This is a digital copy of a book that was preserved for generations on library shelves before it was carefully scanned by Google as part of a project to make the world's books discoverable online.

It has survived long enough for the copyright to expire and the book to enter the public domain. A public domain book is one that was never subject to copyright or whose legal copyright term has expired. Whether a book is in the public domain may vary country to country. Public domain books are our gateways to the past, representing a wealth of history, culture and knowledge that's often difficult to discover.

Marks, notations and other marginalia present in the original volume will appear in this file - a reminder of this book's long journey from the publisher to a library and finally to you.

Usage guidelines

Google is proud to partner with libraries to digitize public domain materials and make them widely accessible. Public domain books belong to the public and we are merely their custodians. Nevertheless, this work is expensive, so in order to keep providing this resource, we have taken steps to prevent abuse by commercial parties, including placing technical restrictions on automated querying.

We also ask that you:

+ *Make non-commercial use of the files* We designed Google Book Search for use by individuals, and we request that you use these files for personal, non-commercial purposes.

+ *Refrain from automated querying* Do not send automated queries of any sort to Google's system: If you are conducting research on machine translation, optical character recognition or other areas where access to a large amount of text is helpful, please contact us. We encourage the use of public domain materials for these purposes and may be able to help.

+ *Maintain attribution* The Google "watermark" you see on each file is essential for informing people about this project and helping them find additional materials through Google Book Search. Please do not remove it.

+ *Keep it legal* Whatever your use, remember that you are responsible for ensuring that what you are doing is legal. Do not assume that just because we believe a book is in the public domain for users in the United States, that the work is also in the public domain for users in other countries. Whether a book is still in copyright varies from country to country, and we can't offer guidance on whether any specific use of any specific book is allowed. Please do not assume that a book's appearance in Google Book Search means it can be used in any manner anywhere in the world. Copyright infringement liability can be quite severe.

About Google Book Search

Google's mission is to organize the world's information and to make it universally accessible and useful. Google Book Search helps readers discover the world's books while helping authors and publishers reach new audiences. You can search through the full text of this book on the web at `http://books.google.com/`

UNIVERSITY OF CALIFORNIA
SAN FRANCISCO MEDICAL CENTER
LIBRARY

ZEITSCHRIFT

FÜR

ORTHOPÄDISCHE CHIRURGIE

EINSCHLIESSLICH DER

HEILGYMNASTIK UND MASSAGE.

UNTER MITWIRKUNG

VON

Dr. KRUKENBERG in Liegnitz, Prof. Dr. LORENZ in Wien, Privatdocent Dr. W. SCHULTHESS in Zürich, Professor Dr. VULPIUS in Heidelberg, Oberarzt Dr. L. HEUSNER in Barmen, Professor Dr. JOACHIMSTHAL in Berlin, Privatdocent Dr. F. LANGE in München, Dr. A. SCHANZ in Dresden, Dr. DREHMANN in Breslau

HERAUSGEGEBEN

VON

DR. ALBERT HOFFA,

GEH. MEDICINALRATH, a. o. PROFESSOR AN DER UNIVERSITÄT BERLIN.

XI. BAND.

MIT 313 IN DEN TEXT GEDRUCKTEN ABBILDUNGEN UND 4 TAFELN.

STUTTGART.

VERLAG VON FERDINAND ENKE.

1903.

Druck der Union Deutsche Verlagsgesellschaft in Stuttgart.

Inhalt.

		Seite
I.	Eröffnungsrede der ersten Sitzung der Deutschen Gesellschaft für orthopädische Chirurgie. Von Dr. Hoeftman-Königsberg . . .	1
II.	Die neurogenen Skoliosen. Von Prof. Dr. A. Hoffa. Mit 16 in den Text gedruckten Abbildungen	4
III.	Principielles in der Skoliosenfrage. Von Dr. Peter Bade-Hannover	36
IV.	Ueber Skoliose bei Halsrippen. Von Prof. Dr. Garrè in Königsberg i. Pr. Mit 2 in den Text gedruckten Abbildungen	49
V.	Skoliosenbehandlung mit Zuhilfenahme der Weir-Mitchell'schen Kur. Von Dr. Hoeftman-Königsberg. Mit 4 in den Text gedruckten Abbildungen	54
VI.	Klinische Beobachtungen über Formverschiedenheiten an 1137 Skoliosen. (Aus dem orthopäd. Institut von Dr. A. Lüning und Dr. W. Schulthess, Zürich.) Von Dr. Wilh. Schulthess. Mit 1 Tafel	62
VII.	Ein Fall von congenitalem Hochstand der Scapula. Von Froehlich (aus Nancy)	73
VIII.	Die Bildungsgesetze der statischen Belastungsdeformitäten. Vortrag, gehalten beim 1. Congress der Deutschen Gesellschaft für orthopädische Chirurgie 1. April 1902 zu Berlin. Von Dr. A. Schanz-Dresden. Mit 40 in den Text gedruckten Abbildungen	77
IX.	Zur Functionsverbesserung defecter Hüftgelenke. Von Dr. Adolf Lorenz-Wien	97
X.	Aus der Dr. Vulpius'schen orthopädisch-chirurgischen Heilanstalt in Heidelberg. Dauererfolge des Redressements des spondylitischen Gibbus. Von Oscar Vulpius. Mit 6 in den Text gedruckten Abbildungen	115
XI.	Ueber experimentelle Deformitäten. Von H. Maass-Berlin. Mit 5 in den Text gedruckten Abbildungen	122
XII.	Ueber das forcirte Redressement des Genu valgum. Von Dr. A. Codivilla, Professore incaricato di ortopedia nella R. Università, Direttore del l'„Istituto Ortopedico Rizzoli zu Bologna". Mit 2 Abb.	129
XIII.	Zur Behandlung des Genu valgum. Von Hoeftman-Königsberg. Mit 10 in den Text gedruckten Abbildungen	141
XIV.	Zwei Fälle von ischämischer Contractur der Handbeugemuskeln, geheilt durch Verkürzung der Vorderarmknochen. Krankenvorstellung. Von Prof. Dr. Henle-Breslau	147
XV.	Demonstration von Apparaten zur Retention des reponirten Schenkelkopfes bei angeborener Luxation des Hüftgelenks. Von M. Schede-Bonn. Mit 3 in den Text gedruckten Abbildungen	149
XVI.	Die klinische Aetiologie des Plattfusses. Von Dr. J. Riedinger, Privatdocent an der Universität Würzburg. Mit 2 in den Text gedruckten Abbildungen	156

47717

Seite

XVII. Zur Aetiologie des angeborenen Klumpfusses. (Aus der Dr. Vulpius-schen orthopädisch-chirurgischen Heilanstalt zu Heidelberg.) Von Oscar Vulpius 164

XVIII. Der Bau des Negerfusses. Von Dr. Max Herz. Mit 8 in den Text gedruckten Abbildungen 168

XIX. Zur Casuistik des hysterischen Spitzfusses. (Aus der Dr. Vulpius-schen orthopädisch-chirurgischen Heilanstalt zu Heidelberg.) Von Oscar Vulpius 175

XX. Aus der K. K. chirurgischen Universitätsklinik Graz (Vorstand: Hofrath Prof. Dr. C. Nicoladoni). Ueber Pes calcaneus traumaticus. Von Dr. Arnold Wittek, orthopädischer Assistent der Klinik. Mit 3 in den Text gedruckten Abbildungen 180

XXI. Demonstration einiger neuer orthopädischer Apparate. Von Dr. Heusner-Barmen. Mit 5 in den Text gedruckten Abbildungen 185

XXII. Aus dem Universitäts-Ambulatorium für orthopädische Chirurgie des Prof. Lorenz in Wien. Die Circumferenz-Osteotomie. Von Dr. Max Reiner, Assistent. Mit 1 in den Text gedruckten Abbildung 192

XXIII. Ueber Spondylitis gummosa. Von Privatdocent Dr. Joachimsthal in Berlin. Mit 4 in den Text gedruckten Abbildungen . . 199

XXIV. Dauerresultate bei der Behandlung der angeborenen Hüftluxation. (Aus der Königl. chirurgischen Klinik zu Breslau [Geheimrath Prof. v. Mikulicz-Radecki].) Von Dr. Gustav Drehmann. . . . 204

XXV. Aus der Königl. chirurgischen Klinik zu Breslau (Geheimrath Prof. v. Mikulicz-Radecki). Ueber frühzeitige Massagebehandlung einiger Gelenkfracturen. Von Dr. Gustav Drehmann. Mit 3 in den Text gedruckten Abbildungen 213

XXVI. Aus der Königl. chirurgischen Klinik zu Breslau (Geheimrath Prof. Dr. v. Mikulicz-Radecki). Ueber congenitalen Femurdefect. Von Dr. Gustav Drehmann. Mit 8 in den Text gedruckten Abbildungen 220

XXVII. Ueber ein neues Operationsverfahren zur Behandlung schwerer Fälle von Genu valgum. Von Dr. H. Krukenberg-Liegnitz. Mit 6 in den Text gedruckten Abbildungen 234

XXVIII. (Aus dem Universitäts-Ambulatorium für orthopädische Chirurgie des Prof. Lorenz in Wien.) Ueber die unblutige operative Epiphyseolyse zur Behandlung des Genu valgum adolescentium. Von Dr. Max Reiner, Assistent des Ambulatoriums. Mit 11 in den Text gedruckten Abbildungen 241

XXIX. Ueber die statischen Verhältnisse des Oberschenkelknochens. Ergänzende Bemerkungen der Professoren C. Ghillini und S. Canevazzi 273

XXX. Zur orthopädisch-chirurgischen Behandlung der schlaffen Lähmungen der unteren Extremitäten. Von Dr. A. Möller, Altona, Arzt am Krüppelheim zu Stellingen 277

XXXI. Noch einmal die Zuppinger'sche Skoliosentheorie. Von Dr. med. Hermann Zuppinger, Zürich. Mit 2 in den Text gedruckten Abbildungen 280

XXXII. (Mittheilungen aus dem orthopädischen Institut von Dr. A. Lüning und Dr. W. Schulthess, Privatdocenten in Zürich.)

Seite

XXV. Ueber Unterschiede in der Form der Skoliosen bei männlichen und weiblichen Individuen. Von Dr. Alfred Sutter. Mit 11 in den Text gedruckten Abbildungen 298

XXXIII. Zur Casuistik des beiderseitigen, angeborenen Schulterblatthochstandes. Von Dr. Heinrich Mohr, Specialarzt für Chirurgie in Bielefeld. Mit 3 in den Text gedruckten Abbild. 331

XXXIV. Anatomische Vorgänge bei der Heilung der angeborenen Hüftluxation durch unblutige Reposition. Meine Resultate dieser Behandlung. Von Prof. Dr. Ernst Müller in Stuttgart. Mit 4 in den Text gedruckten Abbildungen 342

XXXV. (Aus der Dr. Vulpius'schen orthopädisch-chirurgischen Heilanstalt zu Heidelberg.) Zur Kenntniss der Skoliose bei Thieren. Von Dr. med. Ernst Schmidt, früherem Assistenzarzt der Klinik, Specialarzt für orthopädische Chirurgie in St. Johann. Mit 5 in den Text gedruckten Abbildungen 352

XXXVI. (Aus dem Hamburger medico-mechanischen Zander-Institut.) Ueber Mittel-Vorderfussbeschwerden und deren Behandlung. Von Dr. Karl Hasebroek 362

XXXVII. Zur Pathogenese der kindlichen Skoliose. Von Dr. Carl Deutschländer in Hamburg 382

XXXVIII. (Aus der orthopädischen Heilanstalt des Dr. A. Schanz in Dresden.) Anstaltsbericht. Von A. Schanz. Mit 7 in den Text gedruckten Abbildungen 398

XXXIX. Ein Fall von angeborener Skoliose. Von Dr. H. Maass, Chirurg in Berlin. Mit 1 in den Text gedruckten Abbildung 411

XL. Ueber den „angeborenen" Schiefhals. Von Dr. H. Maass, Chirurg in Berlin 416

XLI. (Aus der orthopädischen Heilanstalt des Dr. med. A. Schanz in Dresden.) Ein Fall von multiplen congenitalen Contracturen mit Muskeldefecten. Von Dr. F. Magnus, Assistenzarzt der Anstalt. Mit 5 in den Text gedruckten Abbildungen . . . 424

Referate 433

XLII. (Aus der chirurgisch-orthopädischen Privatklinik von Dr. Peter Bade, Hannover.) Die habituelle Luxation der Patella. Von Dr. Peter Bade, Hannover 451

XLIII. Max Schede † 489

XLIV. Zur Verwerthbarkeit der Mikulicz'schen Fussplastik. Von Dr. J. Wieting, chirurgischer Oberarzt am Kaiserl. ottomanischen Hospital Gülhané. Mit 5 in den Text gedruckten Abbildungen 494

XLV. (Aus dem St. Johannes-Hospital [chirurgische Abtheilung; Chefarzt Herr Geheimrath Schede] zu Bonn.) Einige neue Apparate zur gewaltsamen Redression von Fussdifformitäten. Von Dr. Karl Vogel, Secundärarzt, Privatdocent für Chirurgie. Mit 3 in den Text gedruckten Abbildungen 508

XLVI. Endresultate nach der mechanischen Behandlung der Pott'schen Erkrankung. Von Henry Ling Taylor, M. D., Professor of orthopaedic Surgery at the New York Post-Graduate medical School and Hospital. (Uebersetzt von Dr. Lilienfeld, Leipzig.) Mit 40 Abbildungen 514

Seite

XLVII. Einige Bemerkungen zu dem Vortrage von Vulpius „Dauerresultate des Redressements des spondylitischen Gibbus". Von Dr. Jacques Joseph, Specialarzt für orthopädische Chirurgie zu Berlin 524

XLVIII. Orthopädie oder Orthopedie? Von Dr. J. G. Chrysospathes, Specialarzt für Orthopedie in Athen 526

XLIX. Ueber Schenkelhalsbrüche im kindlichen und jugendlichen Alter. Von Albert Hoffa in Berlin. Mit 17 in den Text gedruckten Abbildungen 528

L. (Aus dem chirurgischen und gynäkologischen Institut „Knie" in Moskau.) Zur Correctur der Rückgratsverkrümmungen. Von Dr. P. J. v. Modlinsky. Mit 11 in den Text gedruckten Abbildungen 581

LI. Ein Fall von seltener Missbildung der Vorderarme. Von Stabsarzt Dr. Drenkhahn in Hamburg 598

LII. Weiland Hofrath Carl Nicoladoni als Förderer der orthopädischen Chirurgie 600

LIII. Einige Bemerkungen über Peter Bade's „Principielles in der Skoliosenfrage". (Zeitschrift für orthopädische Chirurgie Bd. 11 Heft 1.) Von Dr. Adolf Roth, Orthopäde in Budapest. Mit 8 in den Text gedruckten Abbildungen 608

LIV. Zur Skoliosenbehandlungsfrage. Erwiderung auf die vorliegenden Roth'schen Bemerkungen. Von Dr. Peter Bade, Hannover 625

Referate 634

LV. (Aus der chirurgisch-orthopädischen Abtheilung der pädiatrischen Klinik Graz. Vorstand: Prof. Pfaundler.) Zur chronischen Arthritis des Kindes. Von Dr. Hans Spitzy, Facharzt für orthopädische Chirurgie und Assistent der Klinik. Mit 3 Tafeln und 13 in den Text gedruckten Abbildungen . . . 699

LVI. (Aus dem Hamburger Medico-mechanischen Zander-Institut.) Zur Ehrenrettung des Hessingcorsets. Von Dr. Karl Hasebroek. Mit 1 in den Text gedruckten Abbildung 796

LVII. (Aus der Prof. Vulpius'schen chirurgisch-orthopädischen Heilanstalt in Heidelberg.) Ein Beitrag zur Thierskoliose. Von Dr. Ottendorff, I. Assistenzarzt. Mit 19 in den Text gedruckten Abbildungen 803

LVIII. (Mittheilungen aus dem orthopädischen Institut von Dr. A. Lüning und Dr. W. Schulthess, Privatdocenten in Zürich.) XXVI. The Mechanics of Lateral Curvature as Applied to the Treatement of Severe Cases. Von Robert W. Lovett. Mit einer Nachschrift von Dr. W. Schulthess. Mit 19 in den Text gedruckten Abbildungen 827

Referate 856

Autorenregister 885

Sachregister 887

I.

Eröffnungsrede der ersten Sitzung der Deutschen Gesellschaft für orthopädische Chirurgie.

Von

Dr. **Hoeftman**-Königsberg.

Seit einer Reihe von Jahren wurden immer wieder Ansätze gemacht, die deutschen Orthopäden zu einem engeren Verbande zusammenzubringen. Immer wieder wurde der Versuch aufgegeben in der Sorge, dass durch eine Trennung von der Chirurgie die Orthopädie ihren Mutterboden verlieren könnte, dass sie, anstatt zu gewinnen, nur verlieren würde, dass die deutschen Orthopäden dadurch in Gefahr geriethen, zu Bandagisten herabzusinken. Stets von neuem liessen diese Erwägungen einen Zusammenschluss vertagen. Allmählich aber trat immer gebieterischer die Nothwendigkeit eines engeren Anschlusses der Orthopäden unter einander hervor. Es lag dieses zum Theil in dem so segensreichen, gewaltigen Aufschwung der Chirurgie: stets neue Gebiete wurden derselben eröffnet, neue Triumphe feierte dieselbe. — Dadurch aber wurde das Gebiet der Chirurgie immer ausgedehnter, immer schwerer zu übersehen, so dass es nur noch wenigen vergönnt ist, das ganze Feld gleichmässig zu beherrschen. Auch hier bildet sich — wenn auch unausgesprochen — zum Theil eine Art Specialistenthum: der eine ist geübter in der Hirnchirurgie, der andere in der Bauchchirurgie, der dritte bevorzugt die Leberchirurgie u. s. f. Es erfordert die ganze Energie des einzelnen, mitzuarbeiten, Schritt zu halten bei dem unaufhörlichen Vorwärtsschreiten der Chirurgie. Natürlich ist es da nur, dass die wenigsten noch Zeit haben, daneben sich um orthopädische Apparate zu bekümmern, und selbstverständlich ist es auch, dass auf dem Chirurgencongresse, trotz des liebenswürdigsten Entgegenkommens der jeweiligen Vorsitzenden, die Orthopädie in gewissem Sinne zu kurz kommen musste. Es war ja schon unmöglich, alle chirur-

gischen Themata bei dem steten Wachstum der Gesellschaft und ihrer Productivität zu absolviren, und man muss gestehen, es gehörte eine grosse Kühnheit dazu, einen orthopädischen Apparat auf dem Chirurgencongresse demonstriren zu wollen. Wer sollte sich dafür interessiren!

Meine Herren, ohne Apparate geht es aber einmal nicht in der Orthopädie. — Als ich zu Anfang der 70er Jahre zuerst mich mit Chirurgie beschäftigte, lag diese Seite der Behandlung sehr im argen, und was wir Brauchbares hatten, bekamen wir von den Amerikanern: die Taylor'sche Hüftgelenksmaschine, den Taylor'schen Kyphosenapparat, später das Sayre'sche Gipscorset, die permanente Extension bei Fracturen etc.

Der erste, der den Amerikanern gewissermassen folgte, war Beely, der sich eine eigene Werkstatt anlegte, selbst versuchte, passende Apparate zu bauen. Später sind wir dann alle mehr oder weniger nachgefolgt: ich als sein unmittelbarer Schüler in Königsberg.

Gewiss, meine Herren, kann man auch hierin zu weit gehen: es ist zweifellos richtig, dass man nicht nur mit Apparaten behandeln soll, aber auch nicht nur mit dem Messer. Sich aber damit zu behelfen, dass man die Apparatbehandlung ganz in die Hände von Leuten gibt, die mehr oder weniger Kurpfuscher sind, denen das geradezu dadurch aufgezwungen wird, ist zweifellos nicht richtig. Die Bandagisten brauchen sich nicht zu sorgen: für sie bleibt noch immer genug zu thun, auch wenn ihnen der Arzt die Verantwortung für die Behandlung abnimmt.

Meine Herren, die Anwendung von Apparaten ist aber doch nur ein kleiner Theil der orthopädischen Behandlung. Das Gebiet, das wir beherrschen sollen, hat sich eben auch mit den Jahren mehr und mehr erweitert: da ist vor allem als Grundstock die Chirurgie, dann aber auch das gesammte Gebiet der Nervenheilkunde. Wer das nicht ziemlich sicher beherrscht, sinkt nur zu leicht zum Bandagisten herab, der einen Tabiker, einen an Syringomyelie Erkrankten mit Stützapparaten heilen will.

Die Hydrotherapie, die Massage, die Elektricität, die Mechanotherapie soll uns geläufig sein. Das sind Gebiete, die so weit sind, dass sie allein schon die Thätigkeit, die Arbeitskraft eines einzelnen ausfüllen können. Ja, meine Herren, das können wir doch dem Chirurgencongress nicht zumuthen, dass wir derartige Themata bringen sollten. Es war also eine Trennung unumgänglich nothwendig.

Ich glaube, dass dabei beide Theile gewinnen werden: die Orthopädie wird selbständiger werden, der gegenseitige Austausch wird anregend und befruchtend wirken, auch die Orthopädie wird sich in gewissem Sinne neue Gebiete erobern und dadurch auch der Chirurgie eine werthvollere Stütze werden als bisher. Die Chirurgen wollen ja doch heilen und nicht nur schneiden, und sie werden sicher zufrieden sein, wenn mit Hilfe der Orthopäden sie in manchen Fällen das Messer entbehren können, in denen sie jetzt noch dazu greifen müssen. Darum sollen aber die deutschen Orthopäden es nie vergessen, dass deutsche Chirurgen, ich erinnere nur an Stromeyer, Dieffenbach, Langenbeck, es gerade waren, die zuerst einen Anstoss für eine regere Bewegung in der Orthopädie gaben. Wir sollen stets eine enge Fühlung mit der Chirurgie behalten, wir sollen wissen, wann das Messer zu seinem Recht kommen muss, und wir sollen es auch selbst zu führen verstehen.

Halten wir daran fest, dann hoffe ich, dass mit diesem ersten Congresse der deutschen Gesellschaft für orthopädische Chirurgie, den ich hiermit die Ehre habe zu eröffnen, ein Markstein in der Geschichte der orthopädischen Chirurgie gesetzt sein wird, der einen Fortschritt bedeutet für die deutsche ärztliche Wissenschaft.

II.

Die neurogenen Skoliosen.

Von

Prof. Dr. **A. Hoffa.**

Mit 16 in den Text gedruckten Abbildungen.

Meine Herren! Die Berechtigung, eine eigene Gesellschaft für orthopädische Chirurgie zu errichten, leite ich nicht zum wenigsten aus der Thatsache ab, dass wir der Orthopädie in den letzten Jahren eine ganze Reihe von Grenzgebieten der Medicin gewonnen haben, welche mit der Chirurgie an sich nichts mehr gemein haben. Es kommt hier namentlich das grosse Gebiet der Nervenkrankheiten in Betracht, und rechne ich gerade auf die Förderung der hier einschlägigen Deformitäten durch eine entsprechende Discussion in unserer jungen, neuen Gemeinschaft.

Ich habe mir daher auch als erstes Thema, welches ich hier behandeln möchte, einen auf dem besagten Grenzgebiet liegenden Gegenstand ausgewählt, nämlich die auf nervöser Basis entstehenden Skoliosen.

Es ist dies ein Thema, über welches zusammenhängende Mittheilungen in der Literatur nur spärlich vorliegen, und doch handelt es sich um sehr interessante Erkrankungen.

Bei der Schilderung der neurogenen Skoliosen werde ich mich theils auf die Mittheilungen in der Literatur, theils auf die in meiner Klinik gemachten Beobachtungen stützen.

Wir beginnen mit den **paralytischen Skoliosen im Gefolge der Kinderlähmungen.** Nachdem Heine im Jahre 1840 zuerst auf diese paralytischen Skoliosen hingewiesen hatte, haben später Laborde, Monserrat, Messner, Kirmisson, Sainton und Mirallier weitere Beiträge geliefert.

Skoliosen im Gefolge der Kinderlähmung können auf zweifache Art entstehen. Einmal handelt es sich um rein statische Skoliosen.

In diesen Fällen entwickelt sich die Skoliose als Folgeerscheinung der Verkürzung eines Beines (Fig. 1) oder einer Flexionscontractur im Hüft- oder Kniegelenk oder als Folge der Atrophie einer oberen Extremität und des zugehörigen Schultergürtels (Fig. 2). Zweitens kann die Skoliose eine rein paralytische sein, als Folge einer Lähmung gewisser Rückenmuskeln.

Fälle der ersteren Art sind nicht selten, wohl aber Fälle der

Fig. 1.

Fig. 2.

letzteren. Unter 320 Skoliosen, die ich in den Jahren 1898, 1899 und 1900 zur Behandlung bekam, waren 34 = 10,6% Fälle von Skoliosen, welche infolge spinaler Kinderlähmung entstanden waren. Von diesen 34 Fällen waren 29 rein statischer Natur im obigen Sinne und nur 5 rein paralytische Skoliosen. Da die Fälle der ersten Gruppe nichts besonders Charakteristisches an sich haben, die Skoliose sich vielmehr bei denselben wie auch sonst bei statischen Skoliosen entwickelt, will ich nicht weiter auf dieselben eingehen, sondern mich hier nur mit den rein paralytischen Skoliosen beschäftigen.

Wie gesagt, habe ich unter einem Material von 320 Skoliosen nur 5 derartige Fälle beobachtet. Die Seltenheit ihres Vorkommens bestätigen auch die Mittheilungen aus der Literatur. Laborde beobachtete sie unter 55 Skoliosen bei Kinderlähmungen nur 2mal, Messner unter 156 einschlägigen Skoliosen nur 8mal.

Die rein paralytische Skoliose kann auf zweifache Art entstehen. Einmal kann die Skoliose auch eine Art statischer Skoliose sein, indem der Patient, um trotz vorhandener Lähmung der Rückenmuskeln seinen Rumpf aufrecht tragen zu können, instinctiv die Haltung der Wirbelsäule einnimmt, welche ihm durch Inanspruchnahme seiner Knochenhemmungen den grössten Halt gewährt. In diesem Fall kann es sich ereignen, dass sich die Skoliose mit der Convexität nach der gelähmten Seite hin entwickelt. Es steht mir für diese Art der Skoliosenentwickelung ein sehr interessanter Fall eigener Beobachtung zur Verfügung, den ich kurz beschreiben möchte.

G. K., 15 Jahre alt, leidet seit 8 Jahren an den Folgen einer spinalen Kinderlähmung. Er war als Kind bis dahin immer gesund und kräftig. Als er 5 Jahre alt war, überkam ihn die Krankheit, während er im lebhaften Spiel begriffen war; nach 3tägigem heftigen Fieber war die ganze rechte Seite gelähmt. Er wurde gleich mit Bädern, Elektricität und Massage behandelt, und nach einiger Zeit konnte er wieder gehen, aber der rechte Fuss schleppte und die ganze rechte Seite blieb schwach. Die Skoliose hat sich erst vor 3 Jahren ausgebildet. Status: Gesund aussehender Knabe, dessen ganze rechte Seite dünner ist als die linke (Fig. 3). Die rechte Glutäalfalte verläuft etwas höher als die linke. Die Brustwirbelsäule ist stark nach der rechten Seite ausgebogen, und zwar überschreitet ein vom Halswirbel aus gefälltes Loth um 4 cm die Stelle der grössten Ausbiegung. Eine umgekehrte Ausbiegung weist die Lendenwirbelsäule auf. Der Oberkörper erscheint ganz über die rechte Beckenhälfte verlagert, so dass der frei herabhängende rechte Arm etwa 3 Finger breit neben dem rechten Oberschenkel sich befindet. Die linke hintere Thoraxhälfte ist dementsprechend eingesunken, während die rechten hinteren Rippen sich stark nach rechts und hinten verbogen haben. Die Schulterblätter und desgleichen die Schultern befinden sich in gleicher Höhe. Während aber das linke Schulterblatt dem Thorax mehr flach anliegt, springt auf der rechten Seite der untere Schulterblattwinkel spitz nach hinten vor.

Auf der linken Seite springt, von hinten gesehen, die Crista ossis ilei stark hervor, während sie auf der rechten Seite infolge des überhängenden Rippenbuckels nicht zu sehen ist. Von vorn gesehen, weist der Thorax — abgesehen von seinen Ueberhängen nach der rechten Seite — geringe Veränderungen auf. Oberschenkelumfang — 20 cm oberhalb des oberen Patellarrandes gemessen — rechts $37\frac{1}{2}$, links $43\frac{3}{4}$ cm. Wadenumfang rechts $29\frac{1}{4}$, links $30\frac{1}{8}$ cm. Rohe Kraft an der Hand links und rechts gleich, desgleichen an den Beinen. Ebenso sind die Beinlängen gleich. Dagegen sind die Rückenmuskeln auf der rechten Seite bedeutend schwächer als links und ebenso ist die elektrische Erregbarkeit der Rückenmuskeln auf der rechten Seite der linken gegenüber bedeutend herabgesetzt.

Fig. 3.

Es handelt sich also hier um einen Fall von spinaler Kinderlähmung, bei welchem sich nach Lähmung der rechtsseitigen Rückenmuskeln eine Skoliose mit der Convexität nach rechts entwickelt hat. Es ist die Skoliose hier dadurch zu erklären, dass sich der Patient immer mehr so auf die kranke Seite herübergelegt hatte, dass er eine knöcherne Unterstützung und festen Halt an den Bändern der Wirbel finden konnte. Der Körper war also hier im Stande gewesen, den Zug der gesunden Muskeln zu überwinden.

Von vornherein ist ja natürlich zu erwarten, dass sich die Convexität der paralytischen Skoliose nach der gesunden Seite hin ausbilden wird, und in der That zeigen auch die Beobachtungen der Literatur, dass unter 17 Fällen rein paralytischer Skoliose 14mal die Convexität nach der gesunden Seite und nur 3mal, wie in dem eben beschriebenen Fall unserer Beobachtung, nach der gelähmten Seite hin gerichtet war. Es ist allseitig bekannt, dass es wesentlich die Musculatur des Rückens ist, welche die Wirbelsäule in ihrer normalen Lage aufrecht erhält. Landerer hat einmal den Vergleich gebraucht, dass die Wirbelsäule ebenso von den Muskeln

gerade gehalten wird wie ein freistehender Mastbaum von einer Anzahl festgespannter Haltetaue. Biegt sich ein solcher Mastbaum nach irgend einer Seite hin aus, so wird das betreffende Haltetau schlaff, umgekehrt aber wird an der Wirbelsäule, wenn die Muskeln der einen Seite gelähmt werden, die Wirbelsäule selbst nach der entgegengesetzten Seite hin sich ausbiegen, indem die gesunden Muskeln sie gegen ihre Seite hinziehen. So richtet sich also die Convexität der paralytischen Skoliose nach der gesunden Seite.

Ich lasse nun zunächst die Krankengeschichten von 3 ausserordentlich typischen derartigen Fällen folgen.

1. (Fig. 4) W. G., 7 Jahre alt, ist als Kind gesunder Eltern zur Welt gekommen, war die ersten 1½ Lebensjahre völlig gesund, wurde dann über Nacht von einer schweren Kinderlähmung befallen, welche eine fast völlige Lähmung beider oberen und unteren Extremitäten, sowie des Rumpfes zur Folge hatte. Die Lähmung ging dann in den Armen und an der vorderen Rumpfseite völlig zurück, blieb jedoch dauernd bestehen an beiden Beinen und an der linken Seite des Rückens. Das Kind kam 4 Jahre alt im Jahre 1888 in meine Behandlung und ist dann 3 Jahre hindurch von mir mit Corsets und Stützapparaten behandelt worden. In seinem 7. Lebensjahre wurde bezüglich des Rückens folgender Befund aufgenommen:

Wenn das Kind steht, was nur mit grosser Mühe und unter Zuhilfenahme von Stützapparaten möglich ist, so zeigt der Rücken eine hochgradige Skoliose im Dorsaltheil nach rechts und eine starke Lordose des Lendentheiles. Setzt man das Kind, und hält es sich mit Aufstützen beider Hände auf die Unterlage möglichst gerade, so biegt sich die Lendenwirbelsäule kyphotisch nach hinten aus, während die Brustwirbelsäule eine Totalskoliose nach rechts aufweist.

Rechts besteht ein ausgesprochener Rippenbuckel, und die linke Seite des Brustkorbes ist eingefallen und bedeutend schwächer entwickelt als die rechte. Die Asymmetrie des Thorax zu Ungunsten der linken Seite fällt noch mehr auf, wenn man das Kind von vorne her ansieht. Die elektrische Untersuchung ergibt, dass auf der linken Seite die Erregbarkeit sämmtlicher Muskeln sowohl gegenüber dem constanten als auch dem faradischen Strome bedeutend herabgesetzt ist. Rechts dagegen bestehen annähernd normale Verhältnisse.

2. Der 2. Fall (Fig. 5) betrifft einen 7jährigen Knaben F. A., welcher im Alter von 2 Jahren die Kinderlähmung acquirirte. Es

handelt sich auch hier um eine Lähmung der linksseitigen Rückenmuskeln. Wie die Photographie zeigt, ist das Bild der Skoliose fast dasselbe wie im vorhergehenden Fall, nur erstreckt sich der Rippenbuckel mehr auf die unteren Rippen der rechten Seite.

Fig. 4.

Fig. 5.

3. Der dritte Fall (Fig. 6) betrifft einen 4jährigen Knaben M. N., bei dem ebenfalls die gleichen Verhältnisse vorlagen wie bei dem eben geschilderten. Es handelte sich hier auch um eine Lähmung der linksseitigen Rückenmuskeln und Bildung eines leichten Rippenbuckels rechts.

Betrachten wir diese 3 Fälle und ziehen zum Vergleich die Mittheilungen aus der Literatur herbei, so können wir leicht ein Symptomenbild der paralytischen Skoliosen entwerfen. Es handelt sich in der Regel um dorsale Brustskoliosen, während die Lendenwirbelsäule beim Stehen lordotisch nach vorn, im Sitzen dagegen kyphotisch nach hinten ausgebogen wird. Die Convexität der Skoliose ist nach der gesunden Seite hin gerichtet. In der Regel besteht eine starke Asymmetrie des Thorax, es macht den Eindruck, als ob die ganze gelähmte Seite in der Entwickelung zurückgeblieben wäre. Messner gegenüber muss ich hervorheben, dass in meinen Fällen

ein deutlicher Rippenbuckel vorhanden war und sich die Skoliose in allen 3 Fällen schon deutlich fixirt zeigte. Es gelang auch bei starker Extension nicht, den Rippenbuckel völlig zum Verschwinden zu bringen. Die elektrische Erregbarkeit der Muskeln ist auf der gelähmten Seite deutlich herabgesetzt.

Gegenüber anderen Formen der Skoliose spricht für die Diagnose einer paralytischen Skoliose erstlich die Anamnese, welche das Vorhandensein oder das Vorhandengewesensein einer Kinderlähmung nachweist, zweitens die Form der Skoliose, indem wir es hier mehr mit Totalskoliosen, nicht aber mit der gewöhnlichen S-Form der habituellen Skoliose zu thun haben. Bei rhachitischen Skoliosen haben wir einmal die S-Form, dann aber auch stets einen erheblich stärkeren Rippenbuckel. Sehr wesentlich ist für die Diagnose die elektrische Untersuchung der Rückenmuskeln, welche im Falle einer vorhandenen Paralyse oder Parese die charakteristischen Merkmale ergeben wird.

Fig. 6.

Während nach Messner die Prognose der paralytischen Skoliose recht günstig ist, sprechen unsere Erfahrungen mehr für Kirmisson, der viel weniger optimistisch ist. Es gelingt wohl leicht, die Skoliose zu mobilisiren und nachher zu redressiren, es ist jedoch bei einigermassen fortgeschrittenen Fällen noch schwieriger, eine dauernde Retention der Wirbelsäule in der normalen Lage zu erzielen, da bei der rein paralytischen Skoliose ja völlig das Moment fehlt, welches später im Stande sein soll, die Wirbelsäule aufrecht zu tragen, d. i. die Muskelkraft.

Für die Behandlung der paralytischen Skoliose hat man im allgemeinen dieselben Grundsätze verfolgt, wie bei der habituellen Skoliose. Man versucht also zunächst die Wirbelsäule, falls sie rigide ist, zu mobilisiren, dann durch Massage, Gymnastik und Elektricität die Muskeln möglichst zu kräftigen und schliesslich durch

Anlegen eines geeigneten Stützapparates die Wirbelsäule möglichst gerade zu halten. Auch unsere Fälle wurden so behandelt, bei einigen wurde Monate lang Morgens und Mittags Massage, Gymnastik und Elektricität angewandt; man erreichte damit die Möglichkeit, die Wirbelsäule annähernd gerade zu richten; dann wurde mein nach Hessing's Modell modificirtes Stützcorset angelegt. So erreichte man, solange das Corset getragen wurde, eine beträchtliche Besserung in der Figur des Rückens, eine wirkliche Heilung wurde aber in keinem Falle erzielt.

Die hochgradigsten Formen der paralytischen Skoliose entstehen dann, wenn sich bei Kinderlähmungen eine statische Skoliose mit Schiefstand des Beckens als Folge einer Stellungsanomalie oder Verkürzung eines Beines gleichsinnig mit einer paralytischen Skoliose verbindet. Ich habe einen einschlägigen Fall beobachtet, dessen Status hier folgt:

L. C., 11 Jahre alt (Fig. 7); beide Eltern leben und sind gesund. Kräftig gebauter Junge, starker Fettansatz am ganzen Körper; beide Mammae hängen herunter. Bauch prominirt stark. Stellt man den Patienten auf, so fällt zunächst bei der Rückenansicht eine hochgradige Totalskoliose rechtsseitig auf, mit hervorragendem Rippenbuckel; dem entspricht auf der linken Seite eine starke Einsenkung und Faltenbildung der Haut. Links liegt der Arm der Seite vollständig an; auch rechts kein Taillendreieck; die natürliche Stellung des Patienten ist derart, dass das rechte Bein stark abducirt und nach aussen rotirt ist, dagegen das linke Bein stark adducirt. Infolge dessen hat sich eine hochgradige Schrägstellung des Beckens herausgebildet mit Senkung nach der rechten Seite. Der rechte Fuss ist ein hochgradiger deformer Plattfuss; links besteht nur eine Abflachung des Fussgewölbes. Beim Gehen hält Patient dieselbe Körper- und Beinstellung inne mit Senkuug auf die linke Seite, so dass der Gang ein ziemlich hinkender ist.

Im Anschluss an die paralytischen Skoliosen im Gefolge der Kinderlähmungen wollen wir erwähnen, dass gleichsinnige paralytische Skoliosen sich gelegentlich auch entwickeln bei progressiver Muskelatrophie (Dystrophia muscularis progressiva, Erb). Unter 6 Fällen der letzteren Erkrankung, die ich beobachtet habe, war 1 Fall mit ausgeprägter paralytischer Skoliose vorhanden.

Frl. S. aus R., 18 Jahre alt (Fig. 8), leidet an der juvenilen Form der progressiven Muskelatrophie und kommt zu mir, um sich ein passendes Stützcorset für die Wirbelsäule machen zu lassen; wie das beistehende Bild zeigt, hat sich bei der Patientin eine

Fig. 8.

Fig. 7.

paralytische Skoliose entwickelt. Die Thatsache, dass es sich hier um eine paralytische und nicht etwa um eine habituelle Skoliose handelt, ging aus der Betrachtung des Röntgenbildes unmittelbar hervor; denn man sah an diesem die atypische Form der Wirbelsäulenverkrümmung, wie sie typisch ist für die paralytische Skoliose. Die Schulterblätter stehen beiderseits weit vom Körper ab, beide Arme sind vollständig kraftlos. Ich habe der Patientin ein Stütz-

corset gemacht und dabei durch passend angebrachte Gummizüge für eine genügende Fixation beider Scapulae gesorgt. Wie mir Patientin nach 3 Jahren mittheilte, thut ihr das Corset gute Dienste, insofern sie beim Tragen desselben im Stande ist, ihre Arme wenigstens einigermassen wieder zu gebrauchen.

Weiter habe ich eine paralytische Skoliose beobachtet in einem Falle von **Polyneuritis.** Es handelte sich hier um ein 23jähriges Mädchen, das vorher völlig gesund, ganz plötzlich ohne bestimmte Veranlassung über grosse Müdigkeit klagte. Schon nach weiteren 2 Tagen stellten sich Lähmungserscheinungen in den oberen Theilen des rechten Beines, namentlich im rechten Hüft- und Kniegelenk ein, während der Fuss noch bewegt werden konnte. Wiederum nach 2 Tagen trat die Lähmung in gleicher Weise auch im linken Bein auf. Nach etwa 6 Tagen befiel die Lähmung auch den linken Fuss, nach 8 Tagen auch den rechten Fuss, so dass 8 Tage nach dem Beginn der Erkrankung völlige Lähmung beider Beine bestand. Während dieser Zeit bestanden keine Schmerzen. Dann aber traten heftige ziehende und reissende Schmerzen in beiden unteren Extremitäten ein, während Patientin sehr aufgeregt wurde und an Schlaflosigkeit litt. 3 Wochen nach dem Beginn der Erkrankung befiel die Lähmung auch die Rückenmusculatur, so dass Patientin sich nicht mehr aufrecht halten konnte. Auch die Arme zeigten leichte Paresen. Allmählich besserte sich die Lähmung im Rücken, die Schmerzen verloren sich; die Lähmung der Beine blieb aber bestehen. Erst nach Verlauf von etwa 3 Jahren zeigte sich wieder etwas Leben im linken Fuss. Betrachten wir nun den Rücken dieser Patientin (Fig. 9), so zeigt derselbe eine S-förmige Skoliose und zwar eine linksconvexe Brust- und rechtsconvexe Lendenskoliose. Die Lende ist dabei gleichzeitig kyphotisch nach hinten ausgebogen. Patientin vermag sich momentan gerade zu strecken, fällt aber gleich in ihre skoliotische Haltung zurück. Links sind die Muskeln der Lendengegend paretisch, rechts dagegen gut functionirend. Es handelt sich also hier auch wohl um eine ursprünglich paralytische Skoliose mit primärer Lendenkrümmung.

Paralytische Skoliosen werden schliesslich auch noch bei **Hemiplegikern** beobachtet. Auch von diesen Fällen möchte ich eine typische eigene Beobachtung mittheilen. Es handelt sich um eine 50 Jahre alte Dame, die vor 2 Jahren die Apoplexie erlitten hat. Die Apoplexie führte eine Lähmung der ganzen linken Körper-

hälfte herbei, und es blieb als Folgezustand die typische Contractur des linken Armes und der linken Hand, sowie ein spastischer Pes equino-varus zurück. Betrachtet man nun den Rücken dieser Patientin, so sieht man deutlich, dass sich eine rechtsconvexe Brust- und linksconvexe Lendenskoliose entwickelt hat (Fig. 10). Es ist wohl zweifellos, dass die Skoliose als paralytische aufzufassen ist, indem bei der zunächst bestehenden Lähmung der linksseitigen

Fig. 9.

Fig. 10.

Rückenmusculatur die rechtsseitigen gesunden Rückenmuskeln die Brustwirbelsäule nach ihrer Seite herübergezogen haben. So ist die Brustskoliose mit der Convexität nach rechts hin entstanden; die Lendenkrümmung hat sich dann sicher compensatorisch entwickelt.

Ich gehe nun zu den Skoliosen über, die wir bei **Systemerkrankungen des Rückenmarkes beobachten.**

Hier möchte ich in erster Linie die **Hereditäre Ataxie**, die sogen. **Friedreich'sche Krankheit** nennen, bei der es sich um eine Entartung der Hinterstränge und der hinteren Wurzeln, sowie der Clarke'schen Säulen und der mit ihnen zusammenhängenden Kleinhirnseitenstrangbahnen und endlich der Pyramidenbahnen

handelt. Die Symptome der Erkrankung bestehen vorzugsweise in einer allmählich immer mehr zunehmenden locomotorischen Ataxie, in Störungen der Sprache und der Augenbewegungen. Die Muskelkraft schwindet und es bilden sich schliesslich nicht selten Contracturen, wie Spitzfuss, Hohlfuss, Dorsalflexion der Zehen, und Skoliosen aus. Die Skoliose bildet bei der Friedreich-schen Erkrankung geradezu eines der wichtigsten und charakteristischen Symptome.

Nach den Untersuchungen von Soca findet sich die Skoliose mindestens in der Hälfte aller Fälle Friedreich'scher Krankheit. In 78 Fällen fand sie sich 40mal; mit grösster Wahrscheinlichkeit war sie auch bei den übrigen 38 Fällen vorhanden, ohne aber in den betreffenden Beschreibungen erwähnt zu werden.

Die Rückgratsverkrümmung ist gelegentlich erst ein Spätsymptom der hereditären Ataxie und tritt dann erst nach 10, 15 oder 20 Jahren in die Erscheinung. Meistens beobachtet man sie aber schon nach 2—5 Jahren nach dem Beginn der Erkrankung (Hallion). In anderen Fällen ist sie aber geradezu ein Frühsymptom und geht manchmal sogar dem Auftreten der Ataxie voraus (Friedreich, Déjerine).

Es sind verschiedene Variationen der Verkrümmung beobachtet worden. In zwei Dritteln der Fälle findet sich eine Skoliose der Brustwirbelsäule (Soca, Hallion) mit der Convexität der Krümmung nach rechts. Fast immer finden sich compensatorische Krümmungen im Bereich der Hals- oder der Lendenwirbelsäule. Oefters findet sich auch wohl eine Totalskoliose. Liegt die Verkrümmung hauptsächlich in der Brustwirbelsäule, so ist sie meistens von mehreren compensatorischen Krümmungen begleitet. Ausserdem kann sie mit Kyphose oder Lordose combinirt sein. Die Lordose oder Kyphose findet sich selten allein. Dank der Liebenswürdigkeit meines Collegen Geigel bin ich nun auch in der Lage, hier über 2 typische Skoliosen bei Friedreich'scher Erkrankung berichten zu können. Es handelt sich um zwei Brüder.

1. Anamnese. Adam Martin, Kleinwinterfeld (Fig. 11): der Vater und mehrere Geschwister des 30jährigen Patienten starben an Lungenschwindsucht. Patient lernte mit 1 Jahr laufen und war bis zu seinem 6. Jahre vollständig normal. Seit dieser Zeit fing der Gang an schwankend zu werden. Im Laufe der Jahre verschlimmerte sich der Zustand.

Status praesens. Der Gang des Patienten ist derartig schwankend, dass er nur mit fremder Hilfe sich fortbewegen kann. Das Schwanken wird beim Schliessen der Augen nicht stärker. Die Sensibilität für tactile Reize, für Schmerz und Temperatur ist in der Fusssohle herabgesetzt. Die rohe motorische Kraft ist ziemlich gut erhalten. Der Patellarsehnenreflex ist erhalten, aber sehr schwach,

Fig. 11.

der Kitzelreflex fehlt. Die Pupillen reagiren prompt. Der Kranke ist körperlich und geistig wenig entwickelt.

Die Sprache ist vollkommen ungestört, die von Friedreich betonte Difformität der Füsse mit permanenter Flexionsstellung des Hallux besteht nicht. Die Untersuchung der Augen ergab ganz normale Verhältnisse; die Pupillen reagiren auf Lichteinfall, Nystagmus ist nicht vorhanden.

Nach dem Vorgang von Mendel konnte Geigel zeigen, dass sich der Nystagmus dadurch hervorrufen liess, dass der Kranke

3—4mal um seine verticale Achse gedreht wurde. Man weiss, dass Nystagmus bei gewissen Krankheiten durch psychische Einflüsse, angestrengte Aufmerksamkeit, bestimmte Blickrichtung, auch schon durch Bewegungen der Extremitäten erzeugt werden kann, ein Nystagmus, der in der Ruhe nicht bestanden hatte. Hier liegen nach Geigel offenbar andere Verhältnisse vor, denn der Nystagmus wechselt seine Richtung, je nachdem der Patient rechtsum oder linksum gekehrt wird. Wird er rechtsum gedreht, so weichen die Augäpfel in conjugirter Deviation nach rechts ab und die kurzen zuckenden Bewegungen des Nystagmus erfolgen nach links; umgekehrt bei Linksumkehrtwendung. Das ganze Phänomen dauert etwa ½ Minute. Dabei hat Patient das Gefühl, als ob die Gegenstände im Raum sich hin und her bewegen würden. Senken der Blickebene nach dem Boden verhindert das Zustandekommen des Nystagmus, nicht aber Verbinden der Augen während des Drehens; es ist also nicht Scheinbewegung der Aussenwelt, was reflectorisch den Nystagmus in diesen Fällen hervorruft.

Beim Sitzen und Stehen zeigt Patient nun eine durchaus charakteristische Haltung des Rumpfes. Bei der Beobachtung von hinten zeigt sich die linke Brusthälfte bedeutend verbreitert. Die linke Schulter steht beträchtlich höher als die rechte, ebenso das linke Schulterblatt höher als das rechte.

Es besteht eine linksconvexe Totalskoliose der gesammten Brust- und Lendenwirbelsäule, die Höhe der Krümmung liegt an der Grenze der Brust- und Lendenwirbelsäule.

Im oberen Brusttheil zeigt die Wirbelsäule eine Verstärkung der normalen kyphotischen Krümmung.

Gewissermassen als Compensation der vorher beschriebenen Krümmungen findet sich eine rechtsconvexe Skoliose der Halswirbelsäule, die mit einer sehr stark lordotischen Haltung derselben verbunden ist. Sie ist als eine durch die Ataxie bedingte übertriebene compensatorische Krümmung aufzufassen.

Der Kopf wird stark nach hinten übergebeugt gehalten und nach der rechten Seite gedreht, die Skoliose ist nicht fixirt, sondern lässt sich leicht ausgleichen, in der Ruhe wird aber stets wieder die vorher beschriebene typische Haltung eingenommen.

Lähmungserscheinungen im Bereich der Rückenmusculatur bestehen nicht.

2. Adam Jakob, 28 Jahre (Fig. 12), der Bruder des vorher erwähnten Patienten, ist geistig gut entwickelt, körperlich noch fast kindlich zu nennen; er begann mit 14 Jahren beim Gehen zu schwanken und hat wie sein Bruder gegenwärtig einen exquisit ataktischen Gang. Die Sensibilität für tactile Reize ist an beiden Fusssohlen nur leicht herabgesetzt. Die übrigen Empfindungsqualitäten sind normal. Die grobe motorische Kraft der unteren Extremitäten ist vermindert. Kein Romberg'sches Symptom. Im übrigen ist der Befund derselbe wie bei dem Bruder. Auch die Haltung des Rumpfes gleicht der des vorigen Patienten.

Die linke Rumpfhälfte ist breiter als die rechte. Das linke Schulterblatt steht höher, ebenso ist die linke Schulter höher als die rechte. Diese Haltung ist ebenfalls durch eine Totalskoliose der Wirbelsäule bedingt, dieselbe ist ebenfalls linkconvex, doch liegt hier die Höhe der Krümmung etwa im Bereich des 9. Brustwirbels.

Auch hier besteht eine Gegenkrümmung der Halswirbelsäule und eine stark vermehrte lordotische Haltung derselben.

Der Kopf wird dagegen nach der linken Seite gedreht gehalten. Die Skoliose lässt sich gleichfalls leicht ausgleichen, in der Ruhe wird jedoch immer die gleiche Haltung eingenommen. Da die Therapie keine wesentlichen Erfolge versprach, wurde von einer besonderen Behandlung der Skoliose abgesehen.

Spielten bei den bisherigen Erkrankungen im wesentlichen die Muskeln eine hervorragende Rolle in der Aetiologie der betreffenden Skoliosen, so beruhen die Skoliosen, wie wir sie gelegentlich bei der **Tabes** und häufig bei der **Syringomyelie** finden, sicher zum grössten Theile auf trophischen Störungen.

Skoliosen bei Tabes sind sehr selten. Die ersten Beobachtungen mit Sectionsbefund stammen von Pitres, von Vaillard und d'Auché. Es handelte sich um Patienten mit tabischer Arthropathie an vielen Gelenken und so auch an den Wirbelgelenken. Die Wirbel zeigten sich l deckt mit Osteophyten und typischen Zeichen der tabischen Arthritis deformans an den Wirbelgelenken.

Krönig hat dann 3 weitere Beobachtungen an Lebenden mitgetheilt und neuerdings ist ein schöner Fall von Redard beschrieben worden.

Die Verkrümmung der Wirbelsäule erfolgt bei der Tabes in der Regel in der Form einer Kyphoskoliose und es schliesst sich die Deformität gelegentlich an ein Trauma an.

Die Beobachtung, die mir zur Verfügung steht, machte ich gemeinsam mit dem Herrn Collegen Dr. v. Tobiessen in Moskau. Der 48jährige Mann (Fig. 13), der Besitzer einer Wirthschaft ist, hat stark in Venere et Baccho extravagirt und im Alter von 20 Jahren eine schwere Lues durchgemacht. Im 40. Lebensjahr zeigten sich die ersten Symptome der Tabes, die sich allmählich in typischer

Fig. 12.

Fig. 13.

Weise entwickelte und schliesslich alle charakteristischen Symptome — Ataxie, gastrische Krisen etc. — aufwies. Vor 3 Jahren zeigten sich die ersten Anfänge der Rückgratsverkrümmung, die sich mehr und mehr verschlimmerte.

Der jetzige Befund ist folgender: typische Tabes mit Ataxie, Romberg'schem Symptom, Blasenlähmung, Fehlen der Reflexe etc. Am Rücken besteht eine kyphoskoliotische Verbiegung der Wirbelsäule. Der Lendentheil ist kyphoskoliotisch nach rechts ausgebogen. Die Kyphose bezieht sich hauptsächlich auf die Lenden-

wirbel, während die Skoliose auch die unteren Brustwirbel betrifft. Der ganze Rumpf erscheint in der Lende nach rechts abgebogen, namentlich wenn Patient frei sitzt. Stützt er sich mit den Händen auf seine Kniee, so vermag er den Rumpf etwas gerade zu richten. Auf den ersten Anblick scheint es sich um eine tuberculöse Spondylitis zu handeln. Es bestehen aber absolut keine Zeichen einer solchen Erkrankung. Es ist vielmehr absolut sicher, dass es sich um eine tabische Wirbelerkrankung handelt, so dass wir es also mit einer sicheren tabischen Skoliose zu thun haben. Wir haben dem Patienten ein Stützcorset gemacht, in dem er leidlich herumgehen kann.

Viel häufiger als bei der Tabes treten die **Skoliosen auf bei der Syringomyelie.** Ich war dank dem Entgegenkommen des Herrn Collegen Dr. Laqueur in Frankfurt a. M. in der Lage, einen recht typischen Fall von Wirbelsäulenverkrümmung infolge von Syringomyelie zu beobachten. Die Krankengeschichte des Falles selbst hat Herr College Laqueur in der Zeitschrift für praktische Aerzte 1900 veröffentlicht. Hier interessirt uns wesentlich der Befund am Rücken.

Der 30jährige Patient (Fig. 14) war bis zu seinem 18. Lebensjahre völlig gesund. Damals stellten sich eine linksseitige Gaumenparese, linksseitige Stimmbandlähmung und Sensibilitätsanomalien in der linken Gesichtshälfte und in der linken oberen Extremität ein. Diese Beschwerden nahmen langsam, aber stetig zu, so dass der Patient vor 3 Jahren genöthigt war, die Ausübung seines Handwerks aufzugeben. Sehr auffallend an dem Patienten war die hydrocephalische Schädelbildung, der Kopfumfang betrug 62 cm. An den Augen sah man einen sehr lebhaften Nystagmus rotatorius und eine deutliche Pupillendifferenz, ausserdem bestand eine leichte Augenmuskelparese. Von anderen Bulbärsymptomen fand sich Gaumenparese, linksseitige Posticuslähmung mit Atrophie des betreffenden Stimmbandes, starke Herabsetzung der Sensibilität und der Reflexerregbarkeit des Pharynx.

Der Rücken des Patienten zeigt das ausgesprochene Bild einer Skoliose. Dieselbe hat sich erst im Verlaufe der Krankheit entwickelt. Die Halswirbelsäule, sowie der oberste Theil der Brustwirbelsäule weist eine linksconvexe Krümmung auf, woraus ein Schiefhalten des Kopfes nach rechts resultirt. Der übrige Abschnitt

der Brustwirbelsäule ist compensatorisch rechtsconvex gekrümmt; Rotationssymptome sind nicht besonders ausgesprochen. Die Schultermusculatur ist auf beiden Seiten sehr atrophisch, ebenso der ganze linke Arm, an dem noch eine Flexionscontractur im Ellenbogen- und eine Extensionscontractur im Handgelenk auffällt. Das linke Bein wird steif gehalten und beim Gehen nachgeschleift. Auch die rechtsseitigen Extremitäten beginnen zu atrophiren und sind in ihrer Kraft herabgesetzt. Die atrophischen Muskelgruppen zeigen Entartungsreaction. Die Sensibilitätsuntersuchung ergibt Erhaltensein der Berührungsempfindung bei Aufhebung der Schmerz- und Temperaturempfindung. Vasomotorische und trophische Veränderungen sind besonders an der linken Hand zu constatiren, an der sich einzelne Endphalangen nach multiplen, schmerzlosen Eiterungen abgestossen haben. Die Untersuchung der inneren Organe ergab eine Lungentuberculose, besonders des linken Lungenflügels. Von subjectiven Symptomen sei noch ein brennender Schmerz in der linken Stirngegend erwähnt, dem eine objective Empfindungsstörung für Schmerzen und Berührung im ersten und zweiten Ast des Trigeminus entspricht.

Fig. 14.

Der hiermit in Kürze skizzirte Symptomencomplex lässt sich nur durch einen Krankheitsprocess rings um den Centralkanal erklären, der durch Uebergreifen auf die Hinterhörner die partielle Empfindungslähmung verursacht und durch Einbeziehen der Vorderhörner die Muskelatrophien und die trophischen Störungen hervorruft. In unserem Falle kommt ohne Zweifel die Höhlenbildung im Mark, die Syringomyelie in Betracht, deren häufigster Sitz bekanntlich im Halsmarke ist, die aber auch nicht selten die Hirnnervenkerne im verlängerten Mark in Mitleidenschaft zieht. Die hydrocephalische Schädelbildung macht hier die Annahme eines Hydromyelus sehr wahrscheinlich.

Das uns bei diesem Patienten hauptsächlich interessirende Symptom, die Wirbelsäulenverkrümmung, ist bei Höhlenbildungen im Rückenmark durchaus nicht selten; sie stellt sich häufig schon im Beginn des Leidens ein. Dieser Befund wurde zwar schon mehrfach erwähnt, indessen war Bernhardt der erste, der das auffällige Zusammentreffen von Rückgratsverkrümmungen und Syringomyelie betonte. Die procentualen Angaben der einzelnen Autoren über das Vorkommen der Wirbelsäulenverkrümmungen bei Syringomyelie schwanken in bedeutendem Maasse, was sich unschwer daraus erklärt, dass nicht alle der aufgefundenen Skoliosen in directem Zusammenhang mit der Rückenmarkserkrankung stehen. Rhachitische Processe, in einigen Fällen auch Defecte der Wirbelsäule, die Spina bifida occulta, spielen hier eine wichtige Rolle. Man wird im allgemeinen nicht fehl gehen, wenn man in etwa 25% der Fälle von Syringomyelie die vorhandene Skoliose als durch das Rückenmarkleiden bedingt auffasst.

Gewöhnlich beginnt die Skoliose in der Brustwirbelsäule, woran sich dann compensatorische Gegenkrümmungen der übrigen Theile des Rückgrates schliessen; seltener wird zuerst die Lendenwirbelsäule betroffen. Zumeist ist die Skoliose mit Kyphose combinirt, indessen sind auch Fälle von reiner Kyphose zur Beobachtung gelangt; in diesen war die Kyphose stets bogenförmig, nicht spitzwinklig. Eine Lordose gelangte sehr selten zur Beobachtung. Während die Fälle von reiner Skoliose selten höhere Grade erreichen, resultiren aus der Combination mit Kyphose oft sehr schwere Deformitäten der Wirbelsäule und des Thorax. Von dieser Deformation ist gewöhnlich die gesammte Wirbelsäule betroffen und zwar findet man die grösste Ausbiegung derselben meist in der Höhe der grössten Rückenmarksläsion. Wie in unserem Falle sieht dann der Scheitel der Krümmung gewöhnlich nach derjenigen Körperseite, welche auch sonst die meisten Störungen aufweist. Zu erwähnen ist hier noch eine anfallsweise auftretende Steifigkeit und Schmerzhaftigkeit der Wirbelsäule, ein Symptom, das besonders ausgesprochen ist, wenn die Syringomyelie mit Tumorenbildung oder Pachymeningitis combinirt ist. Die Veränderungen, die der Thorax erleidet, bestehen in der Mehrzahl der Fälle in einer starken Senkung der Rippenbogen, die ein vollständiges Verschwinden der Taille zur Folge haben kann. Eine andere, ebenfalls häufige Erscheinung ist die Ausbildung einer der osteomalacischen ähnlichen Trichterbrust, eine Anomalie, die be-

sonders von Marie und Astié genau studirt worden ist; diese beiden Autoren führten dafür den Namen „Thorax en bateau" ein. Es kommt dabei zu einer Depression der oberen Thoraxabschnitte oberhalb der unteren Ansatzlinien der Musculi pectorales. Diese Einsenkung des Brustbeins und der angrenzenden Rippen beträgt häufig 1—1½ cm. Dadurch, dass die Schultern gewöhnlich nach vorn sinken, wird die Deformität noch auffälliger. Die Ursache dieser kahnförmigen Thoraxform suchen Marie und Astié mit Recht in trophischen Störungen des Knochensystems, wie sie bei der Syringomyelie ja auch an anderen Körperabschnitten zur Beobachtung kommen. Die früher manchmal verantwortlich gemachte Atrophie der Pectoralmuskeln ist aus der Aetiologie auszuschliessen, da die besprochene Thoraxdeformität sich auch bei ganz intacter Musculatur entwickeln kann.

Bedeutend schwieriger ist es, das Zustandekommen der Wirbelsäulendeformitäten ausreichend zu erklären. Auch hierfür hatte man zunächst in der Atrophie der Rückenmusculatur die richtige Ursache zu erblicken geglaubt. In der That waren auch in mehreren Krankheitsfällen Muskelatrophien das primäre Krankheitssymptom. Noch mehr befestigte eine Entdeckung Roth's den Glauben an die myopathische Natur der Skoliose: Roth konnte nämlich in einem Falle degenerative Veränderungen in den kurzen Rückenmuskeln nachweisen. Bald wurden aber Fälle bekannt, in denen die Skoliose das allererste Symptom war, das noch vor den Muskelatrophien einsetzte. Sie fand sich sogar in Fällen, bei denen die spätere Section ein Freibleiben der Vorderhörner ergab, wo also mit Sicherheit jede Muskelläsion ausgeschlossen werden konnte. Aus diesen Gründen hat sich zunächst Charcot und dann auch andere Autoren, wie Morvan, Hallion und Bruhl, für die trophische Natur der Wirbelsäulenverkrümmung ausgesprochen, eine Annahme, die bei der Häufigkeit sonstiger weitgehender Knochenveränderungen bei Syringomyelie viel für sich hat. Ein weiteres ätiologisches Moment suchte Krönig in den Gelenkveränderungen der Wirbelsäule, die er mit der für die Tabes angenommenen Polyarthritis vertebralis verglich, ohne mit seiner Hypothese viel Anklang zu finden. Wieder ein anderer Autor, Jeliffe, beschuldigte — für seinen speciellen Fall sicher mit Recht — eine andauernd stärkere Belastung der einen Schulter als Grund für das Zustandekommen der hier passend „Beschäftigungsskoliose" genannten Deformität. In neuerer Zeit

trat Oppenheim auf Grund seiner Beobachtungen für die Anschauung ein, dass zuweilen die Wirbelsäulenverkrümmung und die Syringomyelie coordinirte Störungen seien, die auf dem Boden congenitaler Entwickelungsanomalien entständen.

Wie man aus diesen Ausführungen ersieht, ist zur Stunde eine Einigung über die Aetiologie der syringomyelitischen Skoliose noch nicht erzielt; indessen hat doch die Annahme einer trophischen Natur des Leidens, die für mehrere Fälle ja mit Sicherheit nachgewiesen ist, unbedingt am meisten für sich. In der That gewinnt denn auch bei fast allen neueren Autoren die Hypothese der trophischen Natur der Deformität mehr und mehr Boden.

Die Prognose ist der ganzen Natur der Erkrankung nach sehr ungünstig zu stellen; Besserungen sind nicht zu erwarten. Die geeignetste therapeutische Massregel ist, ein gut passendes Stützcorset anzulegen, wodurch man im Stande ist, Verschlimmerungen der Thoraxdeformität eine Zeitlang vorzubeugen.

Dass dauernde Extension den Krankheitsprocess im Mark selbst irgendwie beeinflusst, scheint doch sehr zweifelhaft.

Wir wenden uns nunmehr zu den neurogenen Skoliosen, die einen functionellen Charakter tragen.

Hier haben wir es in erster Linie zu thun mit den **hysterischen** Skoliosen.

Diese hysterischen Skoliosen sind bei uns erst in neuerer Zeit richtig ätiologisch erkannt worden, während sich die französische Schule schon seit längerer Zeit mit diesem Leiden beschäftigt hatte. Neuerdings sind dann auch in der deutschen Literatur mehrfach hysterische Skoliosen beschrieben worden; ich selbst habe 3 einschlägige Fälle beobachtet.

Der erste betraf ein erblich schwer belastetes 19jähriges Mädchen. Ihr Vater war chronischer Alkoholiker und starb in einer Anstalt; sie selbst war von Jugend auf sehr nervös, leidet an Gesichtszuckungen, fährt bei jedem leichten Geräusch auf und hat alle möglichen Beschwerden. Der Rücken zeigt eine totale linksconvexe Skoliose; Patientin klagt dabei über Schmerzen namentlich in der Mitte der Brustwirbelsäule. Wenn sie sich nach vorn biegt, gleicht sich die Verkrümmung völlig aus. Die Wirbelsäule ist vollkommen beweglich, keine Spur einer etwaigen Wirbelentzündung. Patientin wird energisch massirt und bekommt ein Stützcorset. Dann wird sie in eine Kaltwasserheilanstalt geschickt und

ist schliesslich völlig geheilt worden. Sie hat inzwischen geheirathet und fühlt sich ganz wohl.

Ungleich schwieriger als der eben geschilderte war unser zweiter Fall von hysterischer Skoliose. Er betraf ein 35jähriges Mädchen, die uns aus einer hydrotherapeutischen Anstalt geschickt wurde zwecks Anfertigung eines Stützcorsets wegen angeblicher Spondylitis. Die Patientin war seit Jahren sehr nervös. Sie hat die verschiedenartigsten hysterischen Stigmata, den Globus hystericus, hysterische Darmerscheinungen und vor allem hysterisches Herzklopfen, unter welchem sie schwer leidet. Um nur einigermassen Ruhe zu finden, muss sie ständig Digitalis oder Strophantus nehmen. Indessen ergab die von einer hervorragenden ärztlichen Autorität vorgenommene Herzuntersuchung kein organisches Leiden, auch der Lungenbefund war normal. Der Rücken zeigte eine doppelte Verkrümmung, indem die Brustwirbelsäule nach rechts, die Lendenwirbelsäule nach links ausgebogen ist. Es besteht eine typische Skoliose zweiten Grades, indessen fehlen alle Torsionserscheinungen; es ist keine Spur eines Rippenbuckels vorhanden. Dementsprechend zeigte auch das Röntgenbild nur die Deviation der Wirbelsäule ohne die bei einer typischen Skoliose gleichen Grades vorhandene Verdrehung der Wirbelkörper nach der convexen Seite. Die Palpation der Wirbelsäule ist äusserst schmerzhaft, namentlich bewirkt ein Druck auf die Lendenwirbel am Uebergange in die Brustwirbel starke Schmerzen. Wegen dieser Druckempfindlichkeit ist von anderer Seite die Diagnose auf Spondylitis gestellt worden. Die Patientin, die diese Diagnose gehört hatte, hat sich über die Symptome der Spondylitis unterrichtet und ist nun nicht davon abzubringen, dass sie wirklich Spondylitis hat. Nichtsdestoweniger ist hier von Spondylitis keine Rede. Die Druckempfindlichkeit ist allein zurückzuführen auf eine Hyperästhesie der Haut. Gelingt es, die Aufmerksamkeit der Patientin einmal wirklich abzulenken, so kann man sogar stark auf die Dornfortsätze drücken, ohne dass Schmerz geäussert wird. Ausserdem zeigt sich beim Vornüberbeugen, dass die Wirbelsäule überall beweglich ist, dass sie nirgends starr fixirt wird. Auch das Röntgenbild lässt keine Spur von einer Wirbelentzündung erkennen. Bei Suspension wird die Wirbelsäule vollkommen gerade. Nach allen meinen Beobachtungen und dem objectiven Befunde konnte ich hier mit aller Sicherheit eine Spondylitis ausschliessen. Es handelte sich um eine typische hysterische Skoliose, deren Anfänge vielleicht darauf zurückzuführen

sind, dass die Patientin, um Herzklopfen zu vermeiden, stets auf der rechten Seite lag. Die Patientin bekam nach einer Massage- und Gymnastikkur ein Stützcorset und ging dann wieder in nervenärztliche Behandlung über. Das Corset hat ihr, wie ich später erfahren habe, gute Dienste gethan.

Fig. 15.

In den letzten Wochen habe ich noch einen dritten, typischen Fall hysterischer Skoliose beobachtet, den ich hier im Bilde wiedergebe (Fig. 15). Es handelt sich um eine hochgradig nervöse Dame, die sich plötzlich einbildete, sich nicht mehr gerade halten zu können. Gleichzeitig klagte sie über umherziehende Schmerzen im Rücken. Wie man auf dem Bilde sieht, war der ganze Oberkörper nach rechts verschoben und dadurch eine starke S-förmige Skoliose entstanden. Keine Spur einer Torsion der Wirbel. Keine Schmerzempfindlichkeit eines Wirbels. Durch Massage und Gymnastik wurde Patientin im Verlaufe von 6 Wochen völlig geheilt.

Während in diesen letzteren Fällen ausser der Skoliose fast alle typischen Symptome der Hysterie deutlich ausgesprochen waren, war im ersten, wie wir gesehen haben, die Skoliose — abgesehen von allgemeinen nervösen Beschwerden — das erste manifeste Symptom der Hysterie. Das ist nun, wie auch von Redard hervorgehoben worden ist, durchaus nichts Ungewöhnliches, zumal da es sich um ein noch junges Mädchen handelt. Gerade in solchen Fällen ist die Skoliose oft das einzige und erste Zeichen der Hysterie. Dass in diesem Falle die Hysterie das ätiologische Moment für die Skoliose war, geht ausser aus den Begleitsymptomen auch aus dem überraschend schnellen Erfolg der Therapie hervor.

Was das Vorkommen der hysterischen Skoliose be-

trifft, so werden am häufigsten junge Mädchen im Beginn der Pubertät befallen; bei Erwachsenen, speciell bei Männern, ist die hysterische Wirbelsäulenverkrümmung bedeutend seltner. Indessen ist anzunehmen, dass das Leiden im ganzen viel häufiger ist, als man nach den bisherigen spärlichen Mittheilungen darüber geglaubt hat. Wahrscheinlich ist es oft der Beobachtung entgangen, zumal sich in den meisten Lehrbüchern der Nervenheilkunde keinerlei Angaben über dieses Symptom der Hysterie finden. Die Ursache des Leidens ist zweifellos eine Contractur der Rückenmuskeln, die am häufigsten durch ein Trauma oder auch durch starke Gemüthsbewegungen, Ermüdungen oder nervöse Alterationen hervorgerufen wird. Charakteristisch ist, dass die Wirbelsäulenverkrümmung in der überwiegenden Mehrzahl der Fälle unmittelbar nach der veranlassenden Ursache und zwar sofort in ihrer ganzen Ausdehnung einsetzt. Für manche Fälle ist es höchst wahrscheinlich, dass Schmerzen in den contracturirten Muskeln die Patienten zwingen, diejenige Stellung einzunehmen, welche die möglichste Entlastung herbeiführt, indessen sind auch Fälle beschrieben, in denen die Skoliose nach Verschwinden der Schmerzen anhielt. Der Vollständigkeit halber sei hier erwähnt, dass die so häufigen hysterischen Contracturen der unteren Extremitäten, der hysterische Klumpfuss, Kniecontracturen etc. statische Veränderungen bewirken können, aus denen wieder Wirbelsäulenverkrümmungen resultiren können, die freilich erst in zweiter Linie auf das Conto der Hysterie zu setzen sind.

Gehen wir nunmehr zur Symptomatologie der hysterischen Skoliose über, so ist zunächst zu bemerken, dass es sich meist nicht um veritable, permanente Skoliosen handelt mit Rotation der Wirbel, Rippenbuckel und knöchernen Deformitäten, sondern dass die Wirbelsäulendeviation vorübergehender Natur ist ohne wichtige anatomische Veränderungen der Knochen, Gelenke und Muskeln. Natürlich variiren Sitz und Form der Verkrümmung je nach den von der Contractur befallenen Muskelgruppen, indessen lässt sich doch ein bestimmter Typus am häufigsten feststellen, nämlich der primäre Sitz in der Lendenregion. Hauptsächlich durch Contractur des Quadratus lumborum kommen starke Ausbiegungen der Lendenwirbelsäule zu Stande, denen meist erst nach längerem Bestehen leichtere compensatorische Krümmungen der Brustwirbelsäule entsprechen. In einem einzigen Falle war der primäre Sitz der Skoliose in der Cervicodorsalregion. Auch Totalskoliosen sind mehrfach be-

obachtet worden. Die Verkrümmung nimmt zuweilen sehr hohe Grade an mit starker Seitwärtsneigung des Rumpfes, Senkung einer Schulter und ausgesprochener Beckenneigung. Gewöhnlich ist auch ein leichter Grad von Lordose vorhanden, seltener Kyphose. Die Haltung der Patienten ist charakteristisch und erinnert an die ischiadische Skoliose. Der Rumpf wird im ganzen ziemlich steif gehalten und beim Gehen wird das Körpergewicht meist auf das der schmerzhaften Contractur entgegengesetzte Bein verlegt, während das Bein derselben Seite sich oft in ausgesprochener Contracturstellung befindet. Wird die aufrechte Haltung längere Zeit beibehalten, so verstärken sich die Wirbelsäulenverkrümmungen gewöhnlich, in einzelnen Fällen vermindern sie sich oder verschwinden sogar in der Ruhelage. In unserem ersten Falle verschwanden sie sogar beim Vornüberbeugen. Als subjectives Symptom ist der Schmerz zu erwähnen, der von den meisten Patienten in den Muskeln und zwar speciell an den Wirbelinsertionen gefühlt wird. Die Schmerzen, die besonders bei Druck und Zug auftreten, sind ziemlich hartnäckig und strahlen häufig in die Unterbauchgegend aus. Die Haut über den contracturirten Muskeln ist gewöhnlich hyperästhetisch, selten anästhetisch; häufig dehnen sich die hyperästhetischen Zonen gleichfalls nach vorn in die Bauchgegend aus.

Die Diagnose des Leidens macht, wenn man die soeben in Kürze geschilderten Symptome ins Auge fasst, keine Schwierigkeiten, besonders in Fällen manifester Hysterie. Anderenfalls sichern das plötzliche Auftreten einer ausgebildeten Skoliose und ihr ebenso rasches Verschwinden bei geeigneter Behandlung oder in Narkose die Diagnose einer rein hysterischen Wirbelsäulenverkrümmung. Eine sehr häufige Complication ist die gleichzeitige Contractur der Hüftmuskeln, die so in den Vordergrund treten kann, dass die von Wertheim-Salomonson gegebene Bezeichnung „Hysterische Hüfthaltung mit Skoliose" berechtigt erscheint. Ob die eigentliche Ursache dieser Hüfthaltung, wie holländische Forscher vermuthen, in einer physiologischen Subluxation des Hüftgelenks oder in einem Ueberrutschen des Randes der Fascia lata über den grossen Trochanter zu suchen ist, bedarf noch der Aufklärung.

Die Prognose der hysterischen Skoliose ist insofern günstig, als in den meisten Fällen das Leiden oft ebenso schnell verschwindet, als es sich eingestellt hat. Schwieriger ist seine Bekämpfung bei älteren Personen; dann vergeht meist längere Zeit bis zur voll-

ständigen Heilung, Recidive und anderweitige Contracturen treten leicht ein, schliesslich kann sich bei längerem Bestande eine typische permanente Skoliose mit all den bekannten anatomischen Veränderungen der Knochen, Gelenke, Bänder und Muskeln entwickeln.

Dass die Therapie des Leidens keine ganz einfache ist, liegt auf der Hand, zumal sie grosse Geduld und Selbstüberwindung von Seiten des Arztes erfordert; das wird jeder, der sich mit der suggestiven Behandlung der Hysterie beschäftigt hat, ohne weiteres zugeben. Von grösster Wichtigkeit ist es, das Vertrauen der Patienten zu gewinnen, sie nicht mit Redensarten oder zweifelhaften Versprechungen abzuspeisen, sondern ihnen durch die Sorgfalt in der Untersuchung und während der ganzen Dauer der Behandlung die Ueberzeugung beizubringen: „Der Arzt versteht zu untersuchen und zweckmässig zu behandeln.“ Neben der geeigneten psychischen Behandlung spielen die Hilfsmittel der physikalischen Therapie, die uns heutzutage in reicher Auswahl und grosser Vollendung zu Gebote stehen, eine wichtige Rolle. Eine sorgsam geleitete hydrotherapeutische Behandlung, deren zweckmässigste Anwendung man am besten durch vorsichtige Versuche feststellt, leistet oft gute Dienste. Geringer ist gewöhnlich der Einfluss der Elektrotherapie; inwieweit das neue Vierzellenbad zur Bekämpfung des Leidens geeignet ist, darüber fehlen uns vorläufig noch praktische Erfahrungen. Am wirksamsten ist natürlich eine speciell orthopädische Kur, kunstgerechte Massage der Rückenmusculatur, Redressionsübungen mit und ohne Apparate und allgemeine Gymnastik; gerade letztere übt nach meinen langjährigen Erfahrungen einen äusserst wohlthätigen Einfluss auf die Hebung des Allgemeinzustandes aus, der durch roborirende Diät und gleichzeitige Darreichung tonisirender Medicamente noch gebessert werden kann. Dass eventuellen örtlichen Indicationen die genügende Beachtung zu schenken ist, versteht sich von selbst.

Im allgemeinen wird man mit dieser Therapie zum Ziele kommen. Nun gibt es aber auch Fälle, wie z. B. unser II. Fall, die allen therapeutischen Massnahmen trotzen. Für diese ist unbedingt ein Stützcorset zu empfehlen, um das Fortschreiten der Skoliose aufzuhalten und die Ausbildung gröberer anatomischer Veränderungen zu verhindern. Dass dieses Ziel durch ein wirklich gut sitzendes Stützcorset erreicht wird, ist erwiesen.

Es bleibt uns nun schliesslich noch die Besprechung der sogen. neuromusculären Skoliose, der Ischias scoliotica, übrig.

Im Jahre 1878 beschrieb Gussenbauer unter dem Namen der neuromusculären Skoliose ein eigenthümliches Krankheitsbild, das sich dadurch ausgezeichnet, dass sich im Anschlusse an eine länger bestehende Ischias eine Ausbreitung der Schmerzen in die Sacrolumbalgegend und eine Schiefstellung des Stammes mit skoliotischen Verbiegungen der Wirbelsäule einstellt.

Seitdem ist die Ischias scoliotica, dieser Name stammt von Kocher, vielfach beschrieben worden. Gewiss ist sie auch früher schon oft beobachtet, dann aber stets verkannt worden. Wir kennen jetzt schon weit über 100 Fälle. Vollständige Literaturverzeichnisse bieten die Arbeiten von Higier, Sachs, Guse, Vulpius und Erben.

Der Krankheitsverlauf und das Krankheitsbild sei im folgenden geschildert.

In der Regel handelt es sich um Menschen, welche durch kürzere oder längere Zeit, oft viele Monate, ja 1—2 Jahre und darüber, infolge verschiedener Ursachen an ischiadischen Schmerzen leiden, und zwar häufiger nur in einer, seltener in beiden unteren Extremitäten. Die Schmerzen beginnen am häufigsten in der Hüftgegend, um sich von da im Verästlungsgebiet des Nervus ischiadicus zu verbreiten.

Es gibt aber auch Fälle, in welchen die Schmerzen am Unterschenkel oder am Oberschenkel zuerst auftreten, um sich dann später in der Glutäal-, Sacral- und Lumbalgegend auszubreiten. Die Schmerzen localisiren sich aber in der Regel nicht im Verlaufe des Nervus ischiadicus allein, sondern auch in den musculo-cutanen Aesten desselben und in den cutanen Nerven, welche dem Sacral- und Lumbalplexus angehören.

In dem ersten Falle, welchen Nicoladoni beobachtete, waren nach der vorausgegangenen linksseitigen Ischias auf einmal Schmerzen in der linken Unterbauchgegend, in der Inguinalfalte und besonders heftig in der linken Scrotalhälfte aufgetreten, um dann wieder zu verschwinden, während die Ischiasschmerzen zurückblieben. Es ist ferner hervorzuheben, dass in einzelnen Fällen sich die Schmerzen auf der entsprechenden Seite entlang der Wirbelsäule bis in die Halsgegend erstrecken und daselbst durch Contractionen des Sacro-

lumbalis, Longissimus dorsi und Cervicalis ascendens beim tiefen Athemholen, Husten und Niesen ausgelöst werden können. Die Schmerzen wechseln häufig an Intensität, sie verschwinden für einige Zeit, um dann wiederzukehren.

Während nun, wie gesagt, die ischiadischen Schmerzen kürzere oder längere Zeit bestanden haben, stellt sich allmählich oder auch plötzlich die eigenthümliche Deformation am Stamme und die Verkrümmung der Wirbelsäule ein.

In Bezug auf die abnorme Haltung des Stammes und die Verkrümmung der Wirbelsäule sind die Fälle nicht alle ganz gleichartig, es gibt vielmehr mehrere Variationen. Immerhin ist die Haltung, welche man anfangs als pathognomonisch betrachtete, die häufigste. Bei ihr ist der Stamm auf die entgegengesetzte Seite geneigt, auf welcher die ischiadischen Schmerzen aufgetreten sind (heterologe Skoliose). Der Stamm kann aber auch nach derselben Seite verschoben sein (homologe Skoliose), ja es kommen selbst alternirende Skoliosen vor, derart, dass der Stamm in demselben Falle bald nach der einen, bald nach der anderen Seite geneigt gehalten wird (Remak, Higier). Stets macht die seitliche Neigung den Eindruck, als wenn die Wirbelsäule und damit der Thorax in der Verbindung des Lendensegmentes mit dem Kreuzbein seitlich verschoben wäre. Es kann sich aber auch eine vollständige Totalskoliose bilden. Ueber solche Fälle berichtet Albert. Fopp berichtet über einen Fall von alternirender Skoliose, bei welcher die Skoliose derart ausgeglichen werden konnte, dass sich an Stelle der Lendenlordose eine Kyphose und an Stelle der Dorsalkyphose eine Lordose entwickelte.

Neben der Skoliose besteht eine mehr oder minder bedeutende Neigung des Stammes im Becken nach vorne und zugleich eine geringe Kyphose der Wirbelsäule im Lendensegment.

Endlich besteht noch in den meisten Fällen eine mehr oder weniger ausgesprochene Rotation der Wirbelsäule in den skoliotisch verkrümmten Lenden- und Brustsegmenten und zwar im Sinne der Convexität der Krümmungen. Die übrigen Erscheinungen im Bereiche des Schultergürtels und am Becken sind lediglich eine Folge der angegebenen Haltungsanomalien der Wirbelsäule und der Neigung des Stammes im Becken, so die ungleiche Höhe der Schultern mit der Drehung des Schultergürtels und des Thorax im Sinne der Skoliose und Rotation der Wirbelsäule im Brustsegment, die

Annäherung des Rippenbogens an die Crista ossis ilei der gesunden Seite, die Neigung des Beckens auf die gesunde Seite und die dadurch bedingte vorwiegende Belastung der gesunden unteren Extremität und Drehung des Beckens um die sagittalen Achsen der Hüftgelenke. Die Rotation des Beckens kann auch ganz fehlen.

Auf der kranken Seite springt der Sacrolumbalis oft deutlich hervor, auch fühlt man auf derselben Seite oft deutlich die Processus transversi unter der Musculatur.

Zwischen dem letzten Lendenwirbel und der Spina post. superior ossis ilei findet sich häufig ein Druckschmerzpunkt (Nicoladoni), ebenso ist Druck auf das Kreuzbein oft schmerzhaft (Erben). Erben fand auch Druck auf einen Hautnerven der Lendengegend schmerzhaft.

In diagnostischer Hinsicht ist ferner zu betonen, dass sich die skoliotische Krümmung bei der Suspension des Körpers meistens ausgleicht. Erhebt sich ein solcher Patient mit den Händen und lässt er den Körper herabhängen, so verschwindet die Verkrümmung und die abnorme Haltung des Stammes, um sofort wieder zu erscheinen, wenn der Patient sich auf die Beine stellt. Gussenbauer hat dies schon bei seinem ersten Patienten constatirt. Kocher legte seine Patienten auf eine horizontale Unterlage und unterstützte allmählich die Lendenwirbelsäule und dabei verschwand die Skoliose ebenfalls.

Wie stehen nun diese eben beschriebenen Erscheinungen unter einander in ursächlichem Zusammenhang? Zur Beantwortung dieser Frage hat sich fast jeder Beobachter eine eigene Theorie gebildet.

Albert und Charcot erklären die ischiadische Skoliose aus dem Bestreben des Patienten, das schmerzhafte Bein zu entlasten. Albert dachte dabei an eine Erkrankung der Gelenknerven, Charcot an eine Irritation der Nerven durch die Contraction der Muskeln.

Nach Gussenbauer, Schüdel und Masurke liegt die Ursache für die Skoliose in dem Erector trunci. Wenn der Erector trunci der kranken Seite functionsuntüchtig ist, so soll der gesunde Erector das Uebergewicht erhalten und den Stamm nach der gesunden Seite ziehen. Gussenbauer hielt den Erector trunci für geschwächt, weil er voraussetzte, dass der Muskel oder seine Nerven bei der Enstehung der Skoliose gezerrt oder gar zerrissen wurden. Masurke, Mann, Bregmann diagnosticirten eine Lähmung des Muskels infolge einer Neuritis desselben. Schüdel vermuthete, dass der Erector infolge einer Erkrankung der eigenen sensiblen Muskelnerven, Fischer und Schönwald, dass er infolge Erkrankung der ihn durchziehenden

Nervenstämmchen aus dem Lumbalplexus die Contraction vermeidet, dass also gewissermassen eine „neuralgische Insufficienz des Muskels" vorliege.

Nicoladoni glaubt, dass zur Ischias die Skoliose dann hinzutritt, wenn die neuralgische Affection bis zu den Wurzeln der Nerven, bis in den Wirbelkanal zur Cauda equina sich ausgedehnt hat. Durch die Seitwärtsbiegung der Lendenwirbel enstehe für die geschwellte Hälfte der Cauda mehr Raum und durch das Auseinandertreten der einzelnen Wirbel an der kranken Seite vergrössere sich die Oeffnung der Wirbellöcher, so dass die gequollenen Nervenstämme Platz fänden.

E. Brissaud, der als erster die homologen Skoliosen beobachtete, erklärte das Auftreten der Deviation der Wirbelsäule durch Spasmen. Der Nervus ischiadicus ist nach ihm ein gemischter Nerv; darum ist es gut denkbar, dass bei der Ischias motorische Reiz- und Lähmungserscheinungen auftreten. Die gewöhnliche gekreuzte Skoliose erklärte er sich als Resultante aus einer Lähmung der Lendenmuskeln der kranken Seite, aus einer Contractur auf der gesunden Seite und dem Bestreben nach Entlastung des kranken Beines. Da er bei seinem Kranken mit homologer Skoliose den Erector der kranken Seite contract fand, so erklärte er diese Contraction als die Ursache der Rückgratsverkrümmung.

Nach Mann entsteht die homologe Skoliose dann, wenn der Erector der schmerzlosen Seite gelähmt ist.

Wieder ganz anders erklären Fischer und Schönwald die homologe Skoliose. Sie nehmen eine neuralgische Insufficienz der vorderen Bauchmuskeln an, indem sie als Vorbedingung für die Skoliose mit Nicoladoni eine Combination der Ischias mit einer Neuralgie des Plexus lumbalis ansehen. Bei Affection der hinten austretenden Lumbalnerven entstehe die gekreuzte Skoliose, bei ausschliesslicher Affection der um die Leistenbeuge hervortretenden Nerven die homologe. Sie erweisen durch eigene und fremde Beobachtungen, dass bei jeder homologen Skoliose Schmerzpunkte an der vorderen Bauchwand vorkommen, die den Austrittstellen der kurzen Lendennerven entsprechen. Um diese Stellen nicht zu irritiren, bleiben die Bauchmuskeln der kranken Seite schlaff, entspannt.

Für die alternirenden Skoliosen nehmen Fischer und Schönwald eine Affection der hinteren und vorderen Aeste des Lumbalplexus an. Bessert sich die Affection der hinteren Aeste, während die vorderen noch schmerzhaft sind, so übernimmt der Erector der

kranken Seite für kurze Zeit seine Function und stellt vorübergehend die homologe Skoliose her.

Lessen und Guse sehen die ischiadische Skoliose als Folge der schiefen Beckenstellung an; die Wirbelsäule soll nur den Schiefstand des Beckens ausgleichen. Geschieht dieser Ausgleich mit dem oberen Antheil des Rückgrates, so entsteht die homologe, geschieht sie durch die untere Hälfte, so kommt es zur gekreuzten Skoliose. Die Beckenschiefstellung soll von dem Bestreben der Nerven herrühren, dem Druck von Seiten des M. pyriformis bei seinem Austritt aus dem Becken auszuweichen.

Bähr bezeichnet unsere Affection geradezu als eine statische Skoliose. Je nachdem das kranke Bein verkürzt oder verlängert ist, entsteht die gekreuzte oder homologe Skoliose. Das Bein wird verkürzt oder verlängert, je nachdem der Kranke durch Streckung im Hüft- und Kniegelenk oder durch Beugung desselben seinen Schmerzen im Bein entgehen kann. Von den Längenverhältnissen des kranken Beines ist die Beckenstellung und die entsprechende Compensation durch die Wirbelsäule abhängig.

Remak endlich hält dafür, dass die verschiedenen Formen der Skoliose sich dadurch erklären, dass die Kranken „nach verschiedenen Methoden die mechanischen Bedingungen ausfindig machen, unter welchen das schmerzhafte Glied von dem Körpergewicht einigermassen entlastet wird"; sie hängen nicht von der verschiedenen Localisation des Entzündungsprocesses bei der Ischias ab.

So weit die bisher aufgestellten Theorien. Dieselben wurden kürzlich von Erben in einer ausgezeichneten Arbeit kritisch beleuchtet. Erben kommt zu dem Schluss, dass die verschiedenen Formen der Ischias scoliotica und ihre Begleitsymptome im Zusammenhange stehen mit einer verschiedenen Localisation der Nervenerkrankung, welche es mit sich bringt, dass in dem einen Fall dieser, im anderen Fall jener Körpertheil vor Druck geschützt werden müsse. Das Princip der Schonung des kranken Nerven und damit der Vermeidung des Schmerzes erzeugt die Skoliose. Erben fand bei gründlicher Untersuchung zahlreicher Fälle die verschiedensten Druckpunkte und zeigt durch gründliche Studien der Muskelfunctionen, dass sich bei einem Kranken die Skoliose linksconcav, bei einem anderen rechtsconcav einstellen muss, um diese oder jene Körpertheile zu entspannen oder zu entlasten. Mit einer gewissen Ergänzung bezüglich der Localisation der Er-

krankung ist daher die ursprüngliche Albert-Charcot'sche Erklärung die wahrscheinlichste.

Bähr macht dann noch mit Recht darauf aufmerksam, dass nicht Erkrankungen der Nerven allein die Skoliose hervorbringen können, sondern dass das Bild des Ischias scoliotica auch durch schmerzhafte Erkrankungen der Muskeln (Lumbago), sowie durch arthritische Processe, welche in der Lendengegend bei älteren Personen ja sehr oft einstellen, erzeugt werden kann.

Fig. 16.

Ehret hält für die Ursache der Skoliose die durch die Ischias bedingte Abduction, Flexion und Aussenrotation der Beine.

Meiner persönlichen Ansicht nach handelt es sich um eine einfache Reflexcontractur. Ich habe selbst an schwerer Ischias gelitten und habe an mir selbst die Skoliose entstehen sehen dadurch, dass ich den Schmerzen bei der Belastung des Beines möglichst auszuweichen suchte. Ich stimme hierin vollkommen mit Krecke überein, der sich neuerdings ebenfalls in diesem Sinne geäussert hat.

Im übrigen habe ich unter 26 Fällen von Ischias 2 typische Skoliosen gesehen. Ich brauche dieselben hier nicht weiter anzuführen, da sie nichts Besonderes aufweisen und bereits in der Würzburger Dissertation von J. Maier 1894 beschrieben worden sind. Ich bilde einen dieser Fälle, der sich in nichts von anderen ähnlichen Fällen unterscheidet, nebenstehend ab (Fig. 16).

So viel, meine Herren, über meine Erfahrungen über die neurogenen Skoliosen. Wir stehen erst am Beginne der Erkenntniss derselben, und mein Zweck wäre erreicht, wenn ich Sie, meine geehrten Herren Collegen, mit dieser Mittheilung dazu angeregt hätte, dem Vorkommen der Skoliosen bei Nervenerkrankungen Ihre Aufmerksamkeit zu schenken, um so unsere Kenntniss über diese interessanten Deformitäten möglichst zu vervollkommnen.

III.

Principielles in der Skoliosenfrage.

Von

Dr. **Peter Bade**-Hannover.

Seit der Münchener Naturforscherversammlung im Jahre 1899 ist die Frage der zweckmässigsten Skoliosenbehandlung verschiedentlich erörtert worden. Ich erwähne nur die Namen Schulthess, Schanz, Wullstein, Bade, Becher, Roth, Vulpius, Port u. A., die in wiederholten grösseren und kleineren Abhandlungen sich für die Skoliosenbehandlung interessirten. Im allgemeinen kann man wohl nicht behaupten, dass eine Klärung der Ansichten eingetreten ist, weil jeder seinen Standpunkt wahrt und dem gegnerischen Standpunkt nichts Gutes einräumen will. Es dürfte sich daher wohl verlohnen, die verschiedenen Behandlungsarten einer kurzen kritischen Besprechung zu unterziehen.

I. Die Sayre'sche Gipspanzerbehandlung. Wenn ich die Sayre'sche Gipsbehandlung an die erste Stelle der zu erörternden Methoden stelle, so geschieht es aus dem Grunde, weil sie der erste Vorläufer der späteren radicalen Gipsbehandlung der Skoliose geworden ist, und weil sich aus ihr verschiedene andere Methoden, so die Hoffa-Lorenz'sche Detorsionsmethode und die Methode der modernen portativen Apparate, entwickelt haben.

Sayre legte in den 70er Jahren zuerst in mässiger Suspension des Körpers ein Gipscorset an, das von den Trochanteren aufwärts bis zu den Mammae ging. Das Corset wurde mit einer Schnürung versehen und so zum Abnehmen eingerichtet. Das Corset wurde jeder Skoliose jeden Grades gegeben und sollte lange Zeit getragen werden, in schweren Fällen das ganze Leben hindurch. Es sollte nach Sayre die Wirbelsäule stützen, eine „Kraftzunahme des ganzen Muskelsystems, erhöhte Lungencapacität, Verbesserung des Blutes und lebhaftere Circulation desselben, bessere Verdauung und Wärmegefühl bei kaltem Wetter“ bewirken (Sayre-

Gelbke, Die Spondylitis und die seitlichen Verkrümmungen der Wirbelsäule und deren Behandlung durch Suspension im Gipsverband, Leipzig 1883, S. 100).

Sayre wollte also zunächst durch sein Corset die Wirbelsäule unterstützen. Er hoffte dann, dass nach Besserung der statischen Verhältnisse auch eine Besserung des Allgemeinbefindens eintreten würde.

Wir sehen aber, dass gerade das Gegentheil der Fall ist. Das Muskelsystem wird bei den Kindern, welche ein Gipscorset tragen, nicht gekräftigt, sondern geschwächt. Die Lungencapacität wird infolge der mangelhaften Brustausdehnung nicht vermehrt, sondern vermindert. Die Folgen, die Sayre sich für das Allgemeinbefinden vom Corsettragen versprach, traten nicht ein, weil seine Voraussetzung, die wirkliche Stützung der verkrümmten Wirbelsäule durch das Corset, eine irrige war.

Sayre beging den Fehler, eine Wirbelsäule, d. h. ein complicirtes Organ, das sich aus elastischem Material zusammensetzt, dadurch stützen zu wollen, dass er nur das untere Ende dieses complicirten elastischen Tragstabes fixirte, nämlich nur das Becken. Das obere Ende der Wirbelsäule, die obere Brustwirbelsäule, die Halswirbelsäule und der Kopf wurden von dem Verband gar nicht angegriffen und konnten ruhig die Richtung weiter beibehalten, die ihnen durch die Belastung einerseits und durch die Keil- und Schrägwirbelbildung eines oder mehrerer Abschnitte der Wirbelsäule andererseits vorgeschrieben war.

II. Als man zu der Einsicht kam, dass das Gipscorset keine Besserung der Skoliose bewirkte, versuchte man das Material zu ändern, statt des Gipses ein Material anzuwenden, das keine schädigenden Eigenschaften für den Gesammtorganismus haben sollte. Man schuf so die sogen. portativen Apparate, die wie das Gipscorset ebenfalls die Wirbelsäule stützen sollten. Auch sie haben keine nennenswerthe Besserung der Skoliosen bewirkt, weil sie zum grössten Theil auch nach ihrer Construction von der unrichtigen physikalischen Anschauung ausgingen, einen krummen Stab stützen zu wollen, wenn man das untere Ende desselben allein fixire, das obere Ende dagegen freilasse.

Was man an der physikalischen Grundanschauung sündigte, suchte man durch Verfeinerung des Materials wieder gut zu machen. So construirte man Portativapparate aus allen möglichen Materialien,

aus Leder, Celluloid, Cellulose, Papier, Holz, Filz, Aluminium, aus Stoff und Stahl, das Vulpius'sche Hornhautcorset schliesslich nicht zu vergessen. Wenn man die Herstellung dieser Apparate verfolgt, so wird sofort einleuchten, dass meine Behauptung von der falschen physikalischen Grundanschauung zu Gunsten des Materials richtig ist. Denn jeder portative Apparat wird entweder gemacht nach einem Gipsabguss des Patienten, der leicht vertical suspendirt ist, also genau so, wie wenn man dem Skoliotiker ein Sayre'sches Gipscorset anlegt, oder er wird nicht nach einem Gipsabguss, sondern direct nach dem Körper gearbeitet, wie bei dem Hessing-schen Hüftbügelstoffcorset. Aber auch bei der Herstellung dieses Apparates wird der Patient leicht vertical suspendirt und in dieser Stellung ihm die Hüftbügel angebogen, die Seitenschienen angepasst, kurz ein Apparat geschaffen, der den Formen des leicht vertical suspendirten Rumpfes angepasst ist und angelegt wird. Das Hessing-Corset soll nun noch dadurch, dass ihm Armkrücken beigefügt sind, eine Stützung der Wirbelsäule bewirken. Insofern als durch die Armkrücken die Last der oberen Extremitäten, welche durch die Schultermusculatur mit den Rippen direct und so indirect mit der Wirbelsäule in Verbindung stehen, dem Rumpfe abgenommen wird, kann auch eine indirecte gewisse Entlastung der Wirbelsäule erzielt werden. Die Armkrücken sind ein Vortheil des Hessing'schen Corsets, aber sie sind noch kein wirkliches Entlastungsmittel der deformirten Wirbelsäule, weil die Schwere des Kopfes nach wie vor auf der Wirbelsäule lastet. In allerletzter Zeit ist nun noch von Roth-Budapest ein Portativapparat construirt worden, der nach Hoffa ein Fortschritt in der Skoliosentherapie sein soll. Ich muss daher auf dieses Corset noch kurz eingehen.

Roth fand, dass „zur Fixation eines Corsets ausser dem Becken auch die Vorderwand der concaven (?) (soll wohl convex heissen) Seite des Brustkorbes" benutzt werden kann.

Er construirte zwei Gummidrillpelotten, die er, eine rechtsconvexe Dorsalskoliose vorausgesetzt, auf den rechten hinteren und linken vorderen Rippenbuckel einwirken liess. Durch zweckmässig vom Beckengürtel abzweigende Stahlstangen werden diese Pelotten getragen.

Es ist klar, dass diese Pelotten, welche so auf den deformirten Thorax drücken, dass sein abnorm verlängerter Diagonaldurchmesser verkleinert wird, eine Reducirung des Rippenbuckels bewirken können,

aber auch nur des Rippenbuckels. Eine Einwirkung der Pelotten auf die Wirbelsäule selbst ist ganz ausgeschlossen, weil die Wirbelsäule direct ja gar nicht angegriffen wird, sondern nur indirect durch die elastischen Rippen. Wäre gleichzeitig mit dem Apparat eine Stütz- und Extensionsvorrichtung für den Kopf vorhanden, so müsste man den Roth'schen Apparat als den bis jetzt besten portativen Skoliosenstützapparat bezeichnen. Jedenfalls wirkt er kosmetisch entschieden besser als das Hessing'sche Corset.

III. Hoffa und Lorenz erkannten die Unzulänglichkeit der Sayre'schen Gips- und der portativen Apparatbehandlung und suchten durch ihre sogen. Detorsionsbehandlung der Skoliose beizukommen.

Sie legten das ursprüngliche Sayre'sche Gipscorset nicht in einfach verticaler Suspension an, sondern sie führten eine Detorsionsstellung herbei, d. h. sie versuchten, eine rechtsconvexe Dorsalskoliose vorausgesetzt, diese zu detorquiren, in eine linksconvexe zu verwandeln, also eine Uebercorrectur der ursprünglichen Skoliose herbeizuführen. Für diese übercorrigirte Wirbelsäule und für den detorquirten Rumpf wurde ein abnehmbares Gipscorset gemacht, in dem die Skoliotiker längere Zeit sich bewegen mussten. Ursprünglich liessen beide Autoren es nur dann tragen, wenn der Skoliotiker nicht zu anderen Uebungen herangezogen wurde. Später trat an die Stelle des abnehmbaren Gipsdetorsionscorsets das amobile, das ca. 3 Monate lang dauernd getragen wurde. Nach dieser Zeit sollten die Kinder den Verband nicht mehr tragen und allmählich aus der detorquirten Stellung zurückgehen in die normale. Das ist offenbar nicht der Fall gewesen, denn von dauernden Erfolgen dieser Methode wird nichts berichtet. Worin liegt der Grund des Misserfolges? Erstens darin, dass es überhaupt sehr schwer ist, eine Skoliose in richtiger Uebercorrection einzustellen. Der Beweis dafür wird von jedem skoliotischen Kinde, das man vor dem Röntgenapparat Detorsionsübungen machen läst, geliefert. Man sieht dann, dass die Detorsion nur eine scheinbare ist. Zweitens darin, dass eine wirklich detorquirte Wirbelsäule entweder in ihrer Lage beharrt, dann haben wir aus der einen Verkrümmung eine zweite geschaffen, also kein Heilresultat; oder dass sie nicht in ihrer Stellung verharrt, sondern dass sie tendirt, in die alte Stellung zurückzukehren. Diese zweite Möglichkeit ist die häufige gewesen. Die detorquirte Wirbelsäule hat die Tendenz, aus ihrer erzwungenen Stellung in die habituelle zurückzuschnellen.

Dass sie bei dieser Wanderung in der Normallage stehen bleiben würde, dürfte ein frommer Wunsch gewesen sein.

IV. Abgesehen davon, dass durch die erwähnten Behandlungsweisen ein nennenswerther Erfolg aus den angeführten Gründen nicht erzielt werden konnte, haftete ihnen allen gemeinsam ein Uebelstand an, der der innere Grund für die Weiterausbildung einer ganz entgegengesetzten Behandlungsart war. Das war die Thatsache, dass die Musculatur und die Haut unter den Apparaten atrophirte und ihre Function nicht mehr so erfüllen konnte wie vorher. Ein Skoliotiker, der eine Zeitlang sein Corset getragen hatte, war daran gebunden fast noch mehr als ein Mensch mit einem Bruch an sein Bruchband. Liess man das Corset fort, so klappte der Skoliotiker zusammen, er ging und hielt sich schlechter wie ohne Corset. So sehen wir eine andere Richtung sich mehr und mehr ausbilden, die das Corset, in welcher Form auch immer, ganz verwerfen und alle Bestrebungen darauf richten, durch Massage, medico-mechanische Uebungen an besonders construirten Apparaten die Musculatur ordentlich zu kräftigen, um sie zur Aufrechterhaltung der Wirbelsäule zu befähigen. Gleichzeitig hoffte man durch Apparate, in denen oder an denen die Skoliotiker gewisse Uebungen machen mussten, die Wirbelsäule selbst zu beeinflussen und sie allmählich mechanisch umzugestalten. Es ist nicht der Ort hier jeden einzelnen Apparat auf seine Brauchbarkeit kritisch zu untersuchen, doch kann man kurz auf das System der Apparate an sich eingehen. Ein System von Apparaten soll den ruhenden, stehenden, hängenden, liegenden Patienten durch Gurte und Pelotten redressiren, d. h. die Wirbelsäule wird extendirt und so durch Zug einmal ein Ausgleich der Verkrümmung angebahnt, und zweitens wird durch directen Druck gegen den Rippenbuckel eine Abflachung desselben versucht. In diesen stabil construirten Apparaten müssen die Patienten durchschnittlich täglich $^1/_4$—$^1/_2$ Stunde verweilen. In einer zweiten Gruppe von Apparaten wird die Redression nur momentan, aber sehr energisch versucht, z. B. im Beely'schen Rahmen. Auch hier wirkt die Extension durch die Körperschwere des Patienten und den Druck der Querbügel gegen den Buckel. Hier dauert die Wirkung kaum einige Minuten. Endlich ein drittes System von Apparaten, die besonders von Schulthess ausgebildet worden sind. In diesen Apparaten werden vom Skoliotiker Uebungen ausgeführt, welche durch Kräftigung der entsprechenden Muskelgruppen, durch Zug der

Wirbelsäule und Druck auf den Rippenbuckel gleichzeitig die Deformität functionell beeinflussen sollen. In diesen Apparaten, von denen Schultheß eine ganze Serie construirt hat, müssen die Skoliotiker auch je etwa ¼ Stunde üben. Ausser diesen verschiedensten Apparaten verwendet nun die medico-mechanische Richtung der Skoliosentherapie noch ausgiebig die Massage und Uebungen, welche entweder der Skoliotiker allein mit dem Arzt und Gymnasten treibt, oder welche im Chor nach Art der Turnstunde ausgeführt werden.

Die Massage soll die Rückenmusculatur kräftigen, um sie in den Stand zu setzen, die Haltung des Körpers besser zu gestalten.

Die Einzelübungen sollen ähnlich wie die Uebungen in den Schultheß'schen Apparaten wirken. Die Turnstunde soll im wesentlichen eine Kräftigung der gesammten Musculatur herbeiführen. — Apparate, Turnübungen und Massage sind also im wesentlichen die Heilfactoren der medico-mechanischen Richtung.

Nun a priori muss man einer solchen Richtung, welche die Skoliose heilen will, ohne den Körper nur im geringsten zu schädigen, die vielmehr als Grundsatz möglichste Kräftigung des Gesammtorganismus und individuelle Ausbildung der atrophischen Muskelgruppen verlangt, vor allen anderen den Vorzug geben. Aber die tägliche Erfahrung lehrt, dass die medico-mechanische Behandlung der Skoliose doch nicht zum Ziele führt. Haben wir eine Haltungsanomalie oder eine Skoliose ersten Grades ohne Rippenbuckel, nur mit leichter Deviation der Proc. spinosi, einer erkennbaren Differenz der Taillendreiecke, einem geringen Höherstehen der einen Scapulaspitze vor uns, so können wir bisweilen von der richtigen medico-mechanischen Behandlung vollständige Heilung erwarten.

Haben wir aber eine ausgesprochene Skoliose, die noch nicht einmal schwer zu sein braucht, mit deutlichem Rippenbuckel vor uns, so wird sie niemals durch medico-mechanische Uebungen allein beseitigt. Der Grund liegt darin, dass die Zeit, welche der Skoliotiker in redressirter Stellung zubringen muss, eine viel zu kurze ist.

Selbst ein Patient, der Anstaltsbehandlung geniessen kann, wird höchstens täglich 5 Stunden ununterbrochen sich der Behandlung unterziehen, weil einmal seine eigenen Kräfte erlahmen und zweitens auch in der Anstalt eine längere Beschäftigung mit dem einzelnen täglich sich kaum durchführen liesse. Endlich ist der ganze Zeitabschnitt, der dem Skoliotiker für seine Kur zur Verfügung steht,

aus manchen Gründen, wozu sociale Verhältnisse und die Schule zu rechnen sind, ein relativ viel zu beschränkter. Als Durchschnitt kann man wohl ein Vierteljahr ansehen. Nun in diesem Zeitabschnitt kann selbst die beste Function keine Keil- und Schrägwirbel zu normalen umgestalten. Sind aber die Kinder mit gut dressirter Musculatur, jedoch im Besitz ihrer deformirten Wirbel aus der Anstalt entlassen, so setzt innerhalb allerkürzester Zeit das Recidiv wieder ein.

Vor dieser Thatsache kann sich selbst der freudigste Anhänger der medico-mechanischen Richtung nicht verschliessen. Als Trost für die Eltern und den Arzt bleibt eine Kur im nächsten Jahre! Und so weiter. —

V. Da man weder mit der Corsetbehandlung, gleichgültig ob man das Sayre'sche Gipscorset oder irgend einen portativen Apparat oder endlich ein Detorsionscorset nahm, noch mit der medico-mechanischen Behandlung einen Schritt in der Behandlung der Skoliose weiter kam, so combinirte man beide Behandlungsarten. Man liess in den vorzüglich eingerichteten orthopädischen Anstalten fleissig Gymnastik treiben, freie und an Apparaten, und steckte in der übungsfreien Zeit den Skoliotiker in einen portativen Apparat, der auch des Nachts getragen wurde, falls man nicht vorzog, einen eigenen Lagerungsapparat für die Nacht zu construiren. Mit dieser Methode, die also eine Paralysirung der entgegengesetzten Methoden anstrebt, hoffte man bessere Resultate zu erzielen. Es ist auch kein Zweifel, dass eine zweckmässige Combination einer Verschlimmerung der Skoliose in einzelnen Fällen vorbeugen kann. Aber eine Besserung, die von Bestand ist, kann man auch nicht constatiren. Sind die Patienten mit Apparat aus der Anstalt entlassen, so unterbleiben die zur Pflege der Musculatur nothwendigen Uebungen allmählich von selbst. Das Kind ist an seinen Apparat gefesselt und muss innerhalb kurzer Zeit einen neuen Turnus in der Anstalt durchmachen. Dies wiederholt sich dann so lange, bis die Skoliose ausgewachsen und fertig ist und ein Corset kosmetisch mehr oder minder gut das Leiden für das ganze Leben zu verdecken bestrebt ist, oder bis die Eltern die Geduld verlieren und das Kind gehen lassen, wie es eben geht.

Aus allem wird man kein heiteres Bild von unseren Skoliosenbehandlungsmitteln erblicken. Man wird die Berechtigung, andere Mittel und Wege zu suchen, um der Skoliose etwas besser beizukommen, anerkennen müssen.

VI. Solche Mittel sucht die neueste Behandlungsart anzuwenden, deren wichtigstes Hilfsmittel das forcirte Redressement darstellt.

Delore in Lyon hat im Jahre 1895 zuerst das forcirte Redressement empfohlen. Die weitere Ausgestaltung desselben ist mit den Namen Calot, Redard, Noble, Smith, Schanz, Wullstein, Deutschländer und Bade verknüpft.

Sie gehen alle von der richtigen physikalischen Grundanschauung aus, dass man einen Stab aus elastischem Material, der Krümmungen in seinem Verlauf zeigt, nur dadurch gerade machen kann, wenn man ihn an seinen beiden Endpunkten packt und in der Längsrichtung so lange zieht, bis die Krümmungen verschwunden sind. Ist der Stab so vollkommen gerade, so muss ein Fixationsmittel, das den ganzen Stab dauernd umschliesst, ihn in dieser geraden Richtung so lange bewahren, bis er nach Abnehmen des Fixationsmittels nicht mehr durch die Elasticität in seine Krümmungen zurückschnellt.

Auf die verkrümmte Wirbelsäule übertragen, heisst das: man extendire sie so stark, bis man die Reihe der Processus spinosi in einer Ebene hat, bis die Krümmungen für den untersuchenden Finger und das Auge nicht mehr vorhanden sind, und fixire dies momentane Resultat in einem dauernden festen Verband, der die beiden Enden der Wirbelsäule, also Kopf und Becken, mit einschliesst.

Theoretisch müsste sich auf diese Weise eine Heilung der Skoliose erzielen lassen, während die sämmtlichen anderen Methoden kritisch-theoretisch betrachtet überhaupt nicht zum Ziele führen können.

Aber praktisch setzen sich der Methode verschiedene Schwierigkeiten entgegen.

In Wirklichkeit haben wir es bei der Skoliose nicht nur mit einem verkrümmten einfachen elastischen Tragstab zu thun, sondern erstens mit einem complicirten elastischen Tragstab, dessen einzelne Componenten anatomisch und functionell ungleichwerthiges Material sind, knöcherne Wirbel, elastische Bänder, knorpelige Zwischenscheiben, und der mit einem zweiten elastischen Knochensystem in dauernder Verbindung steht, das einen wichtigen Antheil an der Skoliose nimmt, das sind die Rippen des Thorax. Endlich ist die Schwierigkeit, die Wirbelsäule zu fixiren, eine viel grössere, als einen gewöhnlichen elastischen Stab zu fixiren, weil die Wirbelsäule nicht

isolirt ist, sondern umgeben ist von vielen lebenswichtigen Organen, denen jeder Druck, wenn nicht gerade lebensgefährlich, so doch zum mindesten nicht förderlich werden kann.

Es ist also von vornherein klar, dass die Technik, welche man bei dem forcirten Redressement der Skoliose anwendet, und die Technik, die man zur Anlegung des fixirenden Verbandes nöthig hat, von ausschlaggebender Bedeutung für den Erfolg sein muss.

Jeder von den genannten Autoren, die das forcirte Redressement anwenden, hat seine besondere Technik, von der er gute Resultate gesehen hat. Ich kann hier nicht auf die Technik jedes einzelnen eingehen, das würde zu weit führen; wohl aber kann ich die Gründe schildern, welche mich veranlassten, von dem Verfahren der Uebrigen in gewissen Punkten abzuweichen.

Ich muss dabei zunächst auf die Redression an sich eingehen.

Das Redressement kann geschehen erstens in horizontaler, zweitens in verticaler Suspension. Es kann bei letzter Suspension wieder im Hängen und im Sitzen geschehen.

Man muss sich nun zunächst klar machen, ob die verticale oder die horizontale Suspension vorzuziehen ist. Legt man einen Skoliotiker auf den Bauch, so findet man, dass die Deviation der Wirbelsäule, die Torsion entschieden geringer ist, als wenn der Patient steht. Hängt man nun den Skoliotiker in die Sayre'sche Schwebe, so muss man, um dieselbe Ausgleichung wie im Liegen zu erreichen, schon beträchtlich extendiren, so dass der Skoliotiker diese Lage viel unangenehmer empfindet als die Bauchlage. Diese Beobachtung müsste uns eigentlich auf die horizontale Suspension, auf Redressement in horizontaler Bauchlage hinlenken.

Wenn ich jedoch die verticale in den meisten Fällen vorziehe, so geschieht es aus dem Grunde, weil wir bis jetzt noch nicht über einen Extensionsapparat verfügen, der in horizontaler Lage ausgiebig und schonend genug redressirt. Es kommen hier in Betracht der Schede-Tisch, der Heusner-Engel'sche Tisch und der Nebel'sche Rahmen, aber in allen diesen kann man nicht schonend genug extendiren. Aus diesem äusseren Grunde bevorzuge ich noch die verticale Extension.

Für die verticale Extension sind auch eine Reihe von Apparaten construirt worden. Bei weitem der beste ist der Wullstein'sche Apparat, der das Redressement im Sitzen mit stumpfwinklig gebeugten Oberschenkeln gestattet, der durch Schraubenzug eine ausser-

ordentlich schonende gleichmässige Redression gestattet, der durch Gurtenzug eine Detorsion in der Brustwirbelsäule und durch eine verstellbare Sitzvorrichtung auch eine Detorsion in der Lendenwirbelsäule ermöglicht.

In diesem Apparate nehme ich nun nach genügender Mobilisation der Wirbelsäule das Redressement vor.

Ich lege nun nicht wie Wullstein den Kopf mit in den Verband hinein, sondern ich gipse eine Extensionsvorrichtung in den Verband ein, welche einmal eine genügende Fixation des Kopfes gestattet, andererseits dem Patienten die Beschwerden eines Kopfgipsverbandes nimmt und die Möglichkeit einer nachträglichen Extension des oberen Wirbelsäulenabschnittes gestattet. Ich habe ursprünglich die Schede'sche Kopfkappe, welche zum Calottement bei Spondylitis angewandt wurde, benutzt; da sie aber doch noch manches Unangenehme und Unschöne für den Patienten hat, wende ich jetzt einen einfachen Hessing'schen Kopfring an, der hinten an der Protuberantia occipitalis externa, seitlich am Unterkiefer und vorne am Kinn, dies umschliessend, angreift. Eine starke Spiralfeder, welche, am hinteren Ende des Kopfringes befestigt, zur Extensionsstange geht, zieht den Kopfring nach hinten und bewirkt durch gleichzeitiges Anschrauben der hinteren Extensionsstange eine kräftige Extension des Kopfes.

Ich halte die Extension des Kopfes, lässt man den den Kopf fixirenden Verband fort, für unbedingt nöthig, weil man ohne sie das obere Ende der Wirbelsäule nicht in Gewalt hat und in den Sayre'schen Fehler verfällt. Ich halte die Extension auch deshalb für wichtig, weil man permanent die Wirbelsäulenbänder in Spannung erhält, was beim Rumpfkopfgipsverband nicht der Fall ist. Bei diesem lässt der Tonus des Bandapparates allmählich nach und es ist damit der Wirbelsäule die Möglichkeit gegeben, wieder etwas in sich zurückzusinken.

Ein zweiter Unterschied meines Redressements ist die Behandlung des Rippenbuckels.

Während Schanz und Deutschländer z. B. nur manuellen Druck auf den Buckel ausüben, während Wullstein Pelotten auf den Rippenbuckel einwirken lässt, die ein unveränderlicher Bestandtheil des Verbandes bleiben, habe ich zuerst Pelotten dem Rippenbuckel aufgesetzt, die ich durch den Gipsverband fortwährend dem Rippenbuckel weiter anschrauben konnte. In letzter Zeit habe ich

den Pelottendruck ersetzt durch Bindenzug; ich legte breite Gurte um den Rippenbuckel, welche eine Verkleinerung des abnorm vergrösserten diagonalen Thoraxdurchmessers herbeiführten. Diese Gurte leitete ich durch Metallschlitze, welche ich in den Gipsverband mit eingipste, nach aussen und konnte auch so, während der Skoliotiker im festen Verband sass, eine stete Redression des Rippenbuckels erzielen. Dadurch, dass ich statt Pelotten Bindenzüge nahm, wollte ich den Druck auf den Rippenbuckel mehr gleichmässig vertheilen und einen Decubitus verhüten.

Durch diese beiden Punkte: permanente Extension und permanente Redression des Buckels im starren Gipsverband, weiche ich mit meinem Redressement von dem gebräuchlichen ab.

Auf die genaue detaillirte Beschreibung des Redressements kann ich hier nicht eingehen. Dies wird in der Zeitschrift für orthopädische Chirurgie erfolgen. —

Ein weiterer principieller Punkt beim forcirten Redressement ist die Nachbehandlung. Da ich mich auch in diesem Punkte etwas von meinen Collegen unterscheide, muss ich auch kurz hierauf eingehen.

Im allgemeinen bleibt der Fixationsverband, ist er einmal gut angelegt, 3—4 Monate liegen.

Man hat dann nach Abnahme des Verbandes eine Vermehrung des Körperwachsthums um 4—12 cm zu verzeichnen. Dieser Erfolg ist oft ein ganz frappirender. Es gilt nun diesen Erfolg durch die Nachbehandlung auch weiterhin zu fixiren.

Am richtigsten ist es hier wieder, wenn auch keinen Gipsverband, so doch einen Apparat zu geben, der mit Kopfextension versehen ist. Leider scheitert dies an der Eitelkeit der Patienten und namentlich deren Eltern. 3 Monate tragen sie wohl eine Kopfextension, dann aber halten sie die Extension nicht länger aus. Man muss daher einigermassen Ersatz suchen. Ich wende da zumeist starre Aluminiumcorsets oder Ledercorsets an, die ich mit Stahlspangen gehörig verstärke.

Diese Corsets sind für mich eine Fortsetzung des Gipsverbandes. Sie sollen die Fixationsperiode der Wirbelsäule möglichst lange ausdehnen. Sie sollen allmählich eine Ankylose der Wirbelsäule in guter Haltung herbeiführen.

Eine Atrophie der Rückenmusculatur, die ja leider unfehlbar unter dem Gips und unter dem Corset eintritt, suche ich zu be-

kämpfen dadurch, dass ich die Kinder von Zeit zu Zeit kräftig in Bauchlage massiren lasse. Jede Uebung jedoch, welche geeignet ist, die Wirbelsäule wieder zu mobilisiren, vermeide ich, weil durch jede Mobilisirung das Resultat gefährdet wird.

Meine Herren! Vergleichen wir kurz zum Schluss noch einmal die Gipspanzerbehandlung, wie sie von mir und in ähnlicher Weise noch von Anderen geübt wird, mit den übrigen Behandlungsmethoden.

Streng genommen unterscheidet sie sich von der üblichen Corsetbehandlung nur durch den Grad der Redression und die Art des Verbandes. Jedes Kind, das mit Corset oder portativem Apparat behandelt wird, zieht den Apparat im Hängen an, also in Extension, die die Körperschwere leistet. Das Kind, welches nach unserer Methode behandelt wird, wird auch extendirt, aber nicht nur so viel, wie die Körperschwere vermag, sondern ideell so viel, bis die Verkrümmung ausgeglichen ist, oder reell in den meisten Fällen so stark, wie das Kind es aushalten kann.

Meiner Ansicht nach soll man jedoch eine Behandlung, von deren Erfolglosigkeit man von vornherein überzeugt ist, nicht einleiten. Von der Erfolglosigkeit der gewöhnlichen Corsetbehandlung wird man aber überzeugt, sobald man die Extensionskraft, die man bei ihr anwendet, vergleicht mit der Extensionskraft, die man beim forcirten Redressement anwenden muss.

Ferner das gewöhnliche Corset soll ebenfalls die bestmögliche Haltung bewahren, wie der Gipspanzer das durch das Redressement erzielte Resultat bewahren soll.

Aber wie wird im ersten Fall das Resultat gewahrt? So, dass das Corset täglich 1—2mal abgenommen wird. Auf die Weise ist doch an ein Erhalten des Resultates gar nicht zu denken! Ebensowenig wie man einen eingerichteten Knochenbruch fixiren kann, wenn man ihn mit einem abnehmbaren Verbande behandelt, der nur die Bruchstellen umgibt und nicht die benachbarten Gelenke umhüllt, ebensowenig kann man eine Wirbelsäule fixiren und dadurch ein gewonnenes Resultat behalten, wenn man ein abnehmbares Corset, das nur bis zu den Mammae geht, anlegt.

Von der medico-mechanischen Behandlung unterscheidet sich unsere Behandlungsweise dadurch, dass sie innerhalb einer bestimmten, absehbaren Zeit ein greifbares Resultat verlangt und bekommt. Dies Resultat wird jedoch leider durch eine Atrophie der Rumpfmusculatur zunächst erkauft werden müssen. Nach dem Fixationsverband und

der Anlegung eines starren Corsets ist die Hauptbehandlung abgeschlossen, während bei der medico-mechanischen Behandlungsweise die Kur eigentlich immer schon nach einigen Monaten wieder einsetzen muss. Bei unserer Behandlungsweise kann nach der eigentlichen Kur, d. h. nachdem der Patient mit starrem Verband entlassen ist, die Nachbehandlung zu Hause durchgeführt werden. Für Kindern und Eltern ein nicht zu unterschätzender Factor. Meine Herren! Näher auf die Methode einzugehen ist, nicht der Zweck dieses Vortrags. Er sollte Ihnen nur zeigen, weswegen man bei einer rationellen Skoliosenbehandlung principiell dieser Behandlungsweise vor den anderen den Vorzug geben muss.

IV.

Ueber Skoliose bei Halsrippen.

Von

Prof. Dr. Garrè in Königsberg i. Pr.

Mit 2 in den Text gedruckten Abbildungen.

Meine Herren! Unter einer grösseren Zahl von Skoliosen, die ich im Laufe der Jahre zu untersuchen hatte, ist mir eine Form aufgefallen, die ihrer Aetiologie nach sich nicht wohl in das übliche Schema einreihen liess. Es waren Skoliosen, die sich auf die untersten Halswirbel und die ersten Brustwirbel erstreckten, — also eine Localisation, die bei Ausschluss von Rhachitis, bei Ausschluss eines Caput obstipum und eines primären Schulterhochstandes schon als ungewöhnlich auffallen musste.

Es waren zunächst 2 Fälle, die ich in Rostock behandelt habe, und bei beiden ergab die Durchleuchtung mit Röntgenstrahlen das Vorhandensein von einer Halsrippe an der convexen Seite der Skoliose.

Ich kann das als einen zufälligen Befund nicht erachten, sondern ich bin geneigt, die Verbiegung der Wirbelsäule als Folge dieser angeborenen Anomalie des Skelets anzusehen.

Zu dieser Annahme veranlasst mich nicht nur der Umstand, dass ich seither wieder 2mal das gleichzeitige Vorkommen dieser ungewöhnlichen Art der Skoliose mit einer Halsrippe constatiren komte, sondern auch in der Literatur über Halsrippen mehrmals im Status eine Skoliose notirt fand, meist ohne nähere Angabe über Art und Ausdehnung derselben und, soweit mir die Literatur zu Gesicht gekommen ist, auch ohne jeden Hinweis auf den ätiologischen Connex dieser Affectionen.

So geben z. B. Wilett und Walsham „an account of the dissection of the parts removed after death from the body of a woman the subject of congenital malformation of the spinal column“

(Medico-chir. Transacts, Vol. 63); auch Arbuthnot Lane publicirt 2 interessante anatomische Befunde von „Supernumerary cervico-dorsal vertebra bearing ribs, with vertebral and costal asymmetry; abnormal articulation in sternum“ (Journal of anatomy and physiology, Vol. XIX, Part III).

Die Beispiele liessen sich wohl noch mehren, so dass schliesslich doch in Anbetracht der geringen Anzahl von Fällen mit Halsrippen, die bisher beobachtet und beschrieben worden sind, der relativ hohe Procentsatz von gleichzeitiger Skoliose auffallen muss und Erklärung verlangt.

Mehr aber als durch diese statistischen Dinge wird die Abhängigkeit der Skoliose von der Halsrippe wahrscheinlich gemacht durch folgende Ueberlegung: Eine einseitige Halsrippe wird mehr oder weniger die freie Beweglichkeit der unteren Halswirbelsäule beeinträchtigen und zwar in der Art der Beugungshemmung und Rotationsbeschränkung nach der betreffenden Seite hin; denn es fällt dabei in Betracht nicht nur das von der Grösse und Lage der accessorischen Rippe bedingte mechanische Moment, sondern auch die Asymmetrie der Halsmusculatur, wie sie bei solchen Anomalien wohl niemals vermisst wird.

Ich brauche hier nur daran zu erinnern, dass von anatomischer Seite der Nachweis erbracht ist, dass der Musculus scalenus anticus am inneren Rande resp. am vorderen Ende der Cervicalrippe inserirt, der Musculus scalenus medius an der Halsrippe und I. Brustrippe, und dass die Wurzeln des Plexus brachialis zwischen beiden Musculi scaleni liegen.

Auch in Bezug auf Grösse, Form und Art der Verbindung mit dem Skelet sind uns die verschiedensten Varietäten von Halsrippen bekannt geworden. Wir kennen völlig ausgebildete Rippen, die, 14 cm lang, eine feste Verbindung zwischen VII. Halswirbel und Sternum herstellen, andere, die, als breite Spange synostotisch mit dem Halswirbel verbunden, frei in der Supraclaviculargrube endigen und hier bei gewissen Bewegungen Schmerz hervorrufen. Dazwischen liegen alle möglichen Uebergangsformen. Sind auf einer Seite gar zwei Halsrippen vorhanden, die am VI. und VII. Halswirbel inseriren, und sind diese wie so häufig durch eine Querspange mit einander verbunden, dann sind die betreffenden zwei Halswirbel so zusammengekoppelt, dass von einer normalen Entwickelung derselben schon gar keine Rede sein kann.

Des weiteren kommt hinzu, dass bei einer Rippe am VII. Halswirbel der Processus transversus des VI. Halswirbels meist abnorm stark und ungewöhnlich lang (bis zu 3 cm) entwickelt ist (Pilling, Aron), dass des öfteren gleichzeitige congenitale Anomalien in Zahl und Form der Wirbel constatirt sind (Dwight, Rex u. A.) — alles Dinge, welche je nach dem Grade ihrer asymmetrischen (resp. einseitigen) Gestaltung von entscheidendem Einfluss auf die Entwickelung der Wirbel und deren Gelenkverbindungen sind.

So ist es begreiflich, dass an dieser ungewöhnlichen Stelle — am Uebergang von der Hals- in die Brustwirbelsäule eine primäre Skoliose sich ausbilden kann, an die sich selbstverständlich die übliche secundäre oder compensatorische Skoliose der unteren Brustwirbelsäule, eventuell auch der oberen Halswirbel anschliesst.

Ich brauche wohl nicht besonders hervorzuheben, dass meine Fälle nicht in die Kategorie der sogen. congenitalen Skoliosen fallen; nur die Ursache für deren Entstehung, die accessorische Rippe, ist angeboren, die Skoliose selbst trat in den von mir beobachteten Fällen erst vor der Pubertätszeit in deutliche Erscheinung. Ebensowenig ist sie etwa als neurogene Form nach Hoffa aufzufassen in dem Sinne, dass infolge der Druckläsion des Plexus brachialis die motorische Parese und Muskelatrophie des einen Armes secundär zu einer Skoliose geführt haben könnte, ähnlich den bei spinaler Kinderlähmung beobachteten (statischen) Skoliosen. Denn gerade in den zwei ersten von mir beobachteten Fällen fehlten alle und jede Anzeichen von Druck auf den Plexus oder die Art. subclavia.

Wenn ich damit den ätiologischen Zusammenhang zwischen einer besonderen Skoliosenform und Halsrippe betone, so will ich keineswegs behaupten, dass jede Halsrippe unbedingt eine Skoliose zur Folge haben muss; — in einer grossen Zahl von Befunden bei Halsrippen ist nichts von einer solchen vermerkt. Ich kann mir zwar denken, dass in vielen Fällen solche vermeintlichen Nebenbefunde in einem kurzen Status als nebensächlich übergangen wurden — für die grosse Mehrzahl dürfte das aber schwerlich zutreffen.

Wovon im einzelnen Fall die Bildung der Verbiegung oder das Ausbleiben derselben abhängt, ist schwer zu sagen. Es ist sehr wohl möglich, dass es bei doppelseitiger Halsrippe dann nicht zur Skoliose kommt, wenn die correspondirenden Rippen gleichmässig entwickelt — dass es vielleicht nur einer einseitigen Immobilisirung der Gelenke des VII. Halswirbels durch synostotische

Vereinigung mit einer an der I. Rippe festsitzenden Halsrippe bedarf.

Was nun das Symptomenbild selbst betrifft, so bemerke ich, dass sich die betreffenden Fälle der Skoliose halber in ärztliche Behandlung begaben und dass mir bei ihnen die ganz ungewöhnliche hohe Localisation einer starren Skoliose auffiel. Die ausgebogenen — etwas torquirten Wirbel schienen als faustgrosser, unregelmässig gestalteter knöcherner Tumor die eine Supraclaviculargrube fast auszufüllen. Ein Redressement war unmöglich. Die undeutlich zu palpirenden Contouren der Wirbel und der Proc. transversi liessen eine Skeletanomalie vermuthen, die im Röntgenbild ihre Aufklärung in dem Vorhandensein einer Halsrippe fand.

Fig. 1.

Im übrigen verweise ich am besten auf die beigegebene Abbildung (Fig. 1), die einen mittelschweren Fall wiedergibt; ich habe darauf die Lage der Proc. spinosi mit feiner Bleistiftstrichelung ungefähr anzudeuten versucht. Sie erkennen darin:

1. die Verschiebung der rechten Scapula nach oben und aussen,
2. die auffallende Asymmetrie des Halsansatzes,
3. die rechtsconvexe Skoliose, die sich erstreckt ungefähr vom V. Halswirbel bis zum III. oder IV. Brustwirbel,
4. die compensatorische Skoliose der unteren Brustwirbelsäule.

Endlich zeigt Ihnen die Pause eines Rippenbildes (Fig. 2) ausser den Contouren der Wirbelsäule die am VII. Halswirbel sich ansetzende Halsrippe.

Von dem zweiten, wesentlich schwereren Fall in Bezug auf die Skoliose besitze ich leider keine photographische Aufnahme, und in dem Röntgenbild, das mir zur Verfügung steht, lässt die Schärfe der Contourenzeichnung zu wünschen übrig. Immerhin erkennen Sie die

über wenige Wirbel sich erstreckende hochgradige Skoliose, sowie eine breite, aus zwei synostotisch verschmolzenen Fortsätzen entstandene Cervicalrippe.

Beachtenswerth ist ferner auf demselben Bilde eine Verkrümmung der Clavicula derselben Seite an der Grenze zwischen mittlerem und äusserem Drittel; sie weicht bogenförmig nach oben aus. Ich denke mir, dass die Halsrippe, ähnlich wie nach Schnitzler's[1]) Beobachtung eine Subluxation des Sternalendes der Clavicula, so auch diese Deformität direct erzeugen kann.

Fig. 2.

Die von mir beobachteten Fälle betreffen Mädchen im Alter von 16 und 17 Jahren, ein dritter Fall ein 10jähriges Mädchen. Bei einem vierten, ca. 28jährigen Patienten mit Halsrippe, der von Herrn Dr. Noak im militärärztlichen Verein in Königsberg vorgestellt wurde, konnte ich ebenfalls die charakteristische Form der Skoliose constatiren.

Das sind überhaupt alle Fälle von Halsrippen, die mir zu Gesicht gekommen sind — und alle weisen diese Skoliose auf, was ich aus den oben erörterten Gründen unmöglich als Zufall ansehen kann.

Ueber das, was in der Literatur über diesen Gegenstand sich findet, will ich hier nicht weiter sprechen — es genügt mir, Sie, meine Herren, die über ein grösseres Skoliosenmaterial verfügen, auf den Connex zwischen Halsrippen und Skoliose aufmerksam gemacht zu haben.

---

[1]) Schnitzler, Centralbl. f. Chir. 1895, Nr. 37.

V.

Skoliosenbehandlung mit Zuhilfenahme der Weir-Mitchell'schen Kur.

Von

Dr. **Hoeftman**-Königsberg.

Mit 4 in den Text gedruckten Abbildungen.

Wenn ich Ihnen hier kurz eine Behandlungsmethode der Skoliose empfehlen will, so soll es natürlich nicht ein Verfahren für alle Skoliosen sein. Man muss dabei zu sehr differenziren, um eine sozusagen Universalmethode angeben zu können. Es gibt Fälle, in denen die Kinder so elend, zugleich die Knochen so spröde sind, dass man weder mit Corsets noch mit Turnen oder dergl. eingreifen kann. Zumal in der Entwickelungszeit vertragen manche Kinder gar keine Behandlung: sie kommen immer mehr dabei herunter und werden immer elender. Man hat ja manchmal seine liebe Noth, ganz geraden Kindern über diese Zeit hinwegzuhelfen. Für beginnende Fälle von acuter Bleichsucht hat sich auch mir als das souveränste Mittel immer Bettruhe bewährt. Es findet sich dann allmählich Appetit und Schlaf und man vermeidet, wenn man diese Behandlung einige Wochen fortsetzt, das Auftreten schwerer nervöser Störungen. Natürlich ist in derartigen Fällen das Auftreten, eventuell die Verschlimmerung bereits bestehender Skoliosen besonders häufig, hervorgerufen wohl vorzüglich durch die Belastung der Wirbelsäule durch das Körpergewicht. Ende der 70er Jahre begann ich daher diese Belastung ganz auszuschalten dadurch, dass ich die Patienten mit dauernder Horizontallage behandelte. Nur ein Schritt weiter war es, die Kinder auf eine schiefe Ebene dauernd zu betten und dadurch die Körperschwere auch noch in günstigem extendirendem Sinne auszunützen. Die Resultate waren auffällig gute, aber es ergab sich, dass die Musculatur durch monatelanges Liegen doch so geschwächt wurde, dass die Kranken wohl anfangs gerader aufstanden, aber bald wieder

in die alte Form zurücksanken. Ich gab daher die Sache auf. Vor ca. 18 Jahren nahm ich Versuche mit der Weir-Mitchell-Kur vor (Dissertation von Regge, Rachilowski). Es gelang dabei während dauernder Ruhelage der Patienten, dieselben muskelkräftiger, widerstandsfähiger zu machen. Die Kur ist, wie Sie ja wissen, für Neurastheniker empfohlen; sie besteht in Isolation, anfangs consequenter Bettruhe, die später durch systematische Uebungen ersetzt wird; ferner in Ueberernährung und Massage. Letztere

Fig. 1.

Fig. 2.

wird 2—3 Stunden am Tage fortgesetzt und dient dazu, einestheils die zugeführte Nahrung möglichst zu assimiliren, dann aber auch den Blut- und Säftestrom zu beschleunigen und dadurch die ganze Ernährung des Körpers zu befördern. Wie sehr das gelingen kann, bewies gleich der erste Fall (seitdem sind weit über 100 Patienten, natürlich nicht alle mit gleichem Erfolge, von mir behandelt): Ein überaus schwächlicher, elender, absolut leistungsunfähiger Patient nahm in 6 Wochen fast 50 Pfund zu (etwa die Hälfte seines Körpergewichtes, 102 Pfund). Während vorher die kleinste Anstrengung ihn übermüdete, er keinerlei geistige Arbeit verrichten konnte, lief er am Ende der Kur in arger Hitze meilenweit spazieren, ruderte, ging 3mal täglich ½ Stunde treppauf und

Fig. 3.

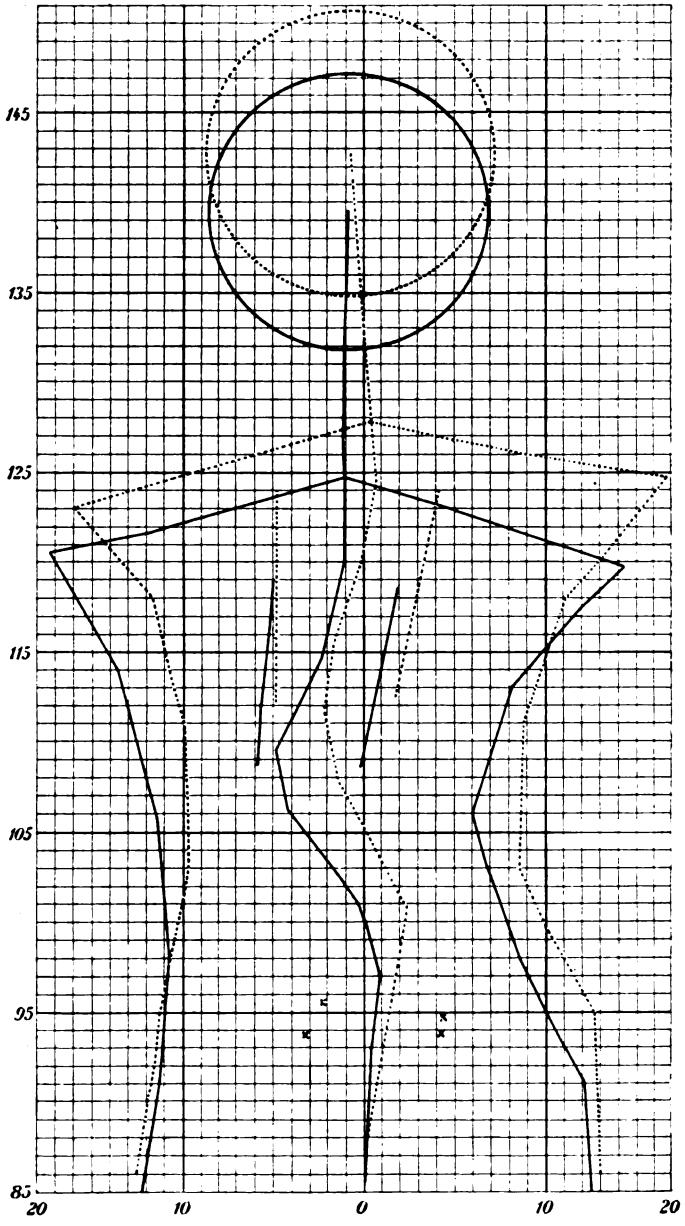

-ab und machte in kurzer Zeit sein Assessorexamen. Ich beschloss nun dieses Verfahren bei einem Theil meiner Skoliosen anzuwenden.

Da dieselben nicht Neurastheniker waren, liess ich die Isolirung fort. Es ergab sich aber, dass manche der Kranken die Kur nicht gut vertrugen, wenn sie mit den anderen Kindern zusammenlagen, dagegen wohl, wenn sie allein waren; je nachdem mussten sie daher ganz oder wenigstens zeitweise isolirt werden; sie assen sonst nicht ihre Portionen auf, bekamen Indigestionen etc. Auch vertrugen manche nicht das Mitleid der Verwandten, die sie bedauerten wegen des Essens, Liegens etc. Ausser dieser starken Ernährung wurden die Kinder täglich 2—3 Stunden massirt und mussten den ganzen Tag auf einer schiefen Ebene (Beely'sches Streckbett) liegen. Nur 2mal täglich kamen sie ½ Stunde zum Spazierengehen und mussten ausserdem 2mal täglich an den Zanderapparaten üben mit besonderer Berücksichtigung des Mobilmachens der Skoliose. Ferner wurden natürlich alle Hilfsmittel angewandt, um die skoliotische Wirbelsäule zu strecken. Dazu gehörte z. B. forcirtes Redressement in der Narkose. Ich bin damit aber meistens erst nach Verlauf einiger Wochen vorgegangen. Ich habe gefunden, dass auch eine sehr starre Skoliose durch mehrwöchentliches Liegen auf dem Streckbett nachgiebiger wurde. Ausserdem erhielten die Kinder womöglich alle 8 Tage eventuell in redressirter oder übercompensirter Stellung abnehmbare Beely'sche Gipscorsets. Dieselben haben den Vortheil vor den unabnehmbaren von Sayre, dass sie eine Gummiverschnürung besitzen. Letztere bewirkt, dass die Athembewegungen nicht so gehemmt werden wie durch ein starres Corset. Bei jeder Einathmung findet aber durch die Elasticität des Gummis eine Belastung von 5—12 Pfund statt, die naturgemäss immer auf die hervorragenden Theile der Skoliose drückt, so dass das Corset immer redressirend wirkt. Wird nun noch die Schwere des Körpers durch die horizontale Lage ausgeschaltet, ja durch ein permanentes Lager auf schiefer Ebene in günstigem Sinne ausgenutzt, so wird die Wirksamkeit der Corsets wesentlich erhöht.

Fig. 4.

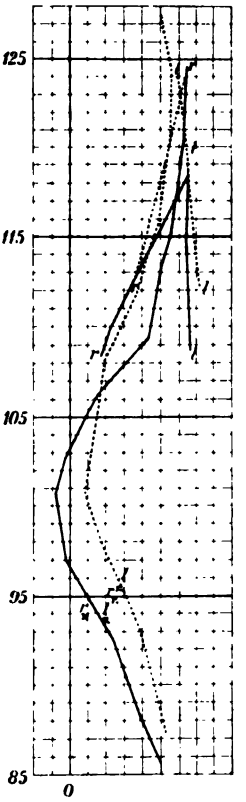

Meiner Ansicht nach müsste gerade im Beginne einer Skoliose eine derartige Behandlung von durchgreifender Wirkung sein. Leider aber entschliessen sich die Eltern erst bei vorgeschrittenen Fällen zu einer derartigen Kur und auch dann wird des Kostenpunktes wegen die Sache nicht lange genug fortgesetzt. Im Durchschnitt beträgt die Gewichtszunahme während der Kur ca. 15—20 Pfund.

Ich möchte Ihnen durch Demonstration einer Reihe von Photographien zu beweisen suchen, dass man auch unter ungünstigen Verhältnissen noch eine relativ erhebliche Besserung zu erzielen vermag. Es handelt sich hier im wesentlichen um erwachsene Mädchen, bei denen es von vornherein ausgeschlossen war, dass man bei der Schwere der Fälle noch Resultate erzielen konnte, bei denen man von Heilung reden konnte (Demonstration).

Ich füge kurz einige Notizen über die augenblicklich noch in Behandlung befindlichen resp. vor kurzem entlassenen Fälle hinzu.

Name	Alter	Dauer der Behandlung	Grössen-zunahme	Gewichts-zunahme
O. M.	13 Jahre	26 Wochen	6,5 cm	16 Pfund
E. P.	14 Jahre	14 Wochen	1,0 cm	11 Pfund
M. S.	17 Jahre	10 Wochen	1,4 cm	17 Pfund
E. N.	16 Jahre	9 Wochen	2,0 cm	17 Pfund
H. K.	12 Jahre	8 Wochen	7,3 cm	6 Pfund

Als Beispiel will ich einen weiteren Fall etwas genauer ausführen und füge Abbildungen (s. Fig. 1—4) nebst den dazu gehörigen Messcurven und einem Diätzettel bei.

Hertha v. H., 13 Jahre alt, wurde seit Jahren vergeblich von mir mit den üblichen Methoden behandelt. Trotz aller Mühe schritt die Skoliose immer weiter vor. (Eine jüngere Schwester starb an Tuberculose.) Beginn der Kur am 19. August 1901. Demnach dauert die Behandlung bis jetzt über ein halbes Jahr.

Während dieser Zeit ist Patientin 8,8 cm grösser geworden und hat an Gewicht 20 Pfund zugenommen.

	20. August	21.–27. August	28. August	29.–30. August
7½		⅛ Liter Milch, ½ Hörnchen.	⅛ Liter Milch, 1 Hörnchen.	⅛ Liter Milch, 1 Hörnchen.
9½		¼ Liter Milch, ½ Hörnchen.	⅛ Liter Milch, ½ Hörnchen.	⅛ Liter Milch. ½ Hörnchen.
11½	¼ Liter Milch, 15 g Zwieback.	¼ Liter Milch, ½ Hörnchen.	⅛ Liter Milch, ½ Hörnchen.	⅛ Liter Milch, ½ Hörnchen.
1½	¼ Liter Milch.	⅛ Liter Milch, 1 Hörnchen.	¼ Liter Milch, 2 Hörnchen.	¼ Liter Milch, 2 Hörnchen, 1 Ei.
3½	¼ Liter Milch, 15 g Zwieback.	¼ Liter Milch, ½ Hörnchen.	⅛ Liter Milch, 1 Hörnchen.	⅛ Liter Milch, 1 Hörnchen.
5½	¼ Liter Milch.	¼ Liter Milch, ½ Hörnchen.	⅛ Liter Milch, 1 Hörnchen.	⅛ Liter Milch, 1 Hörnchen.
7½	¼ Liter Milch.	⅛ Liter Milch, ½ Hörnchen.	⅛ Liter Milch, 1 Hörnchen.	⅛ Liter Milch, 1 Hörnchen.
9			¼ Liter Milch.	¼ Liter Milch.
Summa	¾ Liter Milch, 30 g Zwieback.	2 Liter Milch, 4 Hörnchen (Weissbrod à 40 g per Stück).	2½ Liter Milch, 7 Hörnchen.	2½ Liter Milch, 7 Hörnchen, 1 Ei.

	31. August	1. September	2. September	3. September
7½	⅛ Liter Milch, 1 Hörnchen.	⅛ Liter Milch, 1 Hörnchen.	⅛ Liter Milch, 1 Hörnchen.	⅛ Liter Milch, 1 Hörnchen.
9½	⅛ Liter Milch, 1 Hörnchen.	⅛ Liter Milch, 1 Hörnchen.	⅛ Liter Milch, 1 Hörnchen.	⅛ Liter Milch, 1 Hörnchen.
11½	⅛ Liter Milch, 1 Hörnchen.	⅛ Liter Milch, 1 Hörnchen, 100 g Fleisch.	⅛ Liter Milch, 1 Hörnchen, 1 Ei.	⅛ Liter Milch, 1 Hörnchen, 1 Ei.
1½	½ Liter Milch, 2 Hörnchen, 1 Ei.	½ Liter Milch, 2 Hörnchen, 1 Ei.	½ Liter Milch, 2 Hörnchen, 100 g Fleisch, 100 g Kartoffeln.	½ Liter Milch, 2 Hörnchen, 100 g Fleisch, 100 g Kartoffeln, 50 g Gemüse.
3½	⅛ Liter Milch, 1 Hörnchen.	⅛ Liter Milch, 1 Hörnchen.	⅛ Liter Milch, 1 Hörnchen.	⅛ Liter Milch, 1 Hörnchen.
5½	⅛ Liter Milch, 1 Hörnchen.	⅛ Liter Milch, 1 Hörnchen.	⅛ Liter Milch, 1 Hörnchen.	⅛ Liter Milch, 1 Hörnchen.
7½	½ Liter Milch, 1 Hörnchen.	⅛ Liter Milch, 1 Hörnchen, 1 Ei.	⅛ Liter Milch, 1 Hörnchen, 1 Ei.	⅛ Liter Milch, 1 Hörnchen, 1 Ei.
9	⅛ Liter Milch.	⅛ Liter Milch.	⅛ Liter Milch.	⅛ Liter Milch.
Summa	3 Liter Milch, 8 Hörnchen, 1 Ei.	3 Liter Milch, 8 Hörnchen, 2 Eier, 100 g Fleisch.	3 Liter Milch, 8 Hörnchen, 2 Eier, 100 g Fleisch, 100 g Kartoffeln.	3 Liter Milch, 8 Hörnchen, 2 Eier, 100 g Fleisch, 100 g Kartoffeln, 50 g Gemüse.

	4. September	5.–21. Septemb.	22.–24. Septemb.	25.–29. Septemb.
7½	½ Liter Milch, 1 Hörnchen.	½ Liter Milch, 1 Hörnchen, 50 g Fleisch.	½ Liter Milch, 1 Hörnchen, 50 g Fleisch.	½ Liter Milch, 1 Hörnchen. 50 g Fleisch.
9½	½ Liter Milch, 1 Hörnchen, 50 g Fleisch.	½ Liter Milch, 1 Hörnchen, 50 g Fleisch.	½ Liter Milch, 1 Hörnchen, 50 g Fleisch.	½ Liter Bouillon, 1 Hörnchen, 50 g Fleisch.
11½	½ Liter Milch, 1 Hörnchen, 1 Ei.	½ Liter Milch, 1 Hörnchen, 1 Ei.	½ Liter Milch, 1 Hörnchen, 50 g Fleisch.	½ Liter Milch, 1 Hörnchen, 50 g Fleisch.
1½	½ Liter Milch, 2 Hörnchen, 100 g Fleisch, 100 g Kartoffeln, 100 g Gemüse.	½ Liter Milch, 2 Hörnchen, 100 g Fleisch, 100 g Kartoffeln, 100 g Gemüse, 100 g Compot.	½ Liter Milch, 2 Hörnchen, 100 g Fleisch, 100 g Kartoffeln, 100 g Gemüse. 100 g Compot.	½ Liter Milch, 2 Hörnchen, 100 g Fleisch, 100 g Kartoffeln, 100 g Gemüse, 100 g Compot.
3½	½ Liter Milch, 1 Hörnchen.	½ Liter Milch, 1 Hörnchen.	½ Liter Milch, 1 Hörnchen.	½ Liter Milch, 1 Hörnchen.
5½	½ Liter Milch, 1 Hörnchen, 50 g Fleisch.	½ Liter Milch, 1 Hörnchen, 50 g Fleisch.	½ Liter Milch, 1 Hörnchen, 1 Ei.	½ Liter Milch, 1 Hörnchen, 1 Ei.
7½	½ Liter Milch, 1 Hörnchen, 1 Ei.	½ Liter Milch, 1 Hörnchen, 1 Ei.	½ Liter Milch, 1 Hörnchen, 50 g Fleisch.	½ Liter Milch, 1 Hörnchen, 50 g Fleisch.
9	½ Liter Milch.	½ Liter Milch.	½ Liter Milch.	½ Liter Milch.
Summa	3 Liter Milch, 8 Hörnchen, 2 Eier, 200 g Fleisch, 100 g Kartoffeln, 100 g Gemüse.	3 Liter Milch, 8 Hörnchen, 2 Eier, 250 g Fleisch, 100 g Kartoffeln, 100 g Gemüse, 100 g Compot.	3 Liter Milch, 8 Hörnchen, 1 Ei, 300 g Fleisch, 100 g Kartoffeln, 100 g Gemüse. 100 g Compot.	3 Liter Flüssigkeit, 8 Hörnchen, 1 Ei, 300 g Fleisch, 100 g Kartoffeln, 100 g Gemüse, 100 g Compot.

Vom 30. September ab wird die Diät herabgesetzt, Patientin erhält jedoch noch täglich 3 Liter Milch und ausser den gewöhnlichen Mahlzeiten, 2mal am Tage, extra Fleisch, dabei nimmt das Gewicht noch um 7 Pfund zu.

Gewicht.

August 1901.	September 1901.	20. April 1902.
19. 60 Pfund	3. 66 Pfund	78 Pfund.
21. 62 „	10. 69 „	10. Mai 1902.
24. 63 „	14. 70 „	80 Pfund.
31. 65 „	18. 70 „	
	21. 71 „	
	24. 72 „	
	27. 73 „	
	30. 73 „	

Maasse.

August 1901.
19. 147 cm

September 1901.
3. 148 cm
12. 149 „
23. 150 „

October 1901.
3. 150,2 cm
14. 150,5 „

November 1901.
6. 151,5 cm
15. 151,5 „

December 1901.
18. 151,5 cm.

Januar 1902.
17. 150,2 cm
19. 152,0 „

Februar 1902.
18. 152 cm.

März 1902.
1. 153,0 cm
10. 153,0 „
25. 153,7 „

April 1902.
18. 153,7 cm.

Mai 1902.
3. 155,8 cm.

VI.

(Aus dem orthopädischen Institut von Dr. A. Lüning
und Dr. W. Schulthess, Zürich.)

Klinische Beobachtungen über Formverschiedenheiten an 1137 Skoliosen[1]).

Von

Dr. **Wilhelm Schulthess.**

Mit 1 Tafel.

Meine Herren! Ich habe in der vorliegenden Studie den Versuch gemacht, die Häufigkeit der skoliotischen Krümmungen in bestimmten Regionen der Wirbelsäule bezw. an bestimmten Wirbeln an der Hand unserer Messungen festzustellen. In der Literatur sind grössere Statistiken nicht allzu zahlreich vertreten — ich erinnere an Drachmann und Kölliker — und es fehlt auch an der wünschbaren Detaillirung, welche wir für die Entscheidung ätiologischer Fragen verlangen müssen.

Bereits hat einer unserer Mitarbeiter, Durrer, aus dem Material unseres Instituts zu diesem Zwecke eine Zusammenstellung der Krümmungsscheitel der Dorsalregion gemacht und das Ergebniss in einer Dissertation 1900[2]) publicirt. Schon in jener Arbeit sind die Differenzen beider Seiten aufgefallen. Wir fanden aber, dass ein weiteres, zum Theil künstliches Auseinanderreissen der klinischen Formen nicht im Interesse einer klaren Uebersicht liege, und haben deshalb vorgezogen, die Formen in einer Statistik zu vereinigen.

---

[1]) Eine ausführlichere Darlegung der Ergebnisse dieser Untersuchung erfolgt in der Zeitschrift für orthopädische Chirurgie.

[2]) Zürich, bei Schulthess u. Co. Klinische Studien über die Dorsalskoliose.

Wie Sie wissen, ist auf unseren Zeichnungen der Processus spinosus nicht bezeichnet, in dessen Höhe die Abbiegung liegt, sondern sie geben von der Dornfortsatzlinie je eine Curve auf die Frontal- und Sagittalebene projicirt. Wir haben aber die Gewohnheit, den VII. Halswirbel, den XII. Brust- und den I. Lendenwirbel anzudeuten. Nur bei der Untersuchung in Vorbeugehaltung notiren wir regelmässig den Processus spinosus des Scheitelpunktes in unserem Untersuchungsformular. Um zu einer einheitlichen Verwerthung des Materials zu gelangen, haben wir, wie Durrer, zu der Reduction sämmtlicher Zeichnungen auf ein einheitliches Maass gegriffen. Vorher revidirte ich persönlich sämmtliche Zeichnungen der, beim Beginne der Arbeit, ca. 1140 Skoliosen. Ich bestimmte die Form, selbstverständlich nicht nur in Rücksicht auf die Dornfortsatzlinie, nach der üblichen regionären Eintheilung als:

totale,
cervicodorsale,
einfachdorsale,
lumbodorsale,
lumbale,
compl. dorsale.

Zu der letzteren Form rechneten wir alle diejenigen complicirten Formen, welche nicht durch ein ganz deutliches Ueberwiegen anders gelegener Krümmungen oder durch sonstige charakteristische Eigenschaften in Bezug auf Torsion oder starkes Ueberhängen u. s. w. sich anders qualificirten. Ich bezeichnete ferner die Abbiegungsstelle an der Dornfortsatzstelle, vielmehr den Scheitelpunkt der Krümmung. Mit einem genau arbeitenden Curvimeter wurden sodann in jedem einzelnen Falle die Distanzen vom VII. Halswirbel zum I., II., eventuell III. und IV. Krümmungsscheitel — und zum XII. Brustwirbel — und die ganze Länge an der Projectionszeichnung der Dornfortsatzlinie im Frontalbilde abgemessen und eingetragen. Dabei wurden auch die Nebenkrümmungen berücksichtigt, soweit dies vom klinischen Standpunkt aus möglich ist. Bei dieser Längenbestimmung begingen wir insofern eine Ungenauigkeit, als wir der Dornfortsatzlinie nur in ihren Abweichungen in der Frontalebene, nicht aber in der Sagittalebene folgen konnten. Wir riskirten bei sehr stark entwickelten Kyphosen und Lordosen relativ zu kleine Maasse zu bekommen, so dass für solche Fälle der Krümmungsscheitel verhältnissmässig etwas tiefer

angenommen werden müsste, als wir berechnet haben. Sehr bedeutend kann der Fehler aber nicht sein und die grosse Zahl der Fälle musste corrigirend und ausgleichend wirken. Alle Maasse wurden nunmehr für jeden Fall auf eine Wirbelsäule von der Länge 10 durch Rechnung reducirt und wir gewannen ein Zahlenmaterial, welches uns die Lage der Krümmungsscheitel einheitlich angab. Die Orientirungstafel (s. Tafel I) zeigt, in welcher Art ungefähr sich die einzelnen Zehntel auf eine normale Wirbelsäule vertheilen, soweit wir sie in den Messungen bestreichen.

Neben den erwähnten Punkten wurden bei der Registrirung der Fälle noch die Höhe und das Ueberhängen jedes einzelnen Krümmungsscheitels abgemessen. Als Höhe bezeichneten wir die senkrechte Distanz des Scheitels von einer an die nächsten Umbiegestellen angelegten Tangente, als Ueberhängen die senkrechte Distanz von der auf dem Kreuzbein errichteten Verticalen. Alle diese Grössen wurden nun tabellarisch geordnet, so dass die Zahl und Grösse der einzelnen Krümmungsscheitel, wie sie sich auf die einzelnen Zehntel vertheilten, für jede Form, einfache, Haupt- und Gegenkrümmungen, wie die hier vorgezeigte Tabelle[1]) beweist, ersichtlich waren.

Nach welchen Gesichtspunkten das auf diese Weise gewonnene Material geordnet wurde, zeigen Ihnen am besten die Curventafeln. Die Anordnung zu Curven geschah im allgemeinen in folgender Weise:

Eine in zehn Theile getheilte senkrechte Achse wurde als Wirbelsäule gedacht und auf die den einzelnen Zehnteln entsprechenden Ordinaten die Frequenzzahlen in entsprechenden Längen nach links und rechts eingetragen. Für Höhe und Ueberhängen wurden die Durchschnittszahlen verwendet.

Tafel I zeigt die relative Lage der einzelnen Zehntel in Bezug auf die einzelnen Proc. spinosi einer Wirbelsäule.

Wenden wir uns nun zu der Tafel II. Hier ist in der schwarzen Curve die **Gesammtfrequenz sämmtlicher beobachteter Krümmungsscheitel** dargestellt.

Die Curve, ein mit seiner Diagonale auf die verticale Mittellinie aufgesetztes unregelmässiges Viereck, zeigt die stärkste Erhebung links im VI. Zehntel, Höhe des XII. Brustwirbels, und eine zweite

---

[1]) Die Tabelle wird vollständig in der Zeitschrift für orthopädische Chirurgie publicirt.

rechts im IV. Zehntel, Höhe des VII. Brustwirbels. Neben diesen beiden Maxima sehen wir zwei kleinere Erhebungen, links im II. Zehntel, III.—IV. Brustwirbel, rechts im VII. Zehntel, I.—II. Lendenwirbel. Die Hauptmasse der Scheitel scheint nach alledem im unteren Theile der Wirbelsäule unterhalb des X. Brustwirbels in Form linksconvexer Abbiegungen zu liegen. Die nächstgrösste Zahl concentrirt sich dagegen rechts auf die Gegend des VII. Brustwirbels. Die Maximalfrequenz wird dadurch ganz unzweifelhaft in die Gegend des XII. Brustwirbels, links, localisirt. Während aber hier die benachbarten Zehntel auch noch starke Frequenzziffern aufweisen, erkennen wir aus dem scharfen Ansteigen des Maximums bei den rechtsconvexen Krümmungen, aus der Concentration der Fälle auf diesen Punkt, eine deutlich ausgesprochene Tendenz zur Localisation an scharf umschriebener Stelle. Die beiden Minima liegen links im III. mit nur 56 Fällen, und rechts im VI. Zehntel mit 60 Fällen. Diese sagen uns, dass, abgesehen von den Enden der Wirbelsäule, linksconvexe Abbiegungen in der Höhe des V.—VI. Brustwirbels, und rechtsconvexe Abbiegungen am XII. Brustwirbel am seltensten vorkommen. Die auf derselben Tafel aufgetragene Linie (–·–·) gibt die durchschnittliche Höhe des Krümmungsscheitels der in jedem Zehntel verzeichneten Fälle an. Auch hier begegnen wir bei links- und rechtsconvexen Skoliosen erheblichen Unterschieden. Die Curve der linksconvexen verläuft verhältnissmässig flach, hat ihr nur wenig hervorstechendes Maximum im VII. Zehntel. An der Curve der rechtsconvexen sehen wir dagegen einen deutlich heraustretenden Gipfel im IV. und V. Zehntel mit Spitze im letzteren. Das Maximum steht hier mit 20,6 mm erheblich über den anderen Werthen der Curve und steht um zwei Zehntel höher als das Maximum der linksconvexen.

Die Durchschnittszahlen des Ueberhängens (Tafel II, Linie – – – –) zeigen meistens ähnlichen Verlauf. Bei den linksconvexen ist die Curve ebenfalls flach, aber doch etwas mehr gerundet als die Höhencurve. Der plötzliche Anstieg im X. auf das Maximum von 20 rührt von einem einzigen Fall her, fällt also nicht ins Gewicht. Die Curve des Ueberhängens für die rechtsconvexen beginnt am oberen Ende mit einem Ueberhängen auf die linke Seite, verläuft aber mit einer scharfen Gipfelbildung

im V. Zehntel. Hier liegt die Durchschnittsgrösse über derjenigen der linken Seite.

Ueberhängen und Höhe des Krümmungsscheitels steigen also an dieser Stelle beide auf ihr Maximum dieser Seite und, wenn wir von dem vereinzelten Falle im X. Zehntel absehen, auf das Maximum im ganzen. Eigenthümlich ist dabei, dass dieses Maximum nicht mit dem Frequenzmaximum der rechtsconvexen zusammenfällt, sondern sich ein Zehntel tiefer hält.

Die Tafel II deutet also mit Sicherheit an, dass die verschiedenen Regionen der Wirbelsäule sich in Bezug auf die Richtung und Grösse der skoliotischen Abbiegung gesetzmässig verhalten und dass die linksconvexen Biegungen im ganzen häufiger sind, ca. 60% gegenüber ca. 40% rechtsconvexen.

Tafel III analysirt Tafel II und zeigt die Lage der Krümmungsscheitel, sofern sie einfache Krümmungen oder Hauptkrümmungen complicirter Fälle (—) betrafen, von den Nebenkrümmungen (----) getrennt. Die Curve der einfachen und Hauptkrümmungen zeigt bei den rechtsconvexen einen ähnlichen Verlauf wie die Gesammtcurve in der I. Tafel. Das Maximum, nicht nur für die rechtsconvexen, sondern für sämmtliche Formen liegt jetzt im IV. Zehntel rechts; es ist in der Höhe nur unbedeutend kleiner geworden. Bei den linksconvexen zeigt sich die Curve etwas mehr verändert. Das Maximum ist niedriger geworden und höher gerückt, ins V. Zehntel, und das zweite, kleine Maximum im II. Zehntel links ist verschwunden. Im Gegensatz hierzu finden wir bei den zu den rechtsconvexen gehörenden Nebenkrümmungen links ein Maximum im VII. und eines im II. Zehntel. Die zu den linksconvexen Fällen gehörenden Nebenkrümmungen verlaufen dagegen in indifferenter Curve, deren wenig hervorstechendes Maximum im VII. Zehntel liegt.

Die Tafel lehrt uns: Einfache und Hauptkrümmungen sind am häufigsten in der Höhe des VII. Brustwirbels nach rechts gelegen.

2. Die linksconvexen Krümmungen liegen am häufigsten in der Höhe des IX.—XII. Brustwirbels. Sie überwiegen an Zahl immer noch über die rechtsconvexen mit 54% gegenüber 46%.

3. Gegenkrümmungen kommen bei rechtsconvexen

Skoliosen in bedeutend höherer Zahl vor (ca. 70 %) als bei linksconvexen (ca. 30 %). Sie localisiren sich deshalb selbstverständlich meistens in Höhe des I.—II. Lenden- und III.—IV. Brustwirbels.

Auf Tafel IV ist die Höhe und das Ueberhängen der Scheitel für die einfachen und Hauptkrümmungen mit Ausschluss der Nebenkrümmungen dargestellt. Haupt- und Nebenkrümmungen ganze Linie (—), Höhe (– · – · –), Ueberhängen (– – – –). Der erste Blick sagt uns schon, dass die durch den Weglass der Nebenkrümmungen geschaffenen Veränderungen unbedeutende sind. Die Curven für Ueberhängen und Höhe verlaufen links gleichmässig, rechts mit einem deutlichen Maximum an derselben Stelle wie in der ersten Curve. Eine Eigenthümlichkeit der Curve für das Ueberhängen sind noch die Erhebungen im I. Zehntel, welche von den dort localisirten cervicodorsalen, oft hochgradig entwickelten Skoliosen herrühren.

Auf Tafel V*a* sind die einfachen Krümmungen (Linie – – – –), an welchen keine Nebenkrümmungen entdeckt werden konnten, von den Hauptkrümmungen der complicirten (Linie —) getrennt.

Die Curve der einfachen (Linie – – –) zeigt nun links ein deutliches Maximum im V. Zehntel, auch noch eine erhebliche Zahl im VI. Zehntel; rechts ist die Frequenz gleichmässig über die ganze Länge vertheilt. Lassen wir von dieser Curve die Totalskoliosen weg, so erhalten wir die fein punktirte Linie, welche ohne weiteres zeigt, dass die einfachen linksconvexen Krümmungen am häufigsten in der Höhe des XII. Brustwirbels vorkommen und dass die Totalskoliosen die Ursache sind für das Höhersteigen des Maximums in den vorhergehenden Curven; dass ferner rechtsconvexe einfache Krümmungen viel spärlicher sind wie linksconvexe.

Die Linie der Hauptkrümmungen der complicirten Skoliosen (Linie —) zeichnet sich rechts nach wie vor durch die spitze Erhebung im IV. Zehntel aus, während die Curve der linksconvexen Hauptkrümmungen flach verläuft. Auch die Gesammtzahl der linksconvexen bleibt mit 34 % bedeutend hinter den rechtsconvexen mit 66 % zurück.

Die Höhe und das Ueberhängen des Scheitels (s. Tafel V*b*

und V*c*) zeigt insofern ein analoges Verhalten, als nur die zu den rechtsconvexen Hauptkrümmungen gehörenden Durchschnittswerthe (s. Tafel V*b*) sowohl in Höhe als in Ueberhängen wie bisher ihr Maximum im V. Zehntel erreichen. Aus den Zahlen ist überdies ersichtlich, dass diese Maximalwerthe höher sind als in vorhergehenden Curven und in Tafel V*c* und man darf daraus den Schluss ziehen, dass in den Hauptkrümmungen der complicirten Skoliosen die Ursache für das constante Verharren des Maximums für Höhe und Ueberhängen im V. Zehntel gesucht werden muss.

Ein weiteres Studium der Tafeln und der vorgelegten Tabellen hat uns gezeigt, dass ähnliche Unterschiede für links- und rechtsconvexe Skoliosen, wie wir sie hier kennen gelernt haben, durchweg zu finden sind.

Ueberblicken wir nochmals die Reihe der Erscheinungen, so müssen wir gestehen, dass dadurch unsere Vorstellungen, wie wir sie nach den bisherigen Ansichten und Statistiken zu bilden vermocht haben, nicht wesentlich verändert worden sind. Die linksconvexe Lendenskoliose und die rechtsconvexe Dorsalskoliose machten sich von jeher in den Anstaltsstatistiken den Rang der grössten Frequenz streitig. Lorenz hielt die Lendenskoliose für die häufigste Form, ebenso Drachmann.

Unsere Statistik bindet sich aber nicht an die klinische Form, sondern zeigt, wie die Frequenz mit dem Wechsel der Region allmählich wechselt, und liefert damit ein den wirklichen Verhältnissen besser entsprechendes Bild als die Procentangaben über klinische Formen. Sie beweist in erster Linie, dass, wenn man alle Krümmungen, einfache, Haupt- und Nebenkrümmungen, zusammenrechnet, die linksconvexen im ganzen überwiegen. Sie illustrirt und detaillirt die bisherige Ansicht von dem Ueberwiegen der linksconvexen Lendenskoliosen dahin, dass es nicht sowohl diese, als ganz besonders die lumbodorsalen Formen und die Totalskoliosen sind, welche dem Ueberwiegen der linksconvexen zum Durchbruch verhelfen. Sie lehrt ferner, dass an diesem Ueberwiegen, speciell in der Lendengegend, diejenigen Fälle wesentlich mitbetheiligt sind, welche in Verbindung mit rechtsconvexer Dorsalskoliose beobachtet werden. Ich sage mit Absicht nicht diejenigen Fälle, welche als complicirte Dorsalskoliosen zu betrachten sind, denn gewiss entstehen

eine Reihe derselben aus linksconvexen Lendenskoliosen. Sie lehrt weiter, dass die tiefer gelegenen Lendenkrümmungen überhaupt ebenso häufig rechtsconvex wie linksconvex sind, bei Berücksichtigung der Hauptkrümmungen allein dagegen häufiger rechtsconvex wie linksconvex. Man betrachte nur auf Tafel IV und V die Frequenz des VII. und VIII. Zehntels. Sie beleuchtet ferner die eigenthümliche Stellung des Dorsalsegmentes durch den Nachweis der ungemein typischen Concentration der Hauptmasse der rechtsconvexen Fälle in der Höhe des VII. Brustwirbels, welche ausserordentlich absticht gegen die spärliche Vertheilung der übrigen Krümmungsscheitel auf andere Theile der Wirbelsäule. Sie liefert endlich einen beredten Ausdruck für das so ausgesprochene Compensationsbedürfniss rechtsconvexer Dorsalskoliosen, welches wiederum zu dem Verhalten der linksconvexen Krümmungen im grellen Gegensatz steht. Wenn dann in Höhe der Scheitel und Ueberhängen ebenfalls Erscheinungen nachzuweisen sind, welche auf eine Ungleichheit in den Abbiegungen nach den beiden Seiten hindeuten, so liefert das uns noch weitere Belege dafür, dass in der Aetiologie der Skoliose Momente mitsprechen, welche nach dieser Richtung einen äusserst einschneidenden Einfluss auszuüben im Stande sind.

Wir können die geschilderten Erscheinungen auch so darstellen, dass wir vier Hauptabbiegungspunkte annehmen:

1. untere Brustwirbelsäule nach rechts,
2. Grenze von Brust- und Lendenwirbelsäule nach links,
3. obere Brust- und untere Halswirbelsäule nach links,
4. untere Lendenwirbelsäule nach rechts.

Von diesen Centren ist das unterste etwas zweifelhaft, da erst nach Wegfall der Nebenkrümmungen sich ein Ueberwiegen der rechtsconvexen geltend macht. An allen anderen Stellen kommen auch Abknickungen vor, aber sie sind viel seltener. Würden wir aber im Stande sein, die in früher Jugend entstandenen rhachitischen Skoliosen auszuschalten, so würden unsere Curven noch typischer aussehen.

Nach dieser Darstellung möchte es beinahe scheinen, als ob ich mit vollen Segeln ins Albrecht'sche Lager überzugehen im Begriffe wäre, in Erinnerung an jenen im Jahre 1887 von diesem Autor auf dem Chirurgencongresse gehaltenen Vortrag über den anatomischen

Grund der Skoliose. Ich gedenke mich aber nicht so weit zu versteigen, dass ich die pathologischen Skoliosen einfach als accentuirte normale Skoliosen auffasse.

Dagegen scheint es mir Angesichts der so scharf ausgesprochenen Differenzen von links und rechts in der Localisation der Skoliosen unmöglich, die Gründe in äusseren Ursachen zu suchen. Eine habituelle Stellung, welche mit dieser Schärfe sich aus äusseren Gründen auf so genau umschriebene Regionen beschränken würde, ist uns nicht denkbar, und gar die Abneigung der Wirbelsäule, an bestimmten Stellen sich Abknickungen gefallen zu lassen, wie sich das in den Minima der Curven ausspricht, ist vollends nicht auf diesem Wege zu erklären. Ebensowenig die eigenthümliche Erscheinung, dass linksconvexe Skoliosen viel weniger Gegenkrümmungen zeigen als rechtsconvexe. Die Lage der Hauptmasse der Krümmungsscheitel in der Mitte der Wirbelsäule kann deshalb nicht zur Erklärung beigezogen werden, weil dann doch wieder die ungleiche Höhe der Maxima links und rechts räthselhaft bliebe. Ich betrachte die Thatsachen von folgendem Standpunkte.

Die grosse Zahl linksconvexer tiefgelegener Abbiegungen scheint mir entschieden mit der Rechtshändigkeit zusammenzuhängen. Ich erinnere dabei an frühere Autoren (Busch). Dieselbe veranlasst eine Unmasse von Bewegungen, bei welchen der Rumpf sich nach links schieben muss im Interesse der Beibehaltung des Gleichgewichtes. Das Becken wird dabei mehr in seiner rechten Hälfte an das rechte Bein fixirt, die obere Lendenwirbelsäule nach links ausgebogen. Hierzu kommt, dass der XII. Brustwirbel, vielmehr die Grenze von Brust- und Lendenwirbelsäule, gewissermassen einen schwachen Punkt darstellt, an dem sich die Wirbelsäule viel leichter abknickt als anderswo, welcher vielleicht durch seine Lage in der Mitte der Wirbelsäule oder durch den Wechsel in der Form der Fortsätze hierzu disponirt ist. Die ausserordentliche Häufigkeit der linksconvexen Totalskoliosen, wie sie sich bei Schüleruntersuchungen ergibt (ich erinnere hier an die Untersuchungen von Schenk in Bern, Scholder in Lausanne), deutet auch darauf hin, dass die durch Gewohnheitshaltungen entstandenen Skoliosen vielmehr linksconvexe sind, und machen es wahrscheinlich, dass bei insufficientem Knochenbau schliesslich eine Abknickung in der genannten Gegend erfolgt.

In Bezug auf die rechtsconvexe Dorsalskoliose erblicke ich in der Abflachung der linken Hälfte der Wirbelsäule durch die Aorta

ein wesentliches Moment, welches die Abbiegung nach links, bezw. die Ausbiegung nach rechts begünstigt und umgekehrt die Abbiegung nach rechts erschwert. Ich suche die Gründe nicht sowohl in der Form der Knochen, als in der Anordnung und Veränderung der Intervertebralscheiben und der sie überbrückenden Bänder, welche auf der linken Seite hierdurch eine entschiedene Beeinträchtigung erleiden. Es ist mir auch gelungen, bei einzelnen, relativ intacten Wirbelsäulen adolescenter Individuen die Verschiedenheit im Verhalten gegenüber Abbiegungen nach links und nach rechts nachzuweisen. Sehr wahrscheinlich spielt hier auch die Torsionsfähigkeit eine Rolle. Ich schliesse mich also im grossen und ganzen der Ansicht der alten französischen Autoren an. Dass eine mechanische Asymmetrie in diesem Sinne auch bei der Verticalspannung einer insufficienten Wirbelsäule für die Richtung der nothwendigen Ausbiegungen entscheidend sein muss, ist selbstverständlich.

Noch wäre zu erwähnen, dass aus der Lage der Leber und des Herzens Einwirkungen auf die Skoliosenform abgeleitet worden sind. Bis heute sind wir aber ausser Stande, hierüber ein Urtheil zu fällen.

Ebensowenig sind sichere Daten darüber bekannt, wie oft eine primäre Thoraxasymmetrie zu Skoliose Veranlassung gibt.

Es liegt mir nun absolut fern, den Streit über die schliesslichen Gründe der Verschiedenheit in der Abbiegungsfähigkeit der einzelnen Regionen der Wirbelsäule heute in diesem oder jenem Sinne ausfechten zu wollen. Ich begnüge mich damit, von neuem constatirt zu haben, dass sie vorhanden ist und in welchem Sinne. Wenn wir es aber als Thatsache betrachten, dass die Wirbelsäule sich gegen mechanische Einwirkungen physiologisch asymmetrisch verhält, dass wir es in den Abbiegungsstellen mit mechanisch ausgezeichneten Punkten zu thun haben, so ist der Gedanke nicht von der Hand zu weisen, dass bei einer mechanisch insufficienten Wirbelsäule, wenn die Längsspannung einwirkt, jene schwachen Punkte sich noch deutlicher geltend machen und dass daraus die bekannten typischen Deformitäten entstehen.

Halten wir aber diesen Gedanken fest, so verliert die Aetiologie der Skoliose für eine grosse Reihe von Fällen, die wir gerne auf rein mechanische Ursachen zurückführen möchten, vieles von ihrer Räthselhaftigkeit.

Wir begreifen, dass an einer bestimmten Stelle die Hauptver-

änderung einsetzt oder auch sich nach und nach dorthin localisirt, dass da, um mit Riedinger zu sprechen, die Knickung entsteht. Wir verstehen aber auch, warum primäre Veränderungen in den Wirbeln, wie wir sie für manche Fälle annehmen müssen, eben wieder an jenen Stellen, denen eine gewisse Anlage zur Asymmetrie innewohnt, am leichtesten auftreten können.

Zum Schlusse möchte ich noch die Frage aufwerfen, ob nicht angesichts dieser Statistik der Begriff der habituellen Skoliose entweder neu definirt oder ganz eliminirt werden sollte. Wenn hier der Nachweis geleistet wurde, dass die linksconvexen Krümmungen zahlreicher sind als die rechtsconvexen, dass sie sich auch grossentheils an typische Stellen halten, dann kann die rechtsconvexe Dorsalskoliose nicht mehr das Recht dieses Namens für sich beanspruchen.

Sollen aber damit alle Skoliosen bezeichnet werden, die durch Gewohnheitshaltungen entstanden sind, so stellen wir dadurch an die diagnostische Kunst des Praktikers wie des Specialisten viel zu grosse Anforderungen und veranlassen manchen Arzt, die schwersten Veränderungen in das scheinbar unschuldige Gewand einer habituellen Skoliose zu kleiden.

VII.

Ein Fall von congenitalem Hochstand der Scapula.

Von

Froehlich (aus Nancy).

Der congenitale Hochstand der Scapula ist keine sehr häufige Missbildung, ungefähr 33 Beobachtungen finden sich in der Literatur, fast ausschliesslich in der deutschen. Die Geschichte dieses Leidens hat noch manche Lücke, so dass jeder einzelne Fall etwas zu seiner Lehre beitragen kann.

Der Fall, den ich die Ehre habe hier vorzutragen, betrifft einen Knaben von 16 Jahren, dessen Photographie ich Ihnen hier zeige. — Er ist der Aelteste von fünf gesunden Geschwistern, sein Vater ist kräftig, seine Mutter starb vor 3 Jahren an Lungentuberculose, er selbst soll nie krank gewesen sein. — Als kleines Kind haben die Eltern bei ihm bemerkt, dass er eine Schulter höher trage als die andere; da dies ihm aber keine Beschwerden verursachte, bekümmerten sie sich nicht darum.

Seit einiger Zeit ist der Junge Fabrikarbeiter und muss sehr oft die Arme in die Höhe heben; nach wenigen Wochen wurde die Schulter sehr schmerzhaft und der Kranke wurde mir in die orthopädische Klinik der Universität zugewiesen.

Status praesens: Kräftiger und sehr intelligenter Knabe. — Lässt man ihn ausziehen, so bemerkt man gleich, dass das rechte Schulterblatt ihm im Nacken sitzt, der erste Eindruck ist aber, zu glauben, dass ein Tumor sich an demselben entwickelt hat. Dies war auch die Meinung der Fachcollegen, denen ich den Kranken vorstellte und die mit dem Leiden nicht bewandert waren.

Das Schulterblatt ragt in der That in der Nackenschulterlinie gewaltig empor, und das Vorhandensein einer Exostose an dem oberen Theil desselben wäre unstreitig ohne die Vergegenwärtigung der Operationen von Hoffa und Anderen, die die Aufmerksamkeit auf diese Vortäuschung einer Exostose gelenkt haben.

Das rechte Schulterblatt steht 12 cm höher als das linke. — Es ist nicht nur emporgerückt, sondern hat sich noch so um seine Frontalachse gedreht, dass sein hinterer unterer Winkel über die Spitzenfortsatzlinie zu liegen kommt und sein oberer medianer Winkel sich nach aussen und vorn gehoben hat.

In ihrem Durchmesser ist die rechte Scapula ganz der gesunden ähnlich.

Zwischen dem oberen medianen Winkel und der Clavicula kann man noch leicht den Finger einsetzen.

Die Muskeln der Schulter und die des Oberarmes scheinen leicht atrophisch zu sein. — Der Umfang des rechten Oberarms beträgt 23 cm, der des linken 24 cm, der des Vorderarms 24 cm auf beiden Seiten.

Die Länge der beiden Arme ist die gleiche.

Die Bewegungen des Arms sind fast in allen Richtungen normal: nur die Abduction ist vermindert: die Elevation ist aufgehoben, bevor der Arm die Horizontale erreicht. Die Bewegung nach hinten in sagittaler Ebene ist auf der kranken Seite viel ausgedehnter als auf der gesunden, im Gegentheil die Bewegung nach vorn viel geringer.

Das Schulterblatt lässt auch geringere passive directe Bewegungen zu, als das gesunde.

Die Hemmung der Abduction und der Bewegung des Armes nach vorn scheint dadurch bedingt zu sein, dass der exostosenähnliche obere Winkel der Scapula sich an die obere dorsale und untere cervicale Wirbelsäule anstemmt.

Bei all diesen Bewegungen vernimmt man ein Knarren, ähnlich demjenigen, das in gewissen Fällen von Arthritis deformans laut wird. Die Abduction und die Bewegung nach vorn sind schmerzhaft und werden es bei jeder erneuerten Bewegung immer mehr.

Die elektrische Reactionsfähigkeit der Muskeln, deren Ermittelung ich meinem Collegen Gnilloz verdanke, zeigte, dass dieselbe überall gleich ist; alle einzelnen Muskeln wurden untersucht und man fand, dass keine Paralyse weder des Serratus major noch irgend eines anderen Muskels sich vorfinde.

Das Röntgenbild dieses Falles, das ich Ihnen hier vorstelle, zeigt einige interessante Ergebnisse:

1. Den oberen medianen Winkel der Scapula sieht man über die Clavicula hinausragen.

2. Die Scapula ist auf der kranken Seite für die Röntgenstrahlen weit mehr durchgängig als auf der linken, gesunden Seite, also wahrscheinlich dünner.

3. Die Entfernung zwischen dem Centrum des Humeruskopfes und der Mitte der vornüberliegenden Wirbelsäule beträgt links 20 cm, rechts nur 16. Die kranke Schulter liegt also der Frontalebene näher als die gesunde.

4. Die Wirbelsäule zeigt eine rechtsconvexe cervico-dorsale Skoliose, die eine compensatorische Dorsolumbalskoliose erzeugte.

5. Die Clavicula scheint dünner und ist nach oben convex, statt nach unten wie die gesunde.

6. Die I., II., III. und IV. Rippe sind rechts von den gleichnamigen gesunden verschieden; sie sind kürzer gebogen und von einander weit mehr entfernt.

7. Als letzter Befund, der aber vielleicht mit dem Hochstand des Scapula nichts zu thun hat, sei noch bemerkt, dass das Herz hier mehr nach rechts zu stehen scheint.

Dieselben Bemerkungen wurden auf fünf Röntgenbildern gefunden, so dass sie eine gewisse Bestimmtheit besitzen.

Bei unserem Kranken war wegen der verschlimmerten Prognose ein therapeutischer Eingriff ziemlich sicher indicirt. Bei fast allen früheren Fällen wurde weiter über nichts als über den kosmetischen Fehler geklagt. Hier aber war der Kranke in seinem Berufe beeinträchtigt durch die Schwierigkeit, seine Arme emporzuheben, und durch die progressive Schmerzhaftigkeit dieser Bewegung.

Ich schrieb diese Hemmung und diese Schmerzhaftigkeit, wie gesagt, dem Anstossen des emporragenden oberen medianen Winkels der Scapula an die cervicale Wirbelsäule zu und entschloss mich, denselben abzutragen.

Ich schnitt durch den Trapezius auf den Winkel los, schabte mit dem Raspatorium die Insertionen des Angularis, Supraspinatus und Subclavius ab und resecirte mit Hammer und Meissel das Stück Knochen.

Der Ansatz des Angularis und die zerschnittenen Fasern des Trapezius enthielten mehr fibröse Fasern, als diese Theile gewöhnlich enthalten; also eine gewisse fibröse Entartung der Muskelansätze.

Dieses Präparat des Schulterblatts und des knorpeligen Belags desselben, das ich Ihnen vorlege, hat kein anderes Interesse, als noch einmal zu beweisen, dass der enorme Vorsprung, den man

im Nacken als beträchtlichen Tumor abtastet, nichts anderes ist als der normal gestaltete, oben hochstehende obere Winkel des Schulterblattes.

Nach der Operation verschwand der Tumor, aber ein Herabrücken des Schulterblattes war nicht möglich. Was den functionellen Gewinn des Eingriffs betrifft, so war es jetzt dem Patienten möglich, den Arm bis über den rechten Winkel emporzuheben ohne jeglichen Schmerz.

Aus einem Falle kann man natürlich keine Folgerungen über die Aetiologie der Missbildung ziehen. Soviel aus der Literatur zu schliessen ist, kann wahrscheinlich eine einzige Ursache aller der Fälle nicht vorliegen, es gibt complicirte und uncomplicirte Fälle.

Die Analogie des uncomplicirten Hochstands der Scapula mit dem Caput obstipum (musculärem Schiefhals) scheint mir doch ziemlich auffallend. Hier ist das Schulterblatt das mobile Organ und die Wirbelsäule der feste Halt, an den einerseits der Trapezius, der Angularis, vielleicht auch der Rhomboides das Schulterblatt anzieht und auch noch dazu dessen Rotation bewirkt.

Warum diese Muskeln oder gewisse Fasern derselben congenital verkürzt sind, oder warum, wie Rager aus Kopenhagen sich ausdrückt (in Zeitschr. f. orth. Chir. Bd. IX, H. I, S. 30), das Schulterblatt nicht nach der Geburt in seine normale Stellung herabrückt, das bleibt noch im Dunkeln, so auch noch, ob es sich um eine forcirte intrauterine Haltung oder um den Rest einer intrauterin verlaufenen Polyomyelitis anterior handelt.

Auch kann die rationelle Therapie, die da wäre Durchschneidung der breiten Muskelinsertionen, wie des Trapezius, nicht der Tenotomie des Sternomastoideus verglichen werden; und es bleibt der beste therapeutische Eingriff, wenn functionelle Störung, Schmerzhaftigkeit oder selbst kosmetische Fehler ihn erlauben, die Resection des oberen medianen Winkels der Scapula.

VIII.

Die Bildungsgesetze der statischen Belastungsdeformitäten.

Vortrag, gehalten beim 1. Congress der Deutschen Gesellschaft für orthopädische Chirurgie 1. April 1902 zu Berlin.

Von

A. Schanz-Dresden.

Mit 40 in den Text gedruckten Abbildungen.

Meine Herren! In meiner Arbeit „Was sind und wie entstehen statische Belastungsdeformitäten“ [1]) und in der Arbeit „Ueber die mechanischen Gesetze der Skoliosenbildung“ [2]) habe ich versucht durch theoretische Berechnungen die Gesetze zu finden, welche bei der Entstehung statischer Belastungsdeformitäten massgebend sind. Heute bitte ich, Ihnen zeigen zu dürfen, wie sich die Resultate jener theoretischen Rechnungen mit der praktischen Wirklichkeit decken.

Vorausschicken möchte ich in kurze Worte gefasst die Grundsätze, von denen ich bei meinen Berechnungen ausging. Die wichtigsten derselben sind folgende:

Ein Theil des Knochengerüstes des menschlichen Körpers hat die Aufgabe, die Eigenlast des aufrechten Körpers sowie dieser hinzugefügte accidentelle Lasten zu tragen.

Zwischen dieser Art der Belastung (statische Belastung) und der entsprechenden Tragfähigheit (statische Leistungsfähigkeit) der in Frage kommenden Skelettheile bestehen bestimmte mechanische Beziehungen.

Diese Beziehungen werden durch die physikalischen Gesetze

---

[1]) Arch. f. klin. Chir. Bd. 64 Heft 4.

[2]) Zeitschr. f. orthopäd. Chirurgie Bd. 9.

geregelt, welche für die Beziehungen von Traggerüst und Belastung ganz allgemein gelten.

Die wichtigsten in Frage kommenden von diesen Gesetzen sind folgende:

Das Traggerüst wird durch die ihm aufgelegte Last nicht verändert, so lange das Gewicht der Last nicht eine bestimmte Grenze überschreitet.

Wird diese Grenze überschritten, so tritt, wenn das Gerüst biegsam ist, eine Verbiegung desselben ein.

Die Höhe der so entstehenden Verbiegung wird durch die Höhe der Ueberlastung und den Grad der Biegsamkeit des Gerüstes bestimmt.

Die bei der Verbiegung entstehenden äusseren und inneren Veränderungen des Gerüstes lassen sich vorausbestimmen, wenn die Art der Belastung und die statischen Eigenschaften des Gerüstes bekannt sind.

Die Grundform des statischen Traggerüstes des menschlichen Körpers ist abgesehen vom Fussgewölbe die einer vom Scheitel bis zur Sohle reichenden, senkrecht stehenden, mit ihren Endquerschnitten an die Horizontalebene gebundenen, biegsamen Säule.

Die Belastung derselben geschieht von ihrem oberen Ende her.

Dies, meine Herren, sind die wichtigsten Grundsätze, welche ich meinen Berechnungen zu Grunde gelegt habe. Nun, welche Schlussfolgerungen konnten aus diesen Voraussetzungen gezogen werden?

Nehmen wir zuerst die äusseren Veränderungen und sehen wir zu, in welcher Form sich eine Säule von den angegebenen physikalischen Eigenschaften unter den gegebenen Bedingungen durch Ueberlastung verbiegt. Wir sehen das am leichtesten, wenn wir einen Rohrstock an beiden Enden fassen, ihn durch Gegeneinanderdrücken der Hände zur Verbiegung bringen, dabei aber die Enden in ursprünglicher Richtung halten. Wir sehen dann, dass sich der Stab, welcher zuerst die Form der Fig. 1 hat, zur Form der Fig. 2 verbiegt: es entsteht in der Mitte des Stabes eine grössere, nach den Enden desselben zu zwei kleinere Krümmungen. Die Ausschlagsrichtung der kleineren Krümmungen ist entgegengesetzt derjenigen der grösseren. Die beiden kleineren Krümmungen enthalten an Spannung das Gleiche wie die grössere Krümmung. Wir können die Krümmungen bezeichnen als eine Haupt- und zwei Gegenkrümmungen.

Wir erhalten so als das erste Grundgesetz für die Entstehung statischer Belastungsdeformitäten der Tragsäule des Körpers den Satz:

In jeder statischen Belastungsverbiegung der Tragsäule des Körpers müssen eine Haupt- und zwei Gegenkrümmungen enthalten sein.

Als Beleg für die Richtigkeit dieses Gesetzes will ich zunächst das Bild der häufigsten statischen Belastungsdeformität der ganzen

Fig. 1.



Fig. 2.

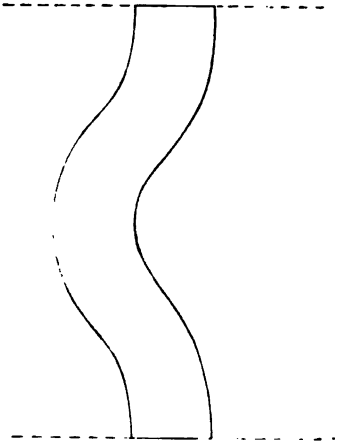

Körpersäule bringen: das Bild der Alterskyphose (Fig. 3). Bei dieser Deformität ist der grösste Theil der Wirbelsäule in eine nach hinten gerichtete Krümmung einbezogen. Die obere Gegenkrümmung wird durch eine scharfe Lordose der oberen Halswirbelsäule und des Atlanto-occipital-Gelenkes gebildet. Die untere Gegenkrümmung kommt zu Stande durch die differenten Stellungen des Hüft-, Knie- und Fussgelenkes, die hier nicht willkürliche, sondern zwangsweise bedingt sind.

Betrachten wir die beiden Hauptabschnitte der Körpersäule: die Wirbelsäule und die untere Extremität als selbständige Säulen, wie wir dies in vielen Fällen nicht nur thun können, sondern thun müssen, so sehen wir unser Gesetz auch hier allenthalben bestätigt.

Bei der skoliotischen Verbiegung der Wirbelsänle (Fig. 4) ist es eine allbekannte Erscheinung, dass zur Hauptkrümmung zwei Gegenkrümmungen gehören.

Dasselbe gilt von der habituellen Kyphose, bei der Hauptkrümmung und obere Gegenkrümmung denen der Alterskyphose ähnlich sind, während die untere Gegenkrümmung durch eine Abknickung zwischen Lendenwirbelsäule und Becken und durch eine eventuell dazutretende differente Einstellung des Hüftgelenkes gegeben wird.

Fig. 3.

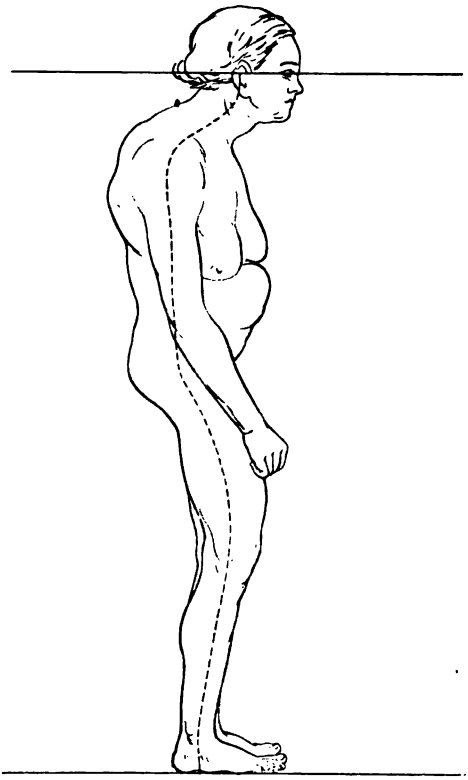

An der unteren Extremität sehen wir unser Gesetz bestätigt bei den complicirten rhachitischen und osteomalacischen Deformitäten, bei denen Krümmungen mit entgegengesetzten Ausschlagsrichtungen regelmässig abwechseln. Wir sehen es aber auch bestätigt an den einfachen Verkrümmungen.

In Fig. 5 sehen wir die untere Gegenkrümmung zu dem Genu valgum auf der linken Seite in einer differenten Stellung des Fussgelenkes, rechts in einer Verbiegung des Unterschenkels gegeben.

Fig. 4.

Fig. 5.

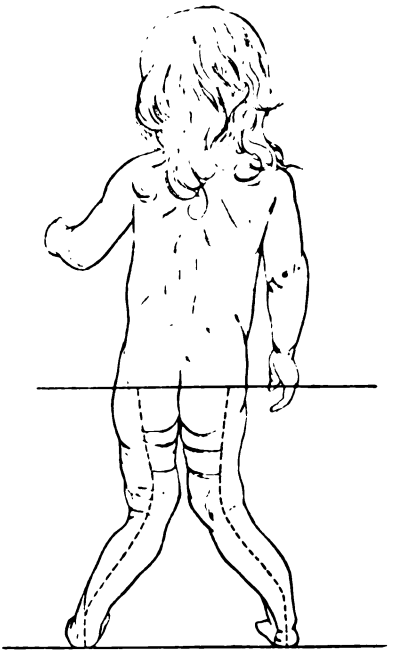

Fig. 6.

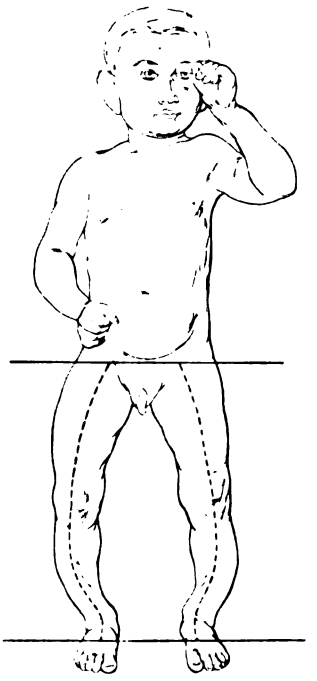

In Fig. 6 sehen wir die untere Gegenkrümmung zu einem Genu varum in einer der von Fig. 5 entgegengesetzt gerichteten differenten Stellung des Fussgelenkes markirt.

Die oberen Gegenkrümmungen[1]) werden in differenten Stellungen des Hüftgelenkes gegeben. Fig. 7 zeigt die normale Stellung, Fig. 8 die horizontalere Stellung des Schenkelhalses bei Genu varum, Fig. 9 die steilere Stellung desselben bei Genu valgum.

Fig. 7.

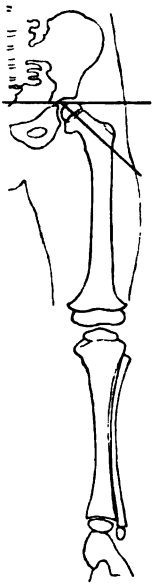

Fig. 8.

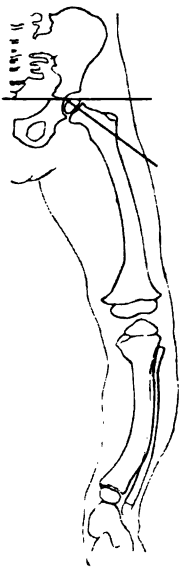

Fig. 9.

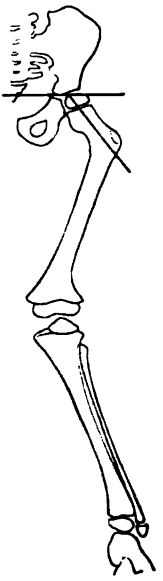

Nun zu etwas anderem!

Zeigt das Traggerüst des Körpers im allgemeinen die Grundform der einfachen Säule, so finden wir in speciellen Fällen sowohl normaliter wie unter besonderen Verhältnissen an derselben Constructionseigenthümlichkeiten, die einer besonderen Beachtung bedürfen.

Eine solche Eigenthümlichkeit ist die Einschaltung statisch schwacher Stellen. Zeichnerisch darstellen können wir uns in einfacher Weise eine solche Säule mit eingeschalteten statisch schwachen Stellen wie in Fig. 10: Wir zeichnen die Säule in ihrer Mitte auf eine bestimmte Strecke schwächer.

[1]) Wenn die Erklärung einer differenten Gelenkstellung als Krümmung stören sollte, so habe ich nichts dagegen, wenn man statt Krümmung Aequivalent der Krümmung sagen will.

Die Einschaltung einer solchen statisch schwächeren Stelle muss sich zuerst dadurch geltend machen, dass eine Ueberlastungsverbiegung leichter erzeugt werden kann, als ohne deren Einschaltung; sie muss sich sodann weiter geltend machen dadurch, dass sie die entstehende Ueberlastungsverbiegung an bestimmten Stellen localisirt: die Höhe der Hauptkrümmung muss in die Mitte der geschwächten Strecke fallen. Die Gegenkrümmungen werden sich im oberen und unteren

Fig. 10. Fig. 11. Fig. 12.

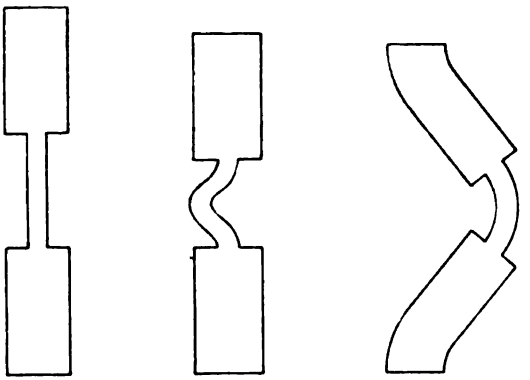

Theil der geschwächten Strecken entwickeln, sie können aber auch, wenn sie dort ihrer Entstehung günstigere Verhältnisse finden, in den ungeschwächten Strecken zur Ausbildung kommen. Wir können daher bei Entstehung von Ueberlastungsverbiegungen der Säule in Fig. 10 die Bilder erhalten, welche Fig. 11 und 12 darstellen. Zu Fig. 12 ist zu bemerken, dass die Ausgleichskrümmungen nicht an den Enden der ungeschwächten Abschnitte liegen müssen, sondern an jeder Stelle derselben liegen können.

Hierher gehörige Bilder sehen wir in allen Variationen bei den spondylitischen Deformitäten, wo ein Theil der Wirbelsäule unter dem Einfluss der Entzündung erweicht wurde und bei denen dann die statische Belastung die Deformirung herbeigeführt hat.

Für die beiden besonders markanten Beispiele, welche Fig. 11 und Fig. 12 darstellen, sind praktische Belege die beiden alten Lehrbuchfiguren, welche in Fig. 13 und Fig. 14 wiedergegeben sind.

Noch eine zweite Art der Einschaltung statisch schwacher Stellen will ich anführen.

Besteht unsere Säule, wie in Fig. 15 dargestellt ist, aus zwei Theilen, die durch eine festgespannte Kapsel gelenkartig verbunden

sind und ist dabei die statische Widerstandsfähigkeit dieser Kapsel geringer als die der Säule, so haben wir in dieser gelenkartigen Verbindung wiederum eine schwache Stelle.

Bei Eintritt einer Ueberlastung für diese Stelle wird sich eine Verbiegung der Säule bilden, bei welcher die Höhe der Haupt-

Fig. 13.

Fig. 14.

Fig. 15.

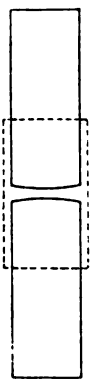

Fig. 16.

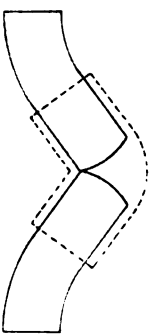

krümmung in diese gelenkige Verbindung fällt; die Gegenkrümmungen werden sich im Bereich der beiden Säulenabschnitte bilden an den jeweilig geeignetsten Stellen. Die Kapsel wird dabei derart verändert, dass auf der Seite der Convexität eine Dehnung derselben, auf der Seite der Concavität eine Verkürzung eintritt. Wir erhalten ein Bild wie es Fig. 16 darstellt.

Als Belege für diese Deformitäten will ich den Knickfuss anführen und das Genu valgum, welches der Träger selbst durch Muskelspannung temporär corrigiren kann.

Eine Reihe ganz besonderer Constructionseigenthümlichkeiten unserer Säule finden wir an der Wirbelsäule. Ich will nur die allerwichtigsten erwähnen und von diesen die einen auch eben nur streifen.

Es ist dies der Einfluss der normalen antero-posterioren Krümmungen auf entstehende Ueberlastungsverbiegungen.

Die einfachen Grundformen der Ueberlastungsverbiegungen unserer Säule können niemals bestehen bleiben, wenn sie mit jenen Krümmungen am selben Object zusammentreffen. Auch diese aber müssen von jenen verändert werden. Es müssen so Combinationen der ursprünglich vorhandenen und der durch die Ueberlastung erzeugten Biegungen entstehen.

Aus solchen Combinationen können nun die allerverschiedenartigsten Bilder hervorgehen, je nachdem wie die Convexitäten und Concavitäten zusammen treffen und je nachdem ob die beiden Classen von Biegungen in dieselbe oder in verschiedene Ebenen fallen.

Von der grossen Zahl der so gegebenen Möglichkeiten will ich eine besonders wichtige herausgreifen und zwar den Fall, dass mit der normalen Brustkyphose die Hauptkrümmung einer Skoliose zusammenfällt. In diesem Fall erhalten wir, wie wir leicht mit Hilfe eines Rohrstockes ausprobiren können, eine Einstellung unserer Säule in einer zwischen der frontalen und der sagittalen gelegenen Ebene: in einer Diagonalebene. Eine derartige Einstellung beobachten wir bekanntermassen, wie es dieser Berechnung entspricht, am deutlichsten an Skoliosen, die bei gut entwickelten antero-posterioren Krümmungen entstehen; am allerdeutlichsten bei den Kyphoskoliosen. Wir sehen dagegen die Wirbelsäule in die Frontalebene eingestellt bei Skoliosen, die sich aus flachen Rücken entwickeln.

Nun, meine Herren, eine andere Constructionseigenthümlichkeit unserer Säule, welche wir an der Wirbelsäule zu berücksichtigen haben.

Die Wirbelsäule besteht aus zwei Theilen, aus der Körperreihe und aus der Bogenreihe. Davon ist die Körperreihe der eigentliche Tragtheil. Die ihr angesetzte Bogenreihe hat in erster Linie andere Functionen als das Tragen des Körpergewichtes. Aber durch die enge Verbindung, in welcher die Bogenreihe mit der Körperreihe steht, bewirkt dieselbe doch eine statische Verstärkung der Körperreihe.

Der Einfluss, den die Bogenreihe dadurch erzeugt, muss sich in erster Linie insofern geltend machen, als zur Erzeugung einer Ueberlastungsverbiegung eine höhere Belastung gehört.

Weniger einfach ist die Bedeutung, welche die Bogenreihe

durch ihre eigenthümliche Lage zur Körperreihe gewinnt: Die Bogenreihe ist an die Körperreihe in der Form einer auf die Peripherie der Säule aufgesetzten, der Achse der Säule parallel laufenden Leiste angefügt.

Eine derartige Verstärkungsleiste kommt bei Eintritt einer Ueberlastungsverbiegung nur in dem Fall allen Querschnittseinheiten der Säule in gleicher Weise zu gut, wenn die Verbiegung in der Ebene erfolgt, welche die Achse der Säule und die mittlere Länge der Leiste verbindet. Bei der Wirbelsäule ist diese Ebene die Sagittalebene.

Das wird anders, wenn die Ausschlagsrichtung der Verbiegung in eine andere Ebene fällt; am deutlichsten wird der Unterschied, wenn sie eine Ebene wählt, die auf jener senkrecht steht: an der Wirbelsäule im Fall der seitlichen Verkrümmung. Unter diesen Verhältnissen erhalten bei der Ueberlastungsverbiegung die Querschnittstheile der Säule, welche der Verstärkungsleiste näher liegen, einen grösseren Antheil an der Wirkung derselben als die von derselben entfernter liegenden. Den höchsten Nutzen hat der Punkt der Säulenperipherie, welcher der Mitte der Leiste entspricht; den geringsten Nutzen hat der Punkt, welcher diesem auf der Peripherie der Säule gegenüber liegt.

Daraus ergibt sich, dass im Fall einer Ueberlastung die von der Verstärkungsleiste entfernter liegenden Theile der Säule sich eher und weiter ausbiegen müssen, als die der Verstärkungsleiste näher liegenden Theile. Bei einer derartig ungleichmässigen Verbiegung der einzelnen Querschnittstheile muss die Säule in sich eine eigenthümliche Bewegung ausführen, und zwar muss eine Drehung auf der Höhe der Verbiegung erfolgen derart, dass sich der Theil der Peripherie, welcher der Verstärkungsleiste gegenüber liegt, gegen diese Leiste nach der Ausschlagsrichtung der Verbiegung zu dreht. Liegen der antero-posteriore Durchmesser der Säule und der des Verstärkungsstreifens an der unverbogenen Säule in einer Ebene, so müssen sie sich jetzt zu einander im Winkel eingestellt haben und zwar derart, dass auf der Seite der Ausschlagsrichtung der Verbiegung ein Winkel von weniger als 180° entstanden ist. Auf diese Weise erklärt sich das auffällige Symptom der Torsion der skoliotischen Wirbelsäule.

Meine Herren! Diese weittragende Bedeutung des durch letzte Berechnung gefundenen Resultates liess mich die Prüfung der Richtigkeit der Rechnung mit Hilfe des Experimentes suchen.

Ich liess mir zu diesem Zweck eine Säule aus weichem Gummi herstellen und auf die Peripherie dieser Säule eine Verstärkungsleiste

Fig. 17.

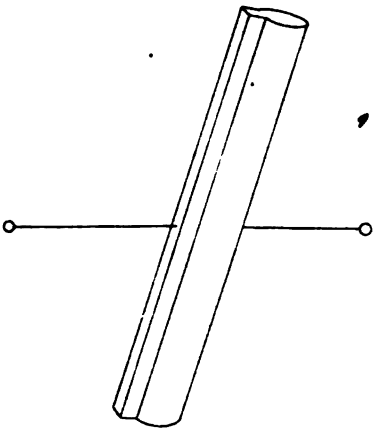

Fig. 18.

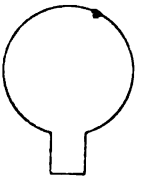

aufsetzen, s. Fig. 17 und 18 (Querschnitt der Säule). In die Mitte dieser Säule habe ich zwei Nadeln eingestochen, von denen die eine

Fig. 19.

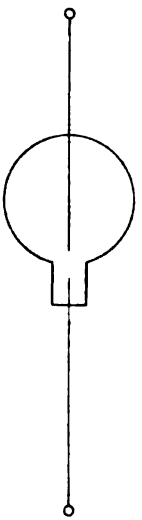

Fig. 20.

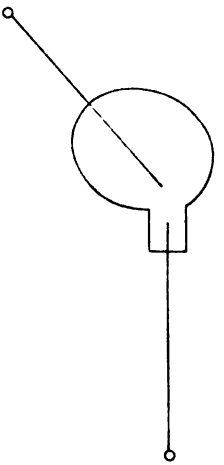

den antero-posterioren Durchmesser der Säule, die andere den antero-posterioren Durchmesser der Verstärkungsleiste markirt. Wir er-

halten so im mittleren Querschnitt der Säule die Fig. 19. Die beiden Nadeln liegen in einer Ebene.

Stimmt nun die obige Berechnung, so müssen sich die beiden Nadeln bei Eintritt einer Ueberlastungsverbiegung zu einander in Winkelstellung begeben und zwar müssen sie auf der Seite, nach

Fig. 21.

welcher die Verbiegung ausschlägt, einen Winkel von weniger als 180° bilden, wie in Fig. 20 gezeichnet ist.

Sie sehen, meine Herren, dass die Nadeln in der That bei der Verbiegung meiner Säule die vorausberechnete Stellung einnehmen (Fig. 21 und Fig. 22).

Haben wir bis hierher nur die Veränderungen der äusseren Form verfolgt, so erübrigt uns jetzt einen Blick auf die inneren Veränderungen zu werfen, welche das Traggerüst bei Eintritt einer Ueberlastungsverbiegung eingeht. Denn auch diese können nicht fehlen.

Sie ergeben sich für jeden Fall ohne Schwierigkeit, wenn wir die inneren Veränderungen der sich verbiegenden einfachen Säule kennen. Diese bestehen in Veränderungen der Dichte der Säulenmasse.

Stellen wir uns vor, in Fig. 23 sei *a b c d* eine einfache Säule, *e f* sei deren Achse, die Querlinien sollen die Dichte der Säulenmasse darstellen.

Fig. 22.

Bringen wir diese Säule zur Verbiegung, so entsteht die Fig. 24 *a' b' c' d'*. In dieser Figur ist die Länge von *e' f'* = der Länge von *e f* in Fig. 23. *a' c'* ist länger als *a c*, *b' d'* ist kürzer als *b d*. Der Raum, welchen *a' f' e' c'* markiren, ist grösser als *a f e c*; der Raum *f' b' d' e'* ist kleiner als der *f b d c*. Die Vergrösserung des ersteren ist gleich der Verkleinerung des letzteren.

Da nun die Masse bei der Verbiegung nicht aus einem der beiden Räume in den anderen verlagert wird, so muss eine Auflockerung derselben in dem Raum *a' f' e' c'*, eine Verdichtung aber in dem Raum *f' b' d' e'* erfolgt sein. Das zeigen uns auch unsere Quer-

linien, die auf der Linie $a' c'$ weiter aus einander stehen als auf der Linie $a c$, und die auf der Linie $b' d'$ enger stehen als auf der Linie $b d$.

Aus dieser Rechnung erhalten wir die Lehre, dass bei einer Verbiegung der Körpersäule — auch bei einer Ueberlastungsverbiegung — eine Verdichtung der Säulensubstanz in der Concavität, eine Auflockerung derselben in der Convexität erfolgen muss. Der Unterschied zwischen der Dichte der Substanz eines verbogenen Knochens auf der Concavität

Fig. 23.

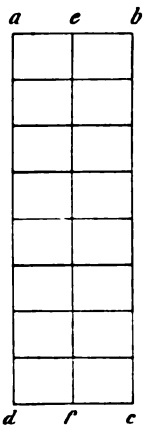

Fig. 24.

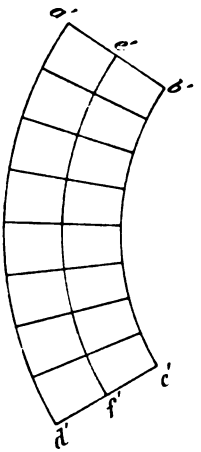

Fig. 25.

und auf der Convexität ist längst bekannt, wenn auch noch nicht richtig erklärt. Ein besonders schönes Beispiel dafür gibt Fig. 25. Diese Figur zeigt die Brustkyphose eines 17jährigen Tabakarbeiters. sie ist entnommen der Arbeit Beneke's „Zur Lehre der Spondylitis deformans“ [1]). Man erkennt auf diesem Bild besonders an den beiden mittleren Wirbeln sehr deutlich einen grossen Unterschied zwischen der Weite der Spongiosagitter in der Concavität und in der Convexität.

Galten die bisherigen Betrachtungen den Erscheinungen, welche als gesetzmässige Folgen der mechanischen Verhältnisse bei der Entstehung statischer Belastungsdeformitäten auftreten müssen, so bleibt jetzt noch zu untersuchen, welchen Einfluss auf die Erscheinungen

[1]) Festschrift zur 69. Versammlung Deutscher Naturforscher und Aerzte. Braunschweig 1897.

dieser Deformitäten der Umstand ausübt, dass sich dieselben in einem lebendigen Körper ausbilden.

Die Wirkung der mechanischen Kräfte wird natürlich durch den Umstand, dass ein lebendiger Körper der Platz ihrer Thätigkeit ist, in keiner Weise verändert. Die gesetzmässigen Folgen dieser Kräfte müssen auch an diesem Platze stets und ausnahmslos in Erscheinung treten. Die Lebensthätigkeit des Körpers hat keine Kraft dieselben zu verhindern oder sie in ungesetzmässige Bahnen zu lenken. Sie hat nur die Möglichkeit, auf jene Folgen mit irgend welchen Lebensäusserungen zu antworten.

Bei der Mannigfaltigkeit der Lebenserscheinungen überhaupt ist die Zahl der möglichen derartigen Reactionserscheinungen schier unbegrenzt. Ein Versuch, auf theoretischem Wege eine Aufstellung derselben zu machen, würde nur ein recht mangelhaftes Resultat zeitigen können.

Eine Ausnahmsstellung nimmt unter diesen Reactionserscheinungen des lebenden Körpers aber in dieser Hinsicht eine dazu noch besonders wichtige Gruppe ein: es sind die Erscheinungen, welche als Folgen der Bestrebungen des Körpers entstehen, den Schaden zu repariren oder zu vermeiden, welcher aus jenen mechanischen Verhältnissen entstanden ist oder droht. Kürzer gesagt: die Folgeerscheinungen der Selbstheilungstendenzen des Körpers.

Wir können voraussetzen, dass der lebende Körper wie alle anderen Krankheiten auch den statischen Belastungsdeformitäten gegenüber sogen. Selbstheilungstendenzen besitzt. Wir können darum erwarten, dass wir an den statischen Belastungsdeformitäten Erscheinungen finden, welche als Folge der Thätigkeit solcher Selbstheilungstendenzen anzusprechen sind.

Haben wir Merkmale, an denen wir diese Art von Erscheinungen erkennen können, mit Hilfe deren wir vor allem die Unterscheidung dieser Gruppe von der Gruppe der Folgeerscheinungen der mechanischen Gesetze bewerkstelligen können?

Ein solches Merkmal wird der Umstand sein können, dass die Folgeerscheinungen von Selbstheilungstendenzen vorhanden sein oder auch fehlen können, dass sie, wo sie sich finden, eine verschieden hohe Ausbildung haben können. Denn die Kraft des Körpers, Selbstheilungstendenzen zu entfalten, kann unter Umständen ganz fehlen, sie kann, wo sie vorhanden ist, ganz verschieden gross sein.

Diese Möglichkeit des Fehlens und der Variation kommt den Folgen der Wirkung mechanischer Kräfte nicht zu. Für diese gibt es, wie oben ausgeführt, keine Ausnahme und keine Variation.

Ein zweites Merkmal für die Folgen der Selbstheilungstendenzen wird die Zweckmässigkeit der betreffenden Erscheinungen sein. Wir können erwarten, dass der Körper, wenn er Selbstheilungstendenzen entwickelt, zweckmässig arbeitet.

Auf diese Sätze fussend, können wir den Versuch machen, die Erscheinungen zu bestimmen, deren Zweck es ist, der Entstehung statischer Belastungsverbiegungen Einhalt zu thun.

Bei diesem Versuch gehen wir am besten ebenso vor, wie bei der Bestimmung der Erscheinungen, welche als mechanische Folgen des deformirenden Processes zu Stande kommen. Wie dort müssen wir hier auf die mechanisch-technische Grundlage zurückgreifen. Wir müssen zuerst fragen, wie geht der Techniker zu Werke, wenn ihm die Aufgabe gestellt wird, die Verbiegung einer überlasteten Säule zu verhindern oder den Fortschritt einer schon entstandenen Verbiegung aufzuhalten. Haben wir auf diese Frage die Antwort, so werden wir zusehen, ob sich bei statischen Belastungsdeformitäten Erscheinungen finden, die der Lösung entsprechen, welche uns der Techniker für die ihm gestellte Aufgabe gab.

Stellen wir zunächst die einfachste Aufgabe: eine einfache, freistehende Tragsäule (Fig. 26) verbiege sich unter Ueberlastung zu Fig. 27. Die Verbiegung ist aufzuhalten unter Ausschluss der Möglichkeit der Aufhebung der Ueberlastung.

Der Techniker wird diese Aufgabe dadurch lösen, dass er den Ueberschuss der Last auf eine Hilfssäule überträgt. Die Hilfssäule wird eingesetzt werden, wie Fig. 28 zeigt.

Diese Lösung wird im lebenden Körper nur selten möglich sein, da meistens für eine solche Hilfssäule die vorgezeichnete Bahn fehlt.

Stellen wir die Anforderung, dass die Stützung der Säule durch eine mit derselben verbundene Hilfsconstruction erfolgen soll, so wird der Techniker an die Säule in der Concavität der Krümmung einen Stützbogen einsetzen, wie ihn Fig. 29 zeigt.

Diese Hilfsconstruction finden wir bei statischen Ueberlastungsverbiegungen ausserordentlich häufig. Wir sehen sie sehr schön in Fig. 30 an der rhachitischen Tibia eines 55jährigen Mannes[1]);

[1]) Wieting, Zur Säbelscheidenform der Tibia bei Syphilis hereditaria tarda.

und wir sehen sie an Fig. 31, welche das untere Femurende bei einem Genu valgum wiedergibt.

Der Querschnitt einer derartig gestützten Säule zeigt auf der Höhe der Verbiegung das in Fig. 32 gegebene Bild. Die Analogie dafür gewinnen wir, wenn wir die in Fig. 30 dargestellte Tibia auf der Höhe der Biegung durchsägen.

Stellen wir dem Techniker als weitere Aufgabe die, eine Säule, wie sie Fig. 15 darstellt, bei der Verbiegung zur Fig. 16 zu stützen.

Fig. 26. Fig. 27. Fig. 28. Fig. 29.

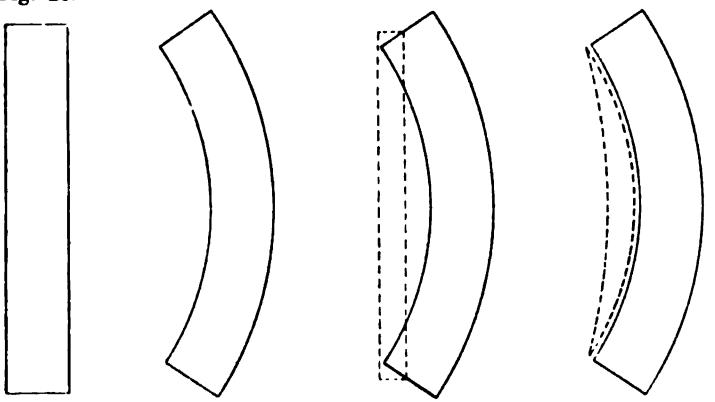

Hier wird die einfachste Lösung die sein, dass die Kapsel auf der Seite der Convexität genügend verstärkt wird. Zeichnerisch darstellen können wir uns diesen Modus wie in Fig. 33. Die — · — · Linie bedeutet die eingesetzte Verstärkung. Wir finden dann den auf der Convexität gelegenen Kapseltheil, welcher durch die Dehnung bei der Verbiegung verlängert und verdünnt wurde, verlängert und verdickt.

Dieser Befund ist uns z. B. vom inneren Gelenkband bei den entsprechenden Formen des Genu valgum bekannt.

Ist diese Möglichkeit der Verstärkung des auf der Convexität gelegenen Kapseltheiles ausgeschlossen, so lässt sich unsere Aufgabe derart lösen, dass man an die Gelenkenden beiderseits in der Concavität Stützblöcke ansetzt, wie Fig. 34 sie zeigt. Die beiden zusammengehörigen Blöcke müssen in Form und Grösse zu einander passen. Zwei Variationen zeigen Fig. 35 und Fig. 36.

Wenn die gelenkige Beweglichkeit aufgegeben werden darf,

ist die Stützung einfacher dadurch erreicht, dass in der Concavität eine Verstärkungsleiste eingesetzt wird, wie Fig. 37 zeigt.

Alle die hier skizzirten Constructionen finden wir bei den statischen Belastungsdeformitäten der Wirbelsäule. Die einzelnen Wirbel

Fig. 30.

Fig. 31.

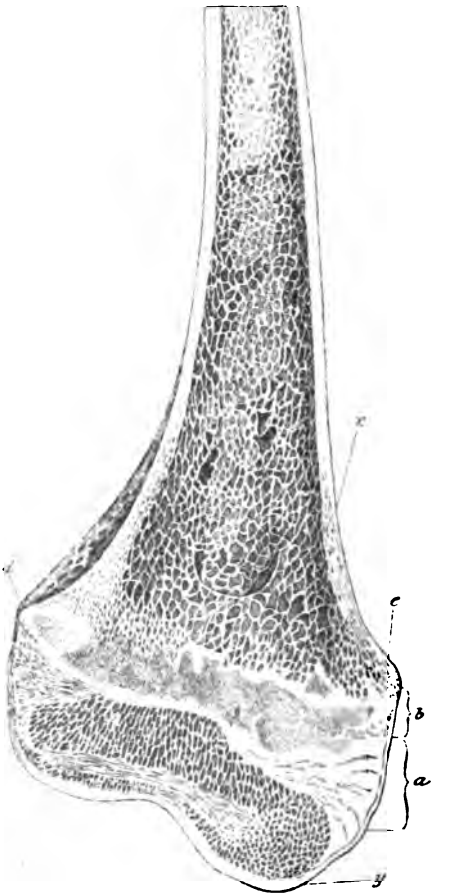

sind gelenkig verbunden. Die Verbindungsstellen bilden statisch schwache Punkte. Kapselverbindungen, die verstärkt werden könnten, sind nicht vorhanden: so geben sich die Bedingungen für den letztbehandelten Stützungsmodus. Dass er in der That verwendet wird, zeigen die Bilder Fig. 38, Fig. 39 und Fig. 40. Fig. 38 — eine Alterskyphose — zeigt die Stützblöcke der Fig. 34 in verschiedenen Ausbildungsgraden. Sie zeigt ausserdem die Verstärkungsleiste der

Fig. 32.

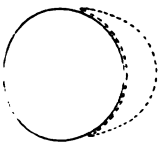

Fig. 33.

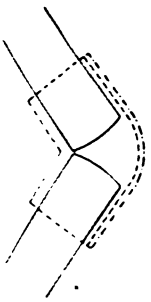

Fig. 34.

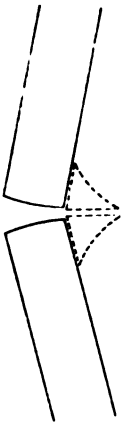

Fig. 35.

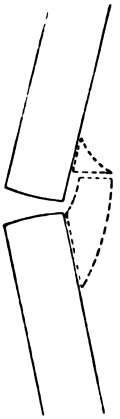

Fig. 36.

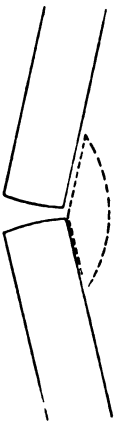

Fig. 37.

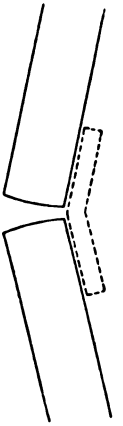

Fig. 38.

Fig. 39.

Fig. 40.

Fig. 37 als einen Streifen compacter Substanz an zwei ankylotisch verbundenen Wirbeln. Fig. 39 zeigt die in Fig. 35 dargestellte Modification und zweimal die Stützleiste der Fig. 37.

Fig. 40 endlich zeigt die Variation der Fig. 36, sodann die einfachen Stützblöcke und endlich in der Mitte eine Ankylosirung nach Ausbildung der Stützblöcke (Fig. 39 und Fig. 40 sind der oben citirten Arbeit Beneke's entnommen).

Ich will meine Ausführungen damit beschliessen. Die aufgeführten Beispiele beweisen meiner Ueberzeugung nach die Richtigkeit meiner theoretischen Rechnungen. Sie bestätigen, dass sich die complicirten Erscheinungsformen der statischen Belastungsdeformitäten sichten lassen, wenn wir dieselben in zwei Classen scheiden: in die Folgeerscheinungen der Wirkung mechanischer Kräfte und in Reactionsäusserungen des lebenden Körpers auf diese Folgen.

In jeder der beiden Classen herrschen äusserst einfache Gesetze.

IX.

Zur Functionsverbesserung defecter Hüftgelenke.

Von

Dr. **Adolf Lorenz** - Wien.

Die therapeutischen Versuche, welche ich in der durch den Titel dieser Mittheilung angedeuteten Richtung zu machen in die Lage gekommen bin, richten sich nicht gegen eine bestimmte Hüftgelenksaffection, sondern beschäftigen sich mit verschiedenen chronischen pathologischen Zuständen des Gelenkes, welche aus verschiedenen Ursachen entstanden das eine Moment gemeinsam haben, die Functionstüchtigkeit des Gelenkes in beträchtlicher Weise herabzusetzen.

Hierbei ist die Frage des durch solche Gelenkszustände bedingten Hinkens eine ziemlich nebensächliche. Vielmehr handelt es sich in den bezüglichen Fällen um die Frage des „Gehenkönnens" überhaupt, oder doch um eine Verbesserung der ganz unzulänglichen Ausdauer im Gehen, resp. um die Beseitigung der durch das Gehen hervorgerufenen Schmerzen.

Derartige Gehschmerzen sind selbstverständlich nicht entzündlicher Natur, sondern beruhen lediglich auf ungebührlicher Zerrung der Gelenksweichtheile bei Belastung des betreffenden Gelenkes mit dem Körpergewichte. Die Inanspruchnahme der Hüftgelenksweichtheile, also vor allem der Kapsel und ihrer Verstärkungsbänder, sowie der Gelenksmuskeln als Tragorgan ist natürlich nur möglich bei mangelhafter Stützung der knöchernen Gelenkskörper gegen einander.

Eine derartige mangelhafte Stützung der knöchernen Gelenkskörper gegen einander kann aus fast allen Erkrankungen des Hüftgelenkes resultiren. Die tägliche Erfahrung zeigt jedoch, dass die mangelhafte Tragfähigkeit des Hüftgelenkes gewissen pathologischen Gelenkszuständen in ganz besonderem Maasse zukommt, während sie als Folgezustand anderer Processe seltener getroffen wird.

So hinterlassen die mit sehr rigider bindegewebiger oder in noch höherem Maasse die mit knöcherner Ankylose ausgeheilten rheumatischen, gonorrhoischen, osteomyelitischen und tuberculösen Coxitiden in der Regel sehr tragfähige Gelenke; ganz besonders trifft dies für den Fall zu, wenn das Femur sich in indifferenter Streckstellung befindet; ja selbst die winklige knöcherne Ankylose ist mit ausdauernder Tragfähigkeit gut vereinbar.

Auch die mit einiger Beweglichkeit ausgeheilten tuberculösen Coxitiden hinterlassen ziemlich tragfähige und ausdauernd functionirende Gelenke, falls es sich um Fälle mit sogen. Pfannenwanderung handelt, in denen der obere Pfannenrand durch periostale (functionelle) Knochenwucherung eine genügende Ausladung gewonnen hat, um dem Schenkelkopfe eine ausreichende knöcherne Stütze bieten zu können.

Noch ausdauernder functioniren solche Gelenke allerdings dann, wenn man auf die Gelenksführung durch die meist sehr insufficient gewordene Musculatur verzichtet und die Hüfte durch irgendwelche Bandage (Becken-Oberschenkelhülse) temporär (d. h. bei stärkerer Inanspruchnahme des Gelenkes) versteift.

Schon schlimmer steht es um die Tragefähigkeit der mit grösserer Beweglichkeit ausgeheilten Coxitiden mit Pfannenwanderung. Diese Thatsache beruht einerseits auf der doch immer mehr oder weniger unzulänglichen Pfannenneubildung, vor allem aber auf der Insufficienz der Gelenksmusculatur, welche grösseren Anstrengungen kaum jemals gewachsen ist.

Noch mangelhafter wird die Ausdauer, wenn sich zu dieser grösseren Beweglichkeit eine Contractur, namentlich eine solche im Sinne der Adduction gesellt, denn es ist auf der Hand gelegen, dass ein adducirter Schenkelkopf unter einem mangelhaft entwickelten Pfannendache eine um so geringere Stütze findet, je hochgradiger die Adduction ist.

Am schlimmsten ist es mit der Ausdauer jener ausgeheilten Coxitiden bestellt, welche mit Luxation des mehr weniger deformirten Kopfes auf die hintere Fläche des Os ilium einhergehen, besonders wenn Adduction vorhanden ist, wie dies ja gewöhnlich zutrifft.

Wenn wir von dem geringen Percentsatz der mit Restitutio ad intregrum ausgeheilten Coxitiden absehen, so führt die vorausgehende Betrachtung zu dem nothwendigen Schlusse, dass eine möglichst feste, am besten eine knöcherne Ankylose in indifferenter

Streckstellung des Femur das sowohl für die Ausdauer als auch für die Kosmetik der Function bei weitem wünschenswertheste Resultat der Coxitisbehandlung vorstellt, und dass jene Behandlungsmethode die beste wäre, welche derartige Ankylosen am öftesten herbeizuführen vermöchte.

Für meine gegenwärtige Besprechung kommen nur die Fälle der letzteren Kategorie, also die Luxationscoxitiden in Betracht, da dieselben namentlich mit Beziehung auf die Ausdauer der Tragefunction die defectesten Gelenke hinterlassen.

Eine zweite Kategorie besonders defecter Gelenke mit Bezug auf die ausdauernde Tragefunction umfasst jene Fälle der congenitalen Hüftgelenksverrenkung, welche der radicalen Behandlung nicht mehr zugänglich sind.

Es ist eine bekannte Thatsache, dass es zu den grössten Seltenheiten zählt, wenn Patienten ihre Luxation ohne besondere Beschwerden und ohne Herabsetzung ihrer Leistungsfähigkeit bis ins reifere Alter hinübernehmen.

Ich habe in meinen Arbeiten über die Hüftgelenksverrenkung zwei solche Fälle angeführt. In beiden sind meine damaligen Angaben über gute Leistungsfähigkeit bei vollständiger Schmerzlosigkeit mittlerweile zur Unwahrheit geworden, denn in beiden Fällen sind später plötzlich ohne greifbare Veranlassung heftige Schmerzen mit zeitweiser vollständig darnieder liegender Leistungsfähigkeit aufgetreten. Es musste durch längere Zeit absolute Ruhe verbunden mit Extensionsbehandlung zur Anwendung gelangen. Bei irgendwelcher grösseren Anstrengung pflegen die Gehschmerzen zu recidiviren und halten, was charakteristisch ist, auch während der Ruhe durch einige Zeit an.

Solchen Patienten bedeutet das Hinken nicht allzuviel, denn sie haben sich mit ihrem Gebrechen, soweit dieses eine kosmetische Störung bedeutet, in der Regel längst abgefunden. Wenn ich auch hinke, wenn ich nur gehen könnte, so lautet gewöhnlich die Klage dieser Patienten.

In ähnlicher Lage befindet sich eine dritte Kategorie von Patienten, welche an Arthritis deformans coxae leiden.

Auch in diesem Falle fehlt dem Hüftgelenke jede Ausdauer und die Gehschmerzen verbieten bei gleichmässig zunehmendem Hinken die Fortsetzung der Trage- und Bewegungsfunction schon nach ganz kurzer Inanspruchnahme des Gelenkes. Ich beziehe mich hier nicht auf

die ganz veralteten Fälle von Malum coxae, bei welchen der Schenkelkopf schon zu einer Walze umgestaltet und das Kugelgelenk gewissermassen zu einem Charniergelenke geworden ist, welches nur mehr Beugung und Streckung und auch diese nur in beschränktem Massstabe zulässt; vielmehr habe ich hier vor allem die beginnenden Fälle von Arthritis deformans im Auge, deren klinische Untersuchung häufig Einschränkung der Abductionsbewegung und deutliche Tastbarkeit eines Theiles der hinteren Kopffläche bei künstlich verstärkter Adductionsstellung ergibt, während Beugung und Streckung noch vollständig frei sind.

Das Röntgenbild solcher Fälle lässt deutlich erkennen, dass der Schenkelkopf nicht mehr in jener innigen Verbindung mit der Pfanne steht, wie es der Norm entspricht; es macht vielmehr den Eindruck, als sei die Pfanne zu seicht geworden, um den Kopf völlig zu fassen, so dass nur mehr der obere Kopfpol richtig gestützt ist, während die äusseren Partien der oberen Kopffläche sich jenseits des oberen Pfannenrandes befinden, also ausser Gelenksverkehr gerathen sind.

Die allmähliche Steigerung der habituellen Adductionshaltung des Gelenkes begünstigt die Weiterentwickelung der vorhandenen Subluxationsstellung des Schenkelkopfes und setzt die oberen Gelenksweichtheile einer zunehmenden Zerrung aus. Die unausbleibliche Folge ist mangelhafte Ausdauer und Gehschmerz, soweit derselbe bei dem vorhandenen pathologischen Gelenkszustande nicht schon durch die Bewegung an sich verursacht wird.

Einer vierten und letzten Kategorie von Fällen gehören gewisse Schenkelhalsbrüche an, bei denen es zu mangelhafter fibröser Vereinigung der Bruchenden gekommen ist. Es macht den Eindruck, als habe das die Bruchstelle verbindende Gewebe unter dem Einflusse der Belastung nachgegeben, denn das Femur findet in solchen Fällen kaum eine nachweisbare Stützung in der Pfanne. Der tastende Finger kann weder den Schenkelhals noch den Schenkelkopf nachweisen. Das obere Femurende scheint vielmehr wie ein Besenstiel zu endigen und lässt sich an der Seitenfläche des Beckens auf und ab schieben. Obschon man einen solchen Fall nicht als Luxation bezeichnen kann, da der Schenkelkopf sich doch wohl noch in der Pfanne befindet, so sieht der Zustand in functioneller Beziehung einer Luxation verzweifelt ähnlich und man kann, wenn man von dem abgebrochenen Schenkelkopfe absieht, immerhin von einer Luxation

des oberen Femurendes, resp. von einer Luxationsfractur sprechen. Solche Patienten gehen immer viel schlechter, als man dies bei irgendwelcher Luxation jemals beobachtet, ja ich konnte in den von mir behandelten 2 Fällen dieser Art geradezu von einem Unvermögen des Gehens sprechen. Die Kranken konnten nur mit grosser Mühe, bei starker Seitenschwankung des Oberkörpers im Zimmer ein paar Schritte machen und litten dabei grosse Schmerzen. Von einem Gehen auf der Strasse war gar keine Rede.

Wenn wir die in der vorstehenden Auseinandersetzung angedeuteten vier Kategorien von Fällen auf das den Functionsdefect veranlassende Moment untersuchen, so verwischen sich die Unterschiede zwischen den einzelnen Gruppen einigermassen. Mochte die veranlassende Ursache der Hüftgelenksaffection diese oder jene gewesen sein, der Schlusseffect ist ein ziemlich ähnlicher und besteht in einer Luxationstendenz, resp. in Subluxation oder in Luxation des Schenkelkopfes.

Selbst die veralteten traumatischen Hüftgelenksluxationen, welche jedem Repositionsversuch Hohn sprechen, könnten den aufgestellten Kategorien angereiht werden, besonders dann, wenn es sich um Fälle handelt, welche schwere Functionsstörung mit Beziehung auf die Ausdauer des Gehens aufweisen oder durch beträchtliche Gehschmerzen complicirt sind.

Leider fehlt mir über Fälle dieser Art die Erfahrung. Ich würde jedoch vorkommenden Falles, bei vorhandener Unmöglichkeit oder Unzulässigkeit einer radicalen Behandlung dieselben therapeutischen Grundsätze befolgen, wie gegenüber den aus anderen Ursachen entstandenen chronischen Functionsdefecten des Hüftgelenkes.

Betrachten wir nunmehr die Therapie, welche zur Stunde gegenüber den Luxationscoxitiden, den Luxationsfracturen des Hüftgelenkes, der Arthritis deformans coxae, und den veralteten angeborenen Luxationen in vornehmlicher Uebung steht, so überrascht zunächst der grosse Contrast zwischen den beiden am meisten begangenen Wegen.

Auf der einen Seite werden alte Functionsdefecte des Hüftgelenkes dieser und ähnlicher Art lediglich mit Stützapparaten behandelt. In vielen Fällen ist dies ja auch zweifelsohne der einzige und beste Ausweg. Man darf sich aber nicht verhehlen, dass der geschaffene Vortheil doch eigentlich ein recht precärer ist und dass der Kranke schliesslich zum Sklaven seiner Stützmaschinen, d. h. seiner Krücke wird. Je länger die Gehmaschine benutzt wird, je

länger also die Tragefunction der Extremität unterbrochen wird, desto atrophischer werden die Knochen und auch die Muskeln, desto stützbedürftiger wird die Extremität und desto schwerer emancipirt sich der Patient jemals von seiner Krücke. Durch solche Apparate werden die Gehschmerzen wohl vermindert oder ganz unterdrückt, die Ausdauer im Gehen aber wird kaum wesentlich vermehrt, da das nicht unbedeutende Gewicht der Maschine in Betracht kommt. Erwägt man die Unabsehbarkeit der Behandlung, die Plackerei und die nicht unbedeutenden Kosten, welche aus der immer wiederkehrenden Nothwendigkeit der Apparaterneuerung erwachsen, so erklärt sich hieraus zur Genüge der Wunsch nach einer nicht bloss symptomatischen, sondern wenigstens einigermassen radicalen Behandlung.

Eine solche ist nur auf operativem Wege möglich. Das Ziel der Operation wird in Fällen solcher Art, bei vorausgesetzter Unmöglichkeit, die normalen Lagebeziehungen der Gelenkskörper zu einander wieder herzustellen, nur darin bestehen können, die gelockerte Verbindung zwischen dem Becken und dem oberen Femurende zu einer möglichst festen Verbindung umzugestalten.

Das Mittel hierzu kann nur in einer Anfrischung der in gegenseitiger Berührung stehenden Knochenflächen bestehen, deren knöcherne oder möglichst straffe fibröse Aneinanderheilung den gewünschten nothwendigen Halt sichert.

Zweifellos besitzt eine solche Operation den Charakter einer Gelenksresection und wird trotz aller Asepsis immer ein schwerer Eingriff bleiben. Die Mehrzahl der Patienten dürfte einen so bedeutenden Eingriff ablehnen. In vielen Fällen, namentlich wenn es sich wie bei den Luxationsfracturen des Hüftgelenkes um ältere Individuen handelt, wird auch der Operateur die grosse Verantwortung eines solchen Eingriffes nicht auf sich nehmen wollen; und dies um so weniger, als der Erfolg im besten Falle doch nur ein relativ bescheidener sein kann, und zu dem Risico des Eingriffes in keinem richtigen Verhältniss steht.

Der Patient hat also nur die Wahl zwischen der symptomatischen Behandlung mit Krücken und zwischen einer eingreifenden Operation, deren wahrscheinlicher Erfolg der Grösse des Einsatzes kaum entspricht.

Ich habe mir des öfteren die Frage vorgelegt, ob sich zwischen diesen beiden Alternativen nicht ein Mittelweg finden liesse, welcher

den Patienten von seiner Krücke befreit und die Tragefunction des defecten Gelenkes ohne das Risico eines grossen chirurgischen Eingriffes zu verbessern vermöchte.

Meine praktischen Erfahrungen mit der unblutigen Einrenkung der angeborenen Hüftgelenksverrenkung liessen mich diesen Mittelweg erkennen.

Bekanntlich gelingt es recht häufig nicht, den richtig eingerenkten Schenkelkopf an seinem normalen Standplatze festzuhalten. Es muss in einem solchen Falle nicht nothwendig ein Behandlungsfehler vorliegen, sondern der Grund der nachträglichen Reluxation kann lediglich in derart ungünstigen anatomischen Verhältnissen gelegen sein, welche die Erhaltung normaler Lagebeziehungen der Gelenkskörper zu einem Dinge der baaren Unmöglichkeit machen.

Es ist hier nicht der Ort, auf die Methoden einzugehen, welche diesen anatomischen Misserfolgen begegnen sollen und in vielen Fällen zweifellos mit Erfolg begegnen. Vielmehr muss auf die feststehende Thatsache hingewiesen werden, dass derartige Reluxationen (mit Ausschluss jener nach hinten) namentlich bei zweckmässiger Nachbehandlung gewöhnlich noch recht leidliche, manchmal sogar überraschend gute functionelle Resultate darstellen.

Es ist dies nicht zu verwundern, wenn die Reluxation direct nach oben auf die Spina anterior inferior stattfindet, oder wenn die Richtung nach oben mit ganz geringer Tendenz nach aussen verknüpft ist und der Schenkelkopf unter die Spina anterior superior zu stehen kommt (subspinale Stellung), denn in beiden Fällen erfährt das Becken noch eine directe knöcherne Unterstützung von unten her.

Ich habe aber eine Reihe von Fällen beobachtet, bei denen man eigentlich nicht mehr von einer Reluxation des Schenkelkopfes nach oben sprechen konnte, da die Richtungstendenz nach „aussen“ zu sehr im Vordergrunde stand. Der Schenkelkopf stützt in diesen Fällen nicht mehr die vordere Beckenwand, sondern schmiegt sich der seitlichen Beckenwand an; das obere Femurende, also Trochanterspitze, Hals und Kopf stehen dabei in sagittaler Richtung, die normaliter nach aussen gerichtete Fläche des Trochanters ist also nach hinten gewendet, während der Kopfpol direct nach vorne sieht und etwas unterhalb, aber auch deutlich ausserhalb der Spina ant. sup. zu stehen kommt.

Ich pflege diese Stellung des reluxirten Schenkelkopfes als

„seitliche Apposition" desselben an das Becken zu bezeichnen. Offenbar ist diese Lage ein Uebergangsstadium der vorderen Reluxation in die hintere.

Ich habe ein solches Resultat als einen vollen Misserfolg betrachtet, und war auf Grund dieser Auffassung geneigt, in einigen derartigen Fällen die Wiederholung der Einrenkungsbehandlung vorzuschlagen.

Es zeigte sich jedoch, dass im Laufe der weiteren Nachbehandlung selbst diese Fälle von seitlicher Apposition sich noch zu leidlichen functionellen Resultaten auswuchsen. Die Lordose war beseitigt, das Hinken ersichtlich vermindert und die Ausdauer im Gehen eine billigen Wünschen vollkommen entsprechende.

Da die allmähliche Umwandlung der seitlichen Apposition in eine hintere Reluxatien zu erwarten stand, so wurde in der Nachbehandlung mit allen zu Gebote stehenden Mitteln eine möglichst ausgiebige Ueberstreckbarkeit des Gelenkes zu erreichen und zu erhalten gesucht. Allmählich sind solche Patienten im Stande, in Seitenlage des Rumpfes das Bein in nahezu rechtwinklige Abduction zu erheben, und gleichzeitig stark nach rückwärts zu führen. Durch Nachhilfe von Seiten des Gymnasten kann diese extreme (ultraphysiologische) Gelenksexcursion noch um ein Beträchtliches vermehrt werden.

Durch diese habituelle überstreckte Abduction wird dem Kopfe der Weg nach hinten verlegt. Thatsächlich wäre es wahrscheinlich nur unter Anwendung von Gewalt möglich, den Schenkelkopf geradezu nach rückwärts zu luxiren. Leichten Versuchen, den Schenkelkopf durch Beugung und Adduction nach hinten zu führen, begegnen die Patienten instinctiv durch activen Muskelwiderstand, da es ihnen offenbar unangenehm ist, den Schenkelkopf aus seiner habituellen überstreckten Abductionshaltung verrücken zu lassen.

Aus solchen Beobachtungen geht hervor, dass die überstreckte Abductionshaltung ein defectes Gelenk tragfähiger, also ausdauernder macht; nur muss sowohl die Ueberstreckung, als auch die Abduction über die physiologischen Gelenksexcursionen hinausreichen.

Die Erklärung grösserer Tragfähigkeit darf wohl in dem Umstande gesucht werden, dass bei Ueberstreckung die widerstandsfähigen Verstärkungsbänder der Vorderkapsel (Lig. Bertini) in Anspruch genommen werden, während durch Abduction die Darm-

beinschaufel der betreffenden Seite in habituellen Tiefstand geräth, und dem seitlich apponirten oberen Femurende gegenüber die Rolle eines wenn auch steilen oberen Pfannendaches übernimmt.

Nach diesen Beobachtungen lag die Idee nahe genug, defecte Hüftgelenke, deren Radicalheilung ausgeschlossen ist, durch Erzwingung ultraphysiologischer habitueller überstreckter Abductionshaltung tragfähiger und ausdauernder zu machen. Es handelt sich demnach um die Gewinnung einer neuen, jenseits der normalen Stellungen des Gelenkes gelegenen, habituellen Gelenkshaltung. Ist der bestehende Functionsdefect des Hüftgelenkes durch eine Beugeadductionscontractur bei Subluxation oder Luxationstendenz bedingt, so handelt es sich also nicht nur um eine Correctur, sondern um eine Uebercorrectur der fehlerhaften Gelenksstellung bis jenseits der normalen Gelenksexcursionen.

Ist der bestehende Functionsdefect des Hüftgelenkes durch eine Beugeadductionscontractur bei vollständiger Luxation des Schenkelkopfes bedingt, so handelt es sich nicht bloss um die Erreichung einer Uebercorrectur bis jenseits der normalen Gelenksexcursionen, sondern gleichzeitig auch um eine Transposition des luxirten Schenkelkopfes nach vorne neben die Spina ant. sup. Ich erhebe keinen Anspruch darauf, damit etwas absolut Neues gesagt zu haben, denn es ist etwas Selbstverständliches und Altbekanntes, dass das Hüftgelenk in Abductionsstellung besser trägt, als wenn es sich in der labilen Adductionshaltung befindet. Suchen wir doch nicht nur aus kosmetischen sondern vornehmlich aus functionellen Gründen z. B. bei der conservativen Behandlung der Coxitis die Neigung zur Adductionshaltung mit allen Mitteln zu bekämpfen.

Neu ist nur der Vorschlag, die angestrebte Abduction über die physiologische Excursionsgrenze hinaus zu erweitern und dieselbe mit einer ebenfalls ultraphysiologischen Ueberstreckungshaltung zu combiniren.

Neu ist eventuell der Vorschlag, diese combinirte Gelenksstellung für die eingangs erwähnten (und vielleicht auch andere, ähnliche) Kategorien von defecten Hüftgelenken nutzbringend zu verwerthen.

Ich will nunmehr die Anwendung der Methode bei den einzelnen Kategorien defecter Hüftgelenke besprechen und beginne mit der irreponiblen congenitalen Luxation, da ja das Verfahren aus den

therapeutischen Versuchen mit dieser Deformität seinen Ausgangspunkt gewonnen hat.

Um den Werth der Methode in das rechte Licht zu setzen, kann ich nicht umhin, die übliche Therapie kurz zu besprechen und einige kritische Bemerkungen anzufügen.

Setzen wir den Fall einer einseitigen irreponiblen congenitalen Luxation voraus; dieselbe ist fast immer mit mehr weniger bedeutender Adductionsbeugecontractur complicirt. Therapie: Osteotomia subtrochanterica femoris nach dem Vorschlage Kirmisson's; die Resultate sind nach Kirmisson, Hoffa u. A. sehr gut. Ich zweifle nicht daran, da auf diesem blutigen Wege die Contracturstellung beseitigt und die Belastungsrichtung des Gelenkes verändert wird.

Ich kann aber einen augenscheinlichen Nachtheil dieser Methode nicht übersehen. Da die Osteotomia subtrochanterica femoris keine centrale sondern eine excentrische Stellungscorrectur herbeiführt, also die falsche Stellung eigentlich nicht corrigirt, sondern nur compensirt, entsteht eine Knickung des Femur an der Trennungsstelle und diese Knickung muss nothwendig zu einer Verkürzung des Femur führen. Nun bedenke man: Bei solchen veralteten irreponiblen Luxationen ist die bestehende Verkürzung ohnehin gewöhnlich schon excessiv; nun wird sie durch die Operation noch weiter gesteigert! Der Patient hat die Correctur seiner Contractur mit einem aliquoten Theile seiner Beinlänge bezahlen und sich um diesen Preis einer blutigen Operation unterziehen müssen!

Hoffa hat diesen Nachtheil der Osteotomia subtrochanterica femoris richtig erkannt und der resultirenden Verkürzung durch die Osteotomia obliqua femoris mit nachfolgender Extensionsbehandlung zu begegnen gesucht.

Thatsächlich kann auf diesem Wege, dessen Schwierigkeiten (namentlich mit Rücksicht auf die nothwendige exacte Extensionsbehandlung) nicht zu verkennen sind, die Verkürzung verhindert werden; immerhin bleibt die schiefe Osteotomie wegen der ausgedehnten Eröffnung der Markhöhle des Knochens der schwerere Eingriff.

Bei doppelseitiger irreponibler congenitaler Luxation wird dieselbe Methode beiderseits geübt, wenn Adductionsbeugecontractur vorliegt. Der Nachtheil der Verkürzung der Femora durch die Correctionsknickung fällt aber in diesem Falle weit schwerer ins Gewicht, als bei der einseitigen Luxation. Während nämlich im

letzteren Falle durch die gesundseitige Extremität eine Störung des normalen Längenverhältnisses zwischen dem Oberkörper und den Beinen verhütet ist, stellt das auffallende Ueberwiegen der Höhe des Oberkörpers gegenüber den verkürzten Beinen, nächst der Lordose den störendsten kosmetischen Defect der beiderseitigen Luxation vor.

Nun wird durch die subtrochantere Osteotomie zwar nur die Contractur beseitigt, dafür aber das Missverhältniss zwischen dem Oberkörper und den Beinen noch weiter gesteigert.

Dies ist der wesentlichste Grund meines bedingungslos ablehnenden Verhaltens gegenüber der subtrochanteren Osteotomie.

Eine andere operative Behandlungsmethode, die sogen. Pseudarthrosenoperation, wurde von Hoffa warm empfohlen. Dieselbe besteht bekanntlich in der Anfrischung der in pathologischem Gelenksverkehr stehenden Knochenflächen, also in Resection des Schenkelkopfes und Anheilung der Sägefläche desselben an das angefrischte Darmbein.

Ich will gerne die Verbesserungen der Function anerkennen, welche durch eine straffe, narbige Wiederverwachsung der angefrischten Gelenkskörper erzielt werden können; auch die Abflachung der Lordose ist als Vortheil nicht gering zu achten. Dennoch konnte ich mich bisher niemals dazu entschliessen, diese Operation einem Patienten vorzuschlagen. Die Gründe, welche mich zur Ablehnung bestimmen, sind die folgenden: Vor allem hat man den Modus der Wiederverwachsung der angefrischten Gelenkskörper keineswegs sicher in der Hand.

Die Möglichkeit einer eventuellen Ankylosenbildung kann zum mindesten nicht als absolut ausgeschlossen gelten.

Mehr noch ist indessen die Ausbildung eines Schlottergelenkes infolge mangelhafter Verwachsungen der angefrischten Knochenpartien zu befürchten. Auch kann die Besorgniss nicht von der Hand gewiesen werden, dass ursprünglich feste fibröse Verwachsungen sich unter dem Einflusse der Belastung mit dem Rumpfgewichte allmählich dehnen und verlängern, so dass es noch nachträglich zur Ausbildung von Schlottergelenken kommen könnte.

Aber selbst wenn ich annehme, dass alle diese und ähnliche Befürchtungen von der Erfahrung als gegenstandslos erwiesen würden, so könnte ich mich mit der Pseudarthrosenoperation schon aus dem Grunde nicht befreunden, weil diese Operation, zumal wenn sie, wie bei der doppelseitigen Verrenkung, auf beiden Seiten in einer Sitzung

ausgeführt wird, doch wohl mit zu den schwersten chirurgischen Eingriffen gehört, die es überhaupt gibt. Zieht man nun den Umstand in Erwägung, dass dieser schwere Eingriff doch eigentlich nur einer symptomatischen Therapie angehört und im besten Falle nur eine grössere oder geringere Verbesserung der Deformität und der Function erwarten lässt, so scheint mir Einsatz und Gewinn nicht im richtigen Verhältniss zu stehen. Dazu kommt noch, dass bei der Starrheit der Verkürzung, welche bei irreponiblen Luxationen die Regel ist, ein Herabziehen des Schenkelkopfes und die Anlegung der Nearthrose in grösserer Pfannennähe auf nicht geringe Schwierigkeiten stossen dürfte. Eine durch die Operation beabsichtigte Verlängerung der Extremitäten scheint mir deshalb einigermassen problematisch zu sein. Viel wahrscheinlicher ist es mir, dass durch die Resection der Schenkelköpfe eine weitere Verkürzung der Beine herbeigeführt wird, wodurch das bestehende Missverhältniss zwischen Rumpf und Extremitäten noch eine weitere Steigerung erfährt.

Dies sind die triftigen Gründe, welche ich gegen die Osteotomia subtrochanterica und gegen die Pseudarthrosenoperation vorzubringen habe und welche mein ablehnendes Verhalten gegenüber diesen Methoden bestimmen. Soviel mir bekannt ist, haben die genannten Vorschläge bisher wenige oder vielleicht gar keine Nachahmer gefunden, woraus ich schliesse, dass auch andere Fachgenossen ähnlichen Erwägungen Raum gegeben haben dürften.

Ich würde mich jedoch gegen die Pseudarthrosenoperation, deren Kühnheit mir übrigens Bewunderung abnöthigt, und gegen die Osteotomia subtrochanterica nicht so entschieden ablehnend verhalten, wenn ich an Stelle dieser Eingriffe nicht das oben allgemein angedeutete unblutige Verfahren zu setzen hätte, welches nicht nur keinen der besprochenen Nachtheile hat, sondern eine Reihe von Vorzügen bietet.

Für den vorliegenden speciellen Fall besteht dasselbe in der unblutigen Herbeiführung einer lateralen Apposition des oberen Femurendes an das Becken auf dem Wege ultraphysiologischer Abduction und Ueberstreckung.

Die in die Augen springenden Vortheile dieses Verfahrens sind folgende: vor allem die absolute Gefahrlosigkeit, da es sich um einen unblutigen Eingriff handelt, welcher keineswegs in einer Reposition, sondern lediglich in einer Verlagerung des oberen Femurendes nach vorne besteht. Jede Verkürzung des Beines ist ausgeschlossen; wohl

aber kann eine geringere oder grössere reale Verlängerung der Extremität erzielt werden. Ganz bedeutend ist die scheinbare Verlängerung derselben durch Herbeiführung einer habituellen Abductionshaltung der erzielten Nearthrose. Die Lordose wird wesentlich vermindert, ja selbst bis zur Norm corrigirt. Die Tragfähigkeit der Nearthrose ist infolge der habituellen Senkung der Darmbeinschaufel eine bessere, und dementsprechend auch die Function von grösserer Ausdauer. Gleichzeitig wird das Hinken vermindert, oder doch der Modus desselben vollständig verändert. Ein endlicher nicht geringer Vortheil der Methode besteht darin, dass sich die Patienten sehr leicht entschliessen, sich dieser Behandlung zu unterwerfen, was einer blutigen, zumal einer sehr eingreifenden blutigen Behandlung gegenüber keineswegs der Fall ist.

Was die Ausführung meiner Methode anbelangt, so hat man sich stets gegenwärtig zu halten, dass es sich hier nicht um eine radicale Reposition, sondern lediglich um eine Transposition des oberen Femurendes nach vorne, verbunden mit outrirter Abduction, handelt. Die Manöver sind also mit verhältnissmässiger Milde auszuführen. Ich beginne mit vorsichtiger Erweiterung des Abductionsgebietes auf dem Wege des modellirenden Redressements.

Die sich anspannenden Adductoren werden allmählich auf stumpfem unblutigen Wege überwunden. Die subcutane Tenotomie ist fast immer überflüssig. Indem man sich der ulnaren Handkante gewissermassen als eines stumpfen Messers bedient, gelingt es bei einiger Beharrlichkeit, die Abduction bis nahe an den rechten Winkel zu treiben, oder denselben sogar zu erreichen.

Als zweiten Act pflege ich manuelle rhythmische Tractionen vornehmen zu lassen. Die Extensionsschraube kommt kaum mehr zur Verwendung. Die Kraft zweier Assistenten, welche eine um die Knöchel geschlungene Baumwollquehle anziehen, genügt im Verein mit dem vom Operateur auf den Trochanter von oben her ausgeübten Druck vollständig zur Mobilisirung des oberen Femurendes in verticaler Richtung. Es handelt sich ja nur um die Gewinnung von etwa 2 bis höchstens 3 cm Verlängerung.

Der dritte Act besteht in der Ueberstreckung des Gelenkes. Bei Beckenhochlagerung und maximaler Flexion des anderen Beines wird die vorhandene Beugecontractur des Hüftgelenkes allmählich beseitigt. An den Unterschenkel befestigte Gewichte von 20—25 kg

erleichtern die schwere physische Arbeit des Operateurs nicht unwesentlich. Geben die Weichtheile an der Beugeseite des Gelenkes nicht leicht nach, so vollführe man unverzüglich eine möglichst ausgiebige subcutane Fasciomyotomie, denn der Widerstand der subspinalen Weichtheile lässt sich in der Regel auf unblutigem Wege nicht beseitigen.

Allmählich gelangt man zu dem Resultate, dass die Vorderfläche des Oberschenkels weit hinter der Frontalebene eingestellt werden kann, dass also eine beträchtliche ultraphysiologische Ueberstreckung des Gelenkes erreicht ist.

Nach vorsichtiger Durchführung dieser drei Acte ist der Schenkelkopf genügend mobilisirt. Manchmal arrivirt, namentlich bei der Erweiterung des Abductionsgebietes, eine Schenkelhalsfractur. Man darf sich dadurch in der weiteren Durchführung seiner Aufgabe nicht irre machen lassen. Diese Fractur bedeutet keine vollständige Trennung der Knochen an der Bruchstelle; der Schenkelkopf lässt sich trotzdem durch Vermittelung des Schenkelhalses an den neuen Standplatz bringen.

Die definitive Transposition des mobilisirten Schenkelkopfes nach vorne neben die Spina ant. sup. geschieht im letzten Acte, ohne dass nunmehr weitere Widerstände zu überwinden wären, durch möglichst starke Ueberstreckung, verbunden mit einem Abductionsgrade, durch welchen die vorhanden gewesene Verkürzung um ein Beträchtliches übercorrigirt wird. Diese Stellung des Oberschenkels, welche bei weitem nicht so extrem ist, wie sie zur Erhaltung einer wirklichen Reposition nothwendig ist, wird durch einen Becken und Oberschenkel bis zum Knie umfassenden Contentivverband fixirt. Das Gehen der Patienten wird durch eine entsprechende Sohlenerhöhung unter dem gesunden Fusse ermöglicht.

Nach 3—4 Monaten corrigire ich die Abduction bis nahe zur Parallelstellung der Beine, ohne letztere jemals zu erreichen. Die gesundseitige Sohle bleibt etwa 1 cm erhöht. Die Ueberstreckung wird strenge beibehalten. Die neue Stellung wird abermals für 3—4 Monate fixirt. Die Locomotion erfolgt nunmehr in der Regel schon ziemlich leicht und ist, im Gegensatze zu früher, auffallend beschwerdefrei.

Die Nachbehandlung besteht in activer und passiver Ueberstreckungs- und Abductionsgymnastik, um die habituelle Abductions-

lage des Gelenkes zu sichern und den Schenkelkopf zu verhindern, die hintere Luxationsstellung wieder einzunehmen.

Entsprechend behandelte Patienten müssen im Stande sein, in Seitenlage des Rumpfes das kranke Bein bis nahe an den rechten Winkel, zum mindesten aber weit über die physiologischen Abductionsgrenzen hinaus aus eigener Muskelthätigkeit zu erheben und weit hinter die Frontalebene nach rückwärts zu führen, so dass die ultraphysiologische Ueberstreckbarkeit der Nearthrose in deutliche Erscheinung tritt.

Bisher habe ich alle Fälle von irreponiblen Luxationen bis zum Alter von 23 Jahren mit dieser primären[1]) Transposition des Schenkelkopfes nach vorne behandelt. Ich unterlasse die ausführliche casuistische Mittheilung der Fälle, da dies einer fortwährenden Wiederholung schon gesagter Dinge gleichkäme. Ich kann nur versichern, dass die vorhanden gewesenen Contracturstellungen dauernd beseitigt blieben. Jedesmal wurde eine deutliche Verlängerung des Beines um 1—2 cm erzielt, während die scheinbare Verlängerung desselben durch die habituelle Abductionslage das Ablegen der schweren Schuhe mit den hohen Sohlenunterlagen ermöglichte. Die Functionsverbesserung bestand wesentlich in beträchtlicher Vermehrung der Ausdauer im Gehen und in einiger Verminderung des Hinkens. Die Kranken waren von dem erreichten Erfolge immer sehr befriedigt. Es muss jedoch hervorgehoben werden, dass der functionelle Erfolg oft recht lange auf sich warten lässt, da anfänglich nach längerer Anstrengung leicht sich wieder Gehschmerzen einstellen. Man darf eben nicht vergessen, dass zur Stabilisirung einer Nearthrose ein längerer Zeitraum (1—2 Jahre) erforderlich sein dürfte. Aus diesem Grunde möchte ich die Prognose des einzigen Falles, welchen ich augenblicklich als einen Misserfolg betrachten muss, doch nicht ganz ungünstig stellen. Es handelte sich um eine 20jährige junge Dame mit einseitiger Luxation, welche seiner Zeit der osteoplastischen Operationsmethode nach König unterzogen worden war. Die Transposition des Schenkelkopfes liess sich in dem angezogenen Falle wahrscheinlich wegen der periarticulären Narbenbildungen nicht ausgiebig genug ausführen und von der erreichten Stellungsverbesserung ging infolge der wegen sonstiger Kränklichkeit ungleichmässig

[1]) Im Gegensatze zu der nach gelungener Reposition später durch Relaxation zu Stande gekommenen secundären Transposition.

durchgeführten Nachbehandlung wieder etwas verloren. Immerhin ist die Nearthrose noch deutlich überstreckbar und auch die Abduction reicht über die physiologischen Grenzen hinaus, so dass die Vorbedingungen des functionellen Erfolges nur zum Theile verloren gegangen sind.

Die Erfolge der primären Transposition des oberen Femurendes nach vorne haben alle Betheiligten bisher so zufrieden gestellt, dass ich wirklich niemals in Versuchung gekommen bin, einen Patienten dem Risico einer Pseudarthrosenoperation auszusetzen.

Durch diese Erfolge ermuthigt, habe ich in 2 Fällen von Luxationsfracturen des Schenkelhalses dieselbe Methode mit eclatantem Erfolge angewendet. Was den gewählten Namen betrifft, so steht es jedem frei, einen besseren an seine Stelle zu setzen. Ich will damit nur andeuten, dass die Verschieblichkeit des Trochanters an der äusseren Beckenfläche den Eindruck einer Luxation des oberen Femurendes hervorruft. Die beiden Fälle betrafen Frauen jenseits der 50er Jahre. Die Schenkelhalsfractur war 1½ resp. 2 Jahre alt und hatte ein nahezu totales Unvermögen zu gehen im Gefolge gehabt. Die Operation und Nachbehandlung gestaltete sich in beiden Fällen vollkommen analog. Herr Dr. Jouon aus Paris war gerade zu jener Zeit mein Gast und assistirte bei einer von den beiden Operationen, welche er übrigens in seinem Reiseberichte (Revue d'Orthopédie 1891) erwähnt.

Anfänglich bestand in den beiden Fällen selbstverständlich nur die Absicht, dem verletzten Gelenke eine habituelle überstreckte Abductionshaltung aufzuzwingen, um dem Schenkelhalse einen Theil der Körperlast abzunehmen und die Spitze des Trochanter major als Tragpfeiler gegen die äussere Darmbeinfläche anzustemmen. In beiden Fällen war das Femur nicht fest genug, den Gewalteinwirkungen bei den Versuchen der Erweiterung des Abductionsgebietes Stand zu halten, und erlitt eine Fractur etwa 5 cm unterhalb der Trochanterspitze. Es wurde nunmehr in beiden Fällen das periphere Fragment in überstreckter Abductionshaltung neben die Spina ant. sup. in die vordere Transpositionshaltung gebracht und in dieser Stellung fixirt. Die weitere Behandlung erfolgte analog den obigen Auseinandersetzungen. Was den functionellen Erfolg 1 Jahr nach der Operation betrifft, so stehen die Patienten mit krankseitig gesenkter Beckenhälfte, so dass die frühere hohe Sohle überflüssig geworden ist. Beide können ohne Stock ziemlich gut gehen. Benutzt

die gracilere und geschicktere der beiden Patientinnen einen leichten Stock, so ist auch das Hinken kaum noch auffallend. Die andere unbeholfene und fettleibige Frau hinkt stark, kann aber trotz ihres grossen Gewichtes ziemlich ausdauernd, jedenfalls ungleich besser gehen als früher, ohne dass ein Stützapparat nothwendig ist. Die klinische Untersuchung ergibt eine weit über die physiologischen Grenzen hinausgehende Ueberstreckungs- und Abductionsfähigkeit des Gelenkes. Etwas ausserhalb der Spina ant. sup. ist eine harte Knochenprominenz zu fühlen, welche die Fossa inguinalis nach aussen zu erweitert und verflacht. Es ist dies das periphere Fracturende. Rechtwinkelig an dieses letztere angesetzt, verläuft die ganz kurze Fortsetzung des Femur in horizontaler Richtung nach hinten zur Trochanterspitze. Das obere Femurende ist also durch die stattgehabte Fractur rechtwinkelig geknickt. Um einen Vergleich zu gebrauchen, ist das Femur einem Spazierstock mit rechtwinkelig nach hinten abgebogenem kurzen dicken Handgriff ähnlich. Dieser Spazierstock stützt bei nach rückwärts gerichtetem Handgriff die gesenkte Beckenschaufel vorne neben der Spina ant. sup. Die grössere Tragfähigkeit der Nearthrose erklärt sich ungezwungen aus den vortheilhaft geänderten statischen Bedingungen.

Trotz vielfacher Versuche war es nicht möglich, ein Röntgenbild des Femur mit seiner rechtwinkeligen Knickung am oberen Ende nach hinten zu erhalten. Da der Knickungswinkel in der sagittalen Ebene gelegen ist, kommt derselbe bei frontaler Beckenaufnahme nicht zum Ausdruck; alle versuchten Sagittalaufnahmen waren undeutlich. Die oberflächlichste Palpation orientirt indess vollkommen klar über die geänderten Formverhältnisse des oberen Femurendes.

Meine bisherigen praktischen Erfahrungen beziehen sich nur auf die Behandlung der irreponiblen congenitalen Luxationen und der Luxationsfracturen des Schenkelhalses.

Nach diesen Erfahrungen scheint es mir folgerichtig, das Verfahren auch auf die anderen eingangs bezeichneten Kategorien functionsdefecter Hüftgelenke auszudehnen. Bei den Fällen von Arthritis deformans coxae mit Luxationstendenz und mit Beugeadductionscontracturen wird es sich natürlich ebensowenig wie bei den Luxationsfracturen des Schenkelhalses um eine Transposition des Schenkelkopfes nach vorne handeln können, sondern hier kommt

lediglich die Umlagerung des Gelenkes in die habituelle überstreckte Abductionshaltung in Betracht.

Ich betone nochmals, dass es sich hierbei nicht nur um eine blosse Correctur der Contracturstellungen, sondern um Erzwingung einer Uebercorrectur resp. um Erreichung und Erhaltung ultraphysiologischer Gelenksstellung handelt.

Auch die mit Luxation des oberen Femurendes zur Ausheilung gelangten Coxitiden tuberculösen Ursprungs sind geeignete Objecte der Transpositionsbehandlung, wenigstens soweit Kinder in Betracht kommen. Bei Erwachsenen wird man sich wohl nach wie vor mit der einfachen Stellungscorrectur begnügen.

Was ich hier vorläufig mitgetheilt habe, sind lediglich Versuche, deren bisherige Resultate zwar viel versprechende sind, über deren bleibenden Werth jedoch erst weitere Erfahrungen zu entscheiden haben werden. Diese Versuche sind meinen principiellen Bestrebungen entsprungen, eingreifende blutige Operationen mittelst relativ harmloser unblutiger Eingriffe zu umgehen. Schon aus diesem Grunde sind sie nicht nur berechtigt, sondern auch der Nachprüfung werth.

X.

(Aus der Dr. Vulpius'schen orthopädisch-chirurgischen Heilanstalt in Heidelberg.)

Dauererfolge des Redressements des spondylitischen Gibbus.

Von

Oscar Vulpius.

Mit 6 in den Text gedruckten Abbildungen.

Das Schicksal der von Calot inaugurirten Methode des gewaltsamen Redressements des spondylitischen Gibbus war recht merkwürdig. Ungeheuer rasch war Calot ein berühmter Mann, war seine Methode die Veranlassung kühner Hoffnungen geworden. Aber nicht minder schnell verblich sein Stern, als üble Erfahrungen zahlreicher Operateure das Urtheil Calot's als optimistisch kennen gelehrt hatten.

In Deutschland wie in Frankreich selbst entstanden sofort Gegner der Methode, die sich nicht auf eigene klinische Erfahrungen, sondern auf pathologisch-anatomische Thatsachen stützten und aus diesen die Unmöglichkeit einer Heilung auf dem von Calot empfohlenen Wege ableiteten.

So kam es, dass das Verfahren vielfach verurtheilt wurde, ehe es erprobt war, dass sein Indicationskreis zusammenschrumpfte und auf Fälle unheilbarer Lähmungen eingeengt wurde, ein gewiss wenig aussichtsreiches Gebiet. In der Literatur, die kurz nach dem Bekanntwerden der Calot'schen Methode von einschlägigen Arbeiten geradezu überfüllt war, wurde es rasch wieder still.

Erst im verflossenen Jahre wagte sich Joseph wieder hervor mit der Behauptung, die er durch pathologische Präparate wie klinische Beobachtung stützte, dass durch das Redressement doch eine Heilung des Gibbus möglich sei. Die Ausheilung kann zu Stande kommen durch Einkeilung der erweichten Wirbelkörper.

Der Haupteinwand, den die pathologischen Anatomen gegen das Calot'sche Verfahren seiner Zeit erhoben, war der, dass durch Streckung des Gibbus eine klaffende Lücke an der Vorderfläche der Wirbelkörperreihe entstehe, dass eine Ausfüllung dieser Lücke durch neugebildete Knochenmasse unmöglich sei, weil die Tuberculose ein destruirender Process ohne Neigung zu Regeneration ist, dass also eine Dauerheilung der aufgerichteten Wirbelsäule undenkbar sei.

Demgegenüber constatirt nun Joseph, dass die gewaltsame Aufrichtung der Wirbelsäule doch gelegentlich zur dauernden Streckstellung führen kann durch den vorhin schon genannten Vorgang der Einkeilung.

Das supragibbäre Segment der Wirbelsäule sinkt in einen entzündlich erweichten Wirbelkörper ein, wodurch die Geraderichtung erzielt wird ohne Continuitätstrennung der Wirbelkörperreihe. Ja es sind die Verhältnisse für eine Consolidation der Wirbelsäule jetzt günstiger geworden, weil durch das Einsinken der Einschmelzungsdefect beseitigt ist.

Diesen Zustand des Einsinkens will nun Joseph herbeiführen durch ein Redressement, das zunächst im Verband, weiterhin aber in einem Apparat, der den wenig schönen Namen „Buckelpresse" trägt, erhalten und gesteigert wird.

Indem wir von den Resultaten Kenntniss nehmen, welche Joseph durch sein Verfahren erzielt hat, drängt sich uns die Frage auf, welche Dauererfolge des Calot'schen Redressements bekannt geworden sind. Und da bemerken wir, dass hierüber so gut wie nichts publicirt worden ist. So rasch gerieth das Verfahren in Misscredit, dass keine Zeit blieb, lange Beobachtungen anzustellen.

Mein Standpunkt, den ich von Anfang an vertrat und auch 1898 auf dem Chirurgencongress vortrug, war der, dass ein vorsichtiges Nachprüfen geboten sei. Ich zeigte auch damals Photographien von Spondylitiden, bei denen die Correctur auch ohne Verband zunächst Stand hielt. Mit Recht wurde als nicht bewiesen erachtet, dass der vorhandene Erfolg ein Dauerresultat darstelle.

Wohl aber darf dies heute, nach 5 Jahren behauptet werden. Und da derart lang beobachtete Patienten bisher nicht bekannt gemacht sind, so seien gerade die beiden Fälle, welche damals dem Chirurgencongress vorgelegt wurden, jetzt erneut und ausführlicher beschrieben.

I. W. W., Sohn gesunder Eltern. Eine ältere Schwester erkrankte 1894 an Lungentuberculose, der sie 1898 erlag. Im Herbst 1896 wurde bei dem Jungen ein spondylitischer Gibbus festgestellt, während des Winters lag der Patient meist zu Bett.

Bei der Aufnahme Ende April 1897 fand sich bei dem damals 5jährigen höchst elenden, anämischen Jungen ein Gibbus im Bereich der obersten Lendenwirbel, dessen Gestalt sich an Fig. 1 erkennen lässt. Die Wirbelsäule war stark nach rechts geneigt und fixirt. Das rechte Bein befand sich in typischer Psoasstellung. Ein mächtiger Abscess füllte die ganze rechte Bauchhälfte aus.

Therapie: Zunächst wurde der Abscess über dem Poupart'schen Band geöffnet, es entleerten sich ca. 1500 ccm trübserösen flockigen Eiters. Nach Injection von Jodoformäther und Jodoformglycerin wurde die Wunde durch Etagennähte geschlossen. Die Heilung erfolgte anfänglich glatt.

Nach 14 Tagen wölbte sich aber die Narbe vor, sie wurde geöffnet, die Wunde leicht tamponirt. Um dies vorweg zu nehmen, sei hier gleich erwähnt, dass die anfangs starke Secretion allmählich abnahm und dass die Fistel nach 1 Jahr sich definitiv schloss.

4 Wochen nach der Abscessoperation wurde das manuelle Redressement des Gibbus in der von mir empfohlenen horizontalen Extension ausgeführt (vergl. Münch. med. Wochenschr. 1897, Nr. 36).

Dasselbe gelang ohne Schwierigkeit. Es wurden dann noch die Dornfortsätze der zwei untersten Brustwirbel und der zwei obersten Lendenwirbel resecirt. Ein Gipsverband umfasste den ganzen Rumpf vom Kinn resp. Hinterhaupt an und reichte bis zum rechten Kniegelenk wegen der gleichzeitig redressirten Beugecontractur des Hüftgelenkes. Ein entsprechend angelegtes Fenster ermöglichte die Versorgung der Fistel.

Der erste Verband wurde nach 2 Monaten durch einen zweiten ersetzt, der in verticaler Suspension angelegt wurde und $3^1/_2$ Monate liegen blieb. Die hierdurch erzielte Form der Wirbelsäule ergibt sich aus Fig. 2.

Jetzt wurde die Weiterbehandlung im Extensionsgipsbett durchgeführt. Der Junge kräftigte sich sichtlich. Genau 1 Jahr nach Beginn der Kur erhielt er ein festes Stützcorset aus Cellulose, mit dem er aufstehen durfte und das er noch ein weiteres Jahr trug.

Seitdem entwickelte sich der Knabe ausserordentlich. Er hat nie mehr Beschwerden gehabt, er besucht die Schule und ist sogar ein eifriger Turner geworden.

Bei der kürzlich vorgenommenen Untersuchung wurde ein geradezu normaler Zustand der Wirbelsäule festgestellt (Fig. 3). Dieselbe zeigt die gewöhnlichen sagittalen Biegungen und ist nach allen Seiten frei beweglich. Nur die Operationsnarben erinnern noch an das einstige Leiden.

Auch das Allgemeinbefinden des jetzt 13jährigen Knaben ist vorzüglich.

II. C. R. Das Leiden begann im 4. Lebensjahre mit Rückenschmerzen und langsam zunehmender Verkrümmung des Rückens. Jahre lang wurden Gips- und Stoffcorsete getragen, ohne dass die Entwickelung des Leidens aufgehalten worden wäre. Im letzten Halbjahr wurde eine Anschwellung der

rechten Unterbauchgegend bemerkt, die sich allmählich auch auf den Oberschenkel ausdehnte.

Bei der Aufnahme im Juli 1897 wurde bei dem 8jährigen Knaben folgender Befund festgestellt: Es handelte sich um einen äusserst abgemagerten, anämischen, auffallend kleinen Jungen.

Der Bauch ist stark aufgetrieben, die rechte Unterbauchgegend ist von einem mächtigen Senkungsabscess ausgefüllt, der sich nach dem Oberschenkel fortsetzt und an dessen Vorderseite eine starke Vorwölbung erzeugt, die fast

Fig. 1.

Fig. 2.

bis zur Mitte des Oberschenkels hinabreicht. Auch in der linken Unterbauchgegend ist ein Abscess fühlbar.

Die Wirbelsäule zeigt eine starke kyphotische Verkrümmung, die am 7. Brustwirbel beginnt, ein Plateau vom 9.—12. Brustwirbel bildet, während der untere Schenkel von den Lendenwirbeln dargestellt wird.

Die Höhe des Gibbus liegt im Stehen 13 cm (!) hinter der Vertebra prominens (Fig. 4).

Der Junge kann kaum gehen, beim Sitzen stützt er sich mit beiden Armen.

Die Behandlung verlief in folgender Weise:

Zunächst wurde der linksseitige Abscess über dem Poupart'schen Bande, der rechtsseitige am Oberschenkel incidirt, entleert und nach Injection von Jodoformemulsion vernäht.

Links erfolgte glatte Heilung, rechts bildete sich eine Fistel, die erst nach 1 Jahr sich definitiv schloss.

2 Wochen nach dieser Operation, Ende Juli 1897, wurde das Redressement vorgenommen. Schon die horizontale Schraubenextension erzeugte eine wesentliche Abflachung des Gibbus, der durch manuellen Druck unter wiederholtem Krachen vollends beseitigt wurde.

Schliesslich wurden noch die Dornfortsätze des letzten Brustwirbels und der drei obersten Lendenwirbel resecirt.

Fig. 3.

Fig. 4.

Der Kopfrumpfverband wurde in verticaler Suspension angelegt und fixirte die Wirbelsäule in ausgesprochener Lordose.

Der Junge hatte auffallend wenig Beschwerden, er setzte sich noch am nämlichen Tag im Bett auf und lief nach 8 Tagen bereits ohne Schmerzen umher.

Nach 2½ Monaten wurde der Verband gewechselt, nach 8 Monaten definitiv entfernt.

Der Junge erhielt jetzt für die Nacht ein Gipsbett, tagsüber trug er ein Cellulosecorset während der nächsten 2 Jahre.

Als der Gipsverband abgelegt wurde, zeigte die Wirbelsäule eine ziemlich normale Configuration, und zwar erwies sich letztere als fixirt, sie blieb beim Sitzen und Stehen unverändert (Fig. 5). Es bestanden keine Schmerzen, überhaupt keine entzündlichen Erscheinungen mehr. Auch das Aussehen, der Allgemeinzustand des Jungen hatte sich schon während der Verbandsperiode erheblich gebessert.

In den nächsten Jahren erholte sich der Knabe ganz erstaunlich, er wurde kräftig, musculös, rothwangig. Die Wirbelsäule blieb gerade, wie die

nach 4 Jahren aufgenommene Photographie zeigt (Fig. 6). Und heute nach 5 Jahren ist der Zustand unverändert gut. Der Junge ist jetzt beinahe 14 Jahre alt, springt und tollt wie seine Kameraden, macht Tagestouren im Gebirg, kurz, er ist durchaus gesund und blühend.

Fig. 5.

Fig. 6.

Die beiden Fälle sind verschieden hinsichtlich der Dauer der Krankheit, hinsichtlich des Sitzes der tuberculösen Entzündung, hinsichtlich des Grades der Verkrümmung. Dagegen waren sie beide complicirt durch starke Abscessbildung.

Der locale Befund wie der Allgemeinzustand liess in beiden

Fällen die Prognose ungünstig stellen, wenn auch im ganzen der erstbeschriebene Patient verhältnissmässig bessere Aussichten darbot.

Und trotzdem wurde in beiden Fällen eine Ausheilung erzielt, eine Heilung nicht nur der tuberculösen Entzündung und ihres Folgezustandes, der Eiterung, sondern auch eine Heilung der Deformität, des Gibbus. Und zwar konnte die Dauerheilung des Grundleidens wie seiner Symptome noch nach 5 Jahren constatirt werden.

Die Mittheilung dieser beiden ungemein günstig und wider alles Erwarten günstig verlaufenen Fälle bezweckt durchaus nicht, eine erneute Verherrlichung der Methode Calot wachzurufen.

Immerhin weist dieselbe mit Entschiedenheit darauf hin, dass dies Verfahren nicht ohne weiteres völlig verurtheilt werden darf, dass vielmehr eine bedachte Auswahl der Fälle und eine sorgfältige Durchführung der Behandlung Gutes zu leisten vermag. Und dieser Nachweis hat bisher durchaus gefehlt.

Wenn ich schliesslich meinen heutigen Standpunkt hinsichtlich der Spondylitisbehandlung kurz darlegen soll, so kann ich dies in folgender Weise thun: Handelt es sich um sehr heruntergekommene, abgemagerte, anämische Patienten, so findet die Behandlung zunächst im Gipsbett statt. Ist die häusliche Ueberwachung und Pflege gesichert, so spricht dieser Umstand zu Gunsten der Gipsbettbehandlung.

Letztere wird während der heissen Sommermonate unbedingt den Vorzug verdienen.

Sind die Patienten in gutem Allgemeinzustand, ist häusliche Vernachlässigung zu befürchten, fällt die Behandlung in die kühlere Jahreszeit, so wird ein Verband angelegt.

Zu diesem Behufe wird die verticale Suspension combinirt mit mässiger Extension an den Füssen angewendet unter Lordosirung des supra- und infragibbären Segmentes (Lange) mittelst Bindenzügel. Nur bei hohem Sitz der Spondylitis wird die Halswirbelsäule in den Verband mit einbezogen. Als Unterlage des Verbandes dient Trikotschlauch und Filzplattenpolsterung.

In dieser gemässigten Form ausgeführt, halte ich das Calot'sche Verfahren und insbesondere den im Sinne Calot's technisch verbesserten Sayre'schen Gipsverband für eine nicht zu unterschätzende Bereicherung unserer Spondylitistherapie.

XI.

Ueber experimentelle Deformitäten.

Von

H. Maass-Berlin.

Mit 5 in den Text gedruckten Abbildungen.

Meine Herren! Wenn ich in dieser Versammlung auf einige Versuche zurückkomme, über die ich bereits früher an anderer Stelle ausführlich berichtet habe, so veranlasst mich hierzu nicht sowohl der Einspruch, der von einigen Seiten gegen meine Experimente und die daraus gezogenen Schlussfolgerungen erhoben worden ist, als vielmehr der Wunsch, durch die Demonstration meiner Präparate in diesem Kreise zu einer etwaigen Nachprüfung meiner sehr einfachen Versuche anzuregen, da ich glaube, dass der von mir eingeschlagene experimentelle Weg für die Klärung einiger unser Specialgebiet berührender Streitfragen neue und wichtige Gesichtspunkte liefert.

Meine Herren! Versuche, auf experimentellem Wege Deformitäten zu erzeugen, sind nicht gerade neu; ich erwähne in dieser Hinsicht besonders die Experimente von Ghillini, auf die ich kurz eingehen möchte, weil sie gewissermassen das Gegenstück zu meinen eigenen Experimenten darstellen. Ghillini gelang es, ausgiebige Skeletdeformitäten zu erzeugen, indem er das Periost oder die Wachsthumsknorpel junger Thiere lädirte, und hierdurch entweder eine örtliche Hemmung oder Steigerung des Knochenwachsthums bewirkte; beispielsweise erzeugte er künstliches Genu valgum durch Läsion der lateralen Hälfte des proximalen Wachsthumsknorpels der Tibia resp. des distalen Femurknorpels, während entsprechende Läsion ihrer medialen Abschnitte Genu varum ergab. Hier handelt es sich also um organische Wachsthumsstörungen; die Valgus- resp. Varusstellung ist bewirkt durch verminderte Knochenproduction seitens des Wachsthumsknorpels auf der verletzten Seite und dem daraus resultirenden ungleichen Längenwachsthum des betreffenden

Diaphysenendes, wie wir das ja in ganz ähnlicher Weise auch am menschlichen Skelet nach frühzeitigen Verletzungen resp. Erkrankungen der Diaphysenenden beobachten.

In wesentlich anderer Richtung als die Versuche Ghillini's bewegen sich meine eigenen Experimente, insofern diese darauf zielen, unter möglichster Schonung der Knochenmatrix durch äussere, rein mechanische Einflüsse das Knochenwachsthum störend zu beeinflussen, und experimentelle Deformitäten unter analogen Bedingungen zu erzeugen, als sie für die Entstehung all' derjenigen Skeletdeformitäten in Frage kommen, die wir am gesunden menschlichen Skelet unter dem Einfluss abnormer Druck- und Zugspannungen beobachten, insonderheit also der „Belastungsdeformitäten", deren Pathogenese trotz der ausgezeichneten Arbeiten J. Wolff's u. a. über die Innenarchitektur deformer Skelettheile doch noch keineswegs völlig geklärt erscheint.

Wie Ihnen, meine Herren, aus meinen früheren Mittheilungen über „Mechanische Störungen des Knochenwachsthums" bekannt ist, bin ich bei meinen Versuchen in der Weise vorgegangen, dass ich die eine Hinterpfote möglichst junger, noch im regsten Wachsthum befindlicher Kaninchen für einige Wochen in bestimmter Zwangsstellung eingipste und nach beendeter Versuchsdauer die Knochen der eingegipsten Seite mit denen der frei wachsenden Extremität verglich. Sie sehen hier beispielsweise eine in Genu-valgum-Stellung eingegipste Hinterpfote; der Verband beginnt unterhalb des Hüftgelenks und umschliesst die Extremität bis zu den Zehen. Die Anlegung geschieht anfangs in Streckstellung; dann lässt sich durch in Intervallen von 2—3 Tagen angelegte Etappenverbände — bei jungen Thieren wenigstens — ohne irgend welche Gewaltanwendung eine recht beträchtliche Valgusstellung erzeugen. Durch diesen Verband ist die Tibia in beiden Articulationen fixirt, während das Hüftgelenk frei beweglich bleibt, eine functionelle Belastung findet während der Versuchsdauer nicht mehr statt, da die eingegipste Extremität von den Thieren beim Laufen in extremster Hüftgelenksabduction nachgeschleppt wird.

Auf diese Weise konnte ich auch ein künstliches Genu valgum erzeugen, doch war die Valgusstellung nicht wie bei dem Ghillini'schen Versuch (Fig. 3) durch Hemmung des Diaphysenwachsthums auf der lateralen Seite bedingt, sondern durch eine, je nach der Versuchsdauer und dem Alter der Thiere mehr minder hochgradig veränderte

Wachsthumsrichtung des proximalen Diaphysenendes der Tibia, in dem Sinne, dass die laterale druckseitige Corticalis eine beträchtliche Zunahme ihrer physiologischen Krümmung zeigt, während die mediale Corticalis gestreckter verläuft, wodurch naturgemäss eine entsprechende Schrägstellung der Epiphyse bedingt ist (Demonstration); an letzterer selbst lassen sich nennenswerthe Veränderungen gegenüber der der frei wachsenden Seite nicht constatiren. Diese in Fig. 2 schematisch dargestellte Wachsthumsstörung des Diaphysenendes fand sich bei jungen Thieren ausnahmslos und zwar in einem

Fig. 1. Fig. 2. Fig. 3.

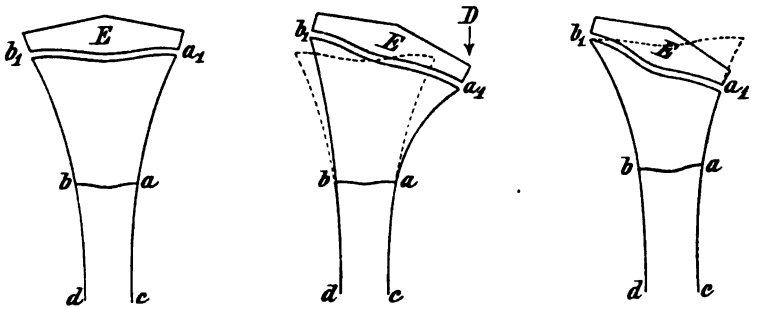

a b c d stellt das proximale Diaphysenende der Tibia beim Beginn des Versuchs dar, $a b a_1 b_1$ das während der Versuchsdauer stattfindende appositionelle Längenwachsthum der Diaphyse, *E* die Epiphyse. Fig. 1 zeigt das Längenwachsthum unter physiologischen Bedingungen, Fig. 2 bei einseitig gesteigertem Druck (Pfeil *D*), Fig. 3 bei einseitiger Läsion des Wachsthumsknorpels (Ghillini'scher Versuch). Das physiologische Längenwachsthum ist in Fig. 2 und 3 durch die punctirten Linien gekennzeichnet.

der Versuchsdauer entsprechenden Grade, während sie bei ausgewachsenen Thieren gar nicht oder doch nur andeutungsweise auftrat. (Demonstration.)

Ein ganz analoges Resultat ergab sich, wenn das physiologisch in Flexion stehende Kniegelenk einfach in extremer Streckstellung eingegipst wurde; alsdann zeigte die druckseitige hintere Corticalis starke Biegungszunahme, die vordere entsprechende Biegungsabnahme und die Articulationsfläche der Tibia war von vorn nach hinten zu abwärts geneigt. (Demonstration.)

Meine Herren! Indem ich betreffs der Einzelheiten dieser Versuche sowie betreffs der gegen dieselben erhobenen Einwände auf meine früheren Arbeiten verweise, möchte ich hier nur nochmals kurz auf den grundlegenden Unterschied der organischen und mechanischen Störungen des Knochenwachsthums hinweisen, wie er sich gerade aus der Gegenüberstellung der Ghillini'schen und meiner

Versuche ergibt (vergl. Fig. 2 und 3). Bei jenen (Fig. 3) handelt es sich um Hemmung der Knochenproduction infolge Läsion der Knochenmatrix, bei diesen bewirkt der örtlich gesteigerte Druck nur Hemmung der räumlichen Ausdehnung des wachsenden Knochens in der Druckrichtung, die Knochenproduction selbst dagegen nimmt ihren ungestörten Fortgang, und deshalb kommt es zu dem für die mechanischen Wachsthumsstörungen charakteristischen compensatorischen Wachsthum in der druckfreien Richtung. Der wachsende Knochen verhält sich also — um es leicht fasslich auszudrücken — mechanischen Wachsthumswiderständen gegenüber nicht anders als ein Strom, der nach Verlegung seines natürlichen Flussbettes zwar nicht aufhört zu fliessen, aber in neue Abflussbahnen in der Richtung der geringsten Widerstände gedrängt wird: ebenso wächst der Knochen unter dem Einfluss mechanischer Wachsthumswiderstände mit unverminderter Intensität weiter, aber er verlässt seine physiologische Wachsthumsrichtung und wächst in neue, fehlerhafte Bahnen, die sich aus der Grösse und Richtung der Widerstände nach rein mechanischen Gesetzen ergeben.

Meine Herren! Ich erlaube mir Ihnen noch einige Präparate zu zeigen, die dieses Verhalten in sehr prägnanter Weise demonstriren; an dem ersten sehen Sie, dass ein im Längenwachsthum mechanisch gehemmter Knochen ein sehr beträchtliches compensatorisches Dickenwachsthum erfahren kann; es handelt sich um eine in der Mitte fractruirte Tibia eines 14 Tage alten Kaninchens, die unter rechtwinkliger Dislocation ihrer Fragmente eingegipst war, so dass das obere Fragment mitsammt der Fibula zwischen dem Femur und dem unteren Tibiafragment derart eingekeilt waren, dass das Längenwachsthum beider Knochen so gut wie ganz gehemmt war. Als Folge dessen zeigte nach 6wöchentlicher Versuchsdauer sowohl das obere Tibiafragment als ganz besonders die Fibula eine ganz enorme Dickenzunahme bei entsprechender Abnahme ihrer Länge: es mussten offenbar die dem wachsenden Knochen schichtweise apponirten Corticalislamellen in dem Maasse, als sie durch das gehemmte Längenwachsthum eine relativ immer mehr zunehmende Reduction ihrer physiologischen Höhe erfuhren, Kreise von entsprechend grösseren Radien beschreiben. An dem zweiten Präparat — es handelt sich ebenfalls um eine im Längen-

wachsthum gehemmte Tibia — bitte ich Ihre Aufmerksamkeit besonders auf die innere Knochenstructur, speciell am oberen Diaphysenende zu richten: Sie erkennen hier auf dem Knochendurchschnitt da, wo die anderseitige Tibia normale Spongiosa zeigt, kaum noch eine Andeutung von spongiösem Gewebe, sondern eine fast völlige Umwandlung zu compactem Knochengewebe; diese Veränderung der inneren Structur ist aus dem gehemmten Längenwachsthum leicht verständlich; denn infolge der unverminderten Intensität der Knochenproduction mussten sich die spongiösen Appositionszonen in dem Maasse zu compactem Gewebe verdichten, als ihre räumliche Ausdehnung mechanisch gehemmt war. Zum Schlusse zeige ich Ihnen noch eine experimentell erzeugte Coxa vara; Sie sehen an der Verkleinerung des Schenkelhalswinkels, dass sich bei einem gekrümmten Knochen die mechanische Hemmung des Längenwachsthums in Zunahme der physiologischen Krümmung äussert, was ja auch bereits aus dem analogen Verhalten der druckseitigen Corticalis der in Genu-valgum- resp. Streckstellung eingegipsten Tibien zu schliessen war.

Meine Herren! Was ich aus diesen Versuchen für die Pathogenese der Skeletdeformitäten — speciell der Belastungsdeformitäten und der rhachitischen Wachsthumsstörung — annehme, habe ich in meiner früheren Arbeit ausführlich dargethan; es deckt sich vielfach nicht mit den zur Zeit herrschenden Ansichten. Im besonderen stelle ich die functionelle Pathogenese der Belastungsdeformitäten in Abrede und bekenne mich im wesentlichen ganz und voll zu der alten mechanischen Hüter-Volkmann'schen „Drucktheorie". Die scheinbaren Hypertrophien auf der Druckseite ungleich belasteter Knochen — vermehrtes Breitenwachsthum und Sklerosirung der Spongiosa — sind Keime wirklicher Hypertrophien, da sie sich auch am menschlichen Skelet allenthalben nur da finden, wo die räumliche Ausdehnung des wachsenden Knochens in der Druckrichtung gehemmt ist; thatsächlich handelt es sich auch hier um ein rein mechanisch bedingtes compensatorisches Wachsthum in der druckfreien Richtung. An keinem Skelettheil lässt sich das besser zeigen, wie am skoliotischen Keilwirbel, weil hier die durch die ungleiche Belastung beider Seiten bedingten Assymmetrien den höchsten Grad erreichen; ich gebe hier die betreffenden schematischen Figuren aus meiner früheren Arbeit nochmals wieder, wie sie in überzeugender Weise darthun, wie sich ebenso die Veränderungen

der äusseren Form als die der Innenarchitektur aus den gleichen einfachen mechanischen Gesichtspunkten ergeben.

Des Weiteren auf die Skeletdeformitäten einzugehen liegt nicht im Rahmen dieses Vortrages, ich muss in dieser Hinsicht auf meine

Fig. 4.

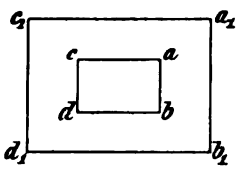

frühere Arbeit verweisen. Hier möchte ich nur noch betonen, dass ich das Vorkommen functioneller Hypertrophien resp. Atrophien am menschlichen Skelet selbstverständlich keineswegs in Abrede stelle;

Fig. 5.

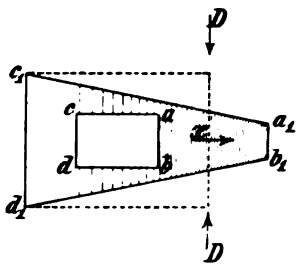

a b c d stellt den Durchschnitt des Wirbels beim Krankheitsbeginn dar: das Wachsthum desselben erfolgt in der Hauptsache allseitig durch spongiöse Apposition; die Linien $a_1 b_1 c_1 d_1$ in Fig. 4 bezeichnen den Umfang, den der betreffende Wirbel unter physiologischen Bedingungen bis zu einer bestimmten Altersgrenze erreicht haben würde, Fig. 5 zeigt, wie sich dies appositionelle Wachsthum unter der Einwirkung einseitig gesteigerten Drucks gestaltet. Der Wirbel bleibt auf der Druckseite (Pfeile *D*) im Höhenwachsthum zurück; die in ihrer räumlichen Ausdehnung gehemmten spongiösen Appositionszonen verdichten sich entsprechend zu compacterem Gefüge — was durch die schraffirten Partien ausgedrückt ist —, und suchen schliesslich, je mehr das räumliche Missverhältniss zunimmt, einen Ausweg in der druckfreien Richtung des Pfeiles *x*, wodurch es also ebenso zu keilförmiger Abschrägung als zu einem stärkeren Breitenwachsthum auf der Druckseite kommt.

auch am deformen Skelettheil dürften sich unter dem Einfluss der veränderten Belastung im Laufe von Jahren Umwandlungen functioneller Natur vollziehen; aber mit der Entstehung der Belastungsdeformitäten haben diese Vorgänge nichts zu thun; hier handelt es sich um rein mechanisch bedingte Wachsthumsstörungen, deren Grundgesetz lautet:

„Oertlich gesteigerter Druck hemmt die räumliche

Ausdehnung des wachsenden Knochens in der Druckrichtung, aber die Knochenproduction nimmt mit unveränderter Intensität ihren Fortgang und es kommt zu einem compensatorischen Wachsthum, dessen Richtung sich aus der physiologischen Wachsthumsrichtung sowie aus der Grösse und Richtung der Wachsthumswiderstände nach rein mechanischen Gesetzen ergibt."

XII.

Ueber das forcirte Redressement des Genu valgum.

Von

Dr. **A. Codivilla,**

Professore incaricato di ortopedia nella R. Università,
Direttore dell' „Istituto Ortopedico Rizzoli zu Bologna".

Mit 2 in den Text gedruckten Abbildungen.

Das forcirte Redressement der seitlichen Knieabweichungen kam in der therapeutischen Praxis vielfach vor der Osteotomie in Anwendung.

Gewiss sind die ersten Osteotomien (v. Meyer 1854) dem Vorschlage Delore's (1871—1873) vorausgegangen, aber die Methode, die Skeletbestandtheile bei Genu valgum blutig anzugreifen, beschränkte sich, bis 1874 (Billroth), auf wenige vereinzelte Versuche.

Es erscheint das natürlich, wenn man die Gefahren bedenkt, welche die offenen Knochenwunden vor Einführung der Antisepsis darboten.

Auf Grund der gemachten Fortschritte in der Wundbehandlung erschien es zweckmässig, eine Methode aufzugeben, die bei ihrer blinden Gewalt immerhin keine Bürgschaft betreffs der Schwere und Ausdehnung der durch sie verursachten Verletzungen bot.

Logisch erschien daher die Annahme, dass die Osteotomie, indem sie das Knie am Scheitelpunkte oder nöthigenfalls an mehreren Punkten der pathologischen Verkrümmung angriff, zu einer nahezu mathematisch genauen Correctur führen musste, während die Verletzungen selbst auf das Minimum beschränkt blieben.

Daher kam es, dass das forcirte Redressement hintangesetzt wurde und nur durch einige wenige Operateure, die mit Hingebung diese Methode zu der ihrigen gemacht hatten, zur Anwendung gelangte. In Frankreich, besonders aber in Italien, wurde der Osteotomie dem Redressement forcé gegenüber in jenen Fällen der Vorzug

gegeben, wo das Wachsthum noch nicht abgeschlossen war, d. h. wo eine endgültige Verwachsung zwischen Epi- und Diaphyse noch nicht stattgefunden hatte. In Italien wurde durch die Autorität Panzeri's dem forcirten Redressement zum Recht verholfen.

Als überzeugter Wortführer des Werthes dieser Methode für die Mehrzahl der Fälle von Genu valgum im allgemeinen, ganz speciell aber bei jugendlichen Individuen, hat Panzeri in zahlreichen eigenen und seiner Schüler Veröffentlichungen die Gründe klar gelegt, die, seiner Ansicht nach, dem forcirten Redressement den Vorzug über andere operative Eingriffe geben.

Auf Grund zahlreicher statistischer Tafeln, die aus den verschiedenen Anstalten für Rhachitis in Italien zusammengestellt werden können, und auf Grund meiner eigenen Erfahrungen halte ich das Aufgeben dieser einfachen, unschädlichen und in einschlägigen Fällen durchaus zweckmässigen Methode, für ganz ungerechtfertigt.

In Deutschland wurden in jüngster Zeit einige Versuche gemacht, die Methode wieder zu Ehren zu bringen; ich weise hier auf die von Reiner in der letzten Versammlung deutscher Aerzte und Naturforscher gemachten Mittheilungen „Ueber die unblutige Behandlung des Genu valgum mittelst Epiphyseolyse" hin. In der Discussion, die auf Reiner's Mittheilung folgte, wurden wiederum jene Einwendungen laut, die für gewöhnlich gegen diese Methode erhoben werden. Nur lange klinische Erfahrung kann dem Verfechter des Redressement forcé ein richtiges Urtheil über solche Einwendungen ermöglichen.

Diese Erfahrung nun, ist in Italien gemacht worden, und indem ich hier die Resultate derselben vorführe, schmeichle ich mir, den reellen Werth dieser Operationsmethode in das richtige Licht stellen zu können.

Dies der theilweise Zweck meiner Mittheilung.

Weiters fühle ich mich veranlasst, auf dieser ersten Versammlung der deutschen Gesellschaft für Orthopädie Dr. Panzeri's würdig zu gedenken, dessen Namen mit der Geschichte des forcirten Redressements des Genu valgum unzertrennlich verknüpft ist, seitdem er, auf Grund einer scharfsinnigen und unbefangenen Beobachtung einer grossen Anzahl von Fällen, die Technik des Verfahrens zu vervollkommnen und dessen Indicationen scharf zu bestimmen wusste.

Hier, wo das Zusammentreffen so vieler Erwählten des Specialfaches der Feier der Wissenschaft eine höhere Weihe verleiht, fühle

ich, als italienischer Orthopäde, die doppelte Pflicht, des italienischen Orthopäden zu gedenken, dessen Lebenslicht vor kaum Jahresfrist so jäh erlosch, und auf jenes Feld hinzuweisen, auf welchem der Dahingeschiedene seine grösste Thätigkeit entfaltete.

Wenn man die statistischen Angaben des Mailänder Istituto dei Rachitici, wie sie aus den Veröffentlichungen [1]) hervorgehen, mit denen des Istituto Ortopedico Rizzoli in Bologna zusammenfasst, so erhält man eine ansehnliche Anzahl Fälle und operativer Eingriffe.

Die Veröffentlichungen, aus denen ich die Zahlen Panzeri's geschöpft habe, bieten genügende Anhaltspunkte, um den Werth der Methode zu beurtheilen, denn durch dieselben lernen wir nicht bloss die Resultate kennen, sondern auch jene Uebelstände und Complicationen, die dem operativen Eingriffe selbst oder der Nachbehandlung zuzuschreiben sind.

Unter demselben Gesichtspunkte wurden die im Istituto Ortopedico Rizzoli ausgeführten forcirten Redressements verwerthet.

Die von mir zusammengestellten Tafeln ergeben:

Zahl der Fälle: 1031 (Istituto dei Rachitici di Milano 881 — Istituto Rizzoli di Bologna 150).

Genua valga rhachitica: 833 (Ist. dei Rach. 694 — Istituto Rizzoli 139).

Genua valga adolescentium: 198 (Ist. dei Rach. 187 — Ist. Rizz. 11).

Operative Eingriffe: 1863 (Ist. dei Rach. 1599 — Ist. Rizzoli 264).

Die unmittelbaren Resultate waren durchwegs ausgezeichnete.

Die einzigen nachgewiesenen Complicationen waren: Lähmung des N. peroneus: 34mal, wovon 2 dauernd, 32 transitorisch. Es wurde keine durch den chirurgischen Eingriff bedingte Lockerung oder Versteifung der operativ angegangenen Gelenke beobachtet.

---

[1]) Panzeri, Risultati di cure operative per ginocchio valghe. Comunicazione fatta alla Società di Chirurgia nella seduta del 2 Maggio 1883. Archivio d'Ortopedia Vol. 1, anno 1884. — Zuffi, Indicazioni e Tecnica del Raddrizzamento forzato manuale. Comunicazione fatta alla 1ª adunanza della Società ortopedica in Milano. Tipografia Pietro Agnelli 1893. Milano. — Zuffi, Il Biennio 1888—1889 all' Istituto dei Rachitici di Milano. Archivio d'Ortopedia Vol. VII, anno 1890. — Brunelli, Il Biennio 1890—1891 all' Istituto dei Rachitici di Milano. Archivio d'Ortopedia Vol. IX, anno 1892. — Pellò, P., Il Sessennio 1892—1897 sulle Infermerie dell' Istituto. Archivio d'Ortopedia Vol. XVI, anno 1899.

Die Resultate der meisten in der Statistik angeführten Fälle sind als definitiv zu bezeichnen, denn sie wurden nach Verlauf eines genügend langen Zeitraumes nach der Operation geprüft, ja einige sogar nach mehr als Jahresfrist.

Wer eine genauere Vorstellung über die endgültigen Resultate gewinnen will, braucht nur die statistischen Angaben Dr. Fochessati's zu vergleichen. Thatsächlich hat Fochessati, früherer Assistent im Institut Rizzoli, in seiner Habilitationsschrift über die Behandlung des Genu valgum, behufs genauer Orientirung der Dauererfolge einer solchen Methode, den Befund jener im Mailänder Istituto dei Rachitici von 1890—1896 operirten Individuen, die dem an sie ergangenen Rufe im Jahre 1900 nachkamen, niedergeschrieben.

4—10 Jahre nach erfolgtem operativem Eingriff konnte er auf 60 Individuen mit beiderseitigem Genu valgum, folglich auf 120 operative Eingriffe,

1 recidives Genu valgum adolescentium, 3 recidive Genua valga rhachitica, d. h. 1,6% für G. v. adolescentium, 5% für G. v. rhachiticum feststellen.

Bossi (Mailand), sowie Fochessati sammelten auch Radiographien von Genu valgum adolescentium und von rhachitischem Genu valgum. Die Aufnahmen erfolgten vor und unmittelbar nach dem operativen Eingriffe. Bei einigen der Fälle, die in Anschluss an die Operation radiographisch geprüft worden waren, habe ich nach Ablauf von ungefähr 2 Jahren nach dem Eingriffe neuerdings eine Radiographie vornehmen lassen, um einerseits mit Genauigkeit über die nunmehrige Beschaffenheit der Gegend, wo die Verletzung stattgefunden hatte, urtheilen zu können, und andererseits um die Art und Weise festzustellen, wie die Wiederherstellung vor sich gegangen ist.

Ich beehre mich, dieser hochgeschätzten Versammlung die genannten Radiographien, auf welche ich meine Darlegungen stützen werde, vorzustellen. Es sind im ganzen 84 Bilder, welche 12 Fälle von Genu valgum adolescentium und 49 Fälle von Genu valgum rhachiticum betreffen.

Zweck des forcirten Redressements bei den seitlichen Knieabweichungen ist, die Missstaltung durch Abtrennung des unteren Femurendes zu beseitigen. Nachdem diese Operationsmethode nur während der Zeit des Wachsthums angewendet wird, so ergibt sich

daraus, dass der Operateur eine Durchtrennung in der Epiphysenlinie anstrebt.

Dies kann er auf die Weise erzielen, dass er, den Unterschenkel als Hebelarm benutzend, eine Kraft in Thätigkeit setzt, welche bestrebt ist, den Oberschenkel an der Epiphysenlinie durch-

Fig. 1.

zubiegen und zu brechen. Dabei muss jede im Kniegelenke stattbabende Bewegung gänzlich aufgehoben sein. Die Kunstgriffe, durch welche dies erzielt werden kann, gehen aus der Thatsache hervor, dass bei vollständiger Streckung des Knies und bei einer Spannung des Lig. Bertini, wie sie durch Auswärtsrollung des Femurs bewerkstelligt wird, der mit dem Oberschenkel vereinigte Unterschenkel einer in der Frontalebene wirkenden Kraft gegenüber ein einziges starres System zu bilden kommt.

Das Bild, das ich vorweise (Fig. 1), zeigt, wie der Operateur

und seine Assistenten aufgestellt sein müssen, um das Redressement nach dem Vorgange Tillaux' durchzuführen, jenem Verfahren, das in den statistisch verzeichneten Fällen befolgt wurde. Dieses wurde auf folgende Weise praktisch ausgeführt: Der tief narkotisirte Patient liegt auf der gesunden Seite; die zu operirende Extremität ruht am Tischrande auf einem breiten würfelförmigen Holzklotz, auf welchen die untere Femurhälfte zu liegen kommt.

Die Höhe des Klotzes muss derart berechnet sein, dass der Oberschenkel mit der Tischfläche, worauf der Patient liegt, parallel zu stehen kommt. Die distale Kante des Klotzes fällt ihrer Lage nach mit der distalen Epiphysenfuge des Femurs zusammen. Der Unterschenkel, der über dem Rande der Tischplatte frei hervorragt, wird vom Operateur erfasst.

Die den Assistenten zugewiesene Aufgabe ist besonders wichtig. Mit beiden Händen umfasst der eine jenen Theil des Oberschenkels, welcher vom unterliegenden Blocke frei gelassen wird, und wirkt nun, auf einem Schemel stehend, mit der ganzen Körperlast auf das Femur. Um die Gewebe in straffer Spannung zu erhalten, trachten beide Hände eine Rotation in dem Sinne auszuführen, dass sie die erfassten Weichtheile in entgegengesetzter Richtung um die Femurachse herum vor sich hinschieben. Ein zweiter Assistent hat sich des Beckens anzunehmen, welches, um das Lig. Bertini gebührend zu spannen, in eine solche Neigung gebracht wird, dass seine ventrale Seite gegen die Tischfläche hinschaut; dabei muss er auch trachten, das Knie in Extension zu erhalten und die Innenrotation des Femurs zu verhindern.

Der Operateur kann sich nun des distalen Endes des Unterschenkels als Hebelarmes bedienen, gleichzeitig muss er aber darauf bedacht sein, den Unterschenkel in Auswärtsrollung zu erhalten, um der Flexionsbewegung vorzubeugen, welche bekanntlich mit einer Einwärtsrollung der Tibia ansetzt; kann eine derartige Bewegung des Unterschenkels nicht mehr stattfinden und ist dabei eine weitere Aussenrotation des Femurs durch die Spannung des Bertin'schen Bandes ausgeschlossen, so wird in functioneller Hinsicht das Kniegelenk so gut wie aufgehoben erscheinen, denn sowohl durch die Wirkung der Bandapparate als durch die von der Form der Gelenkflächen bedingten Widerstände werden Ober- und Unterschenkel in ein einheitliches starres System verwandelt und der Bruch muss auf die Weise erfolgen wie bei einem Stocke, den man an einem bestimmten Punkte entzwei brechen will.

An der convexen Seite sind die verschiedenen anatomischen Bestandtheile Zugwirkungen, an der concaven jedoch Druckwirkungen ausgesetzt. Indem man nun dieser zweifachen mechanischen Inanspruchnahme der Gelenktheile Rechnung trug, tauchte auch die Meinung auf, als würde die gewaltsame Streckung entweder die Zerreissung des lateralen Bandes oder die Quetschung des medialen Femurcondyls bezw. der entsprechenden Portion der Tibia mit sich bringen.

Dies alles wird vermieden, wenn man sich bei Anwendung der Methode genau an die gegebenen Anweisungen hält und jeden technischen Irrthum vermeidet.

Die Statistik beweist, dass die Zerreissung der Lig. in keinem einzigen Falle vorgekommen ist, weder bei rhachitischem Genu valgum, noch bei Genu valgum adolescentium.

Einen directeren Beweis liefert die radiographische Prüfung.

Der geringe Grad von Gelenklockerung, der in einigen Fällen beobachtet wurde, und bei welchen ein leichter Stützapparat angezeigt erschien, bestand gewöhnlich von vornherein.

Ich bin auch der Ansicht, dass genannte Lockerung während der Nachkur als eine Folge der Unthätigkeit entstehen kann, ohne jedoch in directem Zusammenhange mit dem operativen Eingriffe zu stehen, denn ich habe dieselbe Erscheinung auch in Fällen von Osteotomie beobachten können, wo die Bänder keinerlei Traction unterworfen worden waren.

Wie dem auch immer sein mag, will man sich die von mir angeführte Statistik gegenwärtig halten, bleibt die Verletzung des Lig. laterale, welche als die bedeutendste Einwendung gegen die Methode stets angeführt worden ist, ein äusserst seltenes Vorkommniss.

Hält man sich andererseits den Mechanismus des forcirten Redressements vor Augen, so wird man sich schwerlich von der Möglichkeit einer Zerreissung überzeugen können — wohlverstanden, wenn die Anwendung der Methode auf die einschlägigen Fälle beschränkt bleibt; dort nämlich, wo das untere Femurende durch das Vorhandensein der Epiphysenknorpel der Trennung keinen unüberwindlichen Widerstand entgegensetzt. Thatsächlich wirkt zur Fixirung der Femurcondylen der grösste Theil des Bandapparates synergisch mit: das Lig. laterale, die Ligg. posteriora, sowie die Ligg. cruciata sind gespannt, und die an der Tibia angreifende Gewalt wird durch

dieselben auf die Femurepiphyse übertragen. Das laterale Band wird durch seine grössere Entfernung vom medialen Theile der Epiphysenfuge einem stärkeren Zuge ausgesetzt, aber die Kraft selbst wird ebenfalls auf den grössten Theil der gespannten Bänder vertheilt, und zwar durch die im Gelenke selbst stattfindende Streckung.

An der Leiche kann man die Epiphysenlösung vollführen, auch wenn das laterale Band durchschnitten worden ist. Nach der Durchschneidung entfernt sich der laterale Condylus um ein weniges von der Tibia, ja manchmal ist diese Entfernung kaum wahrnehmbar, und die Epiphysenlösung erfolgt durch die Wirkung der hinteren Bänder und der Kreuzbänder.

Man kann ferner die Wahrnehmung machen, dass sich das Lig. laterale nicht in der Gegend, wo der Zug am intensivsten wirkt, befindet, denn diese Gegend entspricht der Epiphysenfuge.

Dasselbe kann bezüglich des Druckes auf die medialen Abschnitte der Gelenkenden gesagt werden, welcher die vermeintliche Ursache der Quetschung wäre. Ausserdem ist es ja bekannt, dass die Gelenkenden, dank ihrer Architektur, Druckwirkungen einen bedeutenden Widerstand entgegenzusetzen vermögen.

Unter den zahlreichen Radiogrammen, die ich vorweise, liegt kein einziger Fall von endoarticulärer Verletzung vor; vielmehr wird durch dieselben die Thatsache bewiesen, dass die durch das Redressement verursachten Verletzungen sich einzig und allein auf die Epiphysenfuge und auf die mit letzterer in Zusammenhang stehenden Abschnitte beschränken.

Den 84 vorgestellten, 12 Fälle von Genu valgum adolescentium und 49 Fälle von Genu valgum rhachiticum betreffenden radiographischen Bildern ist folgendes zu entnehmen:

Totale Epiphysenlösung ohne Zerreissung oder Quetschung knöcherner Bestandtheile trat 2mal bei Genu valgum adolescentium, 6mal bei Genu valgum rhachiticum auf.

Laterale Epiphysenlösung mit medialem Diaphysenbruch stellte sich 8mal bei Genu valgum adolescentium, 23mal bei Genu valgum rhachiticum ein.

Lateraler Diaphysenbruch und mediale Epiphysenlösung fand bei Genu valgum rhachiticum 3mal, bei Genu valgum adolescentium kein einziges Mal statt.

Eine Supracondylärfractur ist 2mal bei Genu valgum adolescentium, 9mal bei Genu valgum rhachiticum nachzuweisen und sind

Veränderungen der Femurcurvatur 8mal bei Genu valgum rhachiticum, niemals aber bei Genu valgum adolescentium eingetreten.

Es ist überflüssig, die Gründe dieser mannigfachen Verletzungen zu erörtern, da dieselben leicht begreiflich erscheinen, sobald man sich die vom Redressement in der Gegend selbst ausgeübten Zug- und Druckspannungen gegenwärtig hält.

Auch wurde eingewendet, dass durch die genannten Verletzungen die Function der Epiphysenknorpel geschädigt werden könnte, und dies ist wohl eine der schwerstwiegenden Einwendungen gegen die Methode.

Zieht man das Ausbleiben nachheriger durch den operativen Eingriff bedingter, auf Wachsthumsstörungen zurückzuführender Deformitäten in Betracht, Erscheinungen, welchen man in den zahlreichen Fällen, die meiner Statistik zur Grundlage dienen, niemals begegnete, so ist anzunehmen, dass ein solches Vorkommniss zu den grössten Seltenheiten gehört, und dass man sie ebenso selten nach durch Unfall verursachten Epiphysenlösungen antrifft.

Es scheint, dass die Abtrennung wohl in vollem Knorpelgebiete stattfindet, jedoch nur im Bereiche der Knorpelzellensäulen, d. h. nicht in jener der Epiphyse unmittelbar angelagerten Knorpelwucherungszone, welcher die wichtigste functionelle Bedeutung zukommt.

Aus 1—2 Jahre nach der Operation ausgeführten radiographischen Untersuchungen erhellt, dass die durch das Redressement forcé gesetzten Verletzungen spurlos heilen.

Unter den Complicationen muss ich noch der Lähmung des N. peroneus Erwähnung thun. Dieselbe ist meistens vorübergehend (unter 34 in der Statistik verzeichneten Peroneuslähmungen erwiesen sich bloss 2 als dauernd, während 32 nur transitorisch aufgetreten waren).

Die Ursache der genannten Lähmung scheint nicht etwa in einer Zerrung des Nerven zu liegen, sondern in einem durch die Contentivvorrichtungen auf die äussere Kniegegend ausgeübten Drucke, vorzugsweise in solchen Fällen, bei welchen Verschwellungen der dem Wadenbeinköpfchen anliegenden Weichtheile bestehen. Schon aus diesem Grunde ist es rathsam, die Operation in tiefer Narkose vorzunehmen, damit der Biceps femoris keinem übergrossen Zuge unterworfen wird.

Panzeri ersetzte den Gipsverband, den man früher unmittel-

bar nach der Operation anlegte, durch Schienen, durch welche jeder Druck ausgeschlossen erschien. Ich selbst habe in die Technik dieser Contentivvorrichtungen eine Modification in dem Sinne eingeführt, dass während der Verfertigung des Apparates die Deformität mittelst einer schlingenförmigen Binde, welche die laterale Kniegegend vor jedem Drucke wahrt, in Correctur gehalten wird.

Fig. 2.

Das Bild, das ich Ihnen vorzeige (Fig. 2), veranschaulicht in deutlicher Weise das Anlegen des Verbandes, sowie die Anwendungsweise der Binde selbst.

Es bleibt mir noch ein Wort über die Indication des Verfahrens übrig.

Wie Panzeri schon vor 20 Jahren angegeben hat, ist das Redressement forcé ganz besonders in jenen Fällen angezeigt, bei welchen die Abweichung fast ausschliesslich durch abnormes Verhalten des distalen Femurendes bedingt ist, möge die Veränderung

in der Epiphyse selbst (Albert) oder in juxtaepiphysären Abschnitten gelegen sein (Mikulicz).

Die gewaltsame Streckung wirkt folglich direct am Scheitelpunkte der Verkrümmung. Aus den Radiogrammen erhellt dies ohne weiteres.

In einigen Fällen von rhachitischem Genu valgum unterscheiden sich die anatomischen Verhältnisse nur in geringem Maasse von den oben angeführten, und auch für solche Fälle erweist sich das Redressement forcé als durchaus angezeigt.

Allerdings muss hervorgehoben werden, dass die in rhachitischen Fällen vorkommenden Verletzungen der juxtaepiphysären Gegend verhältnissmässig breiter und schwerer sind als jene bei Genu valgum adolescentium; dennoch sind dieselben ganz und gar heilbar.

Die Ursache der Abweichungen in der Mehrzahl der rhachitischen Deformitäten ist immerhin nicht einzig und allein in jenem Theile des Skelets zu suchen, auf welchen das Redressement einwirkt. In diesem Falle, vorausgesetzt, dass man immer dem Satze folgt, den Knochen am Scheitelpunkte der Verkrümmung durchzutrennen, tritt die Osteotomie vor dem Redressement in ihre Rechte.

Ich muss daher hinzufügen, dass auch für diese Fälle (wie aus einigen der vorgelegten Radiogramme ersichtlich) die durch die gewaltsame Streckung geschaffene Compensationscurve die functionellen Verhältnisse bessert und selbst auf die übrigen Verkrümmungen corrigirend wirkt.

Da die Osteotomie meistentheils auf Curven mit weitem Krümmungsradius angewendet wird, so kann sie schwerlich zu einer idealen Correctur führen und verursacht des öfteren eine Verschiebung der Fragmente, ein Umstand, der wohl geeignet ist, einem die Zuversicht in der Wahl der Methode und deren Wirksamkeit zu benehmen. Ich halte jedoch dafür, dass eine genaue Prüfung der Skeletverhältnisse an der Hand von Radiogrammen zu einem besseren Urtheile führen und jeden Zweifel aus dem Wege schaffen wird. Ebenso dürfte das radiographische Studium des postoperativen Zustandes zu Besserungen der Technik führen, dank welcher man mit grösserer Zuversicht an die Osteotomie treten wird.

Ich hielt es für überflüssig, dessen Erwähnung zu thun, dass das forcirte Redressement in solchen Fällen von Rhachitis, wo die Knochen sich noch im Erweichungsstadium befinden, nicht angezeigt ist, und beschliesse meine Besprechung mit der Bemerkung,

dass ich auch das Redressement durch Etappenverband nach Wolff mit Erfolg anwende, dem forcirten Redressement jedoch überall den Vorzug gebe, wo es sich um rasche Behebung der Verkrümmung handelt.

Nach erfolgter Streckung wurde das Glied 2, ja sogar 1½ Monate nach der Operation jedweden Apparates befreit, ausgenommen in jenen von mir bereits erwähnten Fällen von rhachitischem Genu valgum, in welchen das Gelenk vorher schon in leichtem Grade gelockert erschien.

Die vorgebrachten Darlegungen, gestützt auf eine bedeutende Anzahl Fälle, deren Endresultate uns zum guten Theile bekannt sind (von einigen haben wir auch den radiographischen Befund vor uns), dürften den Werth des forcirten Redressements bei seitlichen Abweichungen des Knies in das rechte Licht stellen. Sie dürften auch bewiesen haben, dass demselben in der Therapie solcher Deformitäten ein besserer Platz zusteht als derjenige, der ihm bis heute eingeräumt wurde.

Es sei mir erlaubt, die Worte zu citiren, mit denen Panzeri im Jahre 1883 in der italienischen Gesellschaft für Chirurgie seine Mittheilungen schloss, und wollen Sie sich gegenwärtig halten, wie er bei diesen Worten jene Fälle vor Augen hatte, bei welchen die Indication des Redressements eine streng bestimmte ist. Sie werden finden, dass heute noch nach 20jähriger Erfahrung jene Worte ihre volle Bestätigung finden. Sie lauten:

„L'esperienza mi ha convinto che il raddrizzamento forzato eseguito con buona arte risponde come mezzo semplice ed efficace per la cura del ginocchio valgo; dà risultati funzionali buoni con una durata della cura non maggiore di quella richiesta dall' osteotomia e dà risultati ortopedici anche più corretti di quelli dell' osteotomia. Epperò è meritevole e suscettibile di essere volgarizzato.

XIII.

Zur Behandlung des Genu valgum.

Von

Hoeftman-Königsberg.

Mit 10 in den Text gedruckten Abbildungen.

Ich wollte mir erlauben, Ihnen kurz über eine kleine Modification der operativen Behandlung des Genu valgum zu berichten. Ich habe die Methode seit einer langen Reihe von Jahren angewendet, und ist sie etwa als eine Combination zwischen der Mac Even'schen und Ogston'schen aufzufassen. Ich mache dicht oberhalb der Epiphysenlinie einen kleinen Schnitt von 2—3 cm Länge an der Aussenseite des Oberschenkels bis auf den Knochen. Von hier aus Abhebelung des Periostes mit dem Elevatorium erst vorne, dann an der Rückseite. An letzterer wird ein Elevatorium oder besser Stichsägenschützer eingeführt, an der Vorderseite ein Elevatorium, das dann auf die hohe Kante gestellt wird, um Raum für eine Stichsäge zu schaffen. Darauf Durchsägung des Knochens etwas schräge von oben aussen nach unten innen. Ist man bis etwa zur Hälfte gekommen, so wird die Stichsäge etwas zurückgezogen, so dass die Innenwand nicht mehr mitgefasst wird. Darauf Durchsägung der Aussen- und Rückwand des Femur. Hierauf Einknicken der Innenwand eventuell durch Eintreiben eines breiten Meissels in den Sägespalt. Schluss der Wunde durch 1—2 Nähte, kleiner Verband; Geradebiegen des Beines und Fixirung in dieser Stellung durch einen circulären Gipsverband.

Ich habe die Operation meistens ohne künstliche Blutleere vorgenommen. Das mag unwesentlich sein, vielleicht verhütet man dadurch aber leichter eine Infection. — Der Hauptvortheil dieses Verfahrens ist, dass kein Material verloren geht, wie doch vielleicht beim Meisseln, und dass man die Dislocation so gut wie sicher beherrschen kann. Mir ist nur einmal bei einem doppelseitigen Falle

mit auffallend spröden Knochen eine geringe seitliche Verschiebung auf der einen Seite vorgekommen.

Den Gipsverband anlangend, möchte ich noch eine kleine Modification empfehlen: Ich lege als Polster nur wenig Watte um Knie und Fussgelenk, etwas Watte unter die Sohle, füge aber einen Gummiring hinzu, der am oberen Ende den Kranken vor Druck schützt und sich ausserordentlich bewährt hat. Sie sehen hier einen solchen Ring (s. Fig. 1 *a*), bestehend aus einem einfachen Gasschlauch, durch den ein dem Lumen annähernd entsprechender Bindfaden gezogen ist. Um den Schlauch wird ein Stück Leinwand geschlagen und mit Heftstichen lose fixirt, so dass es den Schlauch umgibt wie das Mesenterium den Darm. Nachdem einige Gipstouren bis dicht an die Schenkelbeuge geführt sind, wird der Gummischlauch angelegt und lateral der Bindfaden lose zugeknotet. Danach wird zuerst das innere Blatt des Leinwandstreifens, der, um sich besser anzulegen, alle 3—4 cm bis zum Gummischlauch eingekerbt wird, mit Gipstouren angewickelt, danach ebenso die Aussenseite, so dass der Schlauch auf dem oberen Rande des übrigens sonst in gewöhnlicher Weise angelegten Gipsbindenhobelspahnverbandes zu reiten kommt.

Fig. 1.

Ich zeige Ihnen hier einen Wasserglasverband vor (s. Fig. 1 *b*), wie ich denselben in der Armenpraxis bei Coxitis anwende, der ebenso oben durch den Gummiring gepolstert ist.

Ich habe dann die Patienten in der Regel am 3. Tage aufstehen lassen und — da es sich ausnahmslos um arme Patienten handelte — am 7. Tage aus der Anstalt entlassen. Nur im letzten Falle bin ich aus äusseren Gründen etwas anders verfahren. Unfall-

Fig. 2.

Fig. 3.

Fig. 4.

Fig. 5.

kranke habe ich übrigens auch bis zur Arbeitsfähigkeit in der Anstalt behalten.

Bei dem letzten Falle war gerade an dem Operationstage Sitzung

der medicinischen Gesellschaft zu Königsberg. Da ein College gern einen solchen Fall sehen wollte, stellte ich den doppelseitig Operirten gleich am selben Abend etwa 5—6 Stunden nach der Operation dort vor. Ich möchte aber doch das nicht als Normalverfahren proclamiren, wenngleich es vielleicht beweist, dass es kein grosses Kunststück ist, eine einfache subcutane Oberschenkelfractur nach kurzer Zeit herumlaufen zu lassen.

Fig. 6.

Fig. 7.

Der Kranke, 21 Jahre alt, wurde operirt am 25. März 1901, entlassen am 5. April, also am 11. Tag. Malleolenabstand betrug 42 cm. Ich möchte damit anfangen, Ihnen die Abbildungen, resp. Röntgenphotogramme gerade dieses Falles (s. Fig. 2—5) zu zeigen, um Sie auf ein Versehen aufmerksam zu machen, das einem nicht passiren soll: ich habe die Durchtrennung auf einer Seite etwas zu hoch ausgeführt, und es entstand dadurch, wie Sie das auch bei den gewöhnlichen Photographien sehen können, eine Verbiegung des Oberschenkels nach aussen, während man dieses bei Durchtrennung an tieferer Stelle so gut wie ganz vermeiden kann. Im übrigen ist die Beweglichkeit im Kniegelenk auch hier normal geblieben.

Ich erlaube mir, Ihnen nun hier einen Herrn vorzuführen, der im Jahre 1894 wegen doppelseitiger, wie Sie aus der Photographie

Fig. 8.

Fig. 9.

Fig. 10.

(s. Fig. 6) ersehen, sehr hochgradiger Genua valga operirt wurde. Er war damals 16 Jahre alt, wurde am 9. October 1894 operirt, stand nach 3 Tagen auf und wurde am 16. October, also am 7. Tage entlassen. Sie können im Röntgenbild (s. Fig. 7) die Operationsstelle noch deutlich erkennen. Jedenfalls ist aber das kosmetische und das functionelle Resultat ein zufriedenstellendes (s. Fig. 8). Der Herr dient augenblicklich bei den Kürassieren.

Ich will Ihnen nun noch eine Reihe von Abbildungen herumreichen, in denen Sie gleich gute Resultate sehen.

Darunter befindet sich ein ebenfalls im Jahre 1894 Operirter, der auch 16 Jahre alt war und an einem rechtsseitigen hochgradigen Genu valgum litt (s. Fig. 9). Die Operation fand am 11. Mai statt. Patient stand zuerst am 14. Mai auf und wurde am 18. Mai entlassen. Das kosmetische Resultat war gut, wie Sie aus dieser Photographie (s. Fig. 10) ersehen, und dass das functionelle gut war, geht daraus hervor, dass der junge Mensch Matrose in der kaiserlichen Marine ist.

Natürlich gibt es auch Fälle von hochgradigem Genu valgum, in denen es durch die fortwährende Zerrung zur Dehnung des Ligamentum laterale internum und dadurch zu Wackelgelenken, eventuell mit Gelenkreizung gekommen war. Solche Fälle beanspruchen selbstverständlich eine längere Nachbehandlung. Bemerken muss ich noch, dass ich in keinem Falle unter 16 Jahren eine Durchsägung des Oberschenkels vorgenommen habe.

XIV.

Zwei Fälle von ischämischer Contractur der Handbeugemuskeln, geheilt durch Verkürzung der Vorderarmknochen. Krankenvorstellung.

Von

Prof. Dr. **Henle**-Breslau.

Meine Herren! Ich kann mich um so kürzer fassen, als die Krankengeschichte des einen Patienten, den ich Ihnen heute vorstelle, schon im Centralblatt für Chirurgie 1896 (S. 441) von mir publicirt worden ist. Ich ging damals von folgendem Gedankengang aus: Bei einer ischämischen Muskelcontractur besteht ein Missverhältniss zwischen der Länge der Muskeln und der Länge der Knochen. Die Muskeln sind für die Knochen zu kurz oder was dasselbe sagt, die Knochen sind für die Muskeln zu lang. Man kann dieses Missverhältniss auf zweierlei Weise beseitigen: man verlängert die Muskeln resp. ihre Sehnen oder man verkürzt die Knochen. Wie soll man nun im einzelnen Fall vorgehen? Da, wo man es mit einer geringen Anzahl von Muskeln zu thun hat, wird die Verlängerung dieser, d. h. die Sehnenplastik das einfachere Verfahren sein. Sind wie am Vorderarm sehr viele Muskeln vorhanden, wird man sich lieber zur Verkürzung der Knochen entschliessen. Voraussetzung dabei ist natürlich, dass überhaupt noch contractionsfähige Muskeln vorhanden, d. h. dass diese nicht vollständig fibrös degenerirt sind.

Bei diesem älteren, jetzt 14jährigen Jungen habe ich am 5. Februar 1896 die Verkürzung der Vorderarmknochen um je 1½ cm vorgenommen. Der Junge hatte sich im October 1895 eine rechtsseitige Vorderarmfractur zugezogen. Die Contractur war infolge eines alsbald angelegten Gipsverbandes zu Stande gekommen. Dieselbe betraf im wesentlichen die langen Fingerbeuger. Bei recht-

winklig flectirtem Handgelenk konnten die Finger ganz gestreckt werden. Ihre Bewegungen waren dann frei.

Wenn wir den Knaben jetzt ansehen, so besteht die durch die Operation gesetzte Verkürzung auch jetzt noch. Die rechte Ulna ist sogar um 2½ cm kürzer wie die linke; sie ist also um ein Geringes im Wachsthum zurückgeblieben, vielleicht infolge einer Schädigung des Epiphysenknorpels. Die Function der Hand ist durchaus gut. Die Beweglichkeit entspricht vollkommen derjenigen der linken Hand, die grobe Kraft ist nicht herabgesetzt, die Musculatur nicht atrophisch. Der Junge ist jetzt Gärtnerlehrling, verrichtet die schwersten ihm zukommenden Arbeiten und hofft seiner Militärpflicht genügen zu dürfen.

Der zweite hier vorgestellte Knabe ist jetzt 8 Jahre alt. Im April 1901 hatte er sich eine Fractur des linken Radiusköpfchens zugezogen. Unter einem alsbald angelegten circulären Gipsverband war die Contractur zu Stande gekommen, die ganz das gleiche Bild bot wie der vorige Fall. Am 22. Mai 1901 Verkürzung der Vorderarmknochen um je 1½ cm. Auch hier ist das Resultat, was die Beweglichkeit anlangt, als vollkommen zu bezeichnen. Zu bemerken ist nur, dass die Nahtstelle der Ulna immer noch federt, obwohl die Absägung treppenförmig gemacht war, so dass die Adaptation der Sägeflächen eine sehr breite und sichere zu sein schien. Auch in dem ersten Falle hatte die Consolidation der Ulna lange auf sich warten lassen.

XV.

Demonstration von Apparaten zur Retention des reponirten Schenkelkopfes bei angeborener Luxation des Hüftgelenks.

Von

Dr. **M. Schede**-Bonn.

Mit 3 in den Text gedruckten Abbildungen.

Meine Herren! Wohl jeder, der sich mit der Behandlung der angeborenen Hüftluxation beschäftigt, hat die Erfahrung gemacht, dass es meist viel weniger schwer ist, den Gelenkkopf überhaupt an den Pfannenort zurückzubringen, als ihn dort dauernd festzuhalten. Zum Theil liegt das an der so häufigen Torsion des oberen Femurendes nach aussen. Ich habe an anderer Stelle ausgeführt, wie man die nachtheiligen Wirkungen dieser Torsion, die eine wirkliche Reposition nur bei Innenrotation des Beines zulässt, bei normal gestellter Patella aber sofort eine Reluxation bedingt, durch eine Osteotomie und eine Zusammenheilung der Fragmente mit einer zuweilen sehr beträchtlichen Dislocatio ad peripheriam aufheben kann, und will von dieser Schwierigkeit hier nicht weiter sprechen. Aber auch abgesehen von der Verdrehung des oberen Femurendes, besteht wenigstens ein Theil der Ursachen, die ursprünglich die Luxation bedingten oder ermöglichten, fort, vor allem die häufigste: das zu kurz gebildete, zu flache und zu steil aufsteigende obere Pfannendach, an welchem der reponirte Gelenkkopf nicht den nöthigen Halt findet. Wird er nicht genügend lange künstlich in der Pfanne festgehalten, so dass er Zeit hat, sich ein hinreichend tiefes Lager einzuschleifen, so wird er die Pfanne wieder verlassen, gerade so gut, wie er es gethan hat, als die Luxation sich überhaupt entwickelte.

Vielfach hat die Vorstellung geherrscht, meine Herren, dass es genügen würde, eine kürzere Zeit, 3 oder auch 6 Monate lang, die

Reposition des Kopfes durch Gipsverbände zu sichern, und dass es dann keinem Bedenken mehr unterliegen werde, die Kinder ohne besondere Schutzvorrichtung herumlaufen zu lassen. Ich selbst bin in dieser Richtung vielleicht weniger sanguinisch gewesen, wie manche Andere. Aber auch ich habe mich überzeugt, dass der Umbildungsprocess der flachen Pfannengrube zu einer annähernd normal tiefen Pfanne, auf den wir nach der Reposition hoffen, noch viel mehr Zeit in Anspruch nimmt, als ich früher glaubte. Gewiss, es gibt Ausnahmen. Es gibt Fälle, in denen die Pfanne sich so wenig von einer normalen unterscheidet, dass die Reposition und die Periode der Nachbehandlung kaum anders verlaufen wie die nach der traumatischen Verrenkung eines normalen Gelenkkopfes. Aber das sind doch nur mehr oder weniger seltene Ausnahmen, und für das Gros der Fälle, die wir überhaupt unternehmen, mit der unblutigen Reposition zu behandeln — deren anatomische Verhältnisse uns einige Chancen für einen Erfolg dabei geben —, haben wir uns wohl allgemein überzeugt, dass eine sehr lange Nachbehandlung nothwendig ist, und dass der definitive Erfolg davon abhängt, wie vollständig es uns gelingt, ein Abgleiten des Gelenkkopfes von der flachen und steilen Pfannengrube während dieser Zeit zu verhindern.

Die Hilfsmittel, die uns dafür zu Gebote standen, waren bisher keineswegs sehr vollkommen. Wir hatten den Gipsverband. Da dieser aber nicht nur die Stellung sichert, sondern auch jede Gelenkbewegung hindert, Muskeln, Knochen und Bänder zur Atrophie bringt und wohl auch, eben wegen des Mangels an Bewegung, die Umbildung der Pfanne beeinträchtigt, so wurde sein Nutzen durch eine Reihe von schädlichen Einwirkungen sehr erheblich herabgesetzt. Und gar bei der doppelseitigen Luxation war ein längeres Tragen von Gipsverbänden eine arge Quälerei für die armen Kinder. Es galt also, den Kopf in der Pfanne zurückzuhalten, ohne die freie Beweglichkeit des Gelenkes zu stören.

Für die einseitige Luxation wird diese Aufgabe ziemlich gut gelöst durch die von mir vor Jahren angegebene Abductionsschiene, welche den Oberschenkel im Hüftgelenk abducirt und gleichzeitig einen kräftigen Druck in frontaler Richtung gegen den Trochanter major ausübt. Da bei ihr der Seitendruck aber untrennbar mit einer Abductionsstellung verbunden ist, ist sie für doppelseitige Luxationen von vornherein unbrauchbar. — Einen einigermassen brauchbaren Apparat in Form eines Beckengurtes hat F. Lange angegeben. Mit

ihm kann man gleichzeitig auf beide Trochanteren einen mässigen, wenn auch meist nicht genügenden Druck ausüben. Da aber ausserdem die Wirkung des Apparates eine unveränderliche ist, während der Körper des Kindes durch Abmagerung, Fettschwund, Wachsthum sich fortwährend ändert, so ist sie schon aus diesem Grunde trotz bester augenblicklicher Anpassung eine unzuverlässige. Es kommt aber noch etwas anderes dazu.

Die Richtung, in welcher der reponirte Gelenkkopf unter dem Zug der pelvifemoralen Muskeln und unter der Einwirkung des Körpergewichts die Pfanne wieder zu verlassen strebt, ist die nach aussen, oben und hinten. Eine gute Stütze von oben, etwa mittelst eines Corsets, ist bei reponirtem Kopf nicht herzustellen, da dann der Trochanter nicht hinreichend hervorragt, um einen genügenden Angriffspunkt zu geben. Man muss sich also auf die Herstellung der beiden anderen Druckwirkungen beschränken, der von hinten nach vorn und der von aussen nach innen. Je nach den individuellen Verhältnissen ist bald die eine, bald die andere wichtiger, bald sind sie beide von gleicher Bedeutung.

Dem Lange'schen Beckengurt kann man zwar eine schief von hinten aussen nach vorn und innen zielende Druckrichtung geben; aber in praxi erweist es sich als unvergleichlich besser und wirksamer, wenn man diese Druckrichtung in ihre beiden Componenten zerlegt, jede regulirbar macht und jede Druckwirkung so stark in Anspruch nimmt, wie es eben die individuellen Bedürfnisse des Falles erheischen.

Diese Aufgabe glaube ich mit dem Apparat, den ich Ihnen hier in zwei Modificationen vorzeige, ziemlich gut gelöst zu haben (s. Fig. 1, 2 und 3).

Es handelt sich um einen Beckengurt, der ebenso wie der Lange'sche auf einem Gipsabguss des Beckens sehr genau gearbeitet werden muss. Fig. 1 gibt eine Ansicht der einen Modification desselben von vorn, Fig. 2 von der Seite — Fig. 3 veranschaulicht die zweite Modification in situ. Von seinen Seitentheilen aus greifen zwei klauenförmig gebogene Stahlspangen (*Sp*), welche eine längliche, annähernd gurkenförmig gestaltete Pelotte (*P*) tragen, mittelst dieser Pelotte hinter den Trochanter. Eine Schraubvorrichtung (*Sch*) lässt den Raum, der von den Klauen überspannt wird, beliebig vergrössern oder verkleinern. Liegt die Pelotte gut hinter dem Trochanter (Fig. 3), so drängt sie diesen und mit ihm den Gelenkkopf beim Anziehen

der Schraubvorrichtung mit grosser Kraft nach vorn. Wird der Druck zu stark, so genügt eine Schraubenumdrehung nach links, um ihn zu verringern und erträglich zu machen. Geht man allmählich vor, so gewöhnt man auch empfindliche Kinder leicht an einen wirksamen Druck.

Ich habe diese Pelotten, weil sie sich leicht zusammendrücken, wenn man sie hoch polstert, in der letzten Zeit entweder ganz

Fig. 1.

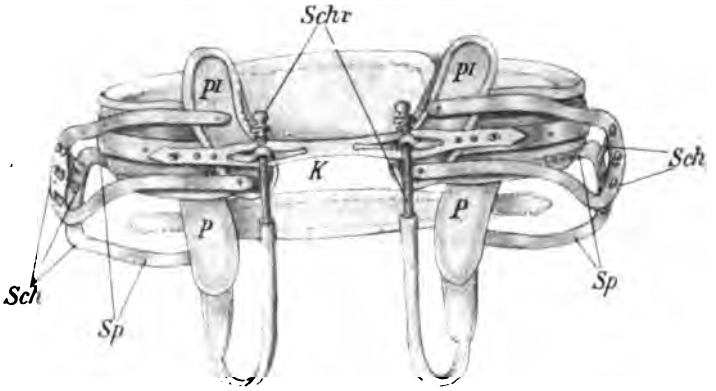

aus polirtem Holz oder aus solchem mit einem nur ganz dünnen Polster herstellen lassen.

Will man mit einem mechanischen Apparat irgendwo einen Druck ausüben, so muss demselben bekanntlich irgendwo ein Stützpunkt gegeben werden, wo dann ein ganz gleich starker Gegendruck stattfindet. In der Construction dieses Stützpunktes oder vielmehr dieser Stützfläche unterscheiden sich die beiden Formen, die ich dem Schutzgürtel gegeben habe. Bei der einen, der älteren (Fig. 1 und 2), umgreifen die vorderen Enden des Beckengurtes das Becken dicht unterhalb der Spinae anteriores sup. und endigen hier jederseits in eine ziemlich hoch gepolsterte Pelotte, die sich auf die weichen Bauchdecken ganz hart an ihrem Ansatz an das Becken stützt und die Gegend von der Spin. ant. sup. bis zum Ligam. Poup. einnimmt (*PI*). Die Bauchdecken sind hart am Knochen widerstandsfähig genug, um bei hinreichend hoher Polsterung der Pelotte und geeigneter Form der Umbiegung des Gürtels über den vorderen Beckenrand einen unerträglichen Druck vom Knochen fern zu halten. Sorgfältig beachtet muss werden, dass die Pelotte nicht nach unten

auf das Poupart'sche Band übergreift und etwa einen Druck auf die grossen Gefässe ausübt.

Mit dieser Construction bin ich jahrelang ganz gut ausgekommen. Ein besonders empfindliches Kind wurde die Ursache, eine zweite zu erfinden, die vielleicht noch mehr Empfehlung verdient. Bei ihr umgreifen die vorderen Enden des Beckengürtels breit die ganzen Cristae inclusive der Spina anterior und stützen sich auf die genannten

Fig. 2.

Knochentheile selbst (s. Fig. 3, *E*). Nur ist entsprechend der Spina und dem angrenzenden Theil der Crista die Metalleinlage weggelassen, so dass die dicht unter der Haut liegenden Knochen wie in einem nur von weichem Leder geschlossenen Hühneraugenring liegen. Der Druck vertheilt sich auf diese Weise auf eine noch grössere Fläche und wird vorzüglich ertragen. — Der vordere Schluss des Beckengurtes wird entweder, wie gewöhnlich, durch Riemen und Knöpfe (Fig. 1, *K*) oder, der feineren Regulirung halber, durch eine lange Schraube mit engem Gewinde und Schraubenmutter hergestellt. Ebenso wird die Spannung der Schenkelriemen durch Schrauben und Schraubenmuttern regulirt (Fig. 1 und 3, *Schr*).

Der frontale Druck wird durch bewegliche Pelotten bewirkt (Fig. 3, *PII*, an Fig. 1 und 2 sind sie weggelassen), die aus flach gepolsterten Metallplatten bestehen. Dieselben werden durch je zwei Schraubenstifte (Fig. 3, *Z*), die mit beschränkten Kugelgelenken etwa

an den beiden Grenzen des mittleren Drittels ihrer Halbirungslinie angreifen, mittelst eines Schraubenschlüssels gegen den Trochanter angedrängt. Die Anordnung von zwei Druckcentren im Verein mit einer etwas beweglichen Verbindung zwischen Schraubenstift und Pelotte ermöglicht innerhalb mässiger Grenzen eine Modification

Fig. 3.

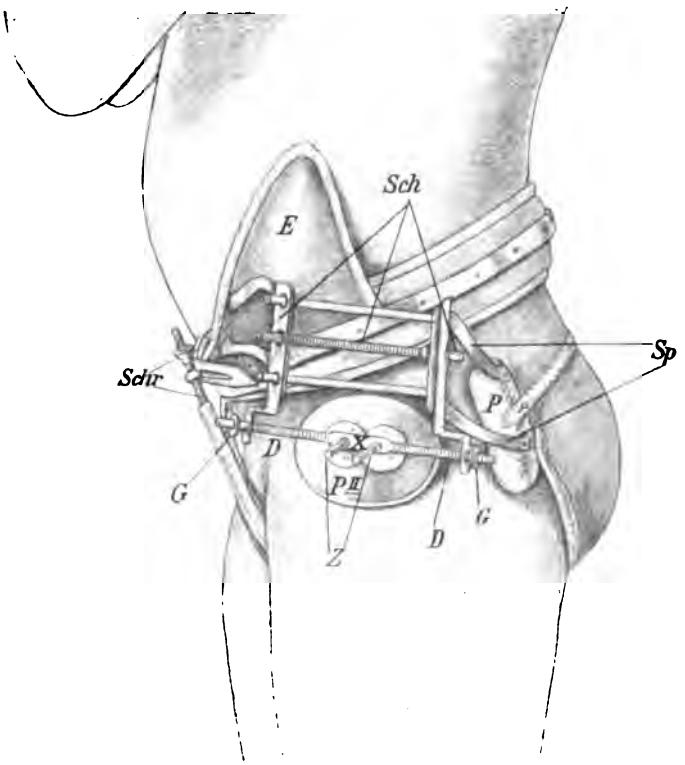

der Druckrichtung und eine gewisse Schiefstellung der Pelotte, wodurch kleine Fehler der sonst sehr schwierigen Construction ausgeglichen werden. Bei doppelseitiger Luxation gibt jede Pelotte zugleich den Gegendruck für die der anderen Seite. Bei einseitiger wird derselbe durch eine einfache Platte hergestellt, die der des Lange'schen Gurtes ähnlich ist. Der Schraubenstift *DD* und die Schraubenmuttern *GG* erlauben die Regulation der Pelottenstellung in sagittaler Richtung.

Diese Pelotten sind ausserordentlich wirksam. Gut reponirte

Schenkelköpfe, die wegen der Schrägheit des oberen Pfannendaches bei Druck in der Richtung der Schenkelachse immer noch etwas nach oben ausweichen, werden in sehr vielen Fällen durch dieselben sofort im tiefsten Pfannengrunde festgehalten und verlieren jede Spur einer Verschieblichkeit nach oben.

Es ist oft ganz überraschend, wie unter dem Druck der Pelotten die Trochanteren in der Tiefe verschwinden und wie lange man die Pelotten in frontaler Richtung vortreiben kann, ehe die Kinder den Druck unangenehm empfinden.

Die Pelotten sollen so fest liegen, dass eine Verschiebung des Trochanter nach oben auch bei starkem Druck nicht mehr stattfindet. Dieser ideale Zustand ist nun allerdings nicht immer gleich von Anfang an zu erreichen. Aber der Gelenkkopf weicht dem Druck allmählich in die Tiefe der Pfanne hinein aus, und nach und nach wird dann das Ziel erreicht. Eine leichte Gewichtsextension an den Füssen, die anfangs während der Nacht getragen wird, beschleunigt diesen Process. Ich stelle gewöhnlich zunächst die Pelottenstellung fest, die den Gelenkkopf wirklich in der Pfanne unverrückbar festhält. Die Strecke, welche der Schraubenzapfen z über die Metallplatte x nach aussen hervorragt, gibt dafür das leicht controllirbare Maass. Dann wird der Druck ausprobirt, den die Kinder sofort vertragen, und den Eltern aufgegeben, unter den letzteren nicht herunterzugehen und die erstere allmählich anzustreben. Verständige Eltern erfüllen diese Aufgabe sehr gut.

Mit Hilfe dieser Schutzgürtel kann man ohne allzugrosse Belästigung der Kinder, ohne jede Beeinträchtigung der Function der Hüftgelenke und ohne solche der Hautpflege in äusserst wirksamer Weise die Retention des reponirten Gelenkkopfes sichern und ist in der Lage, die Behandlung selbst eine beliebige Reihe von Jahren hindurch fortzusetzen. Im allgemeinen genügt es, die Gürtel alle 3—4 Monate zu controlliren und sie gegebenen Falls auf einem neuen Gipsabguss dem fortschreitenden Wachsthum entsprechend umzuformen. Nachts wird der Gürtel natürlich nicht getragen.

Manche Kinder bedürfen nur der einen, manche nur der anderen Druckwirkung. Die Regel ist aber, dass diejenigen, welche einen Druck von hinten nach vorn nöthig haben, auch des Seitendruckes nicht entbehren können, während man nicht so selten mit dem Seitendruck allein auskommt.

XVI.

Die klinische Aetiologie des Plattfusses.

Von

Dr. **J. Riedinger,**
Privatdocent an der Universität Würzburg.

Mit 2 in den Text gedruckten Abbildungen.

Im Jahre 1883 trat Hermann v. Meyer der bis dahin üblichen symptomatologischen Definition des Plattfusses, nach welcher es sich entweder um ein senkrechtes Einsinken des Fussgewölbes oder um ein Herabsinken des Talus handelt, mit der Aufstellung des Satzes entgegen: Der Plattfuss ist nicht ein eingesunkenes Gewölbe. Um den Beweis hierfür zu erbringen, unternahm er es, den Plattfuss genetisch zu charakterisiren als ein nach innen umgelegtes Gewölbe. Das Umlegen des Fussgewölbes bezeichnete er als Valgität des Fussgelenkes.

Wie des weiteren H. v. Meyer die Valgität des Fussgelenkes auffasste, zeigte er an seinem bekannten Schema, indem er auf graphischem Wege die Lage des sogen. Astragaluspunktes innerhalb des Fussdreieckes (Fig. 2) beim normalen Fuss und ausserhalb des Fussdreieckes beim Plattfuss darstellte. Als Astragaluspunkt ist zu verstehen der Mittelpunkt der oberen Gelenkfläche des Sprungbeines. Im Schema soll er den ganzen Knochen darstellen. Nun geht beim Zustandekommen des Plattfusses die Umlegung des inneren Gewölbes nach dieser Theorie so vor sich, dass der Astragaluspunkt als höchst gelegener Punkt des Fussgewölbes eine Wanderung nach innen und unten vollzieht. Demnach ist der Astragaluspunkt der beweglichste Punkt im ganzen System. Die Frage, wie die Bewegung selbst zu Stande kommt, beantwortet v. Meyer damit, dass er sagt, der Ausgangspunkt der Plattfussbildung ist eine Ueberdrehung des Astragalus nach innen (Pronationsüberdrehung) und das Plus der Drehung tritt als Valgusbewegung des Fusses gegen den Astragalus in die Er-

scheinung. Die Achse, um welche die pathologische Drehung des Astragalus vor sich gehen soll, ist die bekannte untere schiefe Achse, welche verläuft „von der inneren Seite der oberen Fläche des Astragalushalses in die Mitte des unteren Randes der hinteren Fläche des Calcaneus".

Mit der Construction dieser Achse hat sich H. v. Meyer eine Prämisse geschaffen, aus welcher er den Schluss ableiten zu müssen glaubte, dass beim Zustandekommen des Plattfusses die Bewegung des Talus um keine andere Achse erfolgen könne. Diese Schlussfolgerung ist jedoch nur, wie auch die Voraussetzung, rein hypothetisch. v. Meyer hat mit Recht darauf hingewiesen, dass die transversal von rechts nach links verlaufende Achse der Astragalusrolle mit ihrem äusseren Endpunkt eine Drehung nach vorne, mit ihrem inneren Endpunkt eine Drehung nach hinten vollzieht. Er betrachtete aber diese Bewegung eben nur als eine Begleiterscheinung der Drehung um die genannte untere schiefe Achse, das Heben des inneren und das Senken des äusseren Randes der oberen Gelenkfläche des Talus dagegen als die primären Bewegungsvorgänge.

Die Bewegung nach vorwärts und nach rückwärts erscheint uns bei der Betrachtung pathologisch-anatomischer Präparate verständlich. Nicht so ganz verständlich finden wir aber die Bewegung nach aufwärts und nach abwärts. Nun besteht auch gar keine Veranlassung, eine Neigung der Astragalusrolle in diesem Sinne in irgend einem Stadium der Plattfussbildung anzunehmen. Viel weniger complicirt erscheint uns vielmehr sowohl nach der pathologisch-anatomischen als nach der klinischen Seite der ganze Vorgang durch die Annahme einer Drehung des Talus um eine senkrechte, in achsialer Richtung des Unterschenkels durch den Talus verlaufende Achse. Diese Achsendrehung ist eine Schraubenbewegung. Mit der Annahme einer Schraubenbewegung hört aber der Astragaluspunkt auf, ein beweglicher Punkt zu sein, und es tritt in der Aetiologie des Plattfusses ein neues, bisher nicht gewürdigtes Moment hervor, nämlich das rotatorische. Selbstverständlich ist der fixe Punkt nur im System gedacht und kann die Mitbewegung des Astragaluspunktes bei Bewegungen des Unterschenkels unberücksichtigt bleiben. Der Astragaluspunkt ist weder der beweglichste Punkt, noch hat er überhaupt eine Eigenbewegung, da er, so lange es sich nicht um Beugung oder Streckung, d. h. um reine Charnier-

bewegungen des Fusses handelt, nur den Bewegungen des Unterschenkels zu folgen vermag.

Bei der Betrachtung eines skeletirten Plattfusses von oben können wir nun die Beobachtung machen, dass der Punkt, den Meyer im Astragaluspunkt gesucht hat, nicht im Talus, sondern vor dem Talus zu finden ist, nämlich in der Scheitelfuge des Fusses, welche nur gelegen sein kann in der Mitte zwischen Talus, Naviculare, Calcaneus, Cuboideum und Cuneiforme III. Zwischen der Scheitelfuge und dem Tuber calcanei muss auch die untere schiefe Achse verlaufen, unter welcher ich die Normalachse für die Pronations- und Supinationsbewegung des hinter der Scheitelfuge des Fusses gelegenen Abschnittes desselben verstehe. Um diese Achse erfolgen also auch die Pronations- und Supinationsbewegungen des ganzen Fusses. Sie ist indess nicht auch jene Achse, um welche die Deformation vor sich geht. Der Effect der Deformation oder die Deformität ist vielmehr aufzufassen als eine Knickung oder Durchbiegung an irgend einer Stelle zwischen Unterschenkel und Fuss. Die Knickung ist, allgemein betrachtet, die Folge einer verminderten Leistungsfähigkeit gegenüber der statischen Beanspruchung. Für die Bewegungsvorgänge, die infolge dieser statischen Veränderungen in die Erscheinung treten, kommen aber nur Achsen in Betracht, die sich rechtwinklig kreuzen und in senkrechter und wagerechter Richtung durch den Körper oder die betreffende Extremität verlaufen. Die Veränderungen dagegen, welche durch Ueberdrehung um die normalen Gelenkachsen entstehen, können nur als Wirkung, nicht aber als Ursache des deformirenden Processes angesehen werden.

Aus der Betonung der Rotation geht schon hervor, dass der durch die Knickung verursachte Horizontalschub am Fuss beim aufrecht stehenden Bein nach innen und hinten gerichtet ist. Am stärksten macht sich der Horizontalschub natürlich auch im Maximum der Knickung geltend (Fig. 1 *c*) und dieses liegt neben und oberhalb der Scheitelfuge des Fusses in einem Querschnitt, der z. B. durch den Talus gelegt werden kann. Während der Dislocation dieses Querschnittes nach innen vollführt er eine Rotation, welche der Schraubendrehung des Talus analog ist. Der Talus repräsentirt somit in diesem Falle schematisch den „rotatorischen Querschnitt". Bei beginnendem Plattfuss liegt der rotatorische Querschnitt mehr oberhalb in der Knöchelgegend. Bei dieser Betrachtung gehen wir

natürlich davon aus, dass Unterschenkel und Fuss in der Längsrichtung des Körpers ein Ganzes bilden (Fig. 1 *a b*).

Auch beim Plattfuss finden sich somit die drei Cardinalsymptome, die ich in einer Arbeit über die Skoliose ausführlich geschildert habe, wieder, nämlich: Reflexion, Rotation und Inflexion. Symptomatologisch definiren wir somit den Plattfuss als Pes reflexus rotatus inflexus. Die Henke'sche Formel: Pes flexus abductus reflexus hat nur dann Geltung, wenn wir, wie Henke, den Plattfuss als combinirte Contractur auffassen und ihn „ganz wie die anderen Contracturen aus gestörtem Gleichgewicht zwischen der Leistung gewisser Muskeln und der ihr entgegenwirkenden Kraft abzuleiten" versuchen. Eine Flexion des Calcaneus, d. h. eine Drehung um seine Achse, von der so häufig gesprochen wird, kann ich beim Plattfuss nun nicht finden, dagegen finde ich eine Deformation des Calcaneus infolge der durch das schraubenförmige Tiefertreten des Talus verursachten Compression. Unter Abduction verstand Henke ein Nachlassen der Wirkung des Tibialis posticus, d. h. eine derartige Drehung des Fusses, dass der innere Fussrand mehr nach unten, der äussere mehr nach oben sieht, die Fussspitze nach aussen gerichtet und zugleich etwas erhoben ist. Eine derartige Bewegung findet ebenso wenig statt, wie die Plantarflexion.

Fig. 1.

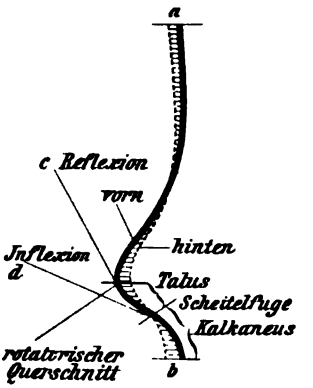

Schematisch.

Unter Reflexion verstehen wir die Knickung oder Durchbiegung, deren Maximum gewöhnlich im Talus gelegen ist. Von der Knickung abhängig sind die beiden anderen Bewegungsvorgänge, nämlich die Rotation um die senkrechte Talusachse und die Inflexion. Da nicht alle Theile an der Rotation unbehindert theilnehmen, so entsteht eine Torsion, die wir als longitudinale Torsion bezeichnen können, da sie sich in longitudinaler Richtung des Körpers erstreckt.

Beim Vergleich mit der Skoliose ist noch Folgendes bemerkenswerth. Bei der Skoliose richtet sich die „Mitte vorn" des Wirbelkörpers der Rotationswirbel nach der Convexität hin. Eine entsprechende Stelle am Plattfuss mittleren Grades findet sich annähernd

am höchsten Punkt der Gelenkfläche des Talushalses. — Der Ausschlag des Dornfortsatzes ist wie der des hinteren Endes des Talus nach der Concavität hin gerichtet. — Am Wirbel erfolgt die rotatorische Bewegung um eine durch das Wirbelloch verlaufende senkrechte Achse, an der Fusswurzel dagegen um eine senkrecht durch die Mitte des Talus verlaufende Achse. — Der vordere Abschnitt des Calcaneus richtet sich alsdann infolge der longitudinalen Torsion nach aussen, der hintere Abschnitt nach innen. Dadurch kommt es vorn zu einem Klaffen der Scheitelfuge des Fusses. — Zu erwähnen dürfte ausserdem hier noch sein, dass infolge des Aufeinanderpressens von Talus und Calcaneus, resp. der Belastung mit dem Körpergewicht und der Festhaltung des Calcaneus am Boden, der Ausschlag, den der Calcaneus mit seinem hinteren Ende nach innen macht, weniger deutlich hervortritt als die viel unbehinderter vor sich gehende Seitenbewegung des am medialen Fussrande gelegenen Buckels.

Nun lässt sich die Seitwärtsbewegung des Talus statisch durch die Curve *b c* in Fig. 1 ausdrücken. *b* soll das untere Ende des Calcaneus, *c* das obere Ende des Talus, resp. den rotatorischen Querschnitt darstellen. In *d* findet sich der sogen. Wende- oder Inflexionspunkt der Curve. Diesen Punkt haben wir am Plattfuss in der Scheitelfuge des Fusses zu suchen. Die Ebene, welche senkrecht zur Curve durch den Inflexionspunkt gelegt wird (Fig. 1), zeigt die mittlere Neigung zur Horizontalen. Am skeletirten Plattfuss können wir diese durch die Inflexion erzeugte Neigung noch an der Stellung des Talushalses und des Naviculare erkennen. Es ist erklärlich, dass von der Inflexionsebene (Fig. 1) aus der Talus mehr und mehr in Supinations-, der Calcaneus mehr und mehr in Pronationsstellung gedrängt wird. Damit kommt um eine von vorne nach hinten durch den Inflexionspunkt, d. h. den Scheitelpunkt des Fusses, verlaufende Horizontalachse die zweite Art der Torsion zu Stande, die wir wie bei der Skoliose als transversale Torsion zu bezeichnen haben. Die transversale Torsion trägt am meisten zur Senkung des Fussgerüstes bei.

Die Constellation der einzelnen Symptome lässt sich durch folgendes Schema wiedergeben.

I. Reflexion

II. Rotation	III. Inflexion
longitudinale Torsion.	transversale Torsion.

Auf eine Reihe von Symptomen, welche erst in zweiter Linie in Betracht kommen, wollen wir hier nicht näher eingehen. Es sind solche, welche wir als Reclination, Declination und Inclination bezeichnen können, und welche sich auf die Stellungsveränderungen der Gelenkcomplexe beziehen. So befindet sich das Talo-Calcanealgelenk in Reclinationsstellung, das Talo-Naviculargelenk dagegen in Declinationsstellung. Die longitudinale Torsion, die um so undeutlicher wird, je flacher der Fuss sich gestaltet, kann nach innen von der Scheitelfuge des Fusses als negativ, nach aussen von derselben als positiv bezeichnet werden. An der Inflexionsstelle geht, wie bei der Skoliose, eine Torsionsrichtung in die andere über. Die transversale Torsion trägt im oberen Abschnitt, d. h. im Talus, den Charakter der Supination und kann deshalb hier ebenfalls als negative transversale Torsion bezeichnet werden, während die Pronationsbewegung des Calcaneus als positive transversale Torsion bezeichnet werden kann.

Der obere Inflexionspunkt der die Verkrümmung schematisirenden Curve liegt selbstverständlich in der Tibia, resp. im Unterschenkel.

Wir haben bis jetzt nur von den drei Cardinalsymtomen des Plattfusses in Bezug auf die Längsachse des Körpers gesprochen. Betrachten wir den Plattfuss auch in Bezug auf die Längsachse des Fusses, so treten uns wiederum die drei Cardinalsymptome der Reflexion, Rotation und Inflexion entgegen. Diese Betrachtung gestattet uns aber, auch den vorderen Abschnitt des Fusses zu berücksichtigen, den wir bis jetzt vernachlässigt haben.

In der erwähnten Arbeit über die Skoliose habe ich darauf hingewiesen, dass ein verticaler Träger, der in seiner Längsrichtung centrisch belastet wird, in gleicher Weise beansprucht, d. h. durchgebogen wird, wie ein horizontaler Träger, der an den Enden in irgend einer Weise befestigt ist und in der Mitte von oben her belastet wird. Somit können wir des Vergleichs halber oder zur Probe den Fuss auch so betrachten, dass die Ferse den unteren, die Fussspitze den oberen Abschnitt darstellt. Dann ist es nicht schwer, an einem skeletirten Plattfuss die Reflexion, d. h. die Knickung in querer Richtung, vor dem Talus, ausserdem an dieser Stelle den rotatorischen Querschnitt, ferner die untere schiefe Inflexionsebene zwischen Talus und Calcaneus, die nach der medialen Seite hin abfällt, zu constatiren. Ein Inflexionspunkt ist natürlich auch hier oberhalb der Reflexionsstelle ausfindig zu machen.

Bei dieser Betrachtung des senkrecht auf die Ferse erhobenen Fusses ist der Vergleich mit der Skoliose, und zwar mit dem lordotischen Typus derselben, noch näher liegend. Die durch die Rotation in longitudinaler Richtung des Fusses (in der Richtung von der Ferse zu den Zehen) erzeugte longitudinale Torsion nach innen können wir alsdann als negative longitudinale, die Torsion nach aussen als positive longitudinale Torsion bezeichnen. An der Reflexionsstelle ist demnach die Torsion negativ, sie wendet sich oberhalb und unterhalb derselben an den Inflexionsstellen zur positiven longitudinalen Torsion. Die transversale Torsion ist an dem senkrecht gestellten Fuss für den hinteren Abschnitt desselben jener Zustand, den wir am liegenden Fuss als longitudinale Torsion bezeichnet haben. Diese Torsion ist an den Inflexionspunkten, deren unterer im Talus, deren oberer je nach der Stärke der Deformität mehr oder weniger oberhalb der Knickungsstelle liegt, positiv oder negativ. Die pronatorische Bewegung bezeichnen wir überall als positive, die supinatorische als negative Torsion. Wir sprechen ausserdem von Pronation und Supination nicht im Sinne von Gelenkbewegungen, sondern im Sinne von Torsionsbewegungen.

Das Positive wird also zum Negativen, das Longitudinale zum Transversalen, und umgekehrt das Negative zum Positiven, das Transversale zum Longitudinalen, je nachdem wir von der Längsachse des Körpers oder von der Längsachse des Fusses ausgehen. Um keine Verwirrung anzurichten, wird es sich empfehlen, die Bezeichnung immer nur in Bezug auf die Längsachse des Körpers zu wählen unter Beachtung der Thatsache, dass im vorderen Abschnitt des Fusses dieselben statischen Gesetze vorwalten, wodurch eine Reflexion erzeugt wird, die erst in der Längsachse des Fusses in die Erscheinung tritt.

Der Meyer'schen Ansicht gegenüber stehe ich also nicht auf dem Standpunkt der vollständigen Negation, weshalb ich mich hauptsächlich mit ihr beschäftigt habe. Dieselbe klärt sich aber erst durch die Einschaltung des rotatorischen Momentes. Damit versteht es sich von selbst, dass der stärkste Horizontalschub vor dem Taluspunkt gelegen ist.

Es darf darauf hingewiesen werden, dass bei der Skoliose der Gang der Untersuchung ein ähnlicher gewesen ist. Auch hier ist zuerst die von Lorenz entdeckte Abknickung der Bogenwurzeln als eine seitliche Dislocation ohne Rotation aufgefasst worden.

Weiter möchte ich darauf aufmerksam machen, dass das Meyer-

sche Schema des Fusses (Fig. 2) auch für das Verständniss der Statik des Fusses herangezogen werden kann. Aber auch hier haben wir wiederum nicht vom Astragaluspunkt, sondern vom Scheitelpunkt des Fussgewölbes auszugehen. Wo die Scheitelfuge des Fusses zu suchen ist, dürfte nicht unschwer zu entscheiden sein. Denn der Scheitel eines Gewölbes liegt da, wo das Gewölbe am höchsten ist. Am Fussgewölbe liegt er jedenfalls vor dem Talus und Calcaneus. Durch den Scheitelpunkt des Fusses fällt die Schwerlinie des Beines. Vom Scheitelpunkt aus gehen mindestens drei Achsen ab, eine nach rückwärts zur Ferse, eine nach vorwärts zur grossen und eine nach vorwärts zur kleinen Zehe. Der Fuss gewinnt somit mindestens drei Stützpunkte, auf welchen das Gewölbe ruht. Beim Plattfuss kommt es durch die oben beschriebenen Vorgänge also thatsächlich zu einem Umlegen des Fussgewölbes.

Fig. 2.

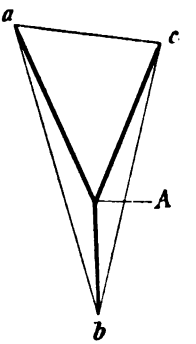

abc Fussdreieck. *A* v. Meyer's Astragaluspunkt, als Scheitelfuge des Fusses aufzufassen.

Wie kommt nun klinisch die Abknickung zu Stande? Wir können die klinische Ursache derselben leicht ausfindig machen, wenn wir die Ursache der Rotation des Talus kennen. Diese liegt zunächst in der Spreizung des Fusses. Bei fixirter und stark nach aussen gedrehter Fussspitze wird alsdann der Talus durch Rotation des Unterschenkels nach innen aus dem Gefüge des Fussgerüstes herausgewälzt. Die Kraft, mit welcher dies geschieht, ist bei gebeugtem Kniegelenk grösser als bei gestrecktem. Auf diese Verdrehung sind auch die heftigen Beschwerden in den Fusswurzelgelenken beim Beginn des Leidens zurückzuführen. Es ist erklärlich, dass manche Berufsarten denselben mehr ausgesetzt sind. So kommen sie bekanntermassen besonders bei Leuten vor, welche viel stehen, viel Treppen steigen und schwere Lasten tragen müssen. Auch Uebermüdung und Schonung des Beines, sowie Fettleibigkeit sind häufig Ursache des Plattfusses. Zu erwähnen ist ausserdem das Arbeiten bei angestemmten Beinen, sowie das Gehen und Stehen bei rückwärts geneigtem Rumpf und vorwärts geschobener Symphyse.

Schliesslich dürfte noch zu erwähnen sein, dass prophylaktisch und bei bestehenden Plattfussbeschwerden therapeutisch die Einwärtsdrehung der Fussspitzen während des Gehens und Stehens in Betracht gezogen werden kann.

XVII.

(Aus der Dr. Vulpius'schen orthopädisch-chirurgischen Heilanstalt zu Heidelberg.)

Zur Aetiologie des angeborenen Klumpfusses.

Von

Oscar Vulpius.

Es liegt mir ferne, die Zahl der Theorien über die Entstehung des angeborenen Klumpfusses durch irgend welche Speculation um eine weitere vermehren zu wollen. Vielmehr drängte mich die praktische Erfahrung zu der Annahme, dass eine Gruppe von congenitalen Klumpfüssen auf eine intrauterin verlaufene Poliomyelitis zu beziehen ist.

Zwei Gründe haben mich im Lauf der letzten Jahre wiederholt bestimmt, eine Sehnenüberpflanzung resp. Verkürzung beim congenitalen Klumpfuss auszuführen:

Einmal waren dies Füsse, welche ungemein widerspenstig waren und trotz wiederholt und gründlich gemachten Redressements immer wieder zum Recidiv neigten. Hierbei war der Zweck der Sehnentransplantation der, durch Verstärkung und gleichzeitige Verkürzung der abducirenden, pronirenden, dorsalflectirenden Muskeln und Sehnen den Rückfall zu verhüten.

Zweitens aber zwangen mich zur Operation jene kleinen, runden, fersenlosen Klumpfüsse, die trotz aller Bemühungen auch den aufs genaueste angelegten Gipsverbänden zu entschlüpfen vermögen und Arzt wie Eltern durch diese Eigenschaft zur Verzweiflung bringen können. Hier gilt es, die rechtwinklige und abducirte Stellung des Fusses durch die Sehnenoperation zu sichern und dadurch das Schlüpfen zu erschweren. Man kann wohl auch gleichzeitig den hochgezogenen Proc. post. des Calcaneus freilegen und mit stumpfen Doppelhaken abwärts drängen, um so der Ferse einen festen Kern zu verschaffen.

Aus solchen Gründen habe ich in den letzten 4 Jahren 25 derartige Operationen ausgeführt und zwar 5mal bei einseitigem, im übrigen bei doppelseitigem Klumpfuss.

Gleich eine der ersten Operationen ergab nun einen Muskelbefund ganz analog demjenigen, den wir bei spinaler Kinderlähmung anzutreffen gewohnt sind. Und im Lauf der Zeit kamen noch 3 gleichartige Fälle hinzu. 2mal handelte es sich um einseitige, 2mal um doppelseitige Klumpfüsse, so dass uns im ganzen 6 Autopsien zu Gebote stehen, über die im folgenden berichtet werden soll.

I. W. Z., 2 Jahre. Der linksseitige angeborene Klumpfuss mittleren Grades war im ersten Lebensjahre wiederholt und vergebens in Gipsverbände gelegt worden.

Auch das von mir ausgeführte Redressement hatte keinen dauernden Erfolg. Es fiel mir nun auf, dass die zweite und dritte Zehe gar nicht dorsalflectirt werden konnte, die vierte und fünfte nur andeutungsweise.

Es wurde eine angeborene Lähmung diagnosticirt und zur Sehnenüberpflanzung geschritten, welche folgenden Muskelbefund ergab: Tib. ant. ist rosa gefärbt, Extens. digit. ganz blass, degenerirt, der Extens. hall. von normaler dunkelrother Farbe. Der Peron. long. ist blass, der Brevis normal.

Operation: Es wurde der Extens. hall. auf den Extens. digit. überpflanzt.

Die beiden Peronei wurden verkürzt.

Resultat: Der Fuss ist gut und in normaler Bahn beweglich.

II. G. W., 12 Jahre, Jahre lang erfolglose Schienenbehandlung. Es bestand links ein schwerer, knöchern fixirter Klumpfuss, Adduction und Supination betragen etwa 90°. Der rechte Fuss aber war, worauf bisher noch Niemand geachtet hatte, ein Spitzhohlfuss.

Dieser Befund liess mich die Diagnose auf angeborenen paralytischen Klumpfuss stellen, die Operation bestätigte diese Vermuthung.

Muskelbefund: Tib. ant. rosa gefärbt, er hat offenbar auch unter der Lähmung gelitten. Extens. digit. völlig degenerirt, er stellt ein wachsgelbes Bündelchen dar. Extens. hall. sehr kräftig, durchaus normal gefärbt. Beide Peronei, Tib. post. und Flex. digit. blassgelblich. Der Gastrocnemius ist ziemlich gut.

Operation: Die halbe Achillessehne kommt auf beide Peronei, der Extens. hall. auf den Extens. digit.

Resultat: Die Stellung des Fusses ist gut, derselbe ist activ in normaler Bahn beweglich, jedoch in der Excursionsweite um die Hälfte beschränkt. Der Gang ist gut.

III. H. K., 8½ Jahre, doppelseitige Klumpfüsse. Im dritten Lebensjahre und nachher noch 2mal wurde das Redressement ohne bleibendes Resultat ausgeführt. Deshalb wurde zur Operation geschritten.

Links, Muskelbefund: Peron. long. gelb getigert, blass, Peron. brev. gut. Tib. ant. rosa, Extens. digit. ganz degenerirt, Extens. hall. normal.

Operation: Peron. long. wird gefältelt und am Brevis befestigt. Extens. hall. und ein Theil der Tib. ant. kommen auf den Extens. digit.

Rechts, Muskelbefund: Extens. digit. gelähmt, blassrosa, Tib. ant. zwar nicht normal, aber gut rosa gefärbt. Extens. halluc. normal.

Operation: Extens. hall. kommt auf den Extens. digit.

Resultat: Nach 2 Jahren stehen die Füsse durchaus gut, sie sind activ in normaler Bahn mit mässiger Beschränkung beweglich. Der Gang ist gut. Neigung zu Recidiv ist nicht mehr vorhanden.

IV. F. D., 3 Jahre. Die doppelseitigen schweren Klumpfüsse wurden wiederholt, aber vergeblich redressirt.

Muskelbefund beiderseits gleich: Beide Peronei völlig degenerirt, Extens. digit. streifig degenerirt, getigert.

Operation: Rechts Tib. post. auf Peron. brev., Flex. digit. auf Peron. ong., der halbe Tib. ant. und Extens. hall. auf Extens. digit.

Links Zipfel der Achillessehne und Flex. digit. auf die Peronei, der halbe Tib. ant. auf Extens. digit., der Extens. hall. wird periostal an der Basis der Metatarsale V befestigt.

Resultat: Seit ¾ Jahren ist die Stellung der Füsse gut, dieselben sind völlig plantigrad. Die Motilität ist noch recht beschränkt.

Die bei den Operationen erhobenen Befunde sind wohl einwandsfrei beweisend für den paralytischen Ursprung dieser Klumpfüsse. Insbesondere war der Fall II derart, dass sofort die richtige Diagnose gestellt werden konnte.

Es muss also im Hinblick auf die ungestörte Sensibilität zugegeben werden, dass eine gewisse Zahl angeborener Klumpfüsse auf spinale Lähmung zurückzuführen ist.

Aehnliche Beobachtungen sind nur höchst vereinzelt bekannt geworden.

So erwähnt Curcio in einer jüngst erschienenen kleinen Arbeit über Sehnenüberpflanzung, dass in einigen Fällen von angeborenem Klumpfuss die Mm. peronei schlechte elektrische Erregbarkeit gezeigt hätten.

Ein französischer Autor, Courtillier, berichtete vor einigen Jahren über den Rückenmarksbefund bei einem Fall von doppelseitigem angeborenem Klumpfuss. Es fand sich hier die für abgelaufene spinale Kinderlähmung charakteristische Querschnittsveränderung an den grauen Vorderhörnern und secundäre Degeneration in den Pyramidensträngen. Er neigte zu der Ansicht, dass die Mehrzahl der angeborenen Klumpfüsse auf centrale Nervenleiden zu beziehen sei (Gaz. hebdom. 1897).

In den grösseren Arbeiten über Klumpfuss aus der letzten Zeit wie in den Lehrbüchern der orthopädischen Chirurgie, so z. B. im Hoffa'schen Buch, wird wohl der paralytische angeborene Klumpfuss erwähnt. Doch werden darunter diejenigen Fälle verstanden, welche mit Anencephalie, Spina bifida und ähnlichen schweren Bildungsfehlern des Centralnervensystems einhergehen, nicht aber solche Lähmungen, welche auf intrauterin durchgemachte Nervenkrankheiten zu beziehen sind.

Dagegen scheint allerdings Lücke solche Fälle gekannt zu haben. Er schreibt in einem Vortrag „Ueber den angeborenen Klumpfuss" (Sammlung klin. Vorträge 1871 Nr. 16): Für die Theorie einer Erkrankung des Nervensystems, des peripherischen oder gar des centralen spricht unzweifelhaft nichts, wovon Sie die Fälle ausnehmen wollen, die wir als paralytischen congenitalen Klumpfuss bezeichnen, und wo dann in der That intrauterinär entstandene Läsionen in den nervösen Centralorganen angenommen werden müssen und bereits oft genug durch Autopsie constatirt worden sind.

Unsere bisherigen Erfahrungen reichen nicht hin, um zu beurtheilen, wie häufig der angeborene paralytische Klumpfuss vorkommt. Aber dass er vorkommt, ist sichergestellt, und dies zu wissen ist auch für die Therapie von Bedeutung.

Es schien mir stets und scheint mir jetzt vollends unrichtig und unmöglich, eine einheitliche Theorie für die Aetiologie des congenitalen Klumpfusses aufzustellen. Wie der Klumpfuss gewiss zu verschiedenen Zeiten der embryonalen Entwickelung in Erscheinung treten kann, so liegen seiner Ausbildung sicher auch verschiedenartige Factoren zu Grunde.

XVIII.

Der Bau des Negerfusses.

Von

Dr. **Max Herz.**

Mit 8 in den Text gedruckten Abbildungen.

Seit langem zieht sich durch unsere Kenntniss und Literatur die Behauptung, der Neger habe einen „platten Fuss". Die meist verbreitete Anschauung darüber gibt wohl Hoffa in der neuesten Auflage (1902) seines Lehrbuches der orthopädischen Chirurgie wieder, die ich kurz citiren darf. Hier unterscheidet der Autor streng zwischen einem acquirirten Pes valgus und dem congenitalen Pes planus. Letzterer ist eine Rasseneigenthümlichkeit des Negers. Verschieden in ihrer Aetiologie — jener ist erworben, dieser angeboren — haben beide gemeinsam den Mangel einer Fusswölbung. Die Tuberositas des Naviculare liegt beim Pes planus der stützenden Unterlage auf und bildet den tiefst gelegenen Punkt des inneren Fussrandes; während jedoch hier das Lageverhältniss zwischen Talus und Naviculare ein normales ist, überragt beim Pes valgus der Taluskopf das Schiffbein nach medial zu. Es ist kein Grund zu der Annahme vorhanden, dass der platte Fuss zur Plattfussbildung disponirt sei. Dieser stellt vielmehr nur einen Schönheitsfehler dar und beeinträchtigt in keiner Weise die Leistungsfähigkeit des Individuums.

Also ein ganz flacher Fuss, der lediglich den Gesetzen der Aesthetik nicht entspricht; und da man wohl darauf bei unseren schwarzen Brüdern nicht allzuviel Werth legt, für uns nicht weiter von Interesse und Belang.

Nun hatte ich, als ich im letzten Herbst als Schiffsarzt die ostafrikanische Küste besuchte, reichlich und oft Gelegenheit, diese Behauptung als Irrthum zu erkennen. Obwohl nun, wie ich mich nach meiner Rückkehr überzeugen konnte, bereits Ranke im zweiten Bande seines Werkes „Der Mensch" S. 102 ff. die Angaben über

den platten Fuss des Negers richtig gestellt hat, scheint es mir bei der weiten Verbreitung, die der alte Glaube noch findet, nicht überflüssig, Ihnen in Kürze das Resultat meiner Untersuchungen — gestützt auf das Material, das ich Ihnen vorlege — mitzutheilen.

Der Kernpunkt ist: der Neger hat einen ebenso gewölbten Fuss wie der Weisse.

Wenn Sie die vorliegenden, wahllos an Bord aufgenommenen Abdrücke[1]) durchblättern — Name, Alter und Stamm finden Sie auf

Fig. 1.

jedem verzeichnet —, so bemerken Sie durchweg eine grösstentheils stark ausgesprochene Wölbung. Sie sehen ferner, dass die mediale Circumferenzlinie eine überall deutlich nach medial concave Schweifung zeigt — und drittens constatirt man eine offenbare Adduction des Vorfusses. Nirgends liegt das Naviculare dem Boden auf — alles Eigenschaften, die ein Pes planus nicht zeigen dürfte.

Als Ganzes imponirt der Negerfuss durch seine Breite und Grösse, die einen Ur-Berliner wohl zu einem Vergleich mit den beliebten Spreekähnen begeistern könnte. Auffallend ist weiter die helle, gelbliche Färbung der Planta pedis, die sie mit der Vola manus theilt. Die Zehen stehen meist von einander getrennt, namentlich ist die grosse Zehe stark medialwärts gerichtet (Fig. 2, 3, 4). Die zweite Zehe hat oft gleiche Länge mit der grossen (Fig. 2, 5),

[1]) Fig. 1—6 geben Abdrücke von Schwarzen verschiedener Stämme wieder.

manchmal überragt sie diese sogar — aber die Regel ist das keineswegs, in den meisten Fällen ist die grosse Zehe länger. Hierin — in der fächerartigen Ausbreitung aller Zehen, deren jede die grad-

Fig. 2.

linige Fortsetzung ihres Metatarsus ist, und in der meist grösseren Länge der zweiten Zehe, gleicht der Negerfuss, wie auch Ranke hervorhebt, dem antiken Ideal eines Fusses, von dem eben Schulze-Naumburg in seiner „Cultur des weiblichen Körpers" ein erschöpfen-

Fig. 3.

des Bild entworfen hat. Der Negerfuss in seiner natürlichen Ausgestaltung und der durch schlechtes Schuhwerk verkrüppelte der Weissen — welcher entspricht da wohl eher den ästhetischen Gesetzen?

Der Fuss des Schwarzen ist ausserordentlich fleischig, die Musculatur kräftig entwickelt, namentlich sind die Ad- und Abductionsmuskeln des Hallux ungemein differenzirt, so dass der Neger

Fig. 4.

mit dem Fusse greifen kann; so klemmt der Silberarbeiter auf Zanzibar z. B. bei der Arbeit den Gegenstand mit der grossen Zehe an die übrigen fest.

Diese ganze massive Ausbildung der Fussmusculatur, die der

Fig. 5.

Schwarze dem Barfussgehen verdankt, ist meines Erachtens der Hauptgrund gewesen, die irrthümliche Behauptung vom platten Fusse des Negers aufzustellen. Es ist das fast eine optische Täuschung. Zwei Fälle, der des 20jährigen Chamis und der des 19jährigen Mabruk

(beides Suaheli) [Fig. 7 und 8], scheinen auf den ersten Blick fast das Bild des platten Fusses zu bieten. Aber einmal ist auch hier das Tuberculum des Naviculare nicht der tiefste Punkt; betrachten

Fig. 6.

Sie weiter die concave mediale Circumferenzlinie und die Adduction des Vorfusses, so sehen Sie, dass es sich auch hier nicht um diese Deformität handelt. Zur Erhärtung dessen kann ich noch hinzu-

Fig. 7.

fügen, dass eine manuelle Untersuchung ein hohes Knochengerüst nachwies, das nur mit Muskelmassen ausgefüllt war; die Wölbung war hier verdeckt. Das gibt ja zu denken über den Werth des Russabdruckes überhaupt.

Ich darf wohl noch kurz auf eine andere Eigenschaft des Negerfusses hinweisen, die ausser Fritzsche auch Joachimsthal in seiner Arbeit „Ueber selbstregulatorische Vorgänge am Muskel" (Zeitschrift f. orthop. Chirurgie Bd. IV, Heft 12) erwähnt. Das ist die auffallende Länge des Tuber calcanei, das beim Schwarzen weit nach hinten hinausragt. Im Zusammenhang damit — Joachimsthal wies das auch experimentell nach — steht die kurze, schmale, fast schmächtige Wade des Negers. Der Calcaneus bietet hier einen längeren Hebelarm, ihn zu bewegen bedarf es nur einer geringen Kraft, daher die hohe, kurze Wade. Man wird dieses lange Tuber wohl als Rasseneigenthümlichkeit betrachten müssen. Es liesse sich

Fig. 8.

denken, dass es eine Art Anpassung an den Gang des Schwarzen sei, der, um seinen mit voller Sohle eben und flach auftretenden Fuss abzuwickeln, einer stärkeren Kraft, oder — es kommt auf das Gleiche hinaus — eines längeren Hebelarmes bedürfe als der Weisse, dessen beschuhter Fuss durch den Absatz bereits etwas plantarflectirt steht. Diese letzte Annahme ist indess unrichtig, weil der Fuss der Griechen und Römer, die gleichfalls völlig eben auftraten, dieses lange Tuber nicht zeigt, wie wir uns an den antiken Bildwerken leicht überzeugen können.

Ich denke, Sie werden sich durch das vorliegende Material, dessen Ergebnisse ich durch viele Untersuchungen am Lande in Wasser- und Sandabdrücken bestätigt fand, davon überzeugen, dass der Neger keinen platten Fuss hat, weder der Suaheli, noch der

Somali, noch der Makua und Kaffer — ebensowenig wie der Araber und Inder. Wie weit überhaupt die Aufstellung des Begriffes eines Pes planus berechtigt ist, das werden weitere Untersuchungen ergeben.

Und wenn man nun dem Neger diesen Schönheitsfehler anstreicht, so wollen wir doch gerecht sein.

Geben Sie also, meine Herren, unseren schwarzen Brüdern endgültig die Schönheit ihres Fusses wieder!

XIX.

(Aus der Dr. Vulpius'schen orthopädisch-chirurgischen Heilanstalt zu Heidelberg.)

Zur Casuistik des hysterischen Spitzfusses.

Von

Oscar Vulpius.

Die Beziehungen der orthopädischen Chirurgie zur Neurologie sind in den letzten Jahren ausgedehnter und hinsichtlich der therapeutischen Erfolge erfreulicher geworden. Obenan stehen schon wegen ihrer Häufigkeit die spinalen und cerebralen schlaffen wie spastischen Lähmungen. Aber auch functionelle Neurosen werden gelegentlich Gegenstand der orthopädischen Behandlung, vor allem hysterische Lähmungen und Contracturen. So ist die hysterische Skoliose neuerdings mehrfach von orthopädischer Seite studirt und beschrieben worden, so hat die hysterische Hüftcontractur kürzlich Beachtung gefunden.

Im übrigen ist aber die Casuistik hysterischer Affectionen, insofern sie das Interesse und die therapeutische Thätigkeit der Orthopäden in Anspruch nehmen, noch gering. Es lohnt sich also wohl die Mühe, dieses Grenzgebiet allmählich genau kennen zu lernen, wozu vor allem casuistische Beiträge wünschenswerth sind.

Die zwei im folgenden mitgetheilten eigenen Beobachtungen von hysterischem Spitzfuss sollen diesem Zweck dienen.

Die Krankengeschichten seien ausführlich wiedergegeben, nicht sowohl weil es sich um ein dem Orthopäden neues Gebiet handelt, sondern vielmehr weil insbesondere der erst zu beschreibende Fall auch dem Neurologen interessante Einzelheiten bietet.

I. B. R., 19 Jahre, Gärtnerstochter.

Mit 13 Jahren (1889) traten Schmerzen in der linken Seite des Leibes und Krämpfe mit Bewusstlosigkeit auf, es folgte eine völlige Erblindung, die 24 Stunden anhielt.

1890 schloss sich an eine Zahnextraction wieder ein Anfall länger dauernder Bewusstlosigkeit an.

1892 trat die Periode ein, die stets unregelmässig einsetzte und verlief. 2 Tage vorher entstand jedesmal Athemnoth.

Im gleichen Jahre wurde der durch ein in früher Kindheit erlittenes Trauma gespaltene Nagel der Grosszehe theilweise excidirt. Die Wunde war nach 3 Wochen geheilt. Aber 8 Tage später bildete sich, 1 Tag nach dem Einsetzen der Periode, ein mit Blasenbildung einhergehender Ausschlag am operirten linken Fuss bis zu den Knöcheln.

Während der ersten 3 Tage nässte der Fuss stark, dann begann eine Eiterung, die 4—5 Wochen anhielt. Seitdem bestand etwas Schwäche im Bein, der Gang war leicht hinkend.

Von nun an wiederholte sich die Blasenbildung alle 2—4 Wochen ein ganzes Jahr hindurch, stets war das Auftreten derselben mit der Periode verknüpft und erstreckte sich allmählich bis zum Knie.

Im folgenden Winter stellten sich während einer Lungenentzündung Krämpfe ein, die während einer ganzen Nacht fortdauerten und mit theilweisem Verlust des Bewusstseins verbunden waren.

Im Frühjahr 1893 kam ein besonders schwerer Anfall von Blasenbildung, der sich bis zur Hüfte hinauf ausdehnte und erst nach 6wöchentlicher Bettruhe abgeheilt war. Beim ersten Aufstehen bemerkte die Patientin, dass „die Ferse nicht mehr ganz auf den Boden reichte". Während der nächsten Tage wurde die Spitzfussstellung rasch schlimmer, der Fuss wurde ödematös, blauroth, kalt.

Bei der übernächsten Periode ergriff die Blasenbildung, wie gewöhnlich, erst den linken Fuss, stieg rasch am Bein aufwärts, machte aber diesmal an der Hüfte nicht Halt, sondern befiel die linke seitliche Rumpffläche, den linken Arm, dann auch die rechte Körperhälfte. In 2 Tagen war die Eruption beendigt, die Abheilung beanspruchte 8 Tage. Es folgte eine plötzlich einsetzende Schwerathmigkeit, die sich rasch bis zu Erstickungsanfällen, Orthopnoe etc. steigerte, so dass die Tracheotomie vorbereitet werden musste. Als die Kohlensäureintoxication trotz aller angewendeten Mittel beängstigend wurde, schritt man in der That zur Operation. Indessen begann die Patientin bei den ersten Chloroformeinathmungen so fürchterlich zu schreien und zu toben, dass von der Tracheotomie zunächst wieder Abstand genommen wurde. Unter Schwankungen besserte sich während der nächsten Tage der Zustand.

Im Sommer 1893 begann die orthopädisch-chirurgische Behandlung. Damals befand sich der Fuss in extremer Equinusstellung, er war cyanotisch, geschwollen und fühlte sich kalt an. Die Unterschenkelmusculatur war abgemagert, auch der Oberschenkel war von der Atrophie befallen. Der Gastrocnemius war contrahirt, die Achillessehne gespannt. Bewegungen im Sprunggelenk unmöglich. Die Patientin bewegte sich mit Krücken oder auf dem gesunden Bein hüpfend fort.

Erste Operation: In Narkose erschlaffte zwar der Gastrocnemius, aber infolge nutritiver Schrumpfung des Muskels war eine Verbesserung der Fussstellung unmöglich. Deshalb Achillotenotomie, Redressement, Gipsverband.

In der folgenden Nacht entstand eine Blaseneruption am Unterschenkel.

das Nässen war so stark, dass der durchtränkte Gipsverband alsbald entfernt werden musste. Das Bein wurde in eine Schiene gelagert und mehrmals täglich verbunden, die seröse Secretion war geradezu ungeheuer.

Als die Blasen ausgeheilt waren, war trotz aller Bemühungen der Spitzfuss wieder eingetreten, deshalb zweite Operation: Redressement in Narkose und Gipsverband.

Diesmal schloss sich an die Narkose ein hochgradiger Erregungszustand an, der einen ganzen Tag fortdauerte. Nach einer Woche entstand plötzlich eine Kniecontractur in spitzem Winkel, die in einer dritten Operation durch unblutiges Redressement in Narkose beseitigt wurde. Der neue Gipsverband umschloss jetzt das ganze Bein.

Bei der nächsten Periode trat wieder eine schwere Blaseneruption der ganzen linken Seite ein, welche zur Abnahme des Verbandes zwang. Nach erfolgter Abheilung wurde der Gipsverband erneuert und 7 Wochen belassen. Als er dann abgenommen wurde, stand der Fuss gut. Es wurde ein Stiefel mit festen Kappen und versteiftem Schaft bestellt. Allein ehe dieser fertig geworden, war trotz täglicher Behandlung mit Massage, Bewegungen etc. und trotz Lagerung auf einer Schiene das Recidiv der Equinusstellung nebst der alten Schwellung, Cyanose und Kälte des Fusses wieder da. Die Patientin wollte von weiterer Behandlung zunächst nichts wissen und begab sich nach Hause.

Im Frühjahr 1894 kam sie indessen wieder, der Fuss stand so schlecht wie nur je. Deshalb wurde als vierte Operation die Tenotomie der Achillessehne und der Plantaraponeurose ausgeführt. Die Folge war natürlich wieder eine Blaseneruption. Diesmal wurde aber vom Gipsverband nicht Abstand genommen, derselbe wurde vielmehr, so oft es Noth that, gewechselt. Und nach 1 Monat wurde der Verband durch eine Lederhülse ersetzt, welche die gute Stellung des Fusses sicherte.

Diesmal war der Erfolg endlich ein dauernder, das Sprunggelenk wurde allmählich wieder gut beweglich. Die Narbe der Achillessehne blieb lange empfindlich. Eigentlich wider Erwarten hatte der letzte Eingriff genützt, es war schon die Möglichkeit einer Arthrodese in Erwägung gezogen worden, falls dieser letzte Versuch fehlschlagen sollte.

Im folgenden Winter entstand eine Versteifung des Kniegelenks in Streckstellung und eine Adductionscontractur im linken Hüftgelenk, die nach einigen Monaten verschwand.

Von da an blieb das Fräulein von allen beschriebenen Anfällen frei und verheirathete sich etwa 1 Jahr danach.

Es sind jetzt seit Abschluss der Behandlung mehr als 7 Jahre vergangen, so dass die Heilung jetzt wohl als dauernd zu betrachten ist.

Hüft- und Kniegelenk sind völlig normal, das Sprunggelenk ist gut beweglich, nur die Senkung der Fussspitze ist zum Theil gehemmt. Der Fuss ist kühler als der gesunde, die Wade um einige Centimeter atrophirt.

Der Gang ist gut und ausdauernd, die Dame kann Ausflüge zu Fuss und zu Rad machen.

Es hat sich hier um eine recht schwere Hysterie mit eigenthümlichen Erscheinungen an der Haut gehandelt.

Der Gedanke, dass es sich um irgend eine künstliche Erzeugung der Blasen handle, musste aufgegeben werden, als dieselben unter dem Gipsverband auftraten.

Wie das ganze Leiden war auch das uns beschäftigende Symptom, die hysterische Contractur der Wade, ungemein hartnäckig.

Eine unblutige Behandlung war aussichtslos, da eine Schrumpfung des Muskels bereits vorhanden war.

Die blutige Behandlung hatte natürlich momentanen Erfolg, aber es wurde durch den bullösen Ausschlag sehr schwer, diesen Erfolg festzuhalten.

Endlich wurde doch eine Heilung erzielt, die nur insofern unvollkommen blieb, als eine Atrophie der Unterschenkelmusculatur, besonders des Gastrocnemius dauernd besteht. Es wäre nicht richtig, dieselbe ausschliesslich auf die Rechnung der Therapie, der wiederholten Tenotomie und der langen Fixation in Verband und Hülse zu setzen. Vielmehr war die Atrophie schon ziemlich im gleichen Grade vorhanden, ehe die Behandlung des Spitzfusses eingeleitet wurde.

Wesentlich leichter gestaltete sich die Therapie im folgenden Fall, der indessen mehrfache Analogien mit dem vorhergehenden zeigt.

II. E. K., 15 Jahre, Landwirthstochter.

Eintritt der Periode vor $^3/_4$ Jahren.

Vor 3 Monaten traten Bläschen an der linken Hand und am Vorderarm auf, die langsam eintrockneten. Der Handrücken war geschwollen, das Oedem breitete sich auch am Vorderarm aus. Die Finger waren steif. Nach mehrmaligem Recidiv verschwanden diese Symptome vor 6 Wochen völlig, die Krankheit „zog sich in das rechte Bein".

Es wurde eine steinharte Anschwellung der Wade constatirt, die druckempfindlich war. Der Fuss gerieth in Spitzklumpfussstellung, das Gehen wurde dementsprechend gestört.

In diesem Zustand wurde mir die Patientin zugewiesen mit der Vermuthung, dass ein entzündlicher Process die Contractur erzeuge.

Gleich bei der ersten Untersuchung wurde ein eigenthümliches Wogen in der contrahirten Wadenmusculatur beobachtet, ein Wechsel in dem Grad des Spasmus.

Es wurde alsbald ohne Narkose vorsichtig das Redressement ausgeführt, das ohne wesentliche Schmerzen gelang. Jetzt aber stand der Fuss durch Contractur der Extensoren in Hackenfussstellung spastisch fixirt. Nachdem mehrmals hinter einander dieser Stellungswechsel vorgenommen worden war, vermochte die Patientin auf energisches Verlangen activ den Fuss fast bis zum rechten Winkel zu heben.

Sobald sie aber den Fuss zum Gehen auf den Boden setzte, trat der frühere Zustand, die Equino-varus-Contractur, wieder ein.

Die weitere Behandlung bestand in Bädern, Massage, Elektrisiren, manuellem Redressement und maschineller Gymnastik. Die rasch fortschreitende Besserung wurde nur vorübergehend unterbrochen durch eine Contractur der linksseitigen Hals- resp. Nackenmusculatur, durch einen hysterischen Schiefhals.

Nach 4 Wochen wurde sie als geheilt entlassen.

Die beiden beschriebenen Fälle, die in vielen Punkten sich gleichen, sind vor allen Dingen graduell verschieden.

Und darum gestaltete sich auch die Therapie recht verschieden, sie war bei der ersten Patientin aussergewöhnlich schwer, bei der zweiten vielleicht ungewöhnlich leicht.

Jedenfalls lässt sich dieser kleinen Casuistik so viel entnehmen, dass die verschiedenen Heilmethoden der Orthopädie — Massage, Gymnastik, unblutiges Redressement, blutige Eingriffe, portative Apparate — für sich oder combinirt nothwendig werden können, um die Heilung zu erzielen.

XX.

(Aus der K. K. chirurgischen Universitätsklinik Graz [Vorstand: Hofrath Prof. Dr. C. Nicoladoni].)

Ueber Pes calcaneus traumaticus[1]).

Von

Dr. Arnold Wittek,
orthopädischer Assistent der Klinik.

Mit 3 in den Text gedruckten Abbildungen.

Der Pes calcaneus sensu strictiori, entstanden durch Verletzung der zur Achillessehne vereinigten Wadenmusculatur, wurde (1881) von Nicoladoni beschrieben und gab der Autor dieser Deformität den Namen „Pes calcaneus traumaticus". In der Literatur erscheinen keine weiteren Fälle der Art verzeichnet, welcher Umstand die Anführung von drei an unserer Klinik in neuerer Zeit beobachteten Fällen begründet erscheinen lässt.

Im ersten Falle handelte es sich um einen Mann, dem in seiner Jugend durch einen Sensenhieb die Achillessehne durchtrennt worden war und deren Stümpfe nicht wieder vereinigt wurden. (Der Fall ist dem von Nicoladoni beschriebenen in jeder Beziehung analog.) Der Fuss zeigt die hochgradig entwickelte Form eines Hackenfusses im engeren Sinne, entstanden durch Ausschaltung des Zuges der Achillessehne am Calcaneus und Herabholung desselben durch die kurze Plantarmusculatur.

Das Röntgenbild (Fig. 1) veranschaulicht die Skeletveränderungen. Dabei sieht man die bereits von Nicoladoni beschriebene Umgestaltung des Fersenbeines, das Herabrücken des Processus posterior desselben in die Verlängerung der Tibiaachse u. s. w. Jedoch sind auch Aenderungen in der Stellung einzelner Skelettheile zu

[1]) Die ausführliche Arbeit wird in der Deutschen Zeitschrift für Chirurgie erscheinen.

einander bemerkbar, welche wir aber erst am Schlusse nach Aufführung der beiden anderen Fälle zusammenfassend besprechen wollen.

Unser zweiter Fall betraf einen Mann, welcher sich durch einen Sprung auf den gepflasterten Hof eine Abrissfractur des Ansatzes der Achillessehne zuzog. Bei seiner Aufnahme in die Klinik (3 Wochen nach der Verletzung) zeigte der Fuss im Vergleich zum gesunden eine erheblich vermehrte Wölbung, sowie eine Verkürzung der Fersenballen-Grosszehenspitze-Distanz.

Fig. 1.

Die Röntgenphotographie (Fig. 2) erbrachte auch in diesem Falle das Bild eines Pes calcaneus sensu strictiori. Hier war die Ausschaltung des Musculus triceps surae nicht durch Durchtrennung der Achillessehne, sondern durch Abriss ihrer Insertionsstelle erfolgt. Besonders bemerkenswerth erscheint hierbei der Umstand, dass sich die Deformität in dem kurzen Zeitraum von 3 Wochen entwickelte.

Im dritten Falle endlich zeigt ein 15jähriger Knabe, der an angeborener spastischer Paraplegie leidet und wegen beiderseitiger Spitzfussstellung vor mehreren Jahren an der Achillessehne tenotomirt wurde, an einem Fuss einen stark entwickelten Hackenfuss im engeren Sinne. Das Röntgenbild (Fig. 3) führt uns wieder die veränderten Skelettheile vor Augen.

Hier war also die Ausschaltung der hohen Wadenmusculatur durch einen therapeutischen Eingriff erfolgt und waren die Sehnenenden dauernd unvereinigt geblieben.

Nicoladoni hat seiner Zeit als Erklärung für die Entstehung des Pes calcaneus sensu strictiori den einseitig wirkenden Zug der Plantarmusculatur, die bei jedem Auftreten innervirt wird, angeführt, welcher bei gleichzeitig mangelndem Zug der Achillessehne den Calcaneus zu einer dauernden Aenderung seiner Wachsthumsrichtung nöthigt und so zur Entwickelung der Deformität führt. Der Fuss als solcher stehe niemals dorsalflectirt.

Fig. 2.

Diese Erklärung kann, auf unsere Fälle angewendet, wohl für den ersten und dritten Fall herangezogen werden, nicht aber die Entstehung der Verbildung innerhalb des kurzen Zeitraumes von 3 Wochen im zweiten Falle begründen, da man bei dem kurzen Zeitraum nicht von einer dauernden Aenderung der Wachsthumsrichtung sprechen kann. Es müssen also noch andere Ursachen vorhanden sein, die die rasche Entstehung des Hackenfusses ermöglichen.

Die Röntgenphotographie leistete uns bei der Untersuchung vorzügliche Dienste. Die Vergleichung der Aufnahmen unserer Hackenfüsse mit solchen normaler Füsse ergab nun, dass sich der Calcaneus dem Zuge der Sohlenmusculatur folgend gegen den Talus im Sinne einer Dorsalflexion bewegt. Weiters, dass der Talus, der selbst keinerlei Muskeln zum Ansatz dient, der genannten Bewegung des Calcaneus keinen ausreichenden Widerstand entgegenzusetzen vermag und so selbst ebenfalls in Dorsalflexion gebracht wird.

Es bewegt sich also der hintere Fussabschnitt (Calcaneus und Talus) im Sinne einer Dorsalflexion gegen den Unterschenkel.

Da nun der Fuss als Ganzes nicht in Dorsalflexion steht (die Metatarsalköpfchen, sowie die Zehen berühren die Unterstützungsfläche), muss die im hinteren Fussabschnitt ausgeführte Bewegung in den vor demselben gelegenen Theilen compensirt werden. Das ist auch thatsächlich der Fall. Und zwar findet die Compensation zum grössten Theile im talo-navicularen Gelenke statt, welches durch seine weite Kapsel eine grosse Excursionsfähigkeit besitzt. Weiters

Fig. 3.

betheiligen sich an dieser Bewegung aber auch die Gelenke zwischen Calcaneus und Os cuboideum, sowie zwischen Naviculare und den Keilbeinen.

Fassen wir das Gesagte zusammen, so finden wir, dass beim Pes calcaneus traumaticus entstanden durch Ausschaltung der zur Achillessehne vereinigten Wadenmusculatur, am Fusse zwei einander entgegengesetzte Bewegungen stattfinden: der hintere Fussabschnitt (Calcaneus und Talus) bewegen sich im Sinne einer Dorsalflexion, vor demselben findet die ausgleichende Plantarflexion statt.

Es ist uns gelungen, diesen Mechanismus auch experimentell nachzuahmen. An einem Leichenfusse wurde künstlich der Zug der kurzen Sohlenmusculatur hergestellt und hierauf die Achillessehne durchtrennt. Dabei zeigte sich, dass die Fusswölbung dem Bestreben der kurzen Sohlenmusculatur, ihre Ansatzpunkte einander zu nähern, folgt und sich erheblich vermehrt. Röntgenbilder des Fusses vor und nach Ausführung der Achillotenotomie zeigen dieselben Stellungs-

änderungen der Skelettheile, wie sie vorher an den Hackenfüssen erkannt wurden.

Bei lange Zeit bestehenden Hackenfüssen wird der Calcaneus infolge des einseitigen Zuges, sowie der geänderten Statik eine Aenderung seiner äusseren und inneren Architektur erfahren. Die äusseren Formänderungen können wir an unserem ersten Falle beobachten. Die Umwandlung der Innenstructur ist nur unvollkommen dem Röntgenbilde zu entnehmen und wird erst das Studium eines Präparates dieselbe genauer erkennen lassen.

In ätiologischer Beziehung ist für den orthopädischen Chirurgen hauptsächlich der dritte Fall von Wichtigkeit. Er beweist, dass, wenn auch selten, nach einer Achillotenotomie die Vereinigung der Sehnenstümpfe ausbleiben kann. Es wird daher räthlich erscheinen, die quere Durchtrennung der Sehne durch die plastische Verlängerung, sei es offen oder subcutan (nach der Methode von Bayer), zu ersetzen.

XXI.

Demonstration einiger neuer orthopädischer Apparate.

Von

Dr. **Heusner**-Barmen.

Mit 5 in den Text gedruckten Abbildungen.

Meine Herren! Ich erlaube mir, Ihnen zunächst meinen orthopädischen Operationstisch in verbesserter Form vorzuzeigen. Ich habe demselben neuerdings eine Tischplatte hinzugefügt mit einem Längsspalt in der Mitte, aus welchem die in horizontaler und verticaler Richtung verschiebbaren Querbänkchen, auf welche der Patient zu liegen kommt, hervorragen. An den Vorderbeinen des Gestelles sind die mit Kurbel- und Sperrvorrichtung versehenen Extensionsstangen angebracht, welche nach jeder Richtung des Raumes verschoben und festgestellt werden können. Am vorderen Ende der Platte ist ferner eine Dammstütze mit gepolstertem Lederriemen eingeschoben; am hinteren Ende eine Welle mit Sperrvorrichtung, um einen kräftigen Zug am Kopfe des Patienten auszuüben, oder Extensionsgewichte darüber hinzuleiten (man vergleiche die Fig. 1 und 2, welche die Benutzung des Tisches als Suspensionsapparat bei der Anlegung eines Corsetverbandes, und seine Anwendung bei Ausführung des ersten Verbandes nach doppelseitiger Hüfteinrenkung darstellen). Die Armirung des Tisches kann in wenig Augenblicken abgenommen und derselbe dadurch in einen sehr praktischen Operationstisch für andere Zwecke verwandelt werden. In der Tischplatte sind Löcher gebohrt zur Befestigung meines neuen Osteoclasten, den ich Ihnen ebenfalls vorzeige, und welcher sich durch seine vielseitige Brauchbarkeit und grosse Spannweite vor anderen Instrumenten der Art auszeichnet (vergl. Fig. 3). Als Grundlage beim Aufbau desselben diente mir ein Parallelschraubstock mit niedrigen Backen,

wie er bei Metallhobelbänken im Gebrauche ist; zur Kraftleistung benutze ich einen Hebel von 1 m Länge. Auf den Schraubstockbacken ragen daumendicke Stahlzapfen von 15 cm Länge hervor, an welchen die zum Fassen der Glieder dienenden Platten, wie auch

Fig. 1.

der Hebel, durch Einschiebung befestigt und mit Hilfe von Stellringen höher oder tiefer angebracht werden können. Auf der einen Schraubstockbacke befinden sich zwei solcher Zapfen, handbreit von einander entfernt; auf der anderen drei, von denen aber nur der mittlere, nach innen etwas weiter vortretende, zur Aufnahme von Platten bestimmt ist. Letztere sind kurze Hohlrinnen aus dickem Metallblech, welche nach der Rundung der Gliedmassen gebogen und an der Innenseite mit festliegendem Filzpolster und Lederüberzug versehen sind; an der Rückseite tragen sie zwei horizontal verlaufende, flügelförmige Fortsätze aus Metallblech mit Löchern zum

Aufschieben auf die Zapfen. Die eine Platte wird unverrückbar auf die mit zwei Stiften versehene Schraubstockbacke aufgesetzt und hat

Fig. 2.



zu dem Zweck zwei Löcher in ihren Flügeln, während die Flügel der anderen Platte nur je eine Oeffnung haben. Diese Platte wird

Fig. 3.



auf den mittleren Stift der gegenseitigen Schraubstockplatte aufgesetzt und ist in horizontaler Richtung drehbar, um sich dem ge-

fassten Glied besser anzuschmiegen. Ihre Fixation erfolgt durch zwei Hilfsschrauben, welche die freigebliebenen Zapfen in horizontaler Richtung durchsetzen und einen Druck auf die Rückseiten der Platte ausüben können. Da die Glieder nicht alle dieselbe Grösse und Rundung haben, so muss man eine Auswahl der Platten für die verschiedenen Altersstufen vorräthig halten.

Um auch das Becken einspannen zu können, habe ich Platten aus $^1/_2$ cm dickem Kupferblech nach Gipsabgüssen aushämmern lassen, welche hinten breit über das Kreuzbein, vorne schmal über die Spinae fassen, nach Art zweier zwischen Darmbeinkamm und Trochanteren angepressten Hände. Die Platten fixiren das Becken seitlich vollkommen unverrückbar, und da sie ihre concave Fläche etwas nach abwärts gegen die weiter vorspringenden Trochanteren kehren, so ist auch eine Verschiebung nach oben ausgeschlossen. Damit das Becken nicht nach unten abrutschen kann, habe ich früher an den Platten Schenkelriemen angenietet, welche mittelst einer Schnalle geschlossen wurden; da diese Befestigung sich jedoch nicht ausreichend erwies, so habe ich sie neuerdings durch eine an dem Apparate angebrachte, feste Dammstütze ersetzt, einem hakenförmig gebogenen, mit Filz gepolsterten Eisenstabe, dessen concave Fläche nach der Rundung des Dammes und der Symphyse modellirt ist. Die Stütze kann mittelst einer, das Gehäuse des Osteoclasten in querer Richtung durchsetzenden Schraube vor- und rückwärts bewegt und mit Kraft gegen Sitzbeine und Damm des Patienten angepresst werden (Fig. 4). Auf diese Weise wird eine absolut sichere Beckenfixation erreicht, welche erwünschte Verwendung findet bei der Correction falscher Oberschenkelstellungen, sich wahrscheinlich auch bei schwierigen Einrenkungen angeborener Hüftluxationen nützlich erweisen wird.

Die besten Dienste leistet der Osteoclast bei der Correction resistenter Klumpfüsse, wobei derselbe zuerst von Trélat und Vincent in Anwendung gezogen wurde. Vincent, welcher sich des Robinschen Osteoclasten bediente, um den Klumpfuss unter Berücksichtigung seiner drei fehlerhaften Componenten in einer einzigen Sitzung zu redressiren, nannte sein Verfahren: Modelage du pied bot à moyen de l'ostéoclaste oder Tarsoplasie. Neuerdings hat Lorenz seinen Osteoclastredresseur zu demselben Zwecke empfohlen und seine Modification, wobei der eingespannte Fuss mit Hilfe einer Tuch- oder Lederschlinge gefasst und durch Anziehen einer Schraube gewaltsam corrigirt wird, „modellirendes Redressement" genannt.

Bei meinem Instrumente wird statt der Schraube der Hebel und statt der Tuch- oder Lederschlinge eine gepolsterte Kette benutzt, welche Schmiegsamkeit und Festigkeit in zweckmässiger Weise verbindet. Man kann jedoch mit dem Osteoclasten den Fuss gleichsam nur aus dem Groben herausarbeiten; die endgiltige Ummodellirung muss mit den Händen ausgeführt werden. Um dieses mühsame Werk zu erleichtern, habe ich neuerdings ein hebelartiges Instrument anfertigen lassen, mit welchem man den eingespannten Fuss sicher fassen und in einer einzigen Sitzung, ohne grosse Anstrengung herum arbeiten

Fig. 4.

kann. Der armlange Hebel besteht aus einer doppelt gelegten Stahlstange, von 8—10 mm Dicke, deren beide Hälften durch Umwickelung mit Draht fest vereinigt sind, während die Enden zu Oesen, von dem Umfang des Fusses in der Gegend des Chopart-schen Gelenkes modellirt werden (vergl. Fig. 5*a*). Zu dem Zwecke werden sie zuerst ringförmig gebogen und dann in glühendem Zustande auf einen nach Gipsmodell gegossenen eisernen Fuss aufgehämmert. Der Hebel muss hierbei so gehalten werden, wie es bei der Correction des Klumpfusses geschieht, d. h. er muss nicht gerade nach abwärts, sondern etwas nach einwärts gerichtet sein. Man macht die Ringe an den beiden Enden von verschiedener Grösse und es ist rathsam, sich mehrere Exemplare dieses einfachen Instrumentes für verschiedene Altersstufen anfertigen zu lassen. Beim Gebrauche wird der Fuss, um Quetschungen zu verhüten, mit Filzstreifen umwickelt; übrigens darf man das Instrument mit voller

Kraft handhaben, so dass Bänder und wohl auch Knochenschalen mit deutlichem Krachen gesprengt werden, da die Erfahrung gezeigt hat, dass wohl hie und da leichte Hautnekrosen, aber keine ernsteren Beschädigungen entstehen. Nur muss man selbstverständlich bei dem nachträglich angelegten Gipsverbande Schonung und Vorsicht walten lassen.

Fig. 5.



Ich zeige Ihnen schliesslich hier noch die einfachen und zweckmässigen Schienen, welche wir im Barmer Krankenhause zur Herstellung resp. Verstärkung aller Arten von orthopädischen und chirurgischen Verbänden an Rumpf und Extremitäten benutzen (Fig. 5*b*). Dieselben sind hergestellt aus fingerbreiten Streifen weichen Bandstahles von verschiedener Länge, welche in doppelt so breite Bänder von Matratzengurt eingenäht werden. Sie sind leicht mit den Händen zu biegen und können allen Unebenheiten mit Leichtigkeit angeformt werden, eignen sich z. B. sehr gut zur Herstellung eines stützenden Kragens bei den Calot'schen Gipsverbänden, zur Feststellung des Ellbogens in Beuge- und des Knies in Streckstellung u. s. w. Durch Anwickeln mit gestärkten Binden lassen sie sich rasch und sicher befestigen und geben den betreffenden Theilen eine dauerhaftere und bessere Stütze als selbst der Gipsverband, den sie in unserem Krankenhause einigermassen verdrängt haben. Wegen ihrer leichten Herstellbarkeit, Billigkeit, Dauerhaftigkeit, compendiösen Form, vielseitigen Verwendbarkeit, ihrer Widerstandsfähigkeit gegen Bruch und Witterungseinflüsse würden diese Schienen sich, meiner Ansicht nach, besonders für Kriegsverbandplätze und Feldlazarethe eignen und hier einen vortrefflichen Ersatz bieten für den empfindlichen und oft schwer zu beschaffenden Gipsverband. Ich bemerke schliesslich, dass die Schienen von unseren Pflegerinnen hergestellt werden und dass wir, um die Gliedmassen gegen Druck seitens der Stahlstangen zu sichern, in der Regel Streifen aus Rohrflechtwerk als Unterlage einlegen, welche auch für sich allein ein gutes und schmiegsames Stützmaterial in Verbindung mit den Stärkebinden abgeben (Fig. 5*c*). Zu beziehen von C. F. Teicher, Leipzig, Georgenstrasse.

XXII.

(Aus dem Universitäts-Ambulatorium für orthopädische Chirurgie des Prof. Lorenz in Wien.)

Die Circumferenz-Osteotomie.

Von

Dr. **Max Reiner**, Assistent.

Mit 1 in den Text gedruckten Abbildung.

Für die Erprobung der verschiedenen Methoden der Knochentrennung hat von jeher das Genu valgum als ein Lieblingsobject gedient, und es soll auch in Folgendem der Beschreibung eines neuen Verfahrens der blutigen Knochentrennung die Operation beim Genu valgum zur Grundlage dienen.

Von den zahlreichen blutigen Operationsverfahren, welche zur Behandlung des Genu valgum adolescentium angegeben wurden, ist die lineare supracondyläre Osteotomie nach Mac Ewen die als beste anerkannte und daher auch am meisten geübte Methode. Nach der Berechnung von Middeldorpf eignet sich dieselbe für 90 unter 100 Fällen, also für die überwiegende Mehrzahl, während für den verbleibenden geringen Rest von 10 % der Fälle die Correctur besser am Unterschenkel vorzunehmen ist, und demnach das Verfahren von Schede oder jenes von Billroth oder von Mayer am Platze ist.

Die Vorschriften Mac Ewen's zur Ausführung der Operation lauten im wesentlichen derart, dass von der bekannten Einstichstelle an der medialen Seite des Femur der Meissel eingeführt, dass mittelst desselben der Knochen nach der vorderen und lateralen Seite hin durchtrennt wird, und dass endlich nach der medialen Seite hin die Umbrechung erfolgt.

Zur Ausführung dieser im Grunde genommen einfachen Operation sind zahlreiche Abänderungsvorschläge gemacht und Detailvor-

schriften gegeben worden, welche die Verhütung von Nebenverletzungen, die Verhinderung der Meisseleinklemmung, die Schonung des Periostes u. s. w. bezwecken.

Das Wesen der Operation wird durch Einfügung derartiger Abänderungen nicht tangirt. Es sind jedoch, wie hier dargethan werden soll, auch principielle Einwendungen zu erheben, welche sich indess nicht auf die Wahl des Ortes der Operation, sondern vielmehr auf den bisherigen Ausführungsmodus der Knochentrennung beziehen.

In erster Linie kann es nicht als zweckmässig erscheinen, dass nach der Vorschrift die Durchmeisselung des Knochens von der Convexität aus vorgenommen und auch das Einbrechen der geschwächten Knochenzone nach der Convexität hin erfolgen soll. Ein derartiger Versuch begegnet oft erheblichen Schwierigkeiten, welche (zum Theile) in dem folgenden Umstande ihre Erklärung finden. Da man von der Convexität der Verkrümmung, d. i. von der medialen Seite des Femur mit dem Osteotom eindringt, werden in erster Linie und am ausgiebigsten die medialen Lamellen zerstört, während von den lateralen Lamellen ein grösserer Rest intact bleibt. Versucht man nun, den Knochen nach der medialen Seite durchzubrechen, so hat man den grossen Widerstand der lateralen Lamellen zu überwinden; man möge sich nur den grossen Querdurchmesser des Femurkolbens vorstellen, um sofort einzusehen, dass diese äusseren Lamellen beim Infractionsversuche eigentlich gar nicht umgebogen und demnach auch nicht eingebrochen werden können, sondern dass sie zerrissen werden müssen, wenn der Knochen nachgeben soll; mit anderen Worten, diese stehengebliebenen lateralen Lamellen werden nicht auf ihre Biegungs- oder relative Festigkeit in Anspruch genommen, sondern ihre absolute oder Zugfestigkeit muss überwunden werden. Zur Ueberwindung der Zugfestigkeit ist aber ein viel erheblicherer Kraftaufwand erforderlich, als zur Vernichtung der Biegungsfestigkeit. Es liegt daher immer die Möglichkeit vor, dass das Einbrechen misslingt, so dass man sich in die peinliche Lage versetzt sieht, das Osteotom neuerdings einführen zu müssen. Aber auch dann weiss man nicht, wie weit man noch vorzudringen hat, weil man ja eigentlich nur unvollkommene Anhaltspunkte dafür besitzt, wie weit die Knochentrennung bereits gediehen ist. Zu weit wird man aus begreiflichen Gründen nicht vordringen wollen, und so begnügt man sich eher mit einem geringeren Ausmaasse der scharfen Trennung.

Deshalb hat Dollinger den Vorschlag gemacht, zwar ebenso wie Mac Ewen von der medialen Seite vordringend zu operiren, dann aber den Knochen nicht nach der medialen, sondern nach der lateralen Richtung zu infrangiren, wobei überdies das Osteotom während des Infractionsactes in der Knochenwunde verbleiben kann. Dieser, physikalisch allerdings richtigere Vorgang ist aber deshalb nicht zu empfehlen, weil man ein doppeltes Trauma setzt, indem man die Knochenlamellen zuerst nach der einen Seite bricht, und dann, bei der Correctur der Deformität, die Zähne der zackigen Bruchlinie wieder aus einander drängt. Dadurch, sowie durch die unnöthig grosse, bei diesem Vorgange mitspielende Periostverletzung wird einer Dislocation der Bruchenden Vorschub geleistet und möglicherweise auch die Heilungsdauer verlängert.

Richtiger ist es jedenfalls, die Knochentrennung und die Correctur der Deformität zusammen als einen einzigen Operationsact vorzunehmen, d. i. also in deformitäts-conträrer Richtung umzubrechen. Um dies zu ermöglichen, dringen nun Reeves und Mac Cormac, in der gleichen Linie, wie Mac Ewen operirend, von der Concavität, d. i. von der lateralen Femurseite ein, und belassen während des Infractionsversuches den Meissel in der Knochenwunde, so dass das Osteotomiren gleich fortgesetzt werden kann, falls das Einbrechen nicht gelingt. Sie haben dabei den weiteren Vortheil, dass relativ weniger solche Lamellen intact bleiben, welche der Beanspruchung auf ihre absolute Festigkeit weichen müssen, während ein grösserer Rest der stehengebliebenen Lamellen durch Ueberwindung der relativen Festigkeit in seiner Continuität vernichtet wird. Es wird daher in diesem Falle bei dem gleichen, zum Umbrechen des Knochens erforderlichen Kraftaufwande, eine geringere vorgängige Knochenschwächung, resp. bei der gleichen Knochenschwächung ein geringerer Kraftaufwand nothwendig werden, und somit eine grössere Sicherheit der Operation gewährleistet sein. Auf diesen Umstand muss jeder weitere Abänderungsvorschlag zur Mac Ewen'schen Operation bedacht nehmen.

Eine zweite principielle Einwendung gegen die bisher geübte Form der Osteotomie aber wird auch durch die jetzt geschilderte von Reeves und Mac Cormac herrührende Modification nicht behoben.

Die Trennungsebene des Knochens fällt bei der Mac Ewen'schen Operation ungefähr $4\frac{1}{2}$ cm oberhalb der oberen Randebene

des lateralen Condylus, d. i. in eine Höhe des Femurkolbens, in welcher sich erst ein Theil der compacten Rindenzone in Spongiosa aufgelöst hat, während die compacte Rindensubstanz in dieser Höhe eine noch ganz beträchtliche Dicke besitzt. Diese compacte Rindensubstanz setzt naturgemäss sowohl dem Abbrechen, als auch dem Zerreissen einen viel erheblicheren Widerstand entgegen, als die dünnen Lamellen der Spongiosa; aber gerade diese compacte Rindensubstanz ist es, welche bei der gegenwärtig geübten Art des Osteotomirens am wenigsten angegriffen wird; nur an jener Stelle, an welcher das Osteotom in den Knochen eindringt, wird sie vernichtet; das weitere Vordringen des Instrumentes erfolgt fast ausschliesslich in der spongiösen Substanz, und in der Regel hütet man sich, der Compacta und damit der Oberfläche des Knochens allzu nahe zu kommen, um der Gefahr von Nebenverletzungen sicher zu entgehen. In diesem Umstande liegt der Hauptfehler des bisher geübten Verfahrens.

Eine rationelle Methode der blutigen Knochentrennung beim Genu valgum müsste also ihren Angriff hauptsächlich gegen die Corticalis richten, und sie müsste überdies und selbstverständlich die Schwächung des Knochens an der Seite der Concavität etabliren, um die Correctur und die Knochentrennung in einem einzigen Acte, mit dem geringsten Kraftaufwande und mit der grösstmöglichsten Sicherheit zu vollenden.

Um die Durchführung der Operation im Einklange mit den hier gestellten Anforderungen zu bringen, soll das von mir construirte, einfache Osteotom dienen.

Dasselbe unterscheidet sich von der bekannten Form der üblichen Instrumente hauptsächlich dadurch, dass es, ähnlich dem Rachiotom der pathologischen Anatomen, an einer Ecke der Meisselschneide einen ca. 5—6 mm langen Zapfen trägt, der aber, zum Unterschiede gegenüber dem Rachiotom, nicht unmittelbar hinter der Schneide des Meissels sich verjüngt, resp. endigt, sondern sich als vorspringender Randwulst auf die Längskante des Meisselblattes fortsetzt und, der ganzen Kante entlang verlaufend, sich erst in den Meisselstiel verliert. Dieser Randwulst ist ca. 3—4 mm hoch und überragt das Meisselblatt nach beiden Seiten hin um je ca. 3 mm. Das Instrument ist in zweifacher Form ausgeführt worden; die eine Form ist leicht (nach der Kante) gebogen, die andere gerade (s. nebenstehende Figur).

Es ist ohne weiteres verständlich, dass ein derartig construirter Meissel sich nicht, wie eines der üblichen Osteotome, senkrecht zur Achse des Knochens einstellen lässt, sondern dass er von vornherein mehr schräg gegen die Knochenoberfläche aufsitzt, weil der vorspringende Zapfen eine andere Einstellung nicht gestattet. Während nun bei den ersten Hammerschlägen die freie Ecke der Schneide in die Knochensubstanz eindringt, der zapfenartige Vorsprung aber an der Oberfläche zurückgehalten wird, muss sich die Längsachse des Meissels nun noch mehr tangential gegen die Oberfläche des Knochens einstellen, und dies geschieht fast selbstthätig, ohne dass die das Instrument dirigirende Hand des Operateurs viel nachzuhelfen braucht. Indem der Hammer nun weiter wirkt, schiebt sich der Meissel in der Knochensubstanz, der Randwulst an der Knochenoberfläche tangential vor. Der Meissel schneidet also vor allem die

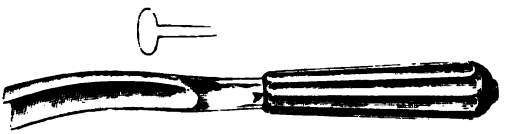

Circumferenz-Osteotom, nach der Kante gebogen (die gerade Form wurde nicht abgebildet). Die obere Figur zeigt den Durchschnitt des Meisselblattes.

Compacta des Knochens und überdies noch einen so breiten Rand der Spongiosa durch, als eben der Länge der Schneide des gewählten Instrumentes entspricht; er dringt nicht durch die Mitte des Knochens vor, sondern folgt dem Umfange desselben und deshalb habe ich denselben Circumferenzmeissel, und die mittelst desselben vorgenommene Knochentrennung Circumferenz-Osteotomie benannt.

Die Verstärkung, welche der Meissel durch den seine Kante begleitenden Randwulst erfährt — das Instrument ist selbstverständlich aus einem Stücke gearbeitet — bietet nun den weiteren Vortheil, dass sie die Festigkeit des Instrumtes erhöht und das elastische Federn desselben verringert. Dadurch ist es möglich geworden, den Meissel einerseits dünner herzustellen, als derartige Instrumente gewöhnlich sein dürfen, und überdies entfiel die Nothwendigkeit, den Meissel nach rückwärts stark keilförmig anwachsen zu lassen, was bei den bisherigen Instrumenten unerlässlich war. Der Circumferenzmeissel besitzt also ein dünnes und überdies der ganzen Länge nach fast gleichmässig dünnes Blatt. Dieser Umstand ist wichtig, weil eine solche Bauart des Instrumentes die Durchschneidung des Kno-

chens wesentlich erleichtert, fast jede Splitterung der Schnittränder hintanhält und der Einklemmung des Instrumentes vorbeugt.

Die Operation gestaltet sich nun beim Genu valgum im einzelnen wie folgt:

Das im Kniegelenke leicht gebeugte Bein ist auf ein festes Kissen gelagert. Man bestimmt das distale Ende des Weichtheilschnittes durch den Kreuzungspunkt zweier Linien, von welchen die eine mit der circulären Mac Ewen'schen identisch ist, während die darauf senkrechte Längslinie zwei bis drei Querfinger (je nach der Mächtigkeit der Fleisch- und Fettmasse der Extremität) lateral vom lateralen Rande der Patella gezogen wird. Der Weichtheilschnitt wird demnach an der lateralen Seite des Oberschenkels angelegt, ist 5—6 cm lang und durchdringt den Musc. vast. externus. Man kann nun das Osteotom direct auf das Periost aufsetzen. Ich ziehe es vor, nach dem Vorgange Koenig's das Periost vorher zu incidiren und es mittelst eines Elevatoriums vom Knochen abzulösen, was auf der lateralen und auf der vorderen Fläche des Femurkolbens zu geschehen hat. Die Periostablösung gelingt an diesen Knochenstellen ausserordentlich leicht. Dann wird die ganze Wunde, incl. die Periostincision mittelst zweier Elevatorien oder Wundhaken aus einander gehalten und das Circumferenz-Osteotom in der Wunde etablirt. Dies geschieht nach den bekannten und auch hier geltenden Vorschriften derart, dass der Meissel mit seiner Schneide achsial zum Knochen eingeführt und erst auf dem Knochen durch Drehung quergestellt wird. Der Meissel muss nun derart dem Knochen aufsitzen, dass der Randwulst nach vorne, die freie Ecke der Meisselschneide nach hinten gerichtet ist. Der Randwulst zieht jetzt noch nicht rein tangential, richtet sich aber nach den ersten Hammerschlägen und schiebt sich zwischen dem Periosteum und der Knochenoberfläche vorwärts. Das vordere zapfenförmige Ende des Randwulstes fühlt man in der Regel durch nicht zu dicke Weichtheile hindurch und gewinnt hiermit ein Urtheil über den Weg, der bereits zurückgelegt ist. Man durchtrennt also zunächst den vorderen Femurtheil, zieht den Meissel heraus, muss ihn aber jetzt noch einmal einführen, um die laterale Partie des Femur zu durchtrennen. Nur muss man das Instrument jetzt senkrecht zur früher innegehaltenen Richtung aufsetzen, weil man ja früher von aussen nach innen gemeisselt hat, während man jetzt von vorne nach hinten vordringt. Ist nun auch die Durchtrennung der lateralen Femurwand vollendet, so entfernt

man das Instrument und versorgt die Wunde definitiv (man kann sie ruhig vollkommen schliessen). Man legt die Watte- und Calicotbindentouren, welche den Gipsbinden zur Unterlage dienen und selbstverständlich den aseptischen Wundverband decken. Nun erst bricht man den Knochen ein und sichert die erzielte Correctur im Gipsverbande.

Man hat durchaus Zeit, den Schlussact der Operation, d. i. das Einbrechen des Knochens, bis zu diesem letzten Momente aufzusparen, weil man, wenn nach der beschriebenen Methode vorgegangen wurde, niemals Gefahr läuft, die Correctur wegen mangelhafter Knochenschwächung nicht durchführen zu können. Man kann mit voller Gewissheit darauf bauen, mit dem Einbrechungsversuche zu reussiren, weil gerade jene Theile des Knochenstabes durchschnitten sind, welche, falls sie intact geblieben wären, dem späteren Einbrechen den meisten Widerstand leisten würden, d. i. speciell die Compacta, und die concavitätsseitige Knochenmasse überhaupt. Die jetzt noch, d. i. nach vorgenommener Circumferenz-Osteotomie stehen gebliebenen Knochenlamellen müssen nicht zerrissen, sondern einfach umgebrochen werden und weichen geringer Gewalt.

Man kann nach dem Vorgange Koenig's auch derart vorgehen, dass man den Knochen nicht quer, sondern schräg durchmeisselt. Ich pflege dann, um dem Scheitelpunkte des Deformitätswinkels möglichst nahe zu kommen, den vorderen Knochenschnitt leicht schräge von lateral oben nach medial unten anzulegen; der laterale Knochenschnitt muss dann, damit er in der gleichen Trennungsebene bleibt, schräg nach hinten oben fortgesetzt werden.

Wie aus der Schilderung des Operationsvorganges erhellt, ist es nothwendig, das Instrument 2mal einzuführen, das eine Mal zur Ausführung des vorderen, das zweite Mal zur Ausführung des lateralen Knochenschnittes. Es ist allerdings wahrscheinlich, dass man in einzelnen Fällen, bei gracilem Femurkolben, mit dem lateralen Schnitte allein zum Ziele kommt — ich habe dies bisher nie versucht. Aber in der Mehrzahl der Fälle wird der vordere Schnitt wohl hinzugefügt werden müssen. Der Operateur ist darum den üblichen Methoden gegenüber keineswegs im Nachtheile, da man ja auch gegenwärtig, dem Vorschlage Billroth's entsprechend, mehrere Osteotome von absteigender Dicke und Grösse nach einander einzuführen hat, um die Durchschneidung zu erleichtern und der Splitterung und der Meisseleinklemmung vorzubeugen; und dabei sind noch

jene Einführungen des Instrumentes nicht mitgerechnet, welche eventuell nach missglückten Einbrechungsversuchen erforderlich sind.

Dem gegenüber tauscht der Operateur bei der Circumferenz-Osteotomie den Vortheil ein, mit zwei Knochenschnitten, resp. mit zweimaligem Einführen des Instrumentes unbedingt das Auslangen zu finden, keine Nebenverletzungen der Weichtheile, keine Splitterung der Schnittränder, keine Einklemmung des Meissels fürchten zu müssen, sondern die Operation in kürzester Zeit und in mechanisch einfachster Weise ausführen zu können.

Die von mir vorgeschlagene Methode der Osteotomie trägt den Charakter einer sogen. subcutanen Operation, weil die deckenden Weichtheile, das Periost mit eingeschlossen, nur in jenem Umfange durchschnitten werden müssen, der nothwendig ist, um die Einführung des Instrumentes zu ermöglichen; der Operationsact selbst spielt sich also eigentlich subcutan ab.

Indicirt ist die Circumferenz-Osteotomie bei Genu valgum adolescentium in allen Fällen, welche sich überhaupt zur Correctur am unteren Femurende eignen und das 17.—18. Lebensjahr bereits überschritten haben. Für die jüngeren Fälle bleibt die unblutige Methode reservirt.

Zur Ausführung der Circumferenz-Osteotomie sind nur wenige Minuten erforderlich. Die Nachbehandlung erfolgt nach bekannten Grundsätzen.

XXIII.

Ueber Spondylitis gummosa[1]).

Von

Privatdocent Dr. **Joachimsthal** in Berlin.

Mit 4 in den Text gedruckten Abbildungen.

Meine Herren! Die grosse Seltenheit der syphilitischen Wirbelaffectionen sowie der günstige von mir bei einem mit einem solchen Leiden behafteten Kranken erzielte therapeutische Effect veranlassen mich, Ihnen diesen Patienten mit einigen wenigen Bemerkungen vorzuführen.

Der zur Zeit 54jährige Mann suchte im Februar 1901 in einem sehr kläglichen Zustande die Hilfe meiner Poliklinik nach. Seit etwa einem Jahre hatte er eine zunehmende Versteifung des Rückens und schliesslich eine fast vollkommene Unfähigkeit, den auf die Brust herabgesunkenen Kopf zu erheben, bemerkt. Aengstlich stützte er beim Stehen und Gehen das bis auf wenige Centimeter dem Sternum genäherte Kinn von unten her mit den Händen. Die Untersuchung der Wirbelsäule ergab ein spitzes Hervortreten des 1. und besonders des 2. Brustwirbeldorns. Die Vertebra prominens war oberhalb der vortretenden Wirbel deutlich nachweisbar. Der Winkel, über dem der supra- und infragibbäre Abschnitt der Wirbelsäule zusammenstiessen, betrug etwa 45 °. Compensatorisch hatte der untere Brust- und Lendentheil der Wirbelsäule sich in starker Lordose eingestellt, wodurch allein eine einigermassen aufrechte Haltung ermöglicht wurde (Fig. 1 und 3). Es bestanden Schmerzen nicht nur an der Stelle des Gibbus, sondern auch in den unteren Theilen des Rückens, ein ängstlicher Gang sowie vollkommene Spasmen im Bereiche der Nacken- und Brustmusculatur, die nament-

[1]) Nach einer Demonstration auf dem 1. Congress der Deutschen Gesellschaft für orthopädische Chirurgie am 1. April 1902.

lich das Bücken nur in der für Spondylitis charakteristischen Weise zur Ausführung kommen liessen.

War nach diesen Erscheinungen die spondylitische Natur des Leidens zweifellos, so erschien bei dem Alter des Patienten, dem Fehlen irgendwelcher tuberculöser Veränderungen in den Lungen, dem Larynx und anderen inneren Organen die gewöhnliche Aetiologie der Wirbelentzündung unwahrscheinlich. Die nach dieser Richtung hin

Fig. 1.

Fig. 2.

angestellten Nachforschungen ergaben, dass Patient 32 Jahre zuvor ein Ulcus acquirirt und damals mit Aetzungen und Einreibungen behandelt worden war. Er ist darauf vollkommen gesund geworden, hat 1870/71 den Feldzug mitgemacht und ist angeblich bis zum Beginne des Wirbelleidens ohne krankhafte Erscheinungen geblieben.

Der Therapie erwuchsen mit Rücksicht auf diese anamnestischen Feststellungen zweierlei Aufgaben. Der Kranke erhielt zunächst neben Einreibungen von Unguentum hydrargyri grosse Dosen Jodkali; ausserdem wurde ihm ein Stützcorset angelegt, an dem mit Hilfe eines Kinn und Hinterhaupt umgreifenden Jurymasts eine allmähliche Aufrichtung des supragibbären Theiles der Wirbelsäule versucht wurde. Bei dieser Behandlung trat eine schnelle Besserung, zunächst

in Bezug auf die Schmerzhaftigkeit, und weiterhin eine so vollkommene Rückbildung der Deformität ein, wie sie bei einer tuberculösen Spondylitis wohl kaum jemals beobachtet worden ist. Zur Zeit ist Patient im Stande, den Kopf frei nach allen Richtungen zu bewegen. Der Gibbus ist vollkommen geschwunden. Nur bei der Palpation lässt sich noch ein leichtes Prominiren des 1. Brustwirbeldorns nachweisen.

Fig. 3.

Fig. 4.

Die erzielte Geraderichtung tritt namentlich bei einem Vergleich der zu Beginn der Behandlung (in einem bereits gebesserten Zustande) (Fig. 1 u. 3) und der vor kurzem gefertigten Photographien des Patienten (Fig. 2 u. 4) deutlich zu Tage.

Meine Herren! In Bezug auf die die gummöse Spondylitis betreffenden Details kann ich auf die Arbeiten von Fournier[1]), Levot[2]), Leyden[3]) und namentlich Jasinski[4]) verweisen, welch

[1]) Fournier, Un cas de mal de Pott d'origine syphilitique. Annales de dermatologie et de syphilographie 1881, p. 19.

[2]) Levot, Des lésions syphilitiques du rachis.

[3]) Leyden, Ueber einen Fall von syphilitischer Wirbelerkrankung. Berl. klin. Wochenschr. 1889, S. 461.

[4]) R. Jasinski, Ueber syphilitische Erkrankungen der Wirbelsäule. Arch. f. Dermatologie und Syphilis Bd. 23 S. 409.

letzterer alles dasjenige, was die Forscher der verschiedensten Zeiten und Völker über die syphilitischen Affectionen der Wirbelsäule geschrieben haben, sorgfältig zusammengestellt hat. Gestatten Sie mir im Anschluss an meine Beobachtung nur einige wenige Bemerkungen, die sich einmal auf die Diagnostik des Uebels beziehen und weiterhin das Behandlungsresultat betreffen.

Trotz der 32 Jahre zurückliegenden Infection lag die durch den Erfolg der Therapie zur Gewissheit gewordene Annahme einer gummösen Erkrankung der Wirbelsäule bei meinem Patienten wegen seines Alters und des Fehlens tuberculöser Veränderungen an den inneren Organen nahe. Man nimmt im allgemeinen an, dass primäre Knochentuberculose nur bei im Wachsthum begriffenen Individuen vorkommt. Im späteren Alter tritt die Tuberculose in den Wirbeln in der Regel nur secundär auf. Der primäre Heerd lässt sich dann gewöhnlich mit Leichtigkeit in den Lungen, dem Larynx etc. nachweisen. Gelingt ein solcher Nachweis bei vorhandenem Gibbus nicht, so besteht der Verdacht auf eine gummöse Erkrankung oder ein Neoplasma, welch letzteres ja in der Regel durch den weiteren Verlauf bald erkennbar wird, während wir, wie in dem vorliegenden Falle, für die Annahme einer tertiären Lues in der Anamnese und in dem etwaigen Effect einer antisyphilitischen Behandlung weitere Anhaltspunkte gewinnen.

Wie der günstige Erfolg der neben dieser Therapie zur Durchführung gebrachten mechanischen Behandlung zeigt, und wie dies auch beispielsweise in der Leyden'schen Beobachtung hervortritt, scheinen in Bezug auf die Rückbildung des Gibbus unter entsprechenden therapeutischen Massnahmen wesentlich günstigere Bedingungen bei den gummösen als bei den cariösen Erkrankungen der Wirbelsäule vorzuliegen.

Die Frage, was bei der Geraderichtung des spondylitischen Buckels aus der durch die künstliche Streckung entstandenen Lücke in den Wirbelkörpern, Bögen und Bandscheiben wird, ist ja namentlich in den Discussionen über das Calot'sche Verfahren vielfach und zwar meist in pessimistischem Sinne beantwortet worden. Vor kurzem suchte noch Joseph [1]) den Nachweis zu erbringen, dass es bei der Ausfüllung der artificiellen Lücke fast gar keiner Knochenneubildung

[1]) J. Joseph, Zur Streckung des Pott'schen Buckels. Berliner klin. Wochenschr. 1901, Nr. 37 u. 38.

bedarf, dass die Lücke sich vielmehr ganz allmählich unter Abplattung der zu den erkrankten Wirbelkörpern gehörigen Bögen durch Senkung des supragibbären Abschnittes der Wirbelsäule mit der untersten Partie derselben fast völlig ausfüllen kann. Natürlich kommt es dabei stets zu mehr oder minder beträchtlichen Deformirungen des Skelets.

Demgegenüber bietet unsere Beobachtung die interessante Erscheinung der vollständigen Rückbildung eines beträchtlichen Gibbus. Soweit man in dieser Beziehung aus einer klinischen Beobachtung Rückschlüsse ziehen darf, hat entweder ein Ersatz des gummösen Gewebes und eine Ausfüllung der durch die Geradestreckung der Wirbelsäule geschaffenen Lücke durch neugebildetes Knochengewebe oder eine Stützung der erkrankten Wirbel durch sklerotisches Knochengewebe in der Umgebung stattgefunden.

Die vollkommene Restitutio ad integrum während einer die mechanische Behandlung unterstützenden antisyphilitischen Kur dürfte als ein weiterer Beweis für die Richtigkeit der Annahme einer Spondylitis gummosa gelten können.

XXIV.

Dauerresultate bei der Behandlung der angeborenen Hüftluxation.

(Aus der Königl. chirurgischen Klinik zu Breslau [Geheimrath Prof. v. Mikulicz-Radecki].)

Von

Dr. **Gustav Drehmann,**

Leiter der orthopädischen Abtheilung der Klinik.

Da die Meinungen über die rationelle Behandlungsmethode der angeborenen Hüftverrenkung noch getheilt sind, und vor allem die Leistungsfähigkeit der unblutigen Methode noch nicht allgemein anerkannt wird, so habe ich es unternommen, die in den letzten 10 Jahren an der Königl. chirurgischen Klinik zu Breslau erreichten Resultate mit den verschiedenen Behandlungsmethoden einer Nachprüfung zu unterziehen.

Es sind im ganzen drei Perioden zu unterscheiden: die Behandlung mit dem v. Mikulicz'schen Lagerungsapparat, die blutige Einrenkung und die unblutige Einrenkung mit functioneller Belastung. Abgesehen von 9 Fällen und zwar 6 einseitigen und 3 doppelseitigen Luxationen, welche rein orthopädisch mit Corset behandelt wurden, kamen 50 Fälle zur Behandlung mit dem Lagerungsapparat. Es handelt sich um 38 Fälle einseitiger und 12 Fälle doppelseitiger Luxation. Von diesen wurde 1 Fall von einseitiger und 1 Fall von doppelseitiger Luxation später blutig, 1 Fall einseitiger Verrenkung unblutig eingerenkt. Ueber die Resultate hat Herr Geheimrath v. Mikulicz bereits einmal auf dem Chirurgencongresse[1]) berichtet. Im allgemeinen lässt sich soviel sagen, dass in allen Fällen, bei welchen die Behandlung durchgeführt wurde, eine wesentliche Besse-

[1]) Mikulicz, Zur unblutigen Behandlung der angeborenen Hüftluxation. Langenb. Arch. Bd. 49.

rung des Ganges, und bei doppelseitiger Verrenkung eine meist völlige Beseitigung der Lordose erreicht wurde. Einzelne Fälle gehen ganz normal, bei einigen der früher als geheilt aufgeführten ist nachträglich wieder eine Verschlimmerung eingetreten. Die meisten oder fast alle dieser Fälle stammen aus der Zeit vor der Einführung der Röntgenstrahlen, so dass eine strenge Controlle des erreichten Resultates fehlt. Doch ist zweifellos in einer Reihe von nachträglich lange genug beobachteten Fällen völlige Heilung auch in anatomischem Sinne erzielt worden. Die Behandlungsmethode wurde später, weil sie eine langwierige, an die Geduld der Angehörigen hohe Ansprüche machende Methode war, zu Gunsten der unblutigen Einrenkungsmethode fast völlig aufgegeben.

Blutig operirt wurden im ganzen 22 Fälle, und zwar 3 nach Lorenz mit vorderem Schnitt, die übrigen vom Jahre 1895 ab nach Hoffa mit dem seitlichen Schnitt am hinteren Rande des Tensor fasciae latae. Es handelte sich um 16 einseitige Fälle und 6 doppelseitige. Von den letzteren wurde in 2 Fällen nur je eine Seite operirt, in einem Falle war die andere Seite unblutig reponirt, im zweiten Falle wurde wegen schwerer Infection und nachträglicher Reluxation die Operation der anderen Seite unterlassen. Die Operation wurde demnach im ganzen 26mal ausgeführt.

Was das unmittelbare Resultat, die Wundheilung, betrifft, so verloren wir einen Fall am 3. Tage nach der Operation an Sepsis. Die Operation war eine uncomplicirte, es handelte sich um einen 3jährigen Knaben mit einseitiger Luxation. Vielleicht lag in diesem Falle hämatogene Infection, unabhängig von der Wunde (Tonsillen?) vor. 3 Fälle waren schwer inficirt, diese waren nach Hoffa's Vorschlag tamponirt, 2 weitere tamponirte Fälle heilten mit leichter Infection. In 16 Fällen, welche primär vernäht wurden, trat ausnahmslos normale Heilung ein.

Was die functionellen Resultate betrifft, so war unter den geheilten 15 einseitigen Luxationen in einem Falle eine völlige Reluxation eingetreten. Der Fall betraf ein 3jähriges Mädchen, später wurde mit unblutiger Einrenkung eine völlige Heilung erzielt.

Zwei Fälle, betreffend Kinder im 4. und 5. Jahre, zeigten trotz primärer Heilung eine fast völlige Aufhebung der Beweglichkeit und stetige Neigung zur Contracturbildung. Trotz frühzeitig eingeleiteter mechanischer Behandlung konnte keine Besserung erzielt werden. Ein Fall ist wegen immer noch bestehender Neigung zur

Flexions- und Adductionscontractur jetzt 5 Jahre nach der Operation noch in Behandlung.

Zwei weitere Fälle, 7 und 8 Jahre alt, zeigen geringe Beweglichkeit, gehen aber gut. Das Bein ist in brauchbarer Mittellage fixirt.

Acht Fälle betrafen Kinder von 9—12 Jahren. Von diesen traten in 2 Fällen Reluxationen ein, welche eine nachträgliche unblutige Einrenkung erforderten. Das Endresultat war, dass die Verkürzung völlig beseitigt und ein guter Gang erzielt wurde. Die übrigen 6 Fälle sind völlig ankylotisch und zum Theil in Contracturstellung fixirt.

Zwei Fälle betrafen Patientinnen von 18 und 24 Jahren. Hier waren Schmerzen beim Gehen die Hauptindication der Operation. Es wurde die Reposition erreicht und von vornherein eine Ankylosenbildung erstrebt. Der functionelle Erfolg ist in beiden Fällen gut.

Von den 6 operirten Fällen doppelseitiger Luxation, betreffend Kinder von 3—6 Jahren, war in 3 Fällen durch schwere Infection das Resultat ein schlechtes. Von den 3 Fällen, welche primär heilten, betrifft 1 Fall ein zur Zeit der Operation $2\frac{1}{2}$jähriges Kind. Das Kind war bei der Nachuntersuchung im März 1902 7 Jahre, der Gang ist gut, nur nach der rechten Seite leicht hinkend, die Lordose ist völlig beseitigt. Das rechte Bein ist $1\frac{1}{2}$ cm kürzer. Das Röntgenbild zeigt eine Pfannenwanderung auf der rechten Seite. Der Kopf wird aber von einem guten Pfannendach zurückgehalten.

Der 2. Fall, 3jähriges Kind, reluxirte auf einer Seite, auf der anderen bildete sich eine Adductionscontractur. Der Fall wurde später auf der reluxirten Seite unblutig reponirt, auf der anderen Seite wurde die Contractur beseitigt. Das Endresultat war 3 Jahre nach der Operation (Sommer 1901) ein günstiges. Eine spätere Nachuntersuchung war nicht möglich.

Der 3. Fall wurde nur einseitig operirt, da die andere Seite nach unblutiger Einrenkung gut reponirt war. Der Knabe geht jetzt $4\frac{1}{2}$ Jahre nach der Operation ohne Ermüdung, nur noch leicht wackelnd.

Wenn diese Fälle schon ein Endurtheil erlauben, so können wir sagen, dass die blutige Operation schon vom 5. Lebensjahr ab, auch bei völlig aseptischem Verlaufe der Operation, häufig eine mehr oder weniger hochgradige Versteifung und Neigung zur Contracturstellung zur Folge hat. Bei jüngeren Kindern sind die Chancen günstiger, aber die Gefahr einer Reluxation ist eine grössere.

Die unblutige Einrenkung wurde im ganzen in 131 Fällen ver-

sucht. Die Fälle, welche nach blutiger Operation reluxirt und dann unblutig eingerenkt wurden, sind hier nicht mit einbezogen, da hier die anatomischen Verhältnisse durch die vorhergegangene Operation andere geworden sind. Die Einrenkung gelang in 7 Fällen einseitiger Luxation, betreffend Kinder über 10 Jahre, und in 6 Fällen doppelseitiger Luxation, im Alter von 4—10 Jahren, nicht. Diese Fälle stammen alle aus der ersten Zeit. In 118 Fällen gelang die Reposition, davon wurde in 6 Fällen, weil die Pfannenverhältnisse von vornherein schlechte schienen und die Erfahrung über die Retentionsmöglichkeit in der ersten Zeit, als das Verfahren aufgenommen wurde, noch geringe waren, von vornherein auf eine Retentionsbehandlung verzichtet und einige Fälle der blutigen Behandlung überwiesen. In den übrigen 112 Fällen wurde die Behandlung in Angriff genommen, jedoch in 4 weiteren Fällen, betreffend Fälle einseitiger Luxation, die Behandlung aus äusseren Gründen nicht zu Ende geführt oder eine spätere Nachuntersuchung nicht ermöglicht. Zwei weitere Fälle starben in der Heimath an intercurrenten Krankheiten, so dass das zur Beurtheilung der Resultate verfügbare Material 106 Fälle und zwar 82 einseitige und 24 doppelseitige Fälle betrifft.

Von diesen 106 Fällen sind 19, darunter 3 doppelseitige Fälle, erst kurze Zeit ohne Verband und zum Theil noch in Behandlung. In allen diesen Fällen zeigt das Röntgenbild den Kopf gut in der Pfanne, die Fälle sind jedoch zur Beurtheilung der Enderfolge ausser Acht gelassen und nur die Fälle, welche über ein halbes Jahr ohne Verband gehen, berücksichtigt. Es sind 87 Fälle mit 103 unblutig eingerenkten Hüften zur endgültigen Beurtheilung zu verwerthen. Von diesen sind in 9 Fällen 4—4 ½ Jahre, in 28 Fällen 2 ½—3 ½ Jahre, in 31 1—2 Jahre und in 19 ½—¾ Jahre nach Abschluss der Behandlung verflossen. Es handelt sich um 66 Fälle einseitiger und 21 doppelseitiger Verrenkung. Alle diese Fälle wurden anfangs dieses Jahres, zum grossen Theil Anfang bis Mitte März, einer Nachuntersuchung unterzogen und durch Röntgenbilder controllirt. Auf eine Wiedergabe der Röntgenbilder an dieser Stelle muss ich verzichten.

Von den 66 Fällen einseitiger Luxation betreffen 10 Fälle Kinder von 8—15 Jahren. Von diesen 10 Fällen wurde in 5 Fällen die Reposition erhalten, sie betreffen zwei 10-, zwei 12- und ein 15jähriges Kind. Der Gang ist ausgezeichnet, doch besteht eine mehr oder weniger hochgradige Versteifung in einem Falle, welcher ein 12jäh-

riges Kind betrifft und in dem Falle der 15jährigen Patientin. In dem letzteren war die Abductionsstellung nicht zu beseitigen, es wurde deshalb $^3/_4$ Jahr nach der Einrenkung in erneuter Narkose diese Stellung in Mittelstellung und Innenrotation verwandelt, was nach Lösung fibröser Verwachsung ohne Reluxation gelang.

In den 5 übrigen Fällen wurde eine Transposition mit beträchtlicher Verminderung der Verkürzung und functionell befriedigendem Erfolge erzielt.

Von den übrigen 56 Fällen einseitiger Verrenkung, betreffend Kinder von 2—8 Jahren, sind 43 Fälle völlig normal. Der Kopf steht nach dem Röntgenbilde in einer gut entwickelten Pfanne, deren Boden der Epiphysenlinie entspricht, der obere Pfannenrand ist gut ausgebildet, bei vielen konnte eine richtige Knochenneubildung am oberen Pfannenrande bei zeitlich aufeinanderfolgenden Untersuchungen nachgewiesen werden. Der Gang ist völlig normal. Meist ist nur eine Atrophie der Musculatur und eine leichte Prominenz des Kopfes in der Schenkelbeuge und eine Steilstellung des Schenkelhalses das einzige Zeichen der früher bestehenden Luxation.

Von den 13 übrigen Fällen einseitiger Verrenkung ist in 7 Fällen der Kopf nach dem Röntgenbilde am oberen Pfannenrande durch deutliche Nearthrosenbildung fixirt. Eine messbare Verkürzung besteht nicht, der Gang ist gut, nur bei Ermüdung tritt noch leichtes Hinken auf. Der Kopf ist in der Schenkelbeuge mehr prominent als in den ersten Fällen. Es handelt sich um Kinder, welche $^1/_2$ bis 2 Jahre aus der Behandlung sind. Ich glaube, dass in diesen Fällen später noch normale Verhältnisse eintreten. Zu dieser Meinung werde ich durch die Beobachtung einiger längere Zeit eingerenkter Fälle, welche eine Zeitlang ähnliche Verhältnisse und bei der letzten Nachuntersuchung normalen Gang und Pfannenverhältnisse zeigten, veranlasst, ausserdem durch die Beobachtung folgenden Falles, welchen ich als unvollständige congenitale Luxation auffasse:

Im Sommersemester 1898 beobachtete ich in der Poliklinik ein Kind, welches leicht hinkte. Das Röntgenbild, welches demonstrirt wurde, zeigt dieselben Verhältnisse wie bei diesen Fällen. Es besteht kein oberes Pfannendach, sondern der Kopf ist mehr dem oberen Pfannenrande zugeneigt, die Pfanne stellt eine schiefe Ebene dar, welche hauptsächlich dem Darmbein angehört. Eine Behandlung wurde nicht eingeleitet. Nach 3 Jahren wurde ein neues Röntgenbild aufgenommen, welches ganz normale Verhältnisse, vor

allem ein gut ausgeprägtes oberes Pfannendach zeigt. Der Gang war völlig normal geworden.

In 4 Fällen wurde eine Transposition erreicht, der Kopf ist vorn unter der Spina fixirt, am Röntgenbilde ist dort in einigen Fällen eine Nearthrosenbildung sichtbar. Der Gang ist besser als vorher, doch besteht eine Verkürzung von 1—1½ cm. Es besteht gewissermassen eine vordere Luxation, welche das Frühstadium der Luxation überhaupt darstellen soll. Ob hier später wieder eine hintere Luxation eintritt, muss die längere Beobachtung zeigen. Die Fälle sind allerdings jetzt alle über 3 Jahre ohne Verband und noch nicht reluxirt. Ich will jedoch nach den Erfahrungen mit dem Lagerungsapparat, wo auch nach längerer Zeit noch Reluxationen auftraten, nicht zu früh urtheilen.

Endlich zeigte in 2 Fällen das Röntgenbild anscheinend den Trochanter major in der Pfanne. Trotz wiederholter Versuche in erneuter Narkose war eine Stellungsverbesserung nicht zu erreichen. Der Gang ist trotzdem ein sehr guter. Ein ähnlicher Fall findet sich auch von Schede[1]) mit guter Function erwähnt.

Von den 21 Fällen doppelseitiger Luxation waren 6 Fälle über 5 Jahre. Der 1. Fall betrifft ein 6jähriges Mädchen mit hochgradiger Kyphoskoliose der Brustwirbelsäule und Lendenlordose. Das linke Bein war länger und unter der Spina durch Nearthrose gut fixirt, es wurde nur rechts reponirt. Der Kopf ist in der Pfanne, der Gang jetzt 2 Jahre nach der Einrenkung ganz normal. Die Lordose ist beseitigt, die Skoliose hat sich bedeutend gebessert. In einem anderen Falle, betreffend ein 10jähriges Kind, wurde aus demselben Grunde nur einseitig reponirt und ein guter Erfolg erzielt. Von den übrigen 4 Fällen sind in 3 Fällen die Köpfe in der Pfanne, die Lordose ist völlig beseitigt, der Gang aber noch etwas steif. In dem letzten Falle ist eine beiderseitige Transposition mit functionell und kosmetisch gutem Erfolge erzielt.

15 Fälle betreffen Kinder von 2—4 Jahren. 1 Fall wurde nur einseitig unblutig eingerenkt, auf der anderen Seite blutig operirt. Das Endresultat ist ein gutes. In einem Falle gelang die Reposition trotz wiederholter Versuche nur einseitig, auf der anderen wurde dann absichtlich transponiert. In diesem Falle trat eine vorübergehende Peroneuslähmung auf.

[1]) Schede, Die angeborene Luxation des Hüftgelenkes. Fortschritte auf dem Gebiete der Röntgenstrahlen, 1900, Ergänzungsheft 3.

In 6 Fällen sind die Köpfe beiderseits an normaler Stelle in gut ausgebildeten Pfannen fixirt. Der Gang ist völlig normal. In 3 weiteren Fällen ist der Kopf beiderseits am oberen Pfannenrande fixirt, die Köpfe sind ähnlich wie bei den analogen einseitigen etwas mehr prominent. Die Beweglichkeit ist etwas beschränkt. Der Gang ist gut, Lordose völlig beseitigt. Die Kinder sind ½—1 Jahr nach Abschluss der Behandlung; eine weitere Besserung ist auch hier anzunehmen. Ein Fall ist mit gutem functionellen und kosmetischen Resultat beiderseitig transponirt. In 2 Fällen mit Zeichen überstandener Rhachitis ist eine Seite transponirt, auf der anderen lässt sich der Kopf nach hinten bringen. In einem dieser Fälle, welcher nachträglich gutes Knochenwachsthum zeigte, ist vor kurzem die luxirte Seite nochmals eingerenkt. Die Pfanne zeigte jetzt zur Reposition sehr günstige Verhältnisse.

In einem einzigen Falle, welcher ganz in den Anfang der poliklinischen Behandlung fällt, ist auf beiden Seiten Reluxation nach hinten aufgetreten. Die Köpfe sind hier abnorm gross. Eine nochmalige Einrenkung wurde abgelehnt.

Was die Technik betrifft, so wurde nur in den ersten Fällen die Schraubenextension benutzt. Später wurden die Weichtheile nur manuell gedehnt. Die Einrenkung wurde meistens nach Lorenz über den hinteren Pfannenrand, in einzelnen Fällen jedoch über den unteren Pfannenrand nach Paci, wie es Herr Prof. Hoffa eben demonstrirt hat, bewirkt. In allen Fällen wurde bald nach der Einrenkung durch den Gipsverband ein Röntgenbild aufgenommen. War eine Reluxation nach oben eingetreten, so wurde bald eine erneute Reposition vorgenommen, so wurde in 9 Fällen nach erneuter Reposition eine völlige Reposition, in 2 Fällen eine Fixation am oberen Pfannenrande erreicht. In 2 Fällen, welche oben schon erwähnt, in welchen der Trochanter in der Pfanne stand, wurde keine Stellungsverbesserung erreicht. Der Gipsverband umfasst Becken, Oberschenkel und fixirt das Knie noch mit. Die Fixation dauert durchschnittlich 7—8 Monate. In einem Fall wurde nur ein Vierteljahr fixirt und wegen Unsauberkeit der Verband weggelassen, das Resultat war ein sehr gutes. Bei älteren Fällen wurde nach 5—6 Monaten die Fixation weggelassen. Im allgemeinen sind wir keine Anhänger einer Beschränkung der Fixationsdauer. Eine Nachbehandlung wurde in keinem Falle eingeleitet, sondern die Kinder sich selbst überlassen. Doppelseitige Verrenkungen wurden stets in einer Sitzung eingerenkt.

Als Primärstellung wurde in den meisten Fällen die rechtwinklige Abduction und Aussenrotation gewählt. Die Fixation in Innenrotation wurde in einigen Fällen versucht, aber bald wieder aufgegeben. Ein paar Fälle zeigten so ausserordentlich günstige Pfannenverhältnisse, dass die primäre Fixation in leichter Abduction und Mittelstellung gewählt werden konnte. Was die Frage der Aussen- oder Innenrotation betrifft, so hat sich Hoffa nach der heutigen Demonstration jetzt auch für die Aussenrotation entschlossen. Nach meiner Meinung hängt die Frage von dem Grade der Abduction ab, welche primär gewählt werden muss. Wird in extremer Abduction der Oberschenkel nach innen rotirt, so geht der Kopf über den hinteren Pfannenrand aus der Pfanne heraus, bei geringerer Abduction und extremer Aussenrotation ist die Gefahr, dass der Kopf nach vorn und oben die Pfanne verlässt, vorhanden. Wir müssen deshalb die Rotation nach dem Grade der nothwendigen Abduction wählen. In den meisten Fällen, besonders bei jüngeren Kindern, ist leider die mindestens rechtwinklige Abduction zur Retention nothwendig, und damit nach dem eben Gesagten auch völlige Aussenrotation erforderlich. Diese Stellung garantirt am sichersten die Retention.

Sind die Pfannenverhältnisse bessere, so dass wir im Interesse der besseren Gehfähigkeit während der Fixationsperiode eine weniger starke Abductionsstellung brauchen, so muss in demselben Grade auch die Aussenrotation vermindert werden, sonst erlebt man auch trotz günstiger Pfannenverhältnisse nur eine Transposition.

Die Hauptsache ist die exacte Fixation der Primärstellung durch einen unverrückbar anliegenden Gipsverband. Wir benutzen nur eine dünne Unterlage von Watte, die Spinae, die Condylen des Kniegelenkes und die Kniescheibe werden etwas stärker, häufig durch Filzunterlage gepolstert. Die Polsterung wird durch mehrere über einander liegende Touren einer Mullbinde recht exact und möglichst fest angewickelt. Darüber kommt der Gipsverband, der das Gelenk besonders von vorn und ebenso von hinten gut umschliesst. Seitlichen Druck auf den Trochanter üben wir mit dem Verbande nicht aus. Die Kinder werden möglichst bald zum Gehen angehalten. Auf die Einzelheiten der verschiedenen Repositionen und den Verlauf der einzelnen Fälle kann ich leider hier nicht eingehen. Ich will nur noch erwähnen, dass ausser einer vorübergehenden Peroneuslähmung in einem Falle, in dem die Einrenkung trotz längere Zeit fortgesetzter Manipulationen nicht gelang, eine Complication nicht ein-

getreten ist. Nie sahen wir derartige Complicationen, wie sie in der Anfangsperiode der unblutigen Methode von anderen mitgetheilt wurden.

Nach diesen Erfahrungen können wir den Satz aufstellen, dass wir mit der unblutigen Behandlung die angeborene Hüftluxation bei Kindern mit einseitiger Deformität bis zu 7 Jahren, mit doppelseitiger Verrenkung bis zu 4 Jahren bei richtig angewandter Technik und fortwährender Controlle durch das Röntgenbild in weitaus der Mehrzahl der Fälle zur Heilung bringen können. Es ist zu hoffen, dass in Fällen, in welchen der Erfolg bis jetzt ausblieb, durch Verbesserung der Technik noch viel zu erreichen ist. Der Frage, wie wir uns älteren Fällen gegenüber verhalten sollen, will ich hier nicht näher treten. Es lässt sich nur so viel sagen, dass auf unblutigem Wege häufig noch die Einrenkung gelingt, aber die Gefahr der Versteifung nahe liegt, während die letztere bei der blutigen Behandlung, wie sie bis jetzt geübt wurde, schon etwa vom 6. Jahre ab, so gut wie sicher ist.

XXV.

(Aus der Königl. chirurgischen Klinik zu Breslau [Geheimrath Prof. von Mikulicz-Radecki].)

Ueber frühzeitige Massagebehandlung einiger Gelenkfracturen.

Von

Dr. **Gustav Drehmann**,
Leiter der orthopädischen Abtheilung der Klinik.

Mit 3 in den Text gedruckten Abbildungen.

Wenn auch im allgemeinen die Fracturbehandlung nicht direct in das Gebiet der orthopädischen Chirurgie fällt, so glaube ich doch berechtigt zu sein, die Massagebehandlung der Gelenkfracturen, wobei es sich neben der Heilung des Bruches und Wiederherstellung der Function um prophylaktische Verhütung orthopädischer Deformitäten handelt, hier zum Gegenstand einer Besprechung zu machen.

Besonders wichtig sind in der genannten Hinsicht die Fracturen des Ellbogengelenkes, die besonders im kindlichen Alter so häufig sind.

Hübscher[1]) lenkte von orthopädischer Seite die Aufmerksamkeit auf das häufige Vorkommen physiologischer Verbiegungen des Ellbogengelenkes in Valgusstellung, und stellte die Forderung auf, bei der Behandlung der Fracturen in diesem Gelenke dieser physiologischen Verkrümmung gerecht zu werden und das Gelenk in Streckstellung und nach Vergleich mit dem gesunden Arm in der physiologischen Abweichung zu verbinden. Hoffa[2]) und Lüning und Schulthess[3]) halten zwar die orthopädischen Varus- und

[1]) Hübscher, Ueber Cubitus valgus femininus. Deutsche Zeitschr. f. Chirurgie Bd. 53.

[2]) Hoffa, Lehrbuch der orthop. Chirurgie. 4. Aufl. Enke. 1902.

[3]) Schulthess und Lüning, Atlas der orthop. Chirurgie. Lehmann, München 1901.

Valgusdeformitäten des Ellbogens für wenig wichtig und meinen, dass sie selten Gelegenheit zum Eingriff geben. Ich hatte jedoch in der letzten Zeit 3mal Gelegenheit, an der chirurgischen Klinik des Herrn Geheimrath Prof. v. Mikulicz-Radecki Fälle von Varusstellung des Ellbogens nach schlecht geheilten Fracturen zu beobachten; in diesen Fällen war die Varusstellung so hochgradig, dass sie sowohl kosmetisch wie functionell sehr störend auftrat. Es handelte sich um 3 Kinder im Alter von 6—10 Jahren, welche mehrere Monate vorher eine Verletzung des Ellbogens erlitten hatten. In 2 Fällen war keine Behandlung erfolgt. Die Beweglichkeit war in allen Fällen eine ausgiebige, sowohl Beugung wie Streckung, sowie Pro- und Supination waren in normalen Grenzen möglich. Es bestand nur eine sehr hochgradige Varusstellung, die sich besonders bei der Strecklage störend geltend machte. Es wurde zur supracondylären Osteotomie ohne Verletzung des Gelenkapparates geschritten, darauf die Varusstellung im 1. Falle durch permanente Extension, in den anderen durch Gipsverband in Streckstellung beseitigt. Die beiden ersten sind mit guter Stellung und normaler Function geheilt. Der 3. Fall befindet sich noch in Behandlung.

Es ergibt sich daraus die Nothwendigkeit, von vornherein auf die normale Stellung der Gelenkenden Rücksicht zu nehmen und dafür zu sorgen, dass auch bei frühzeitiger Massagebehandlung dieselbe garantirt bleibt. Auf die Wichtigkeit der Massagebehandlung bei Gelenkbrüchen überhaupt brauche ich hier nicht hinzuweisen; die Frage ist nur, wann wir mit derselben beginnen können und müssen.

Während von mancher Seite der Vorschlag gemacht wird, auf Fixation überhaupt zu verzichten, wird andererseits verlangt, erst die Consolidirung der Bruchenden abzuwarten. Uns erscheint ein mehr vermittelnder Standpunkt der richtige zu sein. Je früher wir die mobilisirende Behandlung einleiten können, um so schneller und sicherer wird die normale Beweglichkeit wiederhergestellt. Wir müssen aber auch der in möglichst normaler Stellung zu erstrebender Consolidirung der Bruchenden Rechnung tragen. Es sind demnach Verbände anzuwenden, welche sowohl das Zustandekommen von Deformitäten verhindern, als auch die Möglichkeit einer frühzeitigen mechanischen Behandlung erlauben.

Von vielen Autoren (Kocher, Lauenstein, Hübscher) wird vorgeschlagen, die Ellbogenfracturen, besonders die bei Kindern am häufigsten vorkommende Fractur des Condylus externus humeri in Ex-

tension zu legen. In der allgemeinen Praxis lässt sich dieses nur allzu häufig nicht durchführen, ausserdem ist jede längere Fixation in Streckstellung bei der Behandlung der kindlichen Ellbogenbrüche, wobei häufig ausgedehnte Calluswucherungen stattfinden im Gegensatz zu denselben Verletzungen bei Erwachsenen, von vornherein als ein Wagniss anzusehen. Wir haben häufiger beobachtet, dass auch bei nur kurz, etwa 2—3 Tage dauernder Fixation in Streckstellung die Beugung auf starken Widerstand stösst und nur zu oft dann wegen der heftigen Schmerzhaftigkeit nicht energisch genug zur rechten Zeit ausgeführt wird. Gerade hier darf aber keine Zeit verloren werden, wir müssen den noch weichen Callus modelliren, um spätere Hindernisse für die Beugung, welche beim Ellbogengelenk functionell das Wichtigste ist, zu vermeiden.

Um nun allen Forderungen möglichst gerecht zu werden, wenden wir seit mehreren Jahren einen einfachen Schienenverband an, welcher in der Werkstätte der Klinik für jeden Fall besonders angefertigt wird und wegen seiner technisch leichten Anfertigungsweise überall von jedem Arzte selbst oder mit Hilfe eines einfachen Schlossers angefertigt werden kann. Die Technik ist folgende:

In möglichster Streckstellung wird unter Controlle des gesunden Armes und wenn möglich unter Controlle des Röntgenschirmes für eine genaue Adaption der Fragmente gesorgt und ein dünner circulärer ungepolsterter Gipsverband angelegt, welcher sofort über einer vorher untergelegten Schnur aufgeschnitten und abgenommen wird. Der Gipsverband umfasst Ober- und Unterarm. Der Verband wird im Ofen getrocknet, dann werden einfache im Ellbogengelenk articulirte Schienen, aus vorräthig zu beziehendem Flacheisen kalt bearbeitet, an den Gipsverband aufgenietet. Darauf erst wird der Ausschnitt am Ellbogengelenk, welcher die Beweglichkeit der Hülse ermöglicht, angebracht. Der Verband wird zum Schnüren eingerichtet und mit elastischem Zug zur Beugung (Fig. 1) oder Streckfeder aus einer Rappierklinge zur Streckung (Fig. 2) versehen.

Unterdessen wird das Ellbogengelenk auf einer einfachen rechtwinkligen Pappschiene unter leichter Compression 2—3 Tage fixirt. In der Zwischenzeit ist der einfache Apparat fertiggestellt und kann angelegt werden. Der Apparat garantirt die normale Stellung der Achsen des Ober- und Vorderarmes zu einander und ermöglicht es, durch abwechselndes Anbringen des elastischen Zuges zum Beugen oder Strecken frühzeitig Bewegungen im Gelenke auszuführen. Der

Apparat ist ausserdem schnell und bequem abzunehmen, damit täglich die Massage ausgeführt werden kann. Mit der Massage wird am Ende der ersten Woche begonnen.

In der ersten Zeit legen wir den Hauptwerth auf die Ermöglichung einer normalen Beugung, die Extensionsvorrichtung wird nur

Fig. 1.

auf kürzere Zeit am Tage angelegt. Die völlige Streckung ist später, etwa in der 3. Woche, leicht zu erreichen, da es sich hauptsächlich nur um Dehnung geschrumpfter Weichtheile handelt,

Fig. 2.

wogegen die Beugung schon nach 2—3 Wochen infolge der Calluswucherung sehr erschwert und oft schon ganz unmöglich ist.

Auf die anatomische Heilung, d. h. die völlige knöcherne Vereinigung der Bruchenden nehmen wir bei der Behandlung der Ellbogenfracturen von vornherein keine Rücksicht. Will man dieselbe in einem exact fixirenden Verbande abwarten, so ist eine Versteifung

das häufigste Resultat. Gerade bei der so häufig vorkommenden Fractur des äusseren Condylus bleibt der Condylus lange nur fibrös verwachsen. Wir konnten einige Male noch, als die Patienten mit normaler Stellung und normaler Function entlassen waren, nach Monaten eine Beweglichkeit des Condylus externus nachweisen. Bei zwei nach etwa 1—1½ Jahren nachuntersuchten Fällen war der Condylus externus später knöchern vereinigt, wie das Röntgenbild bestätigte. Diese Pseudarthrose machte keinerlei Beschwerden oder etwa Störungen der Function.

In einem Falle war die erneute Absprengung des Condylus externus direct von Nutzen zur Wiederherstellung der Function. Es handelte sich um einen 7jährigen Knaben, welcher im Sommer 1899 eine Verletzung des linken Ellbogengelenkes erlitten hatte und 6 Wochen mit fixirenden Verbänden anderweitig behandelt war. Bei dem Eintritt in die klinische Behandlung war das Ellbogengelenk rechtwinklig fixirt, weder Beugung und Streckung noch Drehbewegungen waren möglich. Bei der Mobilisirung in Narkose wurde der äussere Condylus wieder abgesprengt und die Bewegungen wurden frei. Am 3. Tage nach dem Brisement wurde Massage eingeleitet und bald darauf der articulirte Verband angelegt. Die Function wurde völlig normal; der Condylus externus war 1 Jahr später noch beweglich, das Gelenk aber sonst völlig normal, was Beweglichkeit und active Kraft anbetraf. Der anatomische Befund ist dagegen nach dem Röntgenbild (Fig. 3) nicht ideal.

Kocher empfiehlt bei der genannten Fractur entweder sofortige Naht oder Entfernung des Condylus externus. Was das letztere anbetrifft, die völlige Entfernung des Condylus, so würden wir uns dazu im kindlichen Alter niemals verstehen, da später Wachsthumsstörungen sicher damit verbunden sind. Wir sind nicht der Meinung Kocher's, dass ein derartiger Eingriff folglos ist. Wie wir gesehen haben, vereinigt sich der abgesprengte Condylus doch nach und nach knöchern mit dem Humerus, auch nach länger bestehender Pseudarthrose, von welch letzterer wir wiederum nie Störungen gesehen haben.

Was die sofortige Naht der Fracturen überhaupt und der Gelenkfracturen im besonderen betrifft, so ist hier nicht der Ort darüber zu sprechen. Gegen die Naht der Gelenkfracturen spricht ausser dem Umstande, dass ein operatives Verfahren bei der so häufigen Verletzung nicht in die allgemeine Praxis eingeführt werden kann,

oder wegen des Widerstandes der Angehörigen der richtige Zeitpunkt verpasst wird, der Umstand, dass eine längere Fixation nothwendig ist und die mobilisirende Behandlung erst spät eingeleitet werden kann, wenn auch im allgemeinen bei operativ behandelten Fracturen die Calluswucherung eine mässige ist. Solange wir durch richtige Anwendung und Verbesserung der unblutigen Behandlungen

Fig. 3 links.

Fig. 3 rechts.

der Gelenkfracturen zur normalen Heilung kommen, haben wir keinen Grund diese Methoden zu Gunsten der in Bezug auf Wundheilung und Fracturheilung unsichere Chancen bietenden operativen Behandlung aufzugeben.

Die Behandlung der übrigen Gelenkfracturen wird nach denselben Principien durchgeführt; frühzeitige Massage und mobilisirende Behandlung unter Garantirung normaler Stellung der Gelenkachsen.

Bei der typischen Radiusfractur wird nach genauester Reposition der Bruchenden eine im Sinne der Volar- und Ulnarflexion abgebogene Carr'sche Schiene angelegt, nach 3—6 Tagen wird zur

Massage und Bewegung der Gelenke geschritten. Die Schiene wird aber noch eine Zeitlang, bis zu 2—3 Wochen wieder angelegt, um eine nachträglich noch eintretende Deformität zu verhüten. Die einfachen Malleolarfracturen werden bald mit einem den Fuss zur Vermeidung eines Pes valgus traumaticus in leichter Supination fixirenden abnehmbaren Gipsverband fixirt und bald massirt. Bei der intracapsulären Oberarmfractur legen wir nur eine Mitella an und beginnen sofort mit Massage und Uebungen.

XXVI.

(Aus der Königl. chirurgischen Klinik zu Breslau [Geheimrath Prof. Dr. v. Mikulicz-Radecki].)

Ueber congenitalen Femurdefect.

Von

Dr. **Gustav Drehmann,**
Leiter der orthopädischen Abtheilung der Klinik.

Mit 8 in den Text gedruckten Abbildungen.

Obwohl Joachimsthal[1]), Reiner[2]) und Blencke[3]) in der jüngsten Zeit die Deformität des angeborenen Femurdefectes einer ausführlichen Besprechung unterzogen und vor allem eine genaue Zusammenstellung der früheren Literatur gegeben haben, wage ich es, nochmals die Aufmerksamkeit auf diese Missbildung zu lenken, einerseits weil ich glaube, mit meiner Mittheilung einen wesentlichen Beitrag zur Anatomie und Aetiologie der Deformität bringen zu können, andererseits weil einer der beobachteten Fälle vom therapeutischen Standpunkte aus von Interesse ist.

Reiner stellte durch Literaturstudien und eigene Beobachtungen fest, dass die Deformität des Oberschenkeldefectes eine sehr mannigfache ist. Er unterscheidet fünf Gruppen:

1. Verkürzung des Oberschenkelknochens mit Coxa vara bis zu den höchsten Graden.

2. Der Oberschenkelknochen ist in mehrere Theile zersprengt; das untere Ende, Kopf und Trochanter sind isolirt vorhanden.

---

[1]) Joachimsthal, Ueber angeborene Defectbildung am Oberschenkel. Arch. f. Gyn. Bd. 65 Heft 1.

[2]) Reiner, Ueber den congenitalen Femurdefect. Zeitschr. f. orthop. Chirurgie Bd. 9 Heft 4.

[3]) Blencke, Ueber congenitalen Femurdefect. Ibid.

3. Zersprengung wie vorher, das untere Epiphysenende ist jedoch mit der Tibia verbunden. Diese Fälle wurden als totaler Femurdefect gedeutet.

4. Die einzelnen Theile des Femur bilden ein zusammenhängendes Ganzes, jedoch ist der obere Theil des Femur nach Reiner's Ansicht auf embryonaler Form stehen geblieben. Der Kopf liegt in directer Verlängerung des Femurschaftes. Die Achse des Femur ist oben gegen das Becken abgebogen, nicht abgeknickt wie bei Coxa vara. Es besteht zuweilen congenitale Luxation des oberen embryonalen Femurendes.

5. Die Deformität besteht in extremer Verkürzung der Diaphyse, während Hüft- und Kniegelenk normal ausgebildet sind.

Ich glaube, dass diese Eintheilung etwas vereinfacht werden kann, und dass besonders die unter der vierten Gruppe beschriebenen Fälle eine andere Deutung erfordern. Ich hatte in den letzten 7 Jahren an der Klinik des Herrn Geheimrath v. Mikulicz Gelegenheit, 3 Fälle von angeborenem Oberschenkeldefect genauer und theils Jahre hindurch zu beobachten. Diese 3 Fälle brachten besonders durch den Röntgenbefund überraschende Aufschlüsse über das Wesen der Deformität.

Die 3 von Kümmel[1]) aus derselben Klinik im Jahre 1895 veröffentlichten Fälle standen mir leider später, als das Röntgenverfahren aufkam, nicht mehr zur Verfügung. Ich lasse dieselben deshalb hier ausser Betracht. Ich erlaube mir, die 3 späteren Fälle hier kurz aufzuführen:

Das jüngste zur Beobachtung kommende Kind war ein $^3/_4$ Jahr alter Knabe (Oskar Kubitza) mit rechtsseitigem Oberschenkeldefect und dadurch bedingter starker Verkürzung des Beines. Das Röntgenbild (Fig. 1 und 1 a) zeigt, dass das untere Ende der Femurdiaphyse und die untere Epiphyse normal ausgebildet ist. Die Diaphyse setzt sich nach oben in einen sich verjüngenden Fortsatz fort, welcher nach dem Becken zu leicht umgebogen ist. Die Hüftgelenkspfanne scheint leer zu sein. Das obere Ende des rudimentären Femur scheint auf das Darmbein luxirt zu sein.

Das Kniegelenk wird meistens flectirt gehalten. Wird es activ oder passiv gestreckt, so schnellt es mit einem hörbaren Ruck in

[1]) Kümmel, Die Missbildungen der Extremitäten etc. Bibliotheca medica 1895.

leichte Hyperextensionsstellung über. Die Beugung aus dieser Stellung geschieht wiederum mit einem deutlichen schnappendem Geräusch. Die Patella zeigt gegen links keinen Unterschied.

Das Kind ist jetzt 1½ Jahr und hat mit einer leichten Prothese laufen gelernt.

Fig. 1.

Der 2. Fall betrifft ein 1½ Jahr altes Mädchen (Marie Liske) mit linksseitigem Defect. Das Röntgenbild (Fig. 2 und 2a) ergibt auf den ersten Blick genau dieselben Verhältnisse wie im 1. Falle. Jedoch erscheint die Hüftgelenkspfanne nicht frei, sondern man bemerkt deutlich einen dreieckigen Schatten, welcher wohl als Rudiment des Femurkopfes anzusehen ist.

Interessant ist, dass auf der anderen Seite eine am Röntgenbild deutlich wahrnehmbare Hüftluxation besteht.

Das Kind starb bald nach der klinischen Beobachtung an Scharlach, so dass eine Nachuntersuchung nicht möglich war.

Am interessantesten ist der 3. Fall, welchen ich jetzt 6 1/2 Jahre zu beobachten Gelegenheit hatte. Der Knabe (Willy Werner) trat mit 5 Jahren in die Behandlung der Königl. chirurgischen Klinik. Es bestand eine starke Verkürzung des linken Beines, die auf eine mangelhafte Entwickelung des Oberschenkels zurückzuführen war. Das obere Femurende trat nach Art eines Trochanters hervor und stand mit diesem umgebogenen Ende beträchtlich über der Roser-Nélaton'schen Linie. Das Femurende war am Darmbein verschieblich, die Beweglichkeit nach allen Richtungen frei. Es machte den Eindruck, als ob eine Luxation des oberen Femurendes auf das Darmbein bestände. 2 Jahre später wurde ein Röntgenbild aufgenommen. Dieses (Fig. 3 und 3a) zeigt ebenfalls, dass das untere Diaphysenende des Femur und das Kniegelenk gut ausgebildet ist, die Diaphyse setzt sich ebenfalls wie bei den anderen Fällen in ein sich verjüngendes Ende nach oben fort, welches auch nach dem Darmbein zu abgebogen ist. Aber hier sehen wir deutlich am Röntgenbilde noch einige Stränge nach der Pfannengegend hinziehen. Da dieselben auf dem Bilde einen Schatten geben, können wir das Vorhandensein von Knochensubstanz in ihnen annehmen. In der Pfanne sehen wir nichts Deutliches. Das Bild stammt noch aus der ersten Zeit, als das Röntgenverfahren aufkam, es ist deshalb nicht so deutlich, und deshalb ist wohl auch in der Pfanne nichts Sicheres nachweisbar. Jedoch sind wir berechtigt anzunehmen, dass sich das Kopfrudiment in der Pfanne befand.

Fig. 1a.

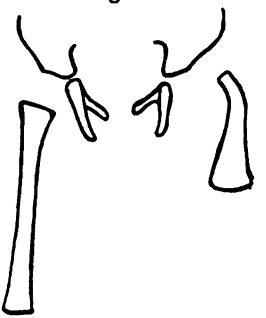

Einen überraschenden Befund zeigte das nächste Röntgenbild, welches wiederum nach 2 Jahren aufgenommen wurde (Fig. 4 und 4a). Die früheren Stränge sind völlig verknöchert. In der Pfanne sieht man einen deutlichen Femurkopf, an welchen sich ein schlanker Hals ansetzt. Dieser zieht aufsteigend nach dem früher als Trochanter gedeuteten umgebogenen Ende des Femur, welches dem Darmbein zugekehrt ist.

Das Ganze ist eine hochgradigste Coxa vara, in welche nicht der Hals allein, sondern auch das verkümmerte obere Femurende einbezogen ist. Das umgebogene Femurende entspricht nicht dem

Trochanter, wie wir früher annahmen, auch ist es nicht als oberer auf embryonaler Form stehen gebliebener Femurabschnitt, wie Reiner meint, anzusehen, sondern es entspricht einer Knickung in der

Fig. 2.

Diaphyse des Femur. Die über dieser Knickung liegende Femurpartie ist verkümmert und stark verbogen.

Diese 3 geschilderten Fälle zeigen uns gewissermassen einen bestimmten Typus des angeborenen Femurdefects. Der Befund bei den jüngeren Kindern stellt gewissermassen das Frühstadium des 3. älteren Falles dar. Das Röntgenbild gibt uns keine Aufschlüsse darüber, ob das obere Femurende in unseren Fällen knorpelig angelegt

ist, oder ob es sich um Perioststränge handelt, welche nach dem in der Pfanne liegenden Kopfe ziehen und später verknöchern. Die klinische Beobachtung und Befunde Anderer geben uns hierauf die Antwort. In der Literatur finden wir bei Fällen, welche zur Autopsie kamen, häufig erwähnt, dass aus der Gegend der verknöcherten Pfanne ein starker, solider, mittelst zahlreicher radienartig convergirender Fasern entspringender bindegewebiger Strang an das obere Ende des Femurrudimentes zieht. Die klinische Beobachtung zeigte uns in unseren Fällen, dass anfangs die Beweglichkeit des Femur gegen das Becken nach allen Richtungen frei war. In dem älteren Falle bildete sich nach und nach eine starke Adductionscontractur aus. Als das obere Ende verknöchert war, waren Abductionsbewegungen ganz unmöglich, während 4 Jahre vorher eine derartige Beschränkung nicht aufgefallen war.

Fig. 2a.

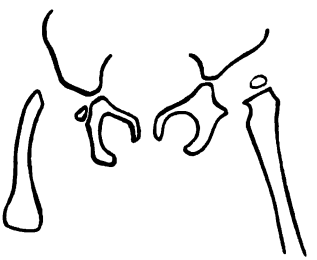

Reste des Femurkopfes werden auch von anderen Autoren häufig in der Pfanne gefunden.

Die beiden ersten Fälle, welche die jüngeren Kinder betreffen, werden, wie es scheint, von Joachimsthal, Reiner und Adrian als Femurdefect, combinirt mit congenitaler Hüftluxation, aufgefasst. Diese Annahme wird durch den Vergleich mit dem späteren Falle widerlegt; es handelt sich um Vorstufen der später zu Tage tretenden hochgradigen Coxa vara.

Diese Annahme gewinnt durch einen von Joachimsthal[1]) beobachteten Fall viel an Wahrscheinlichkeit. Hier haben wir nach dem Röntgenbild (Fig. 5) auf der einen Seite den Befund wie bei unseren jüngeren Kindern, auf der anderen Seite eine Coxa vara mit deutlicher Knickung des Femurschaftes im oberen Drittel (Fig. 5a).

Ich glaube, dass es sich in diesem Falle um dieselbe Deformität auf beiden Seiten handelt. Joachimsthal ist geneigt, diese Coxa vara als erworben anzusehen, gewissermassen als Compensation der durch den Defect bedingten Verkürzung des anderen Beines. Auf die am Röntgenbilde deutliche Knickung des Femurschaftes geht er nicht näher ein. Diese Abknickung scheint mir aber sehr bedeu-

[1]) l. c.

tungsvoll zu sein. Dieselbe entspricht nach meiner Ansicht dem oberen, nach dem Darmbein zu umgebogenen Ende der anderen Seite

Fig. 3.

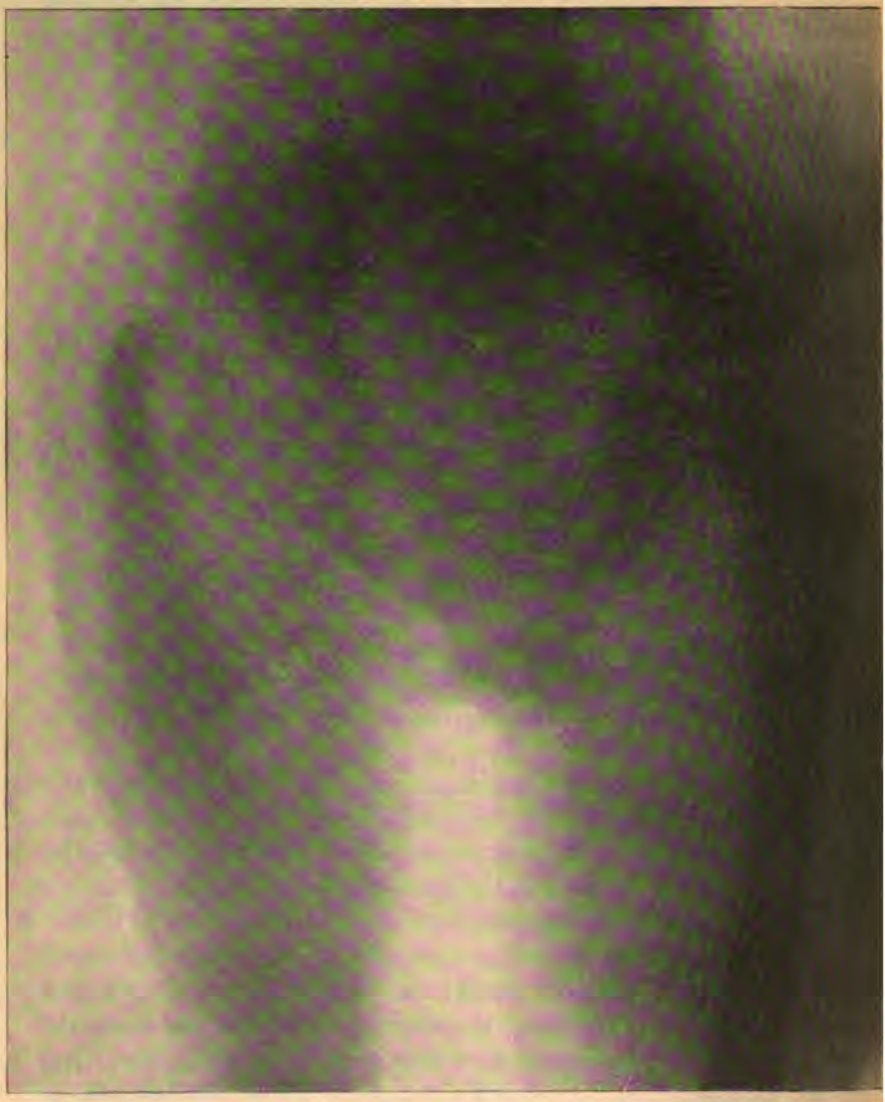

und der Knickungsstelle bei unseren Fällen. Es ist auf der einen Seite die Deformität nur geringgradig ausgebildet, hier ist es durch das ätiologische Moment nur zur Verbiegung des Schenkelhalses und

Knickung des Femurschaftes gekommen, auf der anderen Seite und in unseren Fällen ist diese Knickung eine so hochgradige, dass das darüber liegende Ende verkümmert ist und erst im späteren Alter sein Dasein zeigt.

Dieser Fall scheint mir im Verein mit unseren Beobachtungen zur Aufklärung der Aetiologie besonders wichtig. Fernerhin sind die Complicationen, die zwei unserer Fälle zeigten, in Betracht zu ziehen.

Während bei dem älteren Knaben ausser der Deformität des Femurdefectes keine andere bestand, war bei dem jüngsten Kinde ein deutliches federndes Knie, welches bei der Streckstellung sich als Genu recurvatum congenitum documentirte, vorhanden. Reiner glaubt, dass die vereinzelt in der Literatur beschriebenen Fälle von Ueberstreckbarkeit des Kniegelenkes mit einer gewissen Vorsicht aufzufassen seien, da in 2 Fällen, von welchen einer später von ihm, der andere von Adrian nachuntersucht wurde, diese abnorme Beweglichkeit nicht mehr nachgewiesen werden konnte, und eine Spontanheilung ausser Betracht komme. Er glaubt, dass ein Irrthum bei der Palpation des in die kurze fleischige Masse des Oberschenkels eingebetteten Knies untergelaufen sei. In unserem Falle war das Phänomen sehr deutlich, ausserdem die Palpation des Knies ohne Schwierigkeit. Spontanheilungen derartiger Genua recurvata sind ausserdem andererseits beschrieben worden. Bei dem zweiten Kinde bestand auf der anderen Seite, welche sonst völlig normale Knochenverhältnisse zeigte, eine angeborene Hüftluxation.

Fig. 3a.

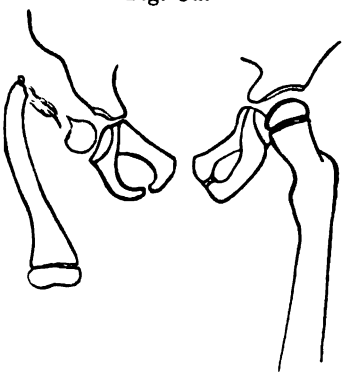

Diese Complicationen geben uns für die Deutung der Aetiologie einen wichtigen Anhalt. Zur Erklärung der Entstehung der angeborenen Hüftluxation und des angeborenen Genu recurvatum, welches, wie ich in einer früheren Arbeit [1]) gezeigt habe, gewissermassen das Vorstadium der angeborenen Knieverrenkung darstellt, werden jetzt

[1]) Drehmann, Die congenitalen Luxationen des Kniegelenks. Zeitschr. f. orthop. Chirurgie Bd. 7.

hauptsächlich mechanische Theorien herangezogen. Auch bei unserer Deformität gibt eine derartige Theorie eine gute Erklärung. Wir

Fig. 4.

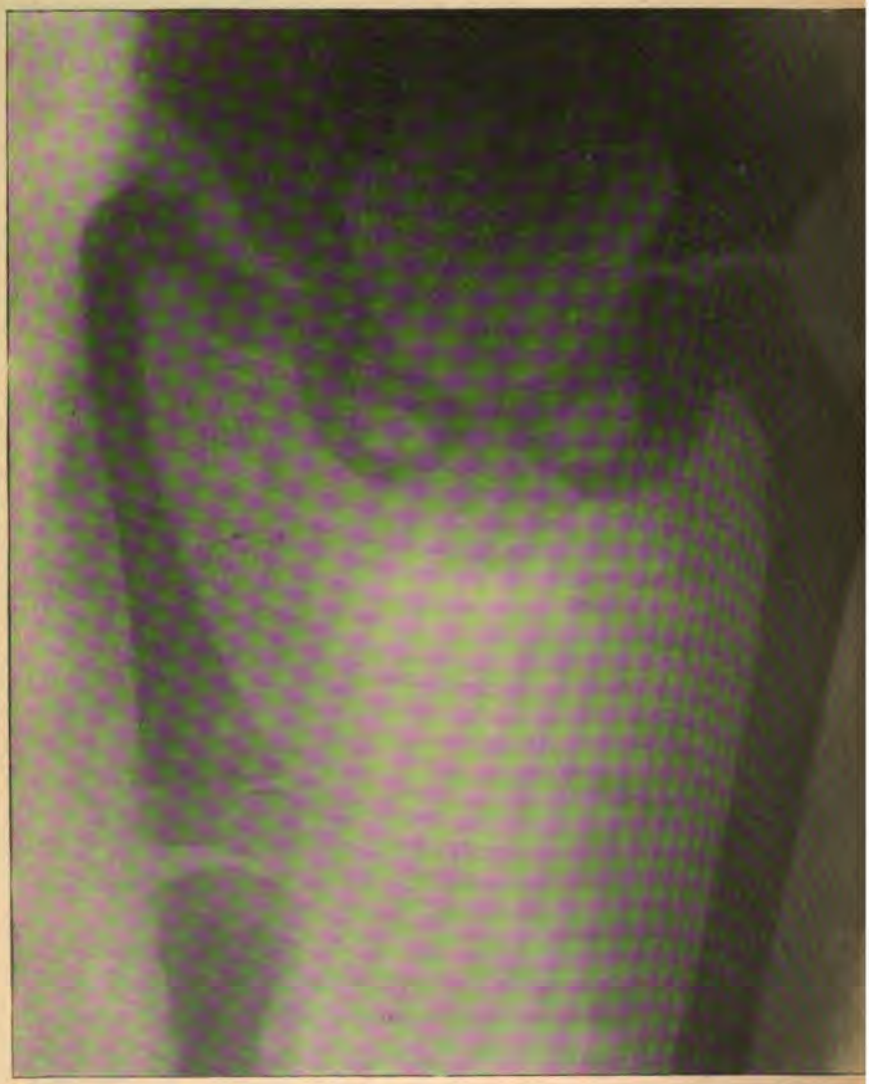

können mit Reiner ein modellirendes Trauma als Ursache annehmen. Durch einen allmählich, aber stetig wirkenden Druck, der von den Eihüllen ausgehend zu denken ist, kann es zunächst zur

Verbiegung des Schenkelhalses und Knickung der Femurdiaphyse kommen, analog dem Joachimsthal'schen Falle; wirkt die Ursache weiter oder energischer, so wird diese Abknickung bis zu den äussersten Grenzen getrieben. Die Entstehung der Deformität ist ebenso wie die vordem genannten in eine sehr frühe Periode des embryonalen Lebens zu verlegen. Es erklärt sich so, dass das oberhalb der Knickungsstelle liegende Femurende keine weitere Ausbildung erhält, sondern verkümmert.

Der Gedanke einer intrauterinen Fractur an der genannten Knickungsstelle liegt nahe.

Fig. 4a.

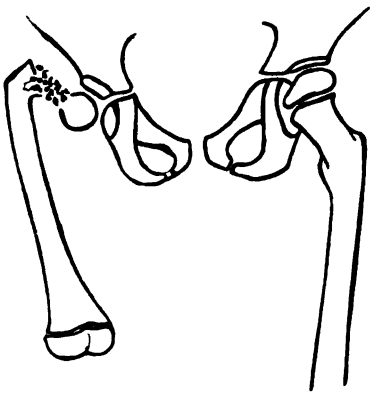

Die beschriebenen Fälle scheinen, wie ich schon oben bemerkte, da auch anderweitig ähnliche Beobachtungen vorliegen, eine typische Form des angeborenen Oberschenkeldefectes vorzustellen. Ich will damit nicht sagen, dass alle Fälle unter eine Rubrik zu stellen sind, und erkenne die von Reiner vorgeschlagene Eintheilung an. Die als erste und vierte Abtheilung geschilderten Fälle scheinen mir insofern identisch zu sein, dass in der 1. Gruppe die Deformität weniger ausgeprägt ist, hier entsteht eine Verbiegung des Schenkelhalses mit Verkürzung des Femur, während in der 4. Gruppe die Deformität völlig ausgebildet ist. Der erwähnte Joachimsthal'sche Fall zeigt auf einer Seite die unter Gruppe 1, auf der anderen Seite die unter Gruppe 4 einzureihende Deformität. Bei den Gruppen 2 und 3 ist die durch das intrauterine Trauma bewirkte Zerstörung eine hochgradigere, oder es ist durch den Mangel einer frühzeitigen rationellen Behandlung eine weitere Atrophie des Femurrudimentes

eingetreten. Die unter der 5. Gruppe geschilderte Deformität ist mit unserer Deformität nicht verwandt, hier handelt es sich um eine wahre Hypoplasie der Femurdiaphyse.

Was die Therapie betrifft, so hat sie wohl im wesentlichen in dem Anlegen einer rationellen Prothese zu bestehen, welche die Verkürzung ausgleicht, aber die Function nicht aufhebt. Wir werden also von allen Prothesen, welche eine Entlastung der Extremität

Fig. 5.

bewerkstelligen, wie auch von anderer Seite, Lange, Reiner, Blencke u. s. w., betont wird, absehen. Nur dadurch können wir die schlummernde Wachsthumsenergie des Femur wecken und eine gleichmässige Ausbildung des vorhandenen Knochen- und osteoiden Gewebes erreichen. Zum Ausgleich hochgradiger Verkürzungen der unteren Extremität ist an der Königl. chirurgischen Klinik zu Breslau auf Vorschlag des Herrn Geheimrath v. Mikulicz eine Prothese in Gebrauch, welche die Ausbildung des functionellen Spitzfusses sich zu Nutze macht und dadurch eine bequeme und kosmetisch gute Form ermöglicht (Fig. 6). Die Prothese besteht aus einer Lederhülse, welche den Unterschenkel und den in extremer

Spitzfussstellung befindlichen Fuss umfasst. Die Zehen stehen auf einem Fussblech. An dieser Hülse ist ein einfacher künstlicher Fuss angebracht. Die Hülse liegt den Contouren des Fussgelenkes und der Ferse gut an, es ist deshalb eine weitere Befestigung durch einen Beckengürtel oder dergl. unnöthig (Fig. 7). Ueber das Ganze

Fig. 7.

Fig. 6.

kommt ein Schuh. So ist äusserlich von der Deformität nichts sichtbar. Diese Prothese ist von Herrn Geheimrath v. Mikulicz[1]) bereits vor etwa 8 Jahren anderweitig beschrieben worden.

Der 3. Fall ist noch besonders in therapeutischer Hinsicht interessant. Hier hatte sich nach und nach eine stärkere Adductionsstellung des Oberschenkels ausgebildet, welche die hochgradige

[1]) Mikulicz, Ueber ausgedehnte Resectionen der langen Röhrenknochen wegen maligner Geschwulst. Langenb. Arch. Bd. 50.

Verkürzung der Extremität noch störender machte. Der Knabe ging, trotzdem die Verkürzung durch die Prothese völlig ausgeglichen war, in den letzten 3 Jahren, seitdem die Verknöcherung des sogen. Schenkelstranges eingetreten war, auffallend hinkend. Er zeigte den Gang, wie wir ihn bei schweren Fällen von angeborener Hüftluxation

Fig. 8.

oder hochgradiger Coxa vara sehen; ausserdem war eine leichte Innenrotation des ganzen Beines eingetreten. Es wurde deshalb, nachdem vor einem Jahre ein Versuch der unblutigen Redression der Verkrümmung, welcher hauptsächlich an der kräftigen, auf ein kurzes Volumen zusammengezogenen Oberschenkelmusculatur scheiterte, gemacht worden war, zur Osteotomie des Oberschenkels dicht unter der Umbiegungsstelle geschritten. Nach 14 Tagen wurde darauf die Extremität in extremster Abductionsstellung nach kräftiger Dehnung der Adductoren eingegipst und der Gipsverband bis zur

Consolidation der Fractur liegen gelassen. Die Correctur wurde deshalb nicht sofort nach der Osteotomie vorgenommen, damit nicht bei der Schwere der Verbiegung ein völliges Voneinanderabhebeln der Fracturenden und dadurch bedingte Pseudarthrosenbildung auftrat; es wurde so zunächst die Callusbildung abgewartet und dann im Callus redressirt. Dieses Verfahren wendet Herr Geheimrath v. Mikulicz stets an, wenn es sich um hochgradige Knochendeformitäten handelt.

Fig. 8a.

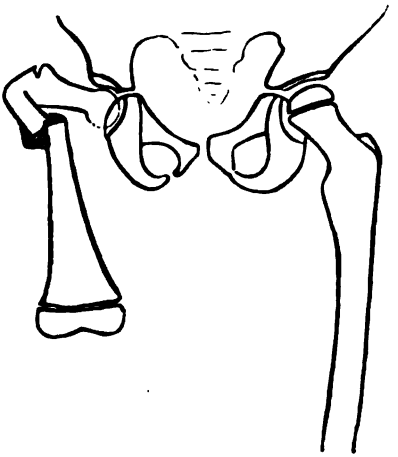

Nach Consolidirung der Osteotomie wurde die Abduction vermindert und dadurch, wie ein Blick auf das Röntgenbild (Fig. 8 und 8 a) zeigt, das obere Femurende nach unten gezogen. Der frühere sehr spitze Winkel der Femurverbiegung wurde auf einen rechten reducirt und das Bein um 6 cm verlängert. Der Knabe trägt jetzt eine Prothese, welche ausser der durch die künstliche Spitzfussstellung bewirkten Ausgleichung noch eine Verlängerung von 10 cm gegen 16 cm früher aufweist. Der Gang des Knaben mit dieser Prothese ist sehr gut, das Einknicken nach der Seite und die Einwärtsstellung des Femur ist völlig beseitigt.

XXVII.

Ueber ein neues Operationsverfahren zur Behandlung schwerer Fälle von Genu valgum.

Von

Dr. **H. Krukenberg**-Liegnitz.

Mit 6 in den Text gedruckten Abbildungen.

Im folgenden möchte ich Gelegenheit nehmen, über einen Fall von doppelseitigem Genu valgum zu berichten, der sich durch eine ganz ungewöhnliche Hochgradigkeit der Verkrümmungen auszeichnete und dadurch Veranlassung zu einem neuen, der Schwere des Falles angepassten Operationsverfahren gab.

Es handelte sich um einen 16jährigen Knaben, der in seinem 4. Lebensjahre eine schwere Rhachitis durchmachte, welche multiple Körperverkrümmungen, besonders eine Skoliose und ein doppelseitiges Genu valgum zur Folge hatte. Die Beschwerden durch das Genu valgum verstärkten sich allmählich derart, dass Patient kaum noch gehen und stehen konnte und deshalb in dem städtischen Armen- und Siechenhause in Liegnitz untergebracht wurde.

Am 16. April vorigen Jahres veranlasste ich seine Ueberführung nach dem städtischen Krankenhause. Der Patient hatte damals eine Körpergrösse von nur 120,5 cm. Die Verkürzung des Körpers wurde wesentlich bedingt durch die abnorme Stellung der unteren Extremitäten, durch eine Beugung der Hüften und eine scheinbare Beugung der Kniee. Bei herabhängenden Armen blieben die Fingerspitzen nur 22 bezw. 25 cm vom Fussboden entfernt.

Das rechte Bein (vergl. Fig. 1) war im Knie unter einem rechten Winkel nach aussen abgeknickt. Diese Abknickung wurde ausschliesslich durch eine Ausbiegung des Femur an der Epiphysengrenze bedingt. Der Winkel zwischen der Gelenklinie des Knies und der Achse des Oberschenkels (Kniebasiswinkel) betrug nur 25°, eine Verkrümmung, wie sie so hochgradig wohl noch nicht be-

schrieben worden ist. Die auffallend kleine Patella (4 cm Querdurchmesser) ruhte mit scharf hervortretenden Conturen abnorm beweglich auf der äusseren Grenze des äusseren Condylus auf und rückte bei Anspannung des Quadriceps noch weiter nach aussen. Die Gelenkbänder waren besonders an der Innenseite ausserordentlich schlaff, so dass der Winkel zwischen Ober- und Unterschenkel zwischen 85 und 95° schwankte. In Streckstellung war eine passive rotirende Bewegung um 45° im Kniegelenk möglich. Die Tibia zeigte nur geringe Verkrümmungen.

Am linken Bein bestand Valgusstellung unter einem Winkel von 130°, wesentlich bedingt durch eine Abknickung der Tibia 8 cm unterhalb des Gelenkspaltes.

Weder rechts noch links bestand Genu recurvatum. Bei Bewegungen im rechten Knie waren grobe knackende Geräusche zu bemerken. Die Aussenrotation des Unterschenkels bei der Streckung des Kniegelenks war beiderseits stark vermehrt und betrug rechts etwa 60°.

Patient konnte nur mühsam die Kniee übereinanderschlagend wenige Schritte sich watschelnd vorwärts bewegen und auch nur kurze Zeit stehen. Beim Stehen wird die rechte Hüfte gebeugt, nach innen rotirt und stark adducirt gehalten, während die linke Hüfte gebeugt und abducirt und gleichzeitig nach aussen rotirt wird. Beide Beine werden in den Knieen stark nach aussen rotirt. Durch diese Art zu stehen entsteht bei oberflächlicher Betrachtung der Eindruck einer Beugecontractur in beiden Knieen, wie es auf Fig. 2 besonders deutlich hervortritt. Gleichzeitig wird aber das Becken stark nach rechts gegen das Knie verschoben und der Rumpf muss compensatorisch nach links und vorne übergebeugt werden. Man erkennt das sehr deutlich an der Fig. 1, an welcher besonders auch das starke Hervorspringen der luxirten Patella nach aussen sichtbar ist. Dass diese Patellarluxation eine secundäre, durch die veränderte Zugrichtung des Quadriceps bedingte ist, kann im vorliegenden Falle bei dem rhachitischen Ursprung des Leidens wohl als zweifellos betrachtet werden. Ebenso erklärt sich die mit der Streckung des Knies verbundene Aussenrotation des Kniegelenks in unserem Falle zwanglos durch die veränderte Zugrichtung des Quadriceps, welcher hier in Beugestellung eine ähnliche rotirende Wirkung auf die Tibia ausüben muss wie der Biceps auf den Radius.

Durch Aufnahme einer Röntgenphotographie wurde der erhobene

Befund bezüglich der Form der Knochen bestätigt. In dem nebenstehenden Röntgenbilde des rechten Knies (Fig. 3) treten die inneren Structurveränderungen des Genu valgum ausserordentlich schön hervor. Man sieht daran, dass die Difformität fast ausschliesslich durch

Fig. 1.

Fig. 2.

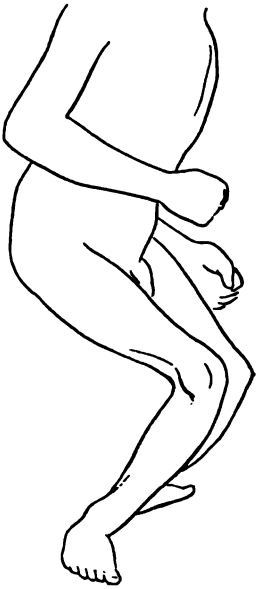

das Femur bedingt ist. Die Gelenkfläche des Femur bildet mit der Längsachse des Femurschaftes einen Winkel von knapp 20°. Die Abknickung hat an der Grenze zwischen Epiphyse und Diaphyse stattgefunden. Der Condylus internus ist grösser als der Condylus externus und geht allmählich in den Femurschaft über. Eine Verbreiterung seiner Gelenkfläche ist nicht nachweisbar, im Gegentheil erscheint sowohl am Femur als auch an der Tibia die innere Gelenkfläche etwas breiter als die äussere. Auch die als lichte Zone markirte Knorpelfläche ist an der inneren

concaven Seite erheblich dicker als an der äusseren Seite. Während die Epiphysengrenze am Femur nicht deutlich sichtbar ist, tritt sie an der Tibia scharf hervor und ist die Epiphyse an der Innenseite so hoch wie an der Aussenseite. Die inneren Structurveränderungen des Knochens treten auf der Photographie in der von Julius Wolff für das Genu valgum geforderten Weise in auffallender Schärfe hervor. An der Convexität der Krümmung zeigt sich sowohl am Femur als auch an der Tibia Schwund der Knochensubstanz, während dieselbe an der Concavität an der Stelle des vermehrten Drucks compacter erscheint. Die Markhöhle ist excentrisch nach der Convexität verschoben. Der Schwund des Knochens ist an einzelnen Stellen der Convexität ein so hochgradiger, dass sich die Corticalis vollständig in eine spongiöse Masse auflöst; es entstehen dadurch eigenartig ineinandergeschachtelte Corticalislagen, wie sie Julius Wolff bei sehr hochgradiger rhachitischer Verkrümmung der Tibia beschrieben hat. Bemerkenswerth ist der auf der Photographie sehr deutlich erkennbare, regelmässige, flach bogenförmige Faserverlauf der als Zugspannungstrajectorien dienenden Spongiosabälkchen an der Convexität sowohl an der Tibia als auch am Femur. Diese Bälkchen bilden in beiden Knochen ein neues, den veränderten statischen Verhältnissen angepasstes, zu einer functionellen Einheit verbundenes Trajectoriensystem, dessen Verlauf ungefähr dem „II. Structurtypus" Roux's in dem bekannten auch von Julius Wolff beschriebenen Präparat einer winkligen Kniegelenksankylose der Würzburger pathologisch-anatomischen Sammlung entspricht. Dasselbe System, welches dort auf einem sagittalen Fournirschnitt hervortritt, finden wir hier auf einem frontalen Radiogramm wieder, hier bei Abknickung um die sagittale, dort bei einer solchen um die frontale Achse. Auch der neugebildete Stützkeil an der Concavität, wie er in jenem Präparat beschrieben ist, ist in unserem Röntgen-

Fig. 3.

bilde zu erkennen, wenn man die Uebergangsstelle der inneren Gelenkfläche des Femur in den inneren Condylus betrachtet und damit die gleiche Stelle des Femur 1 Jahr nach der Operation (Fig. 5) vergleicht, wo sich der äussere Winkel des Keils um mindestens 45° verflacht hat und der vorspringende Keil kaum mehr zu erkennen ist. Julius Wolff hat darauf hingewiesen, wie bei Genu valgum nicht nur die Gelenkenden, sondern auch weit entferntere Stellen der Knochen verändert seien. Auch das zeigt sich an unserem Bilde. Man vergleiche

Fig. 4.

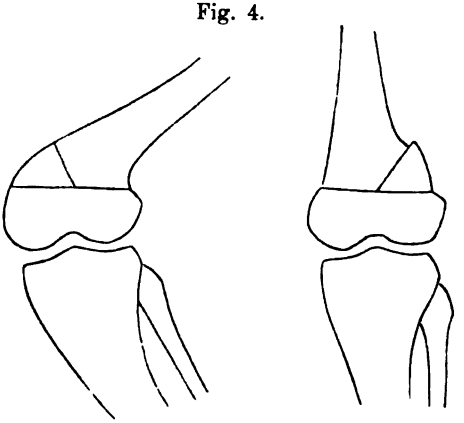

nur das untere Ende des in der Photographie sichtbaren Theils der Fibula, wie es zu einer Stärke heranwächst, dass es sowohl an Breite als auch an Tiefe des Schattens der der Tibia kaum nachgibt, — eine Folge der vermehrten Inanspruchnahme der Fibula.

Was nun die Therapie derartiger schwerer Fälle von Genu valgum betrifft, so sind die Erfolge mit den bisherigen Methoden zweifelhaft. Es concurrirt hier besonders die Schede'sche Methode mit der Macewen'schen. Die Schede'sche Methode war hier für das im Unterschenkel abgeknickte linke Bein die gegebene und hat auch ein gutes kosmetisches und functionelles Resultat ergeben. Anders beim rechten Bein. Hier musste nach Macewen operirt werden. Dabei hätte sich nun ein sehr grosser klaffender Knochendefect gebildet, durch welchen die Spannung an der Aussenseite eine sehr grosse geworden wäre, oder aber es hätte bei Excision eines Keils ein grosses Stück Knochensubstanz geopfert werden und der obere schmale Stumpf des Femur auf die breite Epiphyse aufgepflanzt werden müssen. Ostermayer hat in einem ähnlich hochgradigen Falle von Genu

valgum nach dem Vorgange von Macewen die Macewen'sche Operation mit der Schede'schen combinirt, aber er hat die Luxation der Patella nicht beseitigen können und später noch die Arthrodese des Gelenkes vornehmen müssen.

Fig. 6.

Fig. 5.

Von anderer Seite ist die Arthrodese oder Gelenkresection für schwere Fälle von Genu valgum von vornherein in Vorschlag gebracht, also eine dauernde Verstümmelung für unvermeidlich angesehen worden. Ich habe nun in meinem Falle das folgende Operationsverfahren angewandt, das aus dem beistehenden Schema (Fig. 4) leicht ersichtlich ist: Durchmeisselung des Femur nach Macewen. Vervollständigung der Schnittfläche von einem Längsschnitte an der Aussen-

fläche aus. Zweite Durchmeisselung von der Innenfläche 5 cm halb der ersten in der Richtung nach unten und aussen, s der erste Knochenschnitt in der Mitte getroffen wird. Dadurc ein 5 cm hoher Knochenkeil an der Innenseite vollständig au und entfernt. Jetzt wird der Knochen aufgerichtet und es e dadurch an der Aussenseite ein Defect von der Form des ebe fernten Keils. In diesen wird der Keil wieder eingesetzt und einige Periostnähte sowie die sich entspannende Fascia lata gehalten. Gipsverband. Die Maasse und Richtung der Durchm lung wurde vorher an dem Röntgendiagramm genau bemessen Erfolg war ein vollständiger. Der Keil heilte ein, die äu Wunden schlossen sich p. pr. int. Die Körpergrösse nahm um zu. Bereits nach 5 Wochen war Patient im Stande, den schenkel horizontal frei zu erheben. Es trat jedoch an beiden eine vorübergehende vollständige Lähmung des Fusses ein, di bei Behandlung mit Massage und Elektricität im Verlau 4 Monaten vollständig zurückbildete. Die jetzige Configuratio Femur ist aus der vorstehenden Röntgenphotographie (Fig. 5) e lich. Man erkennt daran, dass der Kniebasiswinkel wieder ist. An der Aussenseite kann man noch deutlich den verpfla etwas prominenten Knochenkeil erkennen. Interessant ist auc Veränderung der inneren Structur des Femur infolge der verän Belastungsverhältnisse. Besonders wichtig ist in dieser Bezie wie eine Messung der Gelenkfläche ergibt, dass die Gelenkfläch äusseren Condylus sich im Verhältniss zu der des inneren etwa kleinert hat, und dass die Knochensubstanz an der inneren compacter geworden ist, während an der äusseren Seite eine fication des Knochens bemerkbar ist. Die jetzige Gestal Kranken ergibt sich aus der in Fig. 6 wiedergegebenen Photogr zu deren Herstellung Patient 102 Stufen zu dem Atelier ohn schwerden emporstieg. Patient geht dauernd ohne Schiene und Stock. Das rechte Knie ist noch etwas locker, jedoch ist de brauch desselben dadurch nicht behindert. Die Bewegungen im G geschehen jetzt glatt und ohne Reiben. Die Patella liegt gen der normalen Stelle.

Bezüglich der operativen Technik will ich nur noch bem dass die Operation natürlich auch ohne Wiedereinsetzung des fernten Knochenkeils gemacht werden kann und dass ein an Verfahren auch für schwere Fälle von Genu varum ausführba

Tafel Vc.

und Höhe der einfachen Krümmungen.

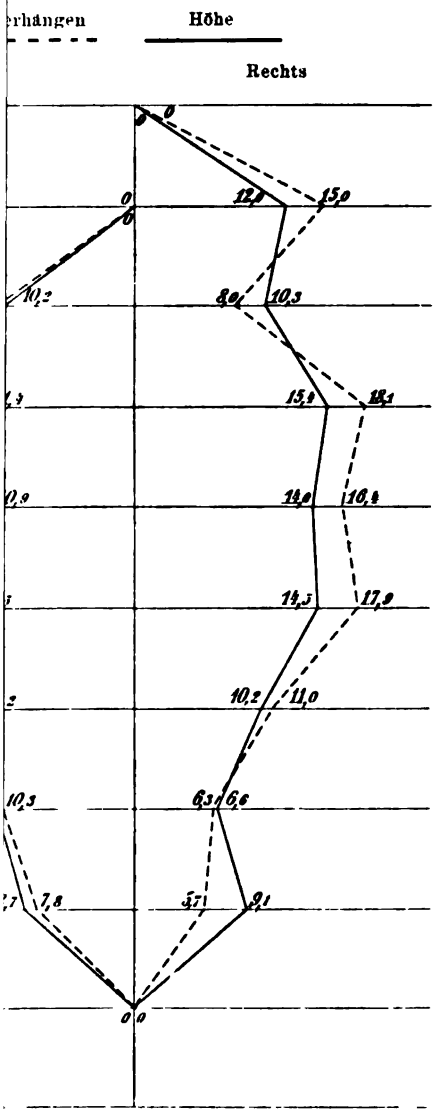

Ueberhängen Durchschnitt 13,4 Rechts
Höhe Durchschnitt 12,2

chiedenheiten an 1137 Skoliosen.

XXVIII.

(Aus dem Universitäts-Ambulatorium für orthopädische Chirurgie des Prof. Lorenz in Wien.)

Ueber die unblutig operative Epiphyseolyse zur Behandlung des Genu valgum adolescentium.

Von

Dr. Max Reiner,
Assistent des Ambulatoriums.

Mit 11 in den Text gedruckten Abbildungen.

Die operative Lösung der unteren Epiphyse des Oberschenkelknochens zur Beseitigung der Valgität des Kniegelenkes, die im Jahre 1874 unter dem Namen Décollement épiphysaire in die Literatur eingeführt wurde, hat an den chirurgischen Stationen ihr Heimathsrecht wohl zum grössten Theile eingebüsst. Die Ursachen hierfür sind mannigfacher Art. Vor allem ist die unbestreitbare Rohheit, welche dem Délore'schen [1]) Décollement epiphysaire anhaftet, seiner Verbreitung im Wege gestanden; dazu kam, dass das Verfahren dem ihm zugetheilten Namen nicht gerecht wurde, weil die Epiphysenlösung als solche isolirt nicht intendirt werden konnte; es konnte niemals im Vorhinein berechnet werden, ob eine Epiphyseolyse oder ein Knochenbruch erfolgen werde; es blieb dem Zufalle anheimgegeben, ob die Correctur auf Kosten des Oberschenkels oder des Unterschenkels geschehen werde; die Zerreissung der Gelenksbänder konnte nicht verhindert und der Gefahr der Absprengung des Condylus internus femoris nicht mit Sicherheit vorgebeugt werden. Die Modification des Verfahrens nach Tillaux [2]) bedeutet zwar eine

[1]) Délore, M., Du genou en dedans etc. Gazette des hôpitaux 1874.

[2]) Tillaux, Bull. de la soc. de chir. 1875, 17. Nov. — Ders., ebenda 1876, Heft 7 u. 8.

Verbesserung desselben, weil sie den Angriffspunkt der corrigirenden Kraft genauer localisirt; aber trotzdem blieben die von Forget[1]) und Marc Sée[1]) erhobenen Einwände zu Recht bestehen, denen zufolge eine Methode zu verwerfen sei, bei deren Anwendung man im Unklaren darüber bleibt, was gelegentlich eines derartigen Redressements „alles gebrochen und zerrissen" werden könne. Die späteren Modificationen von de Paoli und Robin boten zwar nach mancher Richtung hin bessere Chancen, waren aber dem Tillaux-schen Redressement gegenüber von vornherein darum im Nachtheile, weil die Continuitätstrennung nicht in deformitätsconträrer Richtung, sondern vorerst nach einer anderen Richtung durchzuführen war.

Zu diesen Uebelständen kam noch eine, wie wir sehen werden, mangelhafte Indicationsstellung, welche das Verfahren vollends in Misscredit brachte. Als dann Schede[2]) im Jahre 1882 die Osteoklase am unteren Diaphysenende des Femur in Vorschlag brachte, wurde das Délore'sche resp. Tillaux'sche Verfahren ziemlich allgemein zu Gunsten der Osteoklase verlassen, insbesondere seit es durch Einführung des Lorenz'schen Osteoklasten gelungen war, die Knochentrennung genau am Orte der Wahl und sofort in deformitätsconträrer Richtung auszuführen. Neben der Osteoklase wurden wohl auch noch andere Methoden angewendet, das modellirende Redressement nach Lorenz, das Verfahren König's und der Etappenverband nach Wolff. Diese drei Verfahren haben alle die eine Eigenschaft gemeinsam, dass sie die Correctur in die Weichtheile des Gelenkes verlegen und dadurch alle Vor- und Nachtheile des intraarticulären Redressements in sich schliessen.

Die theoretische Prüfung der so zahlreich vorgeschlagenen unblutigen Verfahren ergibt aber, dass die Epiphyseolyse allen übrigen Verfahren überlegen ist, und zwar aus dem Grunde, weil sie die Correctur genau an der Kuppe der Deformität etablirt. Denn wohin man immer den Sitz der Deformität beim Genu valgum des Adolescenten verlegen will, in die Epiphysenfuge, in das distale Ende der Femurdiaphyse, in die Epiphyse oder in mehrere dieser Gebilde zugleich, so wird immer an der Kuppe der Deformität operirt, wenn die Continuitätstrennung innerhalb oder in unmittelbarer Nähe der Epiphysenfuge vorgenommen wird. Es müsste demnach auch die

[1]) Bull. de la soc. de chir. 1876, Heft 8.
[2]) Elfter Congress der Deutschen Ges. f. Chir.

operative, unblutige Epiphyseolyse das beste Verfahren zur Correctur des Genu valgum werden, wenn es gelingen würde, die Methode derart auszubilden, dass die Epiphyseolyse und zwar gerade nur diese, isolirt, ohne erheblichere Nebenverletzungen der Gelenksconstituentien ausführbar wird.

Ich habe nun durch zahlreiche Leichenversuche und eine grössere Zahl von Operationen die Ueberzeugung gewonnen, dass dieser Bedingung zu entsprechen thatsächlich möglich ist, dass demnach der operativen Epiphyseolyse ihr Platz neben der Osteoklase und der Osteotomie gebühre und dass jedem dieser drei Verfahren eine besondere Indicationsstellung zukomme.

Als ich nun gelegentlich der 73. Versammlung deutscher Naturforscher und Aerzte zu Hamburg (September 1901) über meine Erfahrungen an operativen Epiphyseolysen kurz berichtete und das Verfahren der Aufmerksamkeit der Orthopäden und Chirurgen empfahl, wurden von zwei Seiten Bedenken erhoben. Die Herren Trendelenburg und Wolff glaubten nämlich auf die Gefahr der Wachsthumshemmung, die sich im Anschlusse an die Verletzung der Epiphysenfuge einstellen könnte, hinweisen zu müssen. Es erscheint demnach wohl geboten, vorerst das die angeregte Frage betreffende Material aus dem literarischen Thatbestande kurz kritisch zu sichten.

Die einschlägigen Erfahrungen sind

1. an traumatischen,
2. an experimentellen und
3. an operativen Epiphysenlösungen

gesammelt worden.

Was zunächst die erste Gruppe, die traumatischen Epiphysenverletzungen betrifft, so hielt man dieselben einst für sehr seltene, dafür aber sehr gefährliche Verletzungen. Zwar gibt Malgaigne[1]), der als Erster (1847) eine eingehendere Bearbeitung des Gegenstandes geliefert hat, der Meinung Ausdruck, dass, von den Complicationen abgesehen, die Prognose keine andere sein könne, als jene bei gewöhnlichen Fracturen in der Nähe der Gelenke. Die Statistik schien ihm jedoch Unrecht zu geben. Gurlt[2]) hat nämlich 1862 18 Fälle von traumatischer Epiphysenlösung gesammelt — in der überwiegenden Mehrzahl der Fälle war der Ausgang ein unglück-

[1]) Malgaigne, J. F., Knochenbrüche 1847. Deutsch von Burger 1850.
[2]) Gurlt, E., Knochenbrüche. Berlin 1862.

licher. Speciell von den 5 Fällen von Epiphysenlösung am unteren Femurende war nur 1 Fall mit Erhaltung des Gliedes ausgeheilt, und auch in diesem Falle musste nach Jahren wegen eines Aneurysma der A. poplitea, das sich am vorstehenden Ende der Diaphyse gebildet hatte, zur Amputation geschritten werden. Gurlt's Statistik kann aber nicht ohne weiteres zur Aufstellung einer Prognose verwerthet werden. Wie dieser Autor selbst hervorhebt, handelt es sich bei seiner Aufstellung um allerschwerste Fälle; es wurden eben nur solche Fälle aufgenommen, bei welchen sich die Verletzung an der Epiphysenfuge anatomisch nachweisen liess, bei welchen also entweder die Continuitätstrennung mit grosser Weichtheilverletzung von vorneherein complicirt war oder durch die operative Reposition zu einer offenen Knochenverletzung (in vorantiseptischer Zeit!) gestaltet wurde, oder endlich wo die Diagnose am Sectionstische verificirt werden konnte. Trotz seiner ungünstigen Statistik trägt dieser ausgezeichnete Beobachter auch kein Bedenken, die Epiphysenabsprengung an sich, als Verletzung betrachtet, als durchaus nicht gefährlicher zu bezeichnen denn einen gewöhnlichen Knochenbruch. Die Statistik Manquat's[1]) (1877), der auch alle bloss klinisch diagnosticirten Fälle aufnahm, gestaltete sich auch wesentlich günstiger, während wiederum Bruns[2]) (1881) den strengen Massstab des absoluten anatomischen Nachweises anlegte und daher nicht ein alle überhaupt vorkommenden Fälle gleichmässig umfassendes Material erhielt, sondern ein überwiegend aus den schweren und schwersten bestehendes, wo die Fälle entweder mit einer penetrirenden Hautwunde complicirt waren oder theils durch die Verletzung selbst, theils durch die Complicationen einen tödtlichen Ausgang genommen haben. Wollte man aus diesen Fällen die Prognose hinsichtlich Erhaltung des Lebens und des Gliedes feststellen, so müsste dieselbe natürlich viel ungünstiger als in Wirklichkeit ausfallen; denn von 67 Fällen der Bruns'schen Statistik, in denen der Verlauf und Ausgang bekannt ist, wurden bloss 11 mit Erhaltung des Gliedes geheilt. Bruns hat mit Rücksicht auf seine strenge Auswahl von vorneherein darauf verzichtet, über Verlauf und Prognose der Epiphysenverletzungen Auskunft zu geben.

[1]) Manquat, Les Décollem. épiphys. traum. Thèse. Paris 1877.

[2]) Bruns, P., Ueber traumat. Epiphysentrennungen. Langenb. Arch. Bd. 27. — Ders., Die Lehre von den Knochenbrüchen. Deutsche Chir. 1886. Lief. 27.

Diese strenge Auswahl der Fälle war übrigens durch die Schwierigkeit einer exacten Diagnose bedingt, und diese war wohl auch die Ursache, dass die Verletzung in früheren Zeiten für so ausserordentlich selten gehalten wurde. So berichtet Coulon[1]) (1861), dass sein Lehrer Marjolin, trotzdem er Jahre lang darauf geachtet habe, niemals eine Epiphysenlösung gesehen habe, und glaubt die „extreme Seltenheit" dieser Verletzung damit begründen zu müssen, dass nach Richet Diaphyse und Epiphyse in innigem Zusammenhange stehen und mechanisch als ein einheitliches ganzes Gebilde von überall gleicher Festigkeit aufzufassen seien. Hingegen gelangt schon Vogt[2]) (1878) zu dem Urtheile, dass traumatische „momentane" Lockerungen an der Epiphyse nicht selten vorkämen, dass sie bei genauer Berücksichtigung der individuellen Verhältnisse sehr wohl diagnosticirt werden können und unter exacter Behandlung und bei gesunden Individuen ohne nachtheilige Folgen ausheilen. Auch die Manquat'sche Statistik spricht für eine relative Häufigkeit der Verletzung, speciell am unteren Femurende. Ebenso tritt Lossen[3]) (1880) für die relative Häufigkeit der traumatischen Epiphysentrennungen ein und zählt einige Fälle als Beispiele dafür auf, dass diese Verletzung unter Umständen infolge ganz geringer Traumen entstehen könne.

Die Frage nach der Häufigkeitsskala der Epiphysenverletzungen ist von Bedeutung im Hinblicke auf eine zweite Frage, jene der Wachsthumsverkürzung. Ist nämlich die traumatische Epiphysenlösung eine häufige Verletzung, so bilden die beobachteten einzelnen Fälle von secundärer Wachsthumsverkürzung Ausnahmen, ist die Verletzung aber selten, so würde die genannte und sehr gefürchtete Spätcomplication immerhin in einem nicht zu vernachlässigenden Procentsatz der Fälle zu erwarten sein.

Einzelne derartige Fälle sind schon sehr frühzeitig bekannt gemacht worden, der erste unseres Wissens durch Rognetta[4]) im Jahre 1834. Aber erst seit Uffelmann[5]) (1865) beherrscht diese

---

[1]) Coulon, A., Traité des fractures chez les enfants. Paris 1861.

[2]) Vogt, P., Die traum. Epiphysentrennungen und deren Einfluss auf das Längenwachsthum. Langenb. Arch. Bd. 22.

[3]) Lossen, H., Die Verletzungen der unteren Extremitäten. D. Chir. Liefer. 65.

[4]) Rognetta, Gaz. méd. de Paris 1834.

[5]) Uffelmann, Anat.-chir. Studien etc. Hameln 1865.

Frage die Geschichte der Epiphysentrennung. Jeder Fall von traumatischer Epiphysenlösung galt von vorneherein dem Wachsthumsstillstand verfallen. Indessen haben bald einzelne Autoren diese Irrlehre erschüttert. Vorerst steht Vogt (1878) derselben ablehnend gegenüber; Lossen gibt der Ueberzeugung Ausdruck, dass die Gefahr der Wachsthumshemmung in nicht complicirten Fällen sehr gering sein müsse; „scheint doch gerade der Umstand, dass dieselbe früheren Autoren gänzlich entgangen ist, auf die Unbeständigkeit dieser Erscheinung hinzuweisen". Des Besonderen hebt Bruns hervor, dass im Verhältnisse zur Frequenz der Epiphysenabsprengungen Wachsthumshemmung ein seltenes, ja ausnahmsweises Vorkommniss sei. Nur dann werde dieselbe beobachtet, wenn starke Dislocation vorhanden sei, wenn die Wiedervereinigung vielleicht infolge mangelhafter Immobilisirung ausbleibe, oder wenn durch irgendwelche Reize entzündliche oder degenerative Vorgänge im Intermediärknorpel Platz greifen.

Die Furcht vor der Wachsthumsverkürzung nach traumatischer Epiphysenlösung ist demnach schon im Jahre 1881 als recht entschieden zurückgedrängt anzusehen und wird vollends durch die neuesten, durch das Röntgenverfahren unterstützten Untersuchungen beseitigt. Wir wollen diesbezüglich auf zwei neueste Publicationen auf diesem Gebiete, jene von Linser [1]) (1900) und von Joüon [2]) (1902) hinweisen, welche uns den modernen Stand der Lehre am besten zu vertreten scheinen. Der Publication Linser's liegen Beobachtungen an der oberen Humerusepiphyse zu Grunde, bezüglich welcher die Gefahr der Dislocation der losgelösten Epiphyse, den verschiedenen anatomischen Verhältnissen entsprechend, erheblich grösser als an der uns interessirenden unteren Femurepiphyse ist. — Wenn trotz der Ungunst der anatomischen Verhältnisse die Statistik hier auffallend günstige Resultate verzeichnet, so müsste sie sich für die untere Femurepiphyse zum mindesten nicht schlimmer gestalten. Ueberdies ist die Bedeutung der beiden verglichenen Epiphysen gleich gross, weil vorwiegend an diesen beiden das Wachsthum des zugehörigen Röhrenknochens sich vollzieht („Epiphyses fertiles," Ollier).

---

[1]) Linser, P., Ueber die Entstehung und Behandlung der traum. Epiphysenlösungen etc. Beitr. z. klin. Chir. Bd. 29.

[2]) Joüon, E., Contrib. à l'étude des décollem. traum. des os longs. Revue d'orthopédie 1902, 1. Mai.

Linser hat nun weder bei seinen frischen Epiphysenlösungen noch bei den anfangs mit Dislocation geheilten, später aber blutig reponirten Fällen eine nennenswerthe Wachsthumsstörung eintreten sehen; selbst bei den viele Jahre nach Abschluss der Wachsthumsperiode nachuntersuchten Fällen liess sich eine stärkere Verkürzung als 1 cm nicht nachweisen. Wir sehen zwar auf der einen Seite Fälle, welche mit grosser, nicht reponirter Dislocation ausgeheilt sind, nach Jahren bedeutende Verkürzungen von 4, 6, 9, ja selbst 13 cm aufweisen; auf der anderen Seite aber Fälle, welche ohne grössere Dislocation einhergingen oder aber rechtzeitig reponirt wurden, ohne Wachsthumsstörung verlaufen. So bot ein Fall Linser's, trotzdem beim operativen Eingriff ein Stück der Diaphyse abgemeisselt wurde, nach Jahren nur eine Verkürzung von 1 cm und bei einem zweiten Falle liess sich trotz Vereiterung und Nekrose von Stücken der Epi- und Diaphyse nur eine Verkürzung von 1½ cm feststellen.

Der zweite von den genannten Autoren, Jouon, gibt eine ausführliche Darstellung unserer bisherigen Kenntnisse von der traumatischen Epiphysenlösung und gelangt zu dem Urtheile, dass die so gefürchtete Spätcomplication glücklicherweise ausserordentlich selten sei, dass sie nur einem Fehler in der Reduction der Fragmente zuzuschreiben sei und dass die exacte Reposition nahezu sicher vor einer späteren Wachsthumsverkürzung schütze. Jouon stützt sich hierbei auf eine Statistik Poland's[1]) über 700 Fälle von traumatischen Epiphysentrennungen, von denen bloss 56 nachher eine Verkürzung constatiren liessen.

Aus den angeführten Thatsachen geht zwanglos hervor, dass man bezüglich der Prognose bei traumatischen Epiphysenlösungen wieder zu dem alten Malgaigne'schen Standpunkt zurückgekehrt ist, wonach diese Verletzung nicht als ernsteres Ereigniss anzusehen sei, denn als eine einfache, uncomplicirte Fractur, und dass nicht die Verletzung der Epiphysenfuge an sich, sondern das Bestehenbleiben einer Dislocation eine spätere Wachsthumshemmung hervorruft.

Dasselbe Ergebniss ist aus den Thierexperimenten abzuleiten.

Der erste Experimentator auf diesem Gebiete ist Bidder[2]) (1875), der noch unter dem Banne der Furcht vor der Wachsthumsverkürzung steht. Bidder experimentirte in der Weise, dass er bei

[1]) Poland, M., Traumatic separation of the epiphys. London 1898.

[2]) Bidder, A., Neue Experimente üb. d. Bedingungen des krankhaften Längenwachsthums etc. Langenb. Arch. Bd. 18.

jungen Kaninchen die obere Epiphyse der Tibia absprengte und wieder reponirte, zugleich aber Elfenbeinstifte in die Diaphyse einbohrte. Diese Versuche sollten zur Entscheidung der Frage dienen, ob die „suspendirte" (sic!) Function des Knorpels durch den Reiz der Stifte wieder compensirt zu werden vermöge. Nun trat in einem Falle wirklich eine beträchtliche Verkürzung ein. Die Beschreibung des pathologisch-anatomischen Objectes, welche Bidder beifügt, klärt aber über die Ursache der Wachsthumshemmung auf. Die obere Gelenksfläche der betreffenden Tibia erscheint nämlich verbreitert, „wie nach hinten herabgesunken" und bildet mit der Längsachse der Tibia einen spitzen Winkel. Die Epiphysenabsprengung war also (aus der Darstellung des Operationsvorganges ist der Mangel jeglicher Fixation nach der Operation ersichtlich) unter beträchtlicher Dislocation ausgeheilt und diese, nicht die Epiphysenabsprengung an sich, ist augenscheinlich die Ursache der Verkürzung geworden. Dies wird noch evidenter dadurch, dass in zwei anderen Fällen, bei welchen von einer abnormen Stellung der Gelenksfläche nichts erwähnt wird, nur Verkürzungen von 1—2 mm verzeichnet werden.

Ueberhaupt konnten vorurtheilsfreie Beobachter Verkürzungen nicht constatiren. So fand Ollier[1]), dass fast gar keine Wachsthumshemmung eintrat, wenn sofort nach der Absprengung die Reposition vorgenommen wurde, dass aber in einigen Versuchen, wo entweder die Dislocation nicht beseitigt worden oder Eiterung hinzugetreten war, Verkürzungen entstanden. Michniofsky[2]) beobachtete bei seinen Versuchsthieren, dass zwar ein anfängliches Zurückbleiben im Wachsthume des verletzten Beines auftrat, dass sich dasselbe aber später grösstentheils wieder ausglich. Besonders entschieden spricht sich aber Vogt[3]) auf Grund seiner Experimente für die Abwesenheit der Gefahr der Wachsthumshemmung nach einfacher Abhebelung der Epiphyse aus und liess diesen Standpunkt noch in Dissertationen zweier seiner Schüler (Telke und Thiel) besonders nachdrücklich betonen. Aus den Versuchen aller dieser Experimentatoren geht wohl mit Sicherheit das eine Ergebniss hervor, dass zwar in unmittelbarem Anschlusse an die experimentelle Verletzung der Epiphysenfuge ein momentanes Zurückbleiben im Wachsthume

[1]) Ollier, Traité expérimental et clinique de la régénération des os.
[2]) Michniofsky, St. Petersbg. med. Zeitschr. Bd. 10.
[3]) l. c.

der verletzten Extremität eintreten kann, dass aber ein dauernder Schaden für das Längenwachsthum des Knochens aus der Verletzung nicht erwächst. Die Ursache dieser temporären Wachsthumshemmung ist, wie unten ausgeführt werden wird, in dem Heilungsvorgange selbst zu suchen.

Nach dieser kurzen Excursion auf das Gebiet der traumatischen und der experimentellen Epiphysenabsprengungen wollen wir wieder zu den operativen zurückkehren.

Was zunächst das Délore'sche Verfahren anlangt, so ist bereits hervorgehoben worden, dass bei Anwendung desselben die Correctur um den Preis der verschiedenartigsten Verletzungen erzielt worden ist. Dass es sich nicht um reine Epiphysenlösungen handeln konnte, geht schon aus der immerhin langen Behandlungsdauer hervor, welche Délore zur Wiederherstellung der Function benöthigte (6 Monate). Nichtsdestoweniger ist aber mit Sicherheit anzunehmen, dass unter den 200 Fällen, welche Délore operirt hat, doch auch Epiphysenlösungen in grösserer Anzahl vorhanden waren. Barbier[1]), der nach der Délore'schen Methode an Leichen experimentirt hat, fand sogar stets Epiphysenlösungen, wenngleich an verschiedenen Stellen (Femur, Tibia und sogar Fibula). Trotzdem wurden, wie Barbarin[2]) versichert, in keinem Falle „üble Folgen gesehen" — ein Umstand, aus dem wohl zu schliessen ist, dass der Eintritt der gefürchteten Nachtheile zum mindesten kein häufiges Ereigniss sein kann.

Ueber die nach de Paoli oder Robin behandelten Fälle liegt meines Wissens eine grössere Statistik nicht vor. Dagegen hat Panzeri[3]) eine grosse Statistik seiner mittels des forcirten Redressements nach Tillaux behandelten Fälle im Jahre 1883 edirt. Diese Publication ist in nicht italienischen Landen ziemlich unbekannt geblieben und war auch mir noch nicht bekannt, als ich in Hamburg über die von mir vorgenommenen Epiphyseolysen berichtet habe. Dagegen hatte ich durch einen Augenzeugen, Dr. Watkins aus St. Francisco, erfahren, dass Panzeri die Epiphysenlösung als regelmässige Operation beim Genu valgum und offenbar mit sehr

---

[1]) Barbier, A., Etude sur le genou valgum. Thèse. Paris 1874 (Virchow-Hirsch).

[2]) Barbarin, Les fractures chez les enfants. Thèse. Paris 1873 (cit. nach Bruns).

[3]) Panzeri, Risultati di cure operative per ginocchia valghe. Commun. fatta alla Soc. di chir. nella seduta del 2. Maggio 1883.

gutem Erfolge ausführte. Durch die Güte des Herrn Dr. Codivilla, Directors des orthopädischen Institutes Rizzoli in Bologna, bin ich nun in den Besitz einer Abschrift der erwähnten, in Wien nicht erhältlichen Publication Panzeri's gelangt.

Panzeri berichtet darin über 371 von ihm ausgeführte Genu valgum-Operationen. Sehen wir von den 34 Osteotomien ab, so verbleiben 337 für das forcirte Redressement; von diesen 337 Eingriffen entfallen 26 auf das 7.—12. Lebensjahr, 36 auf Patienten im Alter von 12—18 Jahren und 2 auf einen 22 Jahre alten Patienten; die überwiegende Mehrzahl also, der ansehnliche Rest von 273 Fällen auf das Kindesalter bis zum 7. Lebensjahre. Panzeri ist aber mit den Resultaten des forcirten Redressements bei Kindern weniger zufrieden als bei Adolescenten. Bei letzteren sei der unmittelbare Erfolg schon deshalb günstiger, weil die Diaphysen des Femur und der Tibia selbst nicht verkrümmt sind; auch gehe der Operationsact leichter vor sich; vielleicht seien die Epiphysen und ihre periostalen Verbindungen weniger fest als bei normalen Individuen derselben Altersstufe, wenigstens liessen sie sich von ihren Diaphysen leichter trennen. Nach relativ kurzer Nachbehandlungsperiode, welche zwischen 2—3 Monaten schwankte und demnach ungefähr gleich ist der Behandlungszeit nach der Osteotomie, haben die Operirten Panzeri's die normale Function ihrer Beine in der Regel wieder erlangt und sind ihrer gewohnten Beschäftigung nachgegangen.

Als besonders wichtige Bedingungen zur exacten Ausführung des Redressionsactes betrachtet Panzeri:

„Die Extremität gut zu lagern, damit die Manöver des Redressements erleichtert werden."

„Den Patienten in completer Narkose zu halten, sowohl während der Operation, als während der Anlegung des Gipsverbandes."

„Die Tractionen exact auszuführen im Sinne der medialen Transversalebene des Gliedes (‚nel senso del piano mediano, trasversale dell arto — che nella posizione dell' operazione diventa verticale') und immer bei maximaler Extension des Hüftgelenkes."

„Endlich mit dem Operationsmanöver eine complete, sogar eine Uebercorrectur der Deformität zu erreichen, damit der nachher angelegte Contentivverband bloss eine retinirende und niemals eine reducirende Action ausübe."

Panzeri hat die meisten seiner Patienten nach Jahren nach-

untersucht, um die Frage des Recidivs zu klären — eine Wachsthumshemmung in dem einen oder anderen Fall wäre ihm hierbei wohl schwerlich entgangen.

1901 veröffentlicht ein Schüler Panzeri's, Bossi[1]), einen Bericht über 9 Fälle und illustrirt das erreichte Resultat mit Röntgenbildern. Bossi präcisirt noch schärfer als Panzeri die Indication zur Operation dahin, dass für das Tillaux'sche Redressement in erster Linie das Genu valgum adolescentium das geeignete Object sei. Es werde in solchen Fällen durch das richtig ausgeführte Redressement stets eine Lostrennung der unteren Femurepiphyse, in Fällen von accentuirtem Valgismus ausserdem noch eine Impression der über dem inneren Gelenkshöcker der Femurdiaphyse gelegenen Regio juxta epiphysaria erzeugt; die Gefahr einer Zerreissung des äusseren Seitenbandes bestehe nicht.

Im selben Jahre habe ich gelegentlich der 73. Versammlung der deutschen Naturforscher und Aerzte in Hamburg über meine Erfahrungen berichtet.

Endlich hat Codivilla vor kurzem auf dem 1. Congresse für orthopädische Chirurgie in Berlin die Genu valgum-Statistik des Institutes für Rhachitis in Mailand und des Institutes Rizzoli in Bologna kurz erörtert. Unter den 1031 Fällen dieser Statistik mit 1863 operativen Eingriffen (die 1883 von Panzeri publicirten Fälle sind in dieser Summe wohl inbegriffen) war die einzig constatirte Complication die Lähmung des Nerv. peroneus, die nur in 2 Fällen sich als dauernd erwies, in den anderen 32 Fällen nach kurzer Zeit schwand und durch eine angemessene Technik in der Herstellung des Gipsverbandes angeblich zu vermeiden wäre. Aus den vorgewiesenen Röntgenogrammen war zu ersehen, dass es sich um reine oder mit engumschriebenen Diaphysenbrüchen (Supracondylärbrüchen) verbundene Ablösungen der Epiphyse handelt. Die Function der Epiphysenknorpel wurde keineswegs gestört, die Verletzungen heilen vielmehr, ohne eine Spur zu hinterlassen. In keinem der Fälle wurden Wachsthums- oder sonstige Functionsstörungen der Epiphysen (Deformitäten) beobachtet, ebensowenig durch Zerreissung des Lig. laterale bedingte Lockerung oder durch endoarticulären Knochenbruch bedingte Versteifung des Gelenkes.

---

[1]) Bossi, P., Dimostrazioni radiografiche degli effetti del radrizzamento etc. Arch. di ortopedia. Milano 1901.

Alle über den Gegenstand bisher gewonnenen Erfahrungen, sowohl an den traumatischen und experimentellen, als auch an den operativen Epiphysenverletzungen, sprechen übereinstimmend dafür, dass die Epiphyseolyse an sich, als incomplicirte Verletzung, fast ausnahmslos glatt ausheilt, und dass sie eine in ihren Folgen berechenbare, keinen dauernden Schaden verursachende Verletzung darstellt. Diese Thatsache verleiht uns die Berechtigung, die unblutige, operative Epiphyseolyse in geeigneten Fällen als zweckmässigste Form der Continuitätstrennung zur Beseitigung von Deformitäten zu wählen.

Indem ich nun daran gehe, das von mir angewendete Verfahren zu schildern, will ich vorausschicken, dass ich die Continuitätstrennung des Knochens in der Epiphysenfuge nach dem Principe des einarmigen Hebels ausführe und den Unterschenkel als Hebelarm benütze, ein Modus, wie er principiell gleich bei dem Tillaux-schen Redressement zur Anwendung kommt. Dieser Modus wird der von Gussenbauer aufgestellten Forderung, dass bei jeglicher Art von Knochentrennung die einfachste und für den betreffenden Fall am wenigsten gefährliche Methode gewählt werden müsse, gerecht. Denn die relative Festigkeit des Extremitätenskelets, welche für die Osteoklase resp. Epiphyseolyse die zu überwindende Last vorstellt, ist nicht an allen Orten dieselbe, sondern — unter bestimmten Belastungsbedingungen — an der Epiphysenfuge am geringsten, vor allem am Kniegelenke aber geringer als die Festigkeit der Bänder.

Die zur Hervorbringung der Epiphysenlösung erforderliche Kraft ist bei den Experimenten und bei den Operationen nicht gleich. Bei den Leichenversuchen gewinnt man den Eindruck, dass die zu überwindende Last eine grössere ist als bei der Operation, resp. dass man beim Redressement des Genu valgum am narkotisirten Patienten mit einer geringeren Kraftentfaltung zum Ziele komme, als sie bei den Leichenversuchen nothwendig ist. Die Ursache hierfür ist vielleicht, wie von Panzeri vermuthet wird, in einer besonderen Beschaffenheit des Epiphysenknorpels beim Genu valgum, besonders aber wohl in dem Unterschiede zwischen lebendem und totem Gewebe zu suchen. Dem Knorpel der Leiche fehlt die Succulenz des lebenden Gewebes, er ist infolge der Gerinnungsprocesse starrer als jener des Lebenden. Eine gewisse Rolle mag auch der Beschaffenheit der

Musculatur zukommen. Sehr oft hatte ich todtenstarre Versuchsleichen vor mir. Die Muskeln, welche in der Gegend des Kniegelenkes inseriren, wirken jener Gewalt entgegen, welche die Epiphyse von der Diaphyse zu entfernen strebt, also im Sinne einer Epiphyseolysis wirkt. Diese Wirkung kommt den todtenstarren Muskeln wie den reflectorisch contrahirten zu. Für Operationen am Lebenden folgt aus diesem Umstande die nicht zu unterschätzende Regel, dass man die Epiphysentrennung nur in tiefer Narkose, bei völlig erschlaffter Musculatur vornehmen dürfe, eine Regel, die schon Panzeri aus seinen Erfahrungen bei den Operationen abgeleitet hat.

Fig. 1.

Der Apparat (s. Fig. 1 u. 2), mittelst welchem ich das Redressement ausführe, besteht zunächst aus einer entsprechend dimensionirten Grundplatte, welche mittelst zweier Schraubenzwingen am Operationstische befestigt wird und einen Block trägt, der seinerseits wieder mittelst einiger Bajonettverschlüsse in fixe Verbindung mit dem Grundbrette tritt. Die obere Fläche dieses Blockes ist nicht vollkommen horizontal gestellt, sondern gegen den Operateur zu leicht abfallend, in einem Winkel von ungefähr 20° gegen den Horizont geneigt. Der dem Operateur zugewendete Rand dieses Blockes ist zur Form eines niedrigen Keiles mit abgerundeter oberer Kante zugeschnitten. Dieser Keil ist vom übrigen Blocke durch eine Rinne getrennt, welche bequem für einen Finger des Operateurs Raum geben muss. Die Kante des Keiles springt über das Niveau der oberen Fläche des Blockes nicht hervor, sondern liegt in einer (abfallenden) Ebene mit derselben. Auf

Fig. 2.



diesem Block, der nur durch ein mehrfach zusammengelegtes Leinen- oder Flanelltuch gepolstert wird, wird nun das zu operirende Bein gelagert; das Knie kommt hierbei mit seiner medialen Fläche auf die obere Fläche des Blockes derart zu liegen, dass die Stelle der Epiphysenfuge auf dem Keile aufruht. Es ist dies ein Punkt, der am Knie ca. 1—1½ cm oberhalb der grössten Ausladung des Condylus internus gelegen ist.

Damit nun gerade dieser Punkt mit Sicherheit eingestellt und in seiner Lage dauernd controllirt werden könne, ist es nothwendig, dass der Operateur mit dem Zeigefinger seiner linken Hand in die oben beschriebene Rinne eingehe, welche entlang dem Keile, zwischen diesem und dem übrigen Blocke, verläuft. Der Mittelfinger derselben Hand wird gleichzeitig aussen vom Keile an die mediale Fläche des Kniegelenkes herangeführt, so dass der Keil jetzt gewissermassen zwischen Zeige- und Mittelfinger eingeschoben ist. Auf diese Weise bleibt die mediale Ausladung des Kniegelenkes, trotzdem sie auf der Unterlage aufruht, der Palpation zugänglich, und damit ist die richtige Lagerung derselben auf dem Keile mit Sicherheit verbürgt. Selbstverständlich muss diese Fingerlage während des Actes des Redressements beibehalten werden, damit nicht die geringste Verschiebung des Beines dem Operateur entgehe. Gleichzeitig wird die Palma manus und der ausgestreckte Daumen flach dem Kniegelenke angelegt, während die rechte Hand die andere Seite des Kniegelenkes umfasst. Der Druck nach abwärts, d. i. in deformitätsconträrer Richtung, welchen nun die Hände ausüben, wird noch wesentlich verstärkt dadurch, dass der Operateur auch seinen rechten Vorderarm mit der Ulnarseite auf den Unterschenkel der Länge nach auflegt und durch Vermittlung des Ellbogengelenkes desselben Armes einen Theil seines Körpergewichts im Sinne der Redression wirken lässt (s. Fig. 3).

Bezüglich der Lagerung des Patienten und der Fixation des Oberschenkels des zu operirenden Beines ist folgendes zu bemerken. Der Patient liegt, wenn beispielsweise das linke Bein zur Operation bestimmt ist, in halber rechter Seitenlage, also zugleich derart, dass der Rücken auch nach oben sieht. Das rechte Bein kommt dann (vom Operateur aus) rechts neben dem Blocke auf die Grundplatte des Apparates zu liegen, und damit nimmt zugleich das zu operirende linke Bein eine solche Lage ein, dass der vom Operateur nach abwärts ausgeübte Druck nicht nur rein deformitätsconträr, d. i. im

Sinne der Verminderung der Abduction des Unterschenkels, sondern zugleich ein wenig im Sinne der Ueberstreckung des Kniegelenkes wirkt. Diese Art der Lagerung ist darum von Wichtigkeit, weil damit ein Abbiegen des Kniegelenkes im Sinne der Flexion verhindert wird. Eine jede solche Flexionsbewegung wäre schädlich, weil durch die plötzliche Verminderung des Widerstandes und die dadurch hervorgebrachte plötzliche Bewegung der Oberschenkel aus seiner richtigen Lage gegenüber dem Apparate gestossen würde. Der Operateur stellt sich nun immer so, dass er das zu operirende Bein zu seiner

Fig. 3.

Rechten hat, so dass die Kniekehle ihm zugewendet ist, wenn es sich um das rechte Bein handelt, dagegen die Patella, wenn das linke Bein das zu operirende ist.

Zur Fixation des Oberschenkels könnte die Händekraft resp. die Körperlast der Assistenten verwendet werden; eine solche Fixation kann aber nicht den Anspruch auf Exactheit erheben. Ich habe daher eine einfache Fixationsvorrichtung construirt. Selbstverständlich wäre jede Fixationsart zu verwerfen, welche ein umständliches Hantiren erfordert, da es während des Redressements vorkommen kann, dass das Bein aufs Neue eingestellt werden muss. Die Immobilisirung des Oberschenkels auf dem Blocke muss ebenso wie die Ausserfunctionsetzung der Fixationsvorrichtung so zu sagen mit einem Griffe zu bewerkstelligen sein. Sie geschieht mittelst eines bogenförmigen, stark gebauten Bügels, der linkerseits (vom Operateur)

seinen Stützpunkt in entsprechenden Ausschnitten einer ausgefrästen Stahlplatte findet, in welche er je nach der ungefähren Dicke des Oberschenkels eingestellt werden kann. Auf der anderen, rechten Seite befindet sich eine federnde Zahnstange, in deren Zähne der mittelst eines umlegbaren Hebelarmes kräftig niedergedrückte Bügel eingreift. Die Weichtheile des Oberschenkels werden durch eine unter den Bügel einzulegende, ca. 1 cm dicke Weichgummiplatte vor Druck geschützt.

Selbstverständlich ist auch darauf Bedacht genommen worden, dass man den Block, auf welchem die zu redressirende Extremität zu lagern ist, auf verschiedene Höhen einstellen könne. Est ist dies nothwendig, weil ja die andere untere Extremität des Patienten neben den Block und zugleich tiefer als das auf den Block gelagerte Bein zu liegen kommt, und je nach der Mächtigkeit der betreffenden Extremität eine verschiedene Höheneinstellung erforderlich wird. Zu diesem Zwecke sind drei Einlageklötze vorgesehen, welche sehr leicht in den Apparat eingeschoben werden können und je nach ihrer Zahl (0—3) vier verschiedene Höhenstellungen ermöglichen, womit man für das praktische Bedürfniss vollständig das Auslangen findet.

Der Act des Redressements selbst muss sich nun mit langsam wachsender Kraftentfaltung vollziehen. Die Extremität liegt dabei nicht völlig horizontal mit ihrer medialen Seite der Keilkante auf, sondern nach vorne (gegen den Operateur zu) geneigt, was durch die sanft abfallende Abdachung der oberen Blockebene bewirkt wird. Diese Form des Blockes ist nicht bloss im Interesse der Bequemlichkeit des Operateurs gewählt worden, sondern hauptsächlich darum, weil sonst durch den vom Operateur auf den ihm zu Gebote stehenden Hebelarm (den Unterschenkel) ausgeübten Druck leicht eine Componente in der Richtung nach hinten (vom Operateur weg) wirken und eine unerwünschte Verschiebung des Kniegelenkes über die Blockfläche hinüber begünstigen würde.

Indem der Operateur nun den Druck wirken lässt, darf er sich die Arbeit nicht durch kleine Stösse erleichtern, sondern muss eine rasch und gleichmässig anwachsende Kraft entfalten. Was von Gussenbauer über die künstliche Knochentrennung überhaupt ausgesprochen wurde, dass nämlich die continuirliche Kraft unter allen Umständen der Stosskraft vorzuziehen sei, gilt ganz besonders hier, und gerade bei diesem Redressement ist es von grösster Wichtigkeit, dass mit dosirter und regulirter, in ihrer Wirkung localisirter Kraft vor-

gegangen werde, mit einem Worte, dass der Operateur das zu redressirende Glied bildlich und factisch „in der Hand" behält.

Während sich der Act des Redressements vollzieht, muss der Operateur in jedem Momente darüber vollkommen im klaren sein, was eben geschieht. Und wenn man eine Reihe von Leichenversuchen ausgeführt hat, wird man kaum jemals hierüber im Zweifel sein.

Es ist ganz unnöthig und nicht zu erstreben, dass die Redression sich sofort beim ersten Versuch vollzieht, und es wäre durchaus verfehlt, das Bein etwa mit einem Rucke gerade richten zu wollen, wie es Tillaux empfiehlt. Wenn man den Patienten, bezw. das Bein richtig auf dem Apparate gelagert und sicher fixirt hat, so lässt man den Druck allmählich wachsen, indem man mit Hilfe der Hände, Vorderarme und Ellenbogen einen immer grösseren, aber stetig und gleichmässig wachsenden Antheil seines Körpergewichtes auf den als Hebelarm wirkenden Unterschenkel überträgt. Ist man bis zu einem gewissen, nicht zu hohen Grade der Belastung gekommen, so lässt man wieder nach, lässt das Bein in die Anfangsstellung zurückkehren und beginnt von neuem die Kraft wirken zu lassen. Niemals sollen dabei die Hände das Kniegelenk verlassen, oder der Zeige- und Mittelfinger vom inneren Condyl entfernt werden, und jede Verschiebung des Oberschenkels auf dem Blocke soll sofort corrigirt werden. Man wiederholt nun das Manöver so oft, bis man reussirt. In vielen Fällen kommt man schon aufs erste Mal zum Ziel.

Die Möglichkeit einer Fractur (eigentlich Infraction) ist, wie wir später sehen werden, hauptsächlich bei Kindern gegeben; bei diesen ist es nun praktisch wohl gleichgültig, ob der Knochen durch Infraction oder Epiphyseolyse gerade gerichtet wird; principiell ist es aber nicht gleichgültig; denn man hat ja die Infraction nicht beabsichtigt. Hätte man dieselbe von vorneherein ins Auge gefasst, so hätte man sich mit Vortheil des Lorenz'schen Osteoklasten bedienen können.

Bei älteren, halb erwachsenen Individuen dagegen ist die allerdings verschwindend geringe Eventualität des intraarticulären Nachgebens ins Auge zu fassen, und auch deshalb ist es wichtig, dass der Operateur in jedem Momente die Möglichkeit hat, zu „bremsen", jede weitere Kraftentfaltung zu sistiren und das Redressement zu unterbrechen.

Es ist jedenfalls nicht erwünscht, dass sich das Redressement

bei Adolescenten anstatt durch Epiphysenlösung, durch Nachgeben intraarticulärer Gebilde vollziehe. Denn die Fixation müsste dann in der Nachbehandlungsperiode so lange fortgesetzt werden, bis der Condylus externus weit genug vorgewachsen ist, um die klaffende Lücke zu füllen, was bei Individuen, deren Knochenwachsthum dem Abschlusse nahe ist, lange Zeit, selbst Jahre in Anspruch nehmen kann. Ueberdies verbürgt die Intactheit des Seitenligamentes auch mit Sicherheit die Unversehrtheit des N. peroneus.

Nun ist aber die Gefahr, dass solche complicirende Nebenverletzungen auftreten, äusserst gering, wenn man die Fälle entsprechend auswählt.

Bis zur oberen Altersgrenze von 17 Jahren sind mir die Leichenversuche immer vollkommen gelungen, bei zwei älteren Individuen ist aber der Versuch der Epiphysenlösung an der Leiche missglückt; das eine Individuum war 17 Jahre 4 Monate, das zweite 18½ Jahre alt. Bei dem ersteren Individuum ist keine Epiphysenlösung erzielt worden, sondern ein Abriss des Lig. lat. ext. vom äusseren Femurcondyl, resp. der Abriss einer Knochenlamelle. Ferner ist eine intraarticuläre Verletzung zu constatiren gewesen, indem der vordere Schenkel des Ligamentum cruciatum von seiner Insertion an der Tibiaepiphyse gleichfalls mit einer Knochenlamelle (subsynovial) abgerissen wurde. Bei dem 18½jährigen Individuum waren noch bedeutendere intraarticuläre Verletzungen zu constatiren. Nebst dem subsynovialen Abrisse des vorderen Schenkels des Ligamentum cruciatum war ein Abriss des Fibulaköpfchens und überdies eine Zerreissung der Kniegelenkkapsel vorhanden. Der Einriss war in grosser Längenausdehnung genau zwischen dem Meniscus ext. und der Knorpelkante der Tibiagelenkfläche entstanden, so dass der Meniscus bei der Distraction des Gelenkes an der Gelenkfläche des Femur haften blieb. Am anderen Beine desselben Individuums war überdies eine Fractur des Femur mit einer ins Gelenk hineinreichenden Längsfissur entstanden.

Bei der Untersuchung der Epiphysenfugen dieser beiden Individuen zeigte sich indess, dass beim 18½ Jahre alten Manne makroskopisch eine Fuge überhaupt nicht mehr auffindbar war, und dass beim 17¼jährigen die Knorpelplatte nur etwa die Dicke eines Papierblattes hatte. In solchen Fällen ist der Versuch einer Epiphyseolyse selbstverständlich nicht mehr zu unternehmen, und es folgt daraus die wichtige Regel, dass man sich in allen Fällen, wo es

sich um ein Individuum handelt, das dem Abschlusse des Knochenwachsthums nahe ist, vor der Operation durch das Röntgenbild genau über den Zustand der Epiphysenfuge zu informiren hat.

Man sollte nun glauben, dass es besonders leicht sein müsste, bei Kindern, etwa zwischen dem 4. und 6. Lebensjahre, eine Epiphysenlösung zu vollziehen; das ist aber keineswegs der Fall.

Die Ursachen hierfür sind mannigfacher Art, und es sind verschiedene Umstände, die hierbei eine Rolle spielen.

1. Die Beschaffenheit der Epiphyse;
2. die relativen Grössenverhältnisse derselben;
3. die Festigkeitsverhältnisse des Knochens;
4. die Festigkeit des Periostes und endlich
5. die Festigkeit der Verbindung des Periostes mit dem distalen Diaphysenende.

Was den ersten Punkt anlangt, so sollte man nach der Darstellung Uffelmann's eigentlich erwarten, dass gerade die infantile Epiphyse leicht ablösbar sei. Uffelmann unterscheidet zwei Abschnitte in der Entwickelung der Epiphyse, den einen, in welchem die Epiphyse ganz oder doch vorwiegend ein Continuum aus Knorpel darstellt — Chondroepiphyse, und einen zweiten, in welchem durch Vergrösserung, eventuell Verschmelzung der epiphysären Ossificationspunkte die Epiphyse zum grösseren Theile verknöchert ist, und der Intermediärknorpel nur eine mehr oder weniger breite Schichte zwischen Dia- und Epiphyse darstellt — Osteoepiphyse. Bei der Chondroepiphyse erfolgt nun nach Uffelmann der Mechanismus der Epiphyseolyse derart, dass infolge pathologisch gesteigerter Bewegungsexcursion die Knorpelmasse an der correspondirenden Seite zusammengedrückt, resp. die feste Diaphyse in die weiche Epiphyse eingedrückt, und auf der entgegengesetzten Seite die Abhebelung eingeleitet wird, während bei der Osteoepiphyse mangels eines dickeren compressiblen Knorpelpolsters ein derartiges Zusammenpressen nicht möglich ist. Diese Differenz im Mechanismus wirkt jedoch nur in dem Sinne, dass die physikalische Beschaffenheit der Chondroepiphyse die Continuitätstrennung am Orte der Knorpelknochengrenze (nicht die Epiphyseolyse überhaupt) begünstigt, während die Continuitätstrennung bei Adolescenten in der Regel innerhalb der jüngsten, neugebildeten Knochensubstanz (s. unten) erfolgt. Keinesfalls erleichtert die physikalische Beschaffenheit der Chondro-

epiphyse das Zustandekommen der Epiphysentrennung um soviel, als es durch andere Momente wieder verzögert resp. hintangehalten wird.

Bezüglich der Festigkeit des Knochens gibt Mikulicz an, dass bei Kindern durch die Weichheit des Knochens und besonders des rhachitischen Knochens das Redressement begünstigt wird. Dies ist selbstverständlich richtig; aber die Folge davon ist, dass wir bei rhachitischen Kindern mit dem Redressement in der Regel nicht eine Epiphyseolyse, sondern eine Infraction des weichen Knochens erzielen. Das habe ich wiederholt bei Operationen am Lebenden mittelst des Röntgenbildes constatiren können. Für uns folgt aber daraus, dass wir, wie schon erwähnt, bei rhachitischen Kindern, bei welchen der Knochen noch weich ist, uns von vornherein des Osteoklasten bedienen und eine künstliche Knochentrennung am unteren Femurende resp. die Infraction ausführen sollen. Wir bekommen aber die Kinder in der Regel nicht zur Zeit der floriden Rhachitis zur Operation, sondern häufiger erst dann, wenn die Sklerosirung des rhachitischen Knochens Platz gegriffen hat, und der Knochen damit abnorm hart geworden ist. Dann sind die Verhältnisse erst recht ungünstig. Die Epiphysenfuge reisst nicht ab, und zur Herbeiführung einer Osteoklase ist der bloss für die Epiphyseolyse gebaute Apparat das ungünstigere Instrument. Thatsächlich habe ich bei einem 6jährigen Kinde mit hochgradigem beiderseitigem Genu valgum und sklerosirten Knochen den Versuch der Epiphyseolyse aufgeben und die Operation mit dem Osteoklasten (supracondyläre Osteoklase) zu Ende führen müssen.

Auch den relativen Grössenverhältnissen kommt, wie Mikulicz hervorgehoben hat, eine grosse Bedeutung bei der mechanischen Behandlung des Genu valgum zu. Beim Kinde ist nämlich der frontale Durchmesser der Epiphysen relativ grösser als bei Erwachsenen; er übertrifft den gleichnamigen Durchmesser bei Erwachsenen fast um die Hälfte.

Nun übt die zur Reduction angewendete Kraft bei allen Methoden, welche die Gegend des Condylus internus als Hypomochlion und den Ober- und Unterschenkel als Hebelarme benutzen, einen beträchtlichen Zug auf das Ligamentum externum und die Kreuzbänder aus. Die Zugwirkung wird durch einen Winkelhebel übertragen, dessen längerer Arm durch den Ober- und Unterschenkel gegeben ist, während der kürzere Arm durch die Entfernung zwischen Condylus internus und dem Ligamentum laterale (resp. den Kreuzbändern) dargestellt wird. Entsprechend der relativ grösseren Condylen-

breite des kindlichen Femurs gestaltet sich das Verhältniss der beiden Hebelarme bei Halbwüchsigen und Erwachsenen wie 1:6, bei Kindern in den ersten Lebensjahren aber wie 1:4, so dass dadurch bei Kindern die Chancen, die Ligamenta lateralia intact zu erhalten, viel grössere sind (Mikulicz).

So günstig nun in dieser Beziehung das eigenartige Verhältniss der Hebelarmlängen ist, so unerwünscht ist dasselbe, wenn es sich um eine Epiphyseolyse handelt. Denn die Epiphysenfuge ist bei Kindern genau in demselben Verhältnisse breiter als bei Jünglingen, die relativen Verhältnisse des Winkelhebels gestalten sich wesentlich ungünstiger, und dadurch werden wir des scheinbaren Gewinnes wieder verlustig.

Dazu kommen noch mehrere andere Umstände. Das Periost, welches sich, wenn die Epiphyseolyse gelingen soll, vom distalen Diaphysenende ablösen, resp. einreissen muss, ist beim Kinde beträchtlich stärker als beim Erwachsenen und haftet zugleich auch beim Kinde viel inniger dem Knochen an.

Es wird wohl kaum einem Chirurgen, der die Osteotomie an Mac Ewen'scher Stelle ausgeführt und nach dem Koenig'schen Vorschlage das Periost abgelöst hat, entgangen sein, wie ausserordentlich leicht diese Ablösung geschieht, und wie das Raspatorium, fast ohne Widerstand zu finden, zwischen Knochen und Periost vordringt. Beim Kinde ist diese Ablösung erheblich schwieriger.

Wilson (1820) u. A. haben die Bedeutung der Periostverbindungen für die Festigkeit, mit welcher die Epiphyse an der Diaphyse haftet, geprüft und gefunden, dass das Periost wesentlich zur Festigkeit der Verbindung zwischen Epiphyse und Diaphyse beiträgt. Beispielsweise konnte die Epiphyse erst durch eine Belastung von 550 Pfund vom Knochen abgetrennt werden, während dieselbe Epiphyse der anderen Extremität — aber nach vorheriger Durchschneidung des Periostes in der Höhe der Fuge — schon nach einer Belastung von 119 Pfund abriss. Ich zweifle gar nicht, dass die Versuchsresultate ganz anders ausgefallen wären, wenn anstatt kindlicher Epiyphsen solche von Adolescenten geprüft worden wären. Es hätte sich wohl kaum ein nennenswerther Unterschied in der erforderlichen Gewichtsbelastung gezeigt, ob nun das Periost intact geblieben oder vorher durchschnitten und entfernt worden wäre.

Auch der Umstand, dass die rhachitischen Genua valga so oft

mit Schlottergelenk complicirt sind, erschwert die Manöver, die zur Herbeiführung einer Epiphyseolyse führen sollen.

Es wirken also sehr viele Umstände zusammen, welche uns die Epiphyseolyse als ungeeigneten, schwierigen Eingriff beim Genu valgum der Kinder erscheinen lassen, wobei es zunächst unentschieden bleiben kann, ob dem kindlichen Alter oder der Rhachitis die Hauptschuld beizumessen ist. Erwägt man nun noch, dass schon Panzeri, der die überwiegend grösste Zahl seiner Tillaux'schen Redressements an Kindern ausgeführt hat, hervorhebt, dass das Verfahren wegen der complicirenden Knochenverkrümmungen — fügen wir hinzu, auch wenn die Epiphyseolyse gelingt — zu keinem schönen Endergebniss führt, so kommen wir damit bezüglich der Ausführung der unblutigen operativen Epiphyseolyse zu einer recht stricten Indicationsstellung. Genaue Altersgrenzen anzugeben, ist allerdings nicht möglich, weil individuelle Verschiedenheiten bestehen. Im allgemeinen soll man aber, soferne überhaupt operative Massnahmen indicirt sind, nicht vor dem 8. Lebensjahre und nicht über das 17. Lebensjahr hinaus den Versuch der Operation unternehmen. Jenseits dieser Altersgrenze ist die Osteotomie am Platze, diesseits derselben die Osteoklase oder das intraarticuläre Redressement.

Innerhalb der angegebenen Altersgrenzen habe ich aber niemals einen Misserfolg in operatione erfahren, und dabei waren die ältesten von mir operirten Individuen 17½ Jahre (doppelseitig) resp. 17¼ Jahre (einseitig) alt [1]).

Dass man mit dem Osteoklasten eigentlich in der Regel eine wirkliche Osteoklase und nicht häufiger auch eine Epiphyseolyse erzeugt, mag mit der eigenthümlichen Kraftwirkung zusammenhängen, welche durch den Osteoklasten entfaltet wird. Beim Osteoklasten sind nämlich die beiden Angriffspunkte der Kraft, das Hypomochlion einerseits und die den Zug ausübende Schlinge andererseits, so nahe an einander gerückt, dass für die breite Epiphysenfuge nicht eigentlich eine Inanspruchnahme auf ihre relative Festigkeit stattfindet, sondern dass eher sogen. „scheerende" Kräfte zur Geltung kommen. Und diese sind der Herbeiführung einer Epiphyseolyse offenbar viel weniger günstig; möglicherweise könnte man bei entsprechend geänderter Einstellung auch mittelst dieses Apparates die Epiphyseolyse herbeiführen.

[1]) Ein Leichenversuch bei einem 17¼jährigen Individuum ist aber, wie bereits erwähnt, misslungen.

Wir wollen nun untersuchen, welcher Natur die Verletzungen in der Umgebung des Kniegelenkes sind, welche bei den Leichenversuchen zu constatiren waren. Da ist zunächst hervorzuheben, dass bedeutendere Nebenverletzungen des Gelenkes selbst, d. i. Zerreissungen oder stärkere Dehnungen der Bänder (von den Fällen, welche die Altersgrenze bereits überschritten hatten, abgesehen) niemals zu beobachten waren.

Typische Verletzungen weist aber das Periost auf. Merkwürdigerweise kommt es nur selten vor, dass es am Condylus externus einreisst, wo es doch zwischen Dia- und Epiphyse am meisten auf seine Festigkeit beansprucht wird. Der typische Riss ist ein Längsriss am Planum popliteum, welcher sich bis zum sogen. Kreuzbande des Periosts, etwa 4—5 cm weit hinauf erstreckt, unten aber an der Epiphysenfuge endigt. Hier pflegt er sich in einen meist kurzen, an der Epiphysengrenze verlaufenden Querriss fortzusetzen, der sich nur dann bis zum Condylus externus erstreckt, wenn man während des Redressements gewaltig übercorrigirt und ein Genu varum bis zu einer Adduction von etwa 30 ° hergestellt hat. Sonst bleibt das Periost, wie erwähnt, äusserlich meist vollkommen intact, wird aber von der Diaphyse abgehoben, so dass das distale Diaphysenende des Femur lateral in einem losen Periostschlauche steckt. Das Periost ist an den Condylen (bei Kindern und Adolescenten) stärker als etwa am Planum popliteum und mit dem unteren Ende der Diaphyse, doch nur bei Adolescenten, ganz locker verbunden, während es an der Epiphyse ausserordentlich fest adhärirt. Indem es nun am unteren Diaphysenende (Condylus externus) von seiner knöchernen Unterlage sehr leicht, und zwar in einer Längenausdehnung von mehreren Querfingern, abgehoben wird, ist zur Dehnung desselben Gelegenheit gegeben und die Möglichkeit des Zerrissenwerdens vermindert.

Die Gelenkskapsel bleibt in der Regel intact und erleidet nur bei starker Uebercorrectur einen kleinen Einriss an einer typischen Stelle. Diese Stelle ist vorne oben, am höchsten Punkte der überknorpelten Femurgelenksfläche gelegen; hier kann die Kapsel an ihrer Insertion am Knorpelrande in einer Ausdehnung von ½—1 cm einreissen. Nur auf diesem Wege könnte Blut ins Gelenk gelangen.

Ueber den Verlauf der Trennungslinie in der Epiphysenfuge hat Guerétin die ersten Angaben gemacht. Seither haben eine grosse Reihe von Autoren, wie Salmon, Thudichum, Malgaigne,

Gurlt, Foucher, Vogt, Ollier, Barbarin, Ménard, Barbier, Michniowsky u. A., den Verlauf der Trennungslinie bei traumatischen Epiphysentrennungen und durch Leichen- und Thierexperimente geprüft und sind zu recht übereinstimmenden Befunden gelangt. Meist verläuft die Trennungslinie an der Knorpelgrenze nur bei ganz jungen Kindern. Bei älteren Kindern und besonders bei Adolescenten erfolgt die Knochentrennung in den jüngsten Knochenschichten, in einer Ebene, welche bis zu mehreren Millimetern von der anatomischen Knorpelknochengrenze entfernt ist und zu dieser mehr oder weniger parallel verläuft. Manchmal bleiben auch grössere Knochenlamellen der Diaphyse an der Epiphyse haften. Zuweilen verlässt die Trennungsebene nahe dem Rande die jüngsten Knochenschichten der Diaphyse und gelangt in sanft bogenförmigem Verlaufe in die Knochensubstanz der Diaphyse, so dass die an der Epiphyse haften bleibenden Knochenstücke am äussersten Rande 1—2 cm hoch werden können. Auch bei der operativen Epiphysenlösung ist dies zuweilen am Condylus internus der Fall.

Die Frage nach dem Orte der Knochentrennung ist von besonderer Bedeutung im Hinblicke auf eine zweite Frage, auf jene nach dem Heilungsvorgange. Insoweit die Trennungslinie innerhalb der Knochensubstanz verläuft, kann über die Natur des Heilungsprocesses kein Zweifel bestehen. — Die Continuitätstrennung des Knochens heilt wie ein gewöhnlicher Knochenbruch. Was jedoch den Heilungsvorgang innerhalb der Knorpelwände betrifft, so spricht Vogt noch von „Vernarbung" und meint, dass diese Vernarbung des Knorpels durch verkalkendes und ossificirendes Bindegewebe erfolge. Indessen ist Zoppi durch eine Experimentalstudie zu einer wesentlich anderen Auffassung des Heilungsprocesses gelangt. Es findet nämlich nach ihm eine reichliche Neubildung von wirklicher Knorpelsubstanz innerhalb der Continuitätstrennung des Knorpels statt, durch welche eine Restitutio ad integrum angebahnt wird.

Panzeri gibt an, dass der Ort der Continuitätstrennung nach kurzer Zeit nicht mehr kenntlich ist — eine Angabe, die, insoweit der rein makroskopische Heilungsvorgang in Betracht kommt, durch meine Röntgenbilder bestätigt wird. Die Hauptsache für die rasche Heilung der gesetzten Continuitätstrennung bleibt jedenfalls das Moment, dass die breiten Trennungsflächen wieder in innigen Contact mit einander gelangen und der Inoculation seitens der endostalen Gefässe kein Hinderniss entgegensteht. Wie wichtig dieser

Umstand ist, erhellt aus einem sehr lehrreichen Versuche Paul Vogt's. Er hatte an einem Versuchsthiere die Epiphyse von der Diaphyse getrennt und in den Spalt ein feines Goldplättchen eingelegt; in der Folge war das Längenwachsthum des Knochens sistirt.

Bei der Continuitätstrennung an der Ossificationslinie wird nun allerdings zunächst ein ähnliches Hinderniss für das Vordringen der Gefässschlingen gesetzt und zwar durch die Bildung von Callus, der die kleinen Markhöhlchen ausfüllt, ein Vorgang, der in ähnlicher Weise schon von Ollier beschrieben und von Nové Josserand experimentell und histologisch nachgeprüft und bestätigt wurde. Indessen hat schon Vogt darauf hingewiesen, dass es sich hier wohl um eine temporäre Verlangsamung im Fortschreiten des Längenwachsthums, nicht aber um eine dauernde Behinderung desselben handelt, indem mit dem Eintritte der normalen Resorptionsvorgänge in dem soliden Callus auch wieder reichliche Gefässverbindungen etablirt werden, die den normalen Fortgang des Wachsthums vermitteln. Dieser Befund Vogt's wird sehr schön illustrirt durch die schon erwähnte Beobachtung Michniowsky's, nach welcher ein anfängliches Zurückbleiben des Wachsthums sehr bald wieder ausgeglichen wird.

Bei einer traumatischen Epiphysenabsprengung kann eine grössere Dislocation allerdings ebenso wirken, wie in dem erwähnten Versuche das zwischengelagerte Goldplättchen — sie verhindert dauernd das Eindringen der von der Diaphyse auswachsenden Gefässschlingen in den proliferirenden Knorpel. Bei einer mit aller Vorsicht ausgeübten operativen Epiphysenlösung jedoch, speciell an dem breit ausladenden distalen Femurende, ist eine solche Dislocation wohl kaum denkbar. Die Flächen, welche sich berühren, sind gross, das verbindende Periost in derart geringem Umfange geschädigt, dass eine andere als die durch das Redressement intendirte Dislocation wohl niemals stattfinden wird.

Wir müssen diesbezüglich an den bogenförmigen Bau der Epiphysenfuge am distalen Femurende erinnern, wodurch die Epiphyse zu beiden Seiten des Frontalschnittes (und zum Theil auch des Sagittalschnittes) höher wird als in der Mitte. (Wir sehen hierbei von den beiden von der Epiphyse ausgehenden und ungefähr in der Mitte der Fugenfläche sich kreuzenden leistenartigen Erhebungen ab, weil sie nur bei Kindern von grösserer Bedeutung sind.) Die Epiphyse umgibt also sozusagen schalenartig die distale, gleichfalls entsprechend abgerundete Diaphysenfläche. Da nun der künstlich erzeugte Spalt

im grossen und ganzen dem Verlaufe der Fuge parallel folgt, erreichen wir bei den eigenartigen anatomischen Verhältnissen eine Trennungsfläche von solcher Formation, wie sie bei der bogenförmigen Auffrischung nach Helferich künstlich erzeugt wird, und welche ermöglicht, die Correctur mit der kleinsten seitlichen (medialwärts gerichteten) Deviation, mit dem geringsten Klaffen der Trennungsfläche an der concaven Seite der Deformität und mit der geringsten Compression derselben an der convexen Seite zu erzielen. Wir müssen demnach eine derartige Dislocation, wie sie Bossi auf Tafel 4 nach dem Röntgenbilde reproducirt, als einen Misserfolg betrachten. Wir haben niemals auch nur annähernd eine derartige Dislocation, die

Fig. 4.

Nach vorgenommener Epiphyseolyse mit Talg injicirtes Kniegelenk, von aussen.

Fig. 5.

Dasselbe von rückwärts. Die grosse plane Fläche oben ist die Fugenfläche der Epiphyse. Die Diaphyse ist entfernt.

wohl auf eine übertriebene Uebercorrectur zurückzuführen ist, erhalten. Bei einer solchen Form der Dislocation ist der weitere Fortgang des Wachsthums allerdings in Frage gestellt.

Der primäre Halt ist dank dem verbindenden Perioste in der Regel sehr fest, oft so, dass es möglich ist, ganz erhebliche Locomotionen mit dem Beine auszuführen, ohne dass die erfolgte Correctur in ihrer Stellung beeinträchtigt wird. Ich sah einige Patienten, als 3—5 Tage nach dem Redressement der Verbandwechsel vorgenommen wurde, recht ausgiebige Flexionsbewegungen im Kniegelenk ausführen, ohne dass die geringste Schmerzempfindung aufgetreten wäre.

Zur Erhaltung der Correcturstellung im Verbande sind demnach keinerlei äussere Einwirkungen nothwendig, welche Spannungen

erzeugen und Elasticitäten wachrufen würden. Das ist ein sehr hoch zu veranschlagender Vortheil, welcher der operativen Epiphyseolyse insbesondere dem Koenig'schen und dem Wolff'schen Verfahren gegenüber zukommt.

Die nach dem Redressement auftretende subcutane Blutung ist gering, jedenfalls geringer als nach Osteoklase. Wie Langer nach-

Fig. 6. Fig. 6a.

Fig. 6. **Markus Bernh., 17 Jahre. — Das Röntgenbild ist 44 Tage nach der Operation aufgenommen. Reine Epiphyseolyse ohne Nebenverletzungen des Knochens. Deutliche Medianverschiebung. Dementsprechend ragt aussen die Kante des Diaphysenendes, innen die Kante der Epiphyse vor. Der hierdurch an der Innenseite entstehende einspringende Winkel ist vom Periost überbrückt und bereits mit neugebildetem Knochen ausgefüllt. Diese Form der Locomotion der Epiphyse bildet bei den operativen unblutigen Epiphyseolysen an Adolescenten die Regel; sie besteht nicht in reiner Medianverschiebung, sondern in einer Drehung der schalenförmigen Epiphyse, entlang der rundlichen Epiphysenseite des Diaphysenendes, und vollzieht sich um einen idealen, im Diaphysenende des Femur gelegenen Mittelpunkt. Bei dieser Form der Epiphyseolyse ist die Compression an der Medianseite, das Klaffen an der lateralen am geringsten.**

Fig. 6a. **Dasselbe Gelenk, 6 Monate nach der Epiphyseolyse röntgenographirt. Die erwähnten Details sind nicht mehr sichtbar, das Gelenk erscheint normal.**

gewiesen hat, endigen die Knochenarteriolen nahe der Epiphysengrenze in Form von Endarterien mittelst vervielfältigter Schlingen. Durch die Continuitätstrennung innerhalb der jüngsten Knochenschichten, wie sie bei der operativen, unblutigen Epiphyseolyse wohl als Regel anzusehen ist, werden also nur ganz kleine, fast capillare Gefässchen verletzt. Der Knorpel blutet überhaupt nicht. (Es gibt nach Langer nur wenige und bedeutungslose, den Epiphysenknorpel durchsetzende Gefässe, und auch diese sind inconstant.) Nur durch

die Zerreissung des Periostes in der Fossa poplitea werden Arterienstämmchen in Mitleidenschaft gezogen.

Panzeri fürchtet die subcutane Blutung; er erblickt in derselben eine Gefahr für den Nervus peroneus, welcher durch den Bluterguss im Verbande comprimirt werde.

Fig. 7.

Allraun Franz, 17¼ Jahre. Aufnahme 6 Wochen nach der Epiphyseolyse. — Die Epiphysenfuge scheint lateralwärts ein wenig zu klaffen. Medial ist 2½ cm oberhalb des Condylus int. eine Infraction sichtbar.

Blutergüsse ins Gelenk sind, wenn überhaupt vorhanden, nur sehr klein. Es muss hier besonders im Gegensatz zu Jouon nachdrücklich hervorgehoben werden, dass die Trennungsfläche vollständig extracapsulär gelegen ist.

Durch die vorstehenden Abbildungen (Fig. 4 und 5) des Kniegelenkes eines 14—15jährigen Individuums wird das Verhältniss recht instructiv erläutert. Das Präparat besteht aus dem proxi-

malen Stücke des Unterschenkelskelets, der Kapsel und der Epiphyse des Femur.

An diesem Kniegelenke wurde in cadavere die Epiphyseolyse experimentell erzeugt. Hierauf wurde eine Talgmasse unter Druck ins Gelenk injicirt. Das Gelenk stellt sich hierbei, wie bekannt,

Fig. 8.

Fiala Mathilde, 14 Jahre. — Das Röntgenbild wurde 60 Tage nach der Epiphyseolyse aufgenommen. Rechterseits ist kaum mehr eine Spur der stattgehabten Operationsverletzung sichtbar; linkerseits ist noch an der inneren Seite das abgehobene Periost wahrnehmbar.

in Mittelstellung ein, und die Kapsel wird ausgedehnt. Hierbei sehen wir Ausbauchungen der Kapsel, welche sich rückwärts an beiden Condylen bis zum Niveau der Fuge und vorne, entsprechend der überknorpelten Fläche des Femur für die Patella, über das Niveau der Fuge erheben. Die Kapsel schliesst jedoch, trotzdem vom Femur nur die Epiphyse vorhanden ist, vollkommen dicht, ihre proximale Ansatzlinie erhebt sich an keiner Stelle bis zur Diaphyse. Die Verletzung in der Epiphysenfuge bleibt daher extracapsulär. Nur bei starker Uebercorrectur tritt, wie schon erwähnt, ein kleiner Einriss vorn an der Kapsel ein, entsprechend jener Stelle, wo sich dieselbe durch die Injection bis über die Epiphysenfuge hinaus ausdehnen lässt. Offenbar besteht auch nur an dieser Stelle eine stärkere Verbindung zwischen Kapsel und Epiphysenknorpel. Der kleine Ein-

riss, der unter Umständen hier entsteht, bietet dann die einzige Communication mit dem Gelenke.

Die Fixation des Beines sofort nach der Operation kann man, wenn man der Panzeri'schen Warnung Rechnung tragen will, derart vornehmen, dass man vorerst nur eine Gipsschiene anwendet,

Fig. 9.

Fig. 10.

Fig. 9. Koller Stefanie, 15 Jahre. 50 Tage nach dem Redressement aufgenommen. — Gelungene Epiphyseolyse, complicirt mit kleiner Infraction der Tibia am medialen Rande, ca. $1^1/_2$ cm unterhalb der Epiphysenfuge.

Fig. 10. Matzinger Anna, 4 Jahre. Aufnahme 58 Tage nach der Epiphyseolyse. — Dieser Fall bietet ein vereinzeltes Beispiel dafür, dass auch bei Kindern eine reine Epiphyseolyse möglich ist. Die Verschiebung der Epiphyse gegenüber der Diaphyse, sowie die Periostabhebung an der Innenseite ist hier sehr deutlich zu sehen. Indessen sind bei Kindern vielfache Nebenverletzungen in Form von Infractionen häufiger. Als Beispiel dient die nächstfolgende Fig. 11.

welche mit mehreren Lagen geleimter Watte stark gepolstert ist und an das Bein zunächst mit circulärer Calicotbindentouren angewickelt wird. Diese Schiene schliesst das Bein nur an der hinteren und an den beiden Seitenflächen ein und lässt die Streckseite frei. Wenn dann nach Erhärtung des Gipses die circulären Touren über der Streckseite der Länge nach durchschnitten werden, so verbleibt ein

federnder Verband, welcher einer eventuell eintretenden Volumsvergrösserung seines Inhaltes leicht nachzugeben im Stande ist.

Den provisorischen Schienenverband kann man nach 3—5 Tagen durch einen definitiven, circulären Gipsverband ersetzen. In der Regel applicire ich denselben primär und versehe ihn mit einem Ausschnitte für die Patella und einer Entlastungssandale.

Fig. 11.

Wurm Anna, 4 Jahre. Aufnahme im gefensterten Verbande. — Epiphyseolyse und erhebliche Infraction an der linken Tibia. Das rechte Femur des Kindes war supracondylär infrangirt.

Handelt es sich um ein kurz gebautes Individuum mit grossem Fettpolster, so muss man wohl zur Sicherung der Stellung das Becken in den Verband mit einschliessen. Man kann dann, wenn doppelseitig operirt worden ist, den Hüftgelenken entsprechende Charniergelenke eingipsen, um auch solchen Patienten das Herumgehen zu ermöglichen.

Die Schmerzen sind immer sehr gering und schwinden in der Regel binnen wenigen Tagen.

Die Verbandbehandlung dauert etwa 5—7 Wochen. In der zweiten Hälfte der Verbandsperiode kann man, wenn man will, den Verband erneuern und mit einem entsprechend grossen Fenster zur Pflege des Musculus quadriceps versehen. Nach der Verbandbehandlung folgt Gymnastik und Massage.

Sollte die Gefahr bestehen, dass jene Momente, welche den Eintritt und das Wachsen der Deformität vor der Operation verschuldet haben, sich noch nach der Verbandabnahme geltend machen könnten, so wird man einen Retentionsapparat anlegen und noch längere Zeit tragen lassen. —

In dem Vorstehenden ist versucht worden darzuthun, dass die unblutige, operative Epiphyseolyse mit Unrecht bei Seite gestellt worden ist. Sie ist principiell der richtigste von allen Eingriffen beim Genu valgum der Adolescenten, weil sie die Deformität am Culminationspunkte angreift und daher die functionelle Verkürzung durch Achsenknickung auf das möglichste Minimum reducirt. Dadurch ist sie insbesondere der Osteotomie gegenüber im Vortheile, vor welcher sie überdies den Vorzug des unblutigen Eingriffes voraus hat. Sie ist das schonendere und leichtere Verfahren als die Osteoklase, weil sie, richtig ausgeführt, die Extremität an ihrem Locus minimae resistentiae angreift. Sie ist das kürzere Verfahren als das intraarticuläre Redressement, weil sie einer längeren Nachbehandlung nicht bedarf. Sie ist mit mechanisch einfachen Mitteln ausführbar und von einem nur geringen Operationstrauma gefolgt und birgt keinerlei Gefahr für die spätere Weiterentwickelung der Extremität. In richtiger Indicationsbreite ausgeführt, erscheint sie uns demnach allen übrigen blutigen oder unblutigen operativen Behandlungsmethoden überlegen. Mögen diese Zeilen die Anregung bieten, dass das Studium der Methode wieder aufgenommen werde.

XXIX.

Ueber die statischen Verhältnisse des Oberschenkelknochens.

Ergänzende Bemerkungen der Professoren

C. Ghillini und S. Canevazzi.

Mit Freude begrüssen wir den von Herrn Dr. Bähr gefassten Entschluss, auf die von uns über seine Arbeit [1]) gemachten Beobachtungen zu antworten, und zwar, wie er richtig bemerkt, im Interesse der Sache, in diesem Falle der Wissenschaft.

Sie ist es hauptsächlich, welche auch uns auf die neuen Bemerkungen [2]) über eine von uns dieses Jahr veröffentlichte Arbeit [3]) zu antworten veranlasst.

Dr. Bähr wünscht einige Missverständnisse aufzuklären, welche, wie er glaubt, bei der Auslegung seiner Schrift unterlaufen seien.

In Wirklichkeit handelt es sich nicht um Missverständnisse, sondern um eine abweichende Auslegung der thatsächlichen Verhältnisse.

In der normalen Stellung eines Menschen auf beiden Beinen haben wir die Beckenknochen, die oberen Epiphysen des Femur und das Bündel der pelvitrochanteren Muskeln mit einem Widerstandssystem verglichen, welches aus zwei Streben (den Epiphysen des Femur), die unten bei den Stützen (den Diaphysen des Femurs) eingemauert und oben charnierartig mit den Beckenknochen verbunden sind, aus einer Gegenstütze (Beckenknochen) und aus einer Kette oder horizontalem Zug besteht.

---

[1]) Ferdinand Bähr, Der Oberschenkelknochen als statisches Problem. Zeitschr. f. orthopäd. Chir. Bd. 7 Heft 4 S. 522.

[2]) Ferdinand Bähr, Der Oberschenkelknochen als statisches Problem. Zeitschr. f. orthopäd. Chir. Bd. 10 Heft 3 S. 554.

[3]) C. Ghillini und Silvio Canevazzi, Ueber die statischen Verhältnisse des Oberschenkelknochens. Zeitschr. f. orthopäd. Chir. Bd. 10 Heft 1 S. 514.

Bei dem Studium der Natur der Anstrengungen, welche man im Gleichgewichtszustande beobachten muss, glaubten wir, und glauben es noch heute, dass man nicht von der Einwirkung der pelvitrochanteren Muskeln absehen kann, weil bei einem Gleichgewichtssystem man nicht von der Einwirkung der einzelnen Glieder, welche dasselbe bilden, absehen kann, man müsste nur vorher beweisen, dass die Einwirkung bei denjenigen Theilen, denen man keine Bedeutung beimessen will, gleich Null sei.

Wir können nicht begreifen, wie ein menschliches Skelet in aufrechter Stellung erhalten werden könnte ohne Bänder, welche der Wirkung der pelvitrochanteren Muskeln gleichkommen, welche die oberen Epiphysen der Oberschenkelknochen (Femurköpfe) an den Pfannen verbunden halten.

In diesem besteht der Unterschied der Betrachtung und der darauf folgenden Analyse der Anstrengungen.

Wir betrachten die Einwirkung der Spannung (Querverbindung zwischen den beiden oberen Epiphysen des Femurs) als von den pelvitrochanteren Muskeln hervorgerufen.

Dr. Bähr hingegen sieht davon ab.

Wir glauben, dass es dem natürlichen Zustande der Dinge angemessener ist, wenn man bei der normalen Gleichgewichtsstellung des Menschen dieser Spannung Rechnung trägt, und fügen bei, dass, wenn man derselben keine Bedeutung zumisst, man nothwendigerweise in die Annahme verfällt, als ruhe der Rumpf auf zwei Knochen (den Oberschenkelknochen), welche leicht gebogen und mit dem Knie durch starke Bänder verbunden sind [1]).

Uebrigens hatten wir es ausgesprochen, dass der berühmte Orthopäde Dr. Bähr das Gleichgewicht des Körpers und die Genesis der Deformitäten in einer anderen Art als Wolff erklärt, denn wir haben unsere Arbeit mit den folgenden Worten begonnen [2]):

„Der Verfasser misst dem Druck bei der Entwickelung von Deformitäten einen hervorragenden Einfluss bei, indem er die von Wolff aufgestellte Krahntheorie bekämpft. Liebenswürdigerweise erwähnt er uns, indem er uns als diejenigen anführt, welche schon vor einigen Jahren die Anregung zu diesen Untersuchungen gaben."

Ueber den Punkt, der uns beschäftigt, bemerkt Bähr, dass er

---

[1]) S. genannte Arbeit S. 5.

[2]) S. genannte Arbeit S. 3.

die Analyse der statischen Verhältnisse des Oberschenkelknochens allein für vollständig gerechtfertigt anerkenne, um so mehr, als der Mensch auch auf einem Beine allein stehe.

Auch wir sind der Ansicht, doch machen wir darauf aufmerksam, dass solches nicht den Gleichgewichtsbedingungen in normaler Stellung entspricht, welche den Orthopäden hauptsächlich interessiren, sondern einem Zustande von anormalem Gleichgewicht, und wir hatten uns vorgenommen, der Art der Anstrengungen, welche in dem normalen Gleichgewichtszustand hervorgerufen werden, nachzuforschen, um daraus therapeutische Schlüsse zu ziehen.

Es ist bekannt, dass in einem und demselben System die Anstrengungen, welche sich in dem Zustand des Gleichgewichts geltend machen, sich verändern mit der Veränderung der Verhältnisse der Inanspruchnahme und der eventuellen Verbindungen.

Wenn der Mensch auf einem Beine allein steht, so wird eines der Beine und somit auch der Oberschenkel ausser Handlung gesetzt, der Rumpf verschiebt sich, und dann müssten sich die Verhältnisse des Oberschenkels sicher den von Bähr in seiner Analyse betrachteten Verhältnisse nähern, wenngleich auch in diesem Falle die Einwirkung der pelvitrochanteren Muskeln nicht ohne Bedeutung sein kann, da ohne dieselbe das Gleichgewicht nicht erhalten bleiben könnte.

Zum Schluss bemerkt Bähr, dass er die Rectification bezüglich der Euler'schen Formel anerkenne, fügt jedoch hinzu, dass er eine Anwendung derselben nicht begreife.

Wir sind über die von dem berühmten Orthopäden offen ausgesprochene Meinung sehr erfreut, da dieselbe vollkommen mit dem übereinstimmt, was wir am Schlusse der schon genannten Arbeit gesagt haben und auf welches wir uns auch jetzt vollständig berufen.

Im allgemeinen halten wir momentan für sehr nützlich, Nachforschungen anzustellen über die Natur der Anstrengungen, welchen die verschiedenen Theile des Skelets unterworfen sind, da dieselben kostbare therapeutische Anhaltspunkte geben können.

Bei dem jetzigen Stand der Wissenschaft halten wir es für müssig und vielleicht auch unzweckmässig und gefährlich, von den allgemeinen Angaben über die Art der Anstrengungen auf die genaue Berechnung derselben und auf die Bestimmung der Widerstandsquerschnitte mit Anwendung der Formeln des Widerstands der Materialien überzugehen, da hierzu zu viele Elemente fehlen

(die Elasticitätsmoduli, die Bruchbelastungen, die Muskelspannungen etc.) und man dadurch Gefahr läuft, falsche Ansichten aufzustellen.

Diese Betrachtung gelte für den statischen Zustand; für den dynamischen Zustand nimmt die Schwierigkeit einer solchen Nachforschung und die damit verbundene Gefahr noch mehr zu, da man ausser den genannten Elementen auch noch der Trägheit, der compensativen Wirkung etc. Rechnung tragen muss, vor allem aber der Wirkung der Willenskraft, welche unberechenbar ist.

XXX.

Zur orthopädisch-chirurgischen Behandlung der schlaffen Lähmungen der unteren Extremitäten.

Von

Dr. A. **Möller**, Altona,
Arzt am Krüppelheim zu Stellingen.

Unter den Behandlungsmethoden, welche bei der Bekämpfung der späten Folgen der spinalen Kinderlähmung der unteren Extremitäten in Betracht kommen, sind diejenigen als die besten zu bezeichnen, welche am schnellsten und sichersten zum Ziele führen, d. h. die gelähmten Kinder auf die Beine bringen und die Fortbewegung ohne fremde Hilfe gestatten. Es dürfte wohl kaum einem Zweifel unterliegen, dass die paralytischen Contracturen am schnellsten und sichersten durch das blutige und unblutige Redressement in Narkose beseitigt werden können. Die Beugecontracturen der Knie- und Fussgelenke können in der Regel in einer Sitzung durch Händekraft beseitigt werden; meist ist nicht einmal eine Durchschneidung von Muskeln und Sehnen erforderlich, da dieselben erstaunlich nachgiebig und dehnbar sind. Die Gelenke sind so weit überzucorrigiren, dass sie ohne nennenswerthen passiven Widerstand in günstiger Stellung stehen bleiben; die Kniegelenke müssen in eine gestreckte, die Sprunggelenke in eine solche Stellung gebracht werden, dass der Fuss senkrecht zum Unterschenkel steht. Alsdann muss ein fixirender Verband angelegt werden, welcher möglichst bald das Gehen gestattet. Kein Verband scheint mir hierzu geeigneter zu sein als der Gipsgehverband, wie er von Professor F. Krause-Berlin zur ambulanten Behandlung von Unterschenkelbrüchen angegeben worden ist.

Derselbe ist leicht anzulegen, trocknet schnell, schmiegt sich den Körperformen noch genauer an als ein Hessing'scher Apparat und gibt den gelähmten Beinen einen festen Halt, wodurch sie befähigt werden, die Last des Körpers zu tragen.

Dieser Verband, welcher von den Köpfchen der Mittelfussknochen bis über die Mitte des Oberschenkels reicht, bedarf, wenn jeder federnde Widerstand der Glieder beseitigt ist, nur einer leichten Wattepolsterung der Knie- und Knöchelgegenden, wo infolge der redressirenden Manipulationen Schwellungen eintreten können. Sobald der Gipsverband genügend getrocknet und durch Wasserverdunstung leichter geworden ist, d. h. schon nach 2 Tagen, können die Kinder die ersten Gehversuche machen. Selbst wenn blutige Durchschneidungen von Sehnen und Muskeln ausgeführt und Nähte angelegt worden sind, können bei aseptischem Wundverlaufe Gehübungen schon wenige Tage nach Anlegen des Gipsverbandes vorgenommen werden. Die Nähte können wochenlang liegen bleiben. Eine wesentliche Verkürzung einer Extremität infolge Zurückbleibens im Wachsthum muss durch eine mit Gipsbinden befestigte Holz- oder Korksohle von entsprechender Dicke ausgeglichen werden.

Wenn nach etwa 4—6 Wochen der Verband schadhaft geworden ist, wird derselbe abgenommen, und die Stellung der Beine wird revidirt, wenn erforderlich, corrigirt; alsdann wird ein neuer Gipsgehverband angelegt. Ist die Stellung der gelähmten Glieder zufriedenstellend, so wird zwecks Anfertigung eines Hessing'schen, mit beweglichen oder feststellbaren Charnieren und elastischen Zügen versehenen Stützapparates Maass genommen und dann ein neuer Gipsgehverband angelegt, welcher bis zur Fertigstellung des Apparates getragen wird.

Der Mechaniker hat unter diesen Umständen leichte Arbeit, da er keinen Reductions-, sondern nur einen Retentions- und Ersatzapparat herzustellen hat. Der Apparat soll keine Krümmungen mehr beseitigen, sondern nur das erzielte Resultat erhalten und durch elastische Züge die Function gelähmter Muskeln ersetzen. Die Befürchtung, dass der gut gearbeitete Apparat Schmerzen oder Druckstellen erzeugen wird, ist gering. Da das Kind in den Gipsverbänden bereits gehen gelernt hat, geht es mit seinem fertiggestellten Apparate in der Regel mühelos.

Will der Arzt durch operative Eingriffe, durch Sehnentransplantationen danach streben, einen Stützapparat entbehrlich zu machen, so kann er jetzt, wo eine völlige Geradstellung der Beine erzielt ist, mit grösserer Aussicht auf Erfolg an die Operation herantreten, weil die Ansatzpunkte der Knochen und Sehnen, an welchen die

zu transplantirenden Sehnen zu befestigen sind, einander schon näher gebracht sind, und weil manche Muskeln, welche vor der Behandlung schwach und bis zu einem gewissen Grade atrophisch waren, durch das Gehen im Gipsverbande, durch ihre Inanspruchnahme erstarkt und umfangreicher geworden sind. Auch eine Arthrodese würde leichter auszuführen sein.

Nach der von mir geschilderten Methode sind im Krüppelheim zu Stellingen 4 Kinder im Alter von 4—13 Jahren, welche an ausgedehnten Lähmungen beider Beine leiden, so dass sie bei ihrer Aufnahme in die Anstalt weder gehen noch stehen konnten, von mir behandelt worden. Bereits 2—5 Tage nach Beseitigung der Contracturen und nach Anlegen eines Gipsgehverbandes konnten sie am Gehbock oder an Stöcken ohne fremde Hilfe vorwärts kommen. Ferner wurden 2 Kinder mit fast totaler Lähmung und erheblicher Verkürzung eines Beines und 2 Kinder mit paralytischem Klumpfuss nach denselben Grundsätzen behandelt.

XXXI.

Noch einmal die Zuppinger'sche Skoliosentheorie.

Von

Dr. med. **Hermann Zuppinger**, Zürich.

Mit 2 in den Text gedruckten Abbildungen.

Herr Dr. Schulthess, Zürich, hat sich viel Zeit und Mühe genommen, die „Zuppinger'sche Skoliosentheorie" zu widerlegen. Es freut mich sehr, gerade mit der vielen Zeit für seinen ersten und seinen letzten Satz ihn entschuldigen zu können. Er schreibt, diese Theorie sei auf dem Grunde von Beobachtungen an einem Modelle entstanden. Im November 1900 aber theilte ich Herrn Dr. Schulthess in Anwesenheit seines Collegen Herrn Dr. Lüning mit, dass ich durch eine grössere Reihe von Thoraxmessungen zu meiner Auffassung gekommen sei; dass aus diesen Messungen, die ich genauer studirte, sich einige neue Momente zu ergeben scheinen. Meine Auffassung hätte ich durch verschiedene Versuche, zuletzt durch das Modell, das ich den Herren vorwies, controllirt und auch bestätigt gefunden. In den 18 Monaten hat ja Herr Dr. Schulthess das wohl vergessen können, um so eher, als er sich bereits ablehnend verhielt, ehe er meinen Gedankengang vollständig kannte.

Und den kennt er auch heute noch nicht. Das ist aber meine Schuld, und ich bedaure jetzt recht sehr, Herrn Dr. Schulthess die viele Mühe gemacht zu haben. Wenn ich mich entschlossen habe, hier zu antworten, so thue ich das in der Hoffnung, mich mit Herrn Dr. Schulthess doch noch zu einigen und der Sache selbst einen kleinen Dienst zu leisten.

Verschiedene Umstände verbieten mir, anders als ganz knapp zu schreiben; dadurch geschieht es leicht, dass ich nicht ganz richtig oder auch missverstanden werde. Dann kenne ich die grosse Abneigung der Mediciner gegen alles, was nach Mathematik oder einer Formel aussieht. Dadurch bin ich in meiner Darstellung immer

gehemmt, und die Versuche, den Stein des Anstosses zu umgehen, glücken nicht immer. Endlich war ich mir von Anfang an bewusst, dass die Wahl des Titels nicht unbedenklich sei, doch hielt ich die Aufstellung einer neuen Species der Skoliose nicht für meine Sache und hoffte, wenigstens in diesem Punkte verstanden zu werden.

Im nachstehenden will ich versuchen, diese Fehler bei einer erneuten Beleuchtung meiner Vorstellungen zu vermeiden. Ich werde dabei nicht umhin können, einiges anzuführen, das ich in der ersten Publication glaubte entbehren zu können; ferner werde ich das Gewicht, das einzelnen Momenten beigelegt wird, etwas anders vertheilen müssen. Wenn ich mit einigen Behauptungen des Herrn Dr. Schulthess, speciell mit seiner Messmethode, nicht einverstanden bin, so möge er nicht vergessen, dass ich nicht Orthopäde bin und auch keinen persönlichen Grund habe, ihn zu ärgern.

Wie ich bereits erwähnt, habe ich eine nicht ganz kleine Zahl von Thoraxmessungen an Lebenden gemacht und zwar während etwas mehr als 3 Jahren. Die Objecte waren normaler Thorax in verschiedenen Altern, Emphyseme, pleuritische Exsudate, pleuritische Retractionen, Herzvergrösserungen, Skoliosen. Als Messinstrumente dienten Bandmass, Tasterzirkel, Bleidraht und die photographische Camera. In wenigen Fällen wurden die Amplituden der Vor- und Rückwärts- sowie der Seitenbeugungen und der Rotation mit einem selbstverfertigten Apparat bestimmt. Hauptsächlich aber cultivirte ich die wenig beliebte Methode der Messung mit dem Bleidraht, und am werthvollsten schien mir und scheint mir heute noch die Aufnahme horizontaler Thoraxprofile, die zusammen mit einer photographischen Vorder- und Rückenansicht, die in genau bekannter Stellung gewonnen waren, bezüglich des Thorax alles leisten, was man wünschen kann. Fixpunkte ausserhalb des Thorax, wie z. B. die Spina ant. sup., habe ich niemals beigezogen, weil nach meiner Meinung dies nicht nur unnöthig sondern auch irreführend ist. Um den Werth der mit dem Bleidraht hergestellten Thoraxprofile beurtheilen zu können, habe ich oft die Messung wiederholt und die Curven verglichen; wesentliche Differenzen haben sich niemals gezeigt. Bei einer magern, gracilen Frau von 62 Jahren habe ich 6 Messungen nach einander gemacht. Die Resultate waren, an den Curven gemessen:

		I.	II.	III.	IV.	V.	VI.
Umfang	mm	672,0	667,5	669,5	666,5	668,5	669,5
Processus spin. bis Sternum	„	178,0	176,0	176,0	176,0	176,0	176,0
Grösster Durchmesser	„	232,5	232,0	233,5	232,0	233,0	233,5
Winkel beider vorstehender Linien		96,5°	95°	93°	94°	93°	93½°
Index		3,00	2,96	2,99	2,99	2,96	3,04
Inhalt	qcm	347,3	343,7	345,0	343,5	344,7	343,5

Die Abweichungen sind so geringe, dass die Methode Anspruch auf zureichende Genauigkeit machen kann. Selbstverständlich spreche ich die Methode als etwas Neues nicht an, glaube aber doch, dass sie mit grösserer Genauigkeit bisher nicht ausgeführt worden ist. Dagegen ist mir nicht bekannt, dass die Curven bisher in der Weise weiter verarbeitet worden wären, wie ich es gethan habe.

Unter diesen Thoraxprofilen fiel mir nun eine Anzahl auf, die folgende Eigenthümlichkeiten aufwiesen:

1. Der linke diagonale Durchmesser ist kürzer als der rechte.
2. Rippenbuckel rechts hinten und rechts vorn.
3. Im vorderen Rippenbuckel ist in der Mehrzahl der Fälle das untere Sternalende mit enthalten.
4. Die Tangenten am Processus spinosus und am Sternum laufen ungefähr parallel.
5. Die Vorderseite der Wirbel schaut gegen die rechte vordere Thoraxwand, die Hinterseite des Sternums gegen die linke hintere.
6. Das Sternum weicht unten nach links ab.

Diese Thoraxcurven stammten von Personen von 7—40 Jahren, einige davon wiesen keine, die meisten aber mehr oder weniger deutliche seitliche Ausbiegungen der Brustwirbsäule nach rechts auf.

In allen diesen Fällen wurde eine Curve angefertigt, die über die Insertion der Knorpel der VII. Rippen am Sternum und den Processus spinosus des VIII. Wirbels wegging. In einigen Fällen wurden höher am Thorax weitere Profile abgenommen. An den höheren Profilen nun war der Unterschied zwischen den diagonalen Durchmessern geringer und die Normalen auf Sternum und Processus spinosus rücken der geraden Verbindungslinie zwischen Sternum und Processus spinosus immer näher.

Soweit stimmt nun die Thoraxanomalie vollständig mit dem, was in der Literatur unter dem Namen der primären habituellen rechtsconvexen Dorsalskoliose beschrieben ist; und deshalb glaubte ich auch diese Bezeichnung ohne Gefahr für meine Gruppe anwenden zu dürfen.

Ich muss ausdrücklich betonen, dass ich die relative Verkürzung des rechten diagonalen Durchmessers niemals gesehen habe, ausser in einem Falle pleuritischer Retraction. Ferner dass die relative Verkürzung des linken diagonalen Durchmessers fehlte bei den statischen und spondylitischen Skoliosen, die ich untersuchte. Die Abweichung des unteren Sternalendes nach links fehlte in keinem hierher gehörenden Falle, und die Drehung des unteren Sternalendes mit der Vorderfläche nach rechts war meistens nachweisbar, auch in Fällen, wo eine Seitenabweichung der Brustwirbelsäule noch nicht erkennbar war.

Von der eben beschriebenen Thoraxdeformität und von keiner andern habe ich geredet, und wenn Herr Dr. Schulthess behauptet, dass die Drehung des Sternums um seine Längsachse nur bei alten schweren Fällen beobachtet worden sei, so muss ich das energisch bestreiten, und wenn er geltend macht, das Sternum weiche häufig nicht nach links, sondern nach rechts ab, so muss ich darauf erwidern, dass ich von den Fällen mit Rechtsabweichung des Sternums nicht gesprochen habe, dass diese in meine Gruppe nicht gehören, wenn sie überhaupt vorkommen. Darüber gleich nachher.

Aus dem weiteren Studium der Curven ergab sich dann, dass der grösste Durchmesser des horizontalen Thoraxschnittes, der sonst frontal liegt, bei den hier in Frage stehenden Fällen mit seinem linken Ende vorrückt, mit seinem rechten Ende zurückweicht. Diese Drehung des grössten Durchmessers wächst von oben nach unten und erreicht ihr Maximum in der Höhe des unteren Sternalendes. Diese Drehung des grössten Durchmessers ist mit der Verkürzung des linken diagonalen Durchmessers die erste nachweisbare Erscheinung der beginnenden Deformation.

Der Winkel, den der grösste Durchmesser mit der Geraden zwischen Sternum und Processus spinosus bildet, ist normal in jedem Quadranten ein rechter. Bei der vorliegenden Thoraxdeformation wird der Winkel links vorn und rechts hinten ein spitzer, und seine periodische Messung wäre wohl nicht ohne praktischen Werth.

Sehr beachtenswerth scheint mir ferner die Umgestaltung, welche die ehemalige Medianebene erleidet. Die Medianebene steht unter normalen Verhältnissen senkrecht auf der Ebene des Sternums und halbirt den Wirbel. Ist nun, wie ich oben unter 5 erwähnt,

eine Drehung des Wirbels sowohl als des Sternums eingetreten, so muss eine horizontale Ebene die deformirte Medianebene in einer S-förmigen Linie schneiden. Die beiden Bogen, welche sie zusammensetzen, werden vom unteren Sternalende nach auf- (und ab-) wärts flacher, und ebenso zeigt ihre Gesammtrichtung in der Höhe des unteren Sternalendes die grösste Abweichung von der ursprünglichen sagittalen Richtung. Ist also die ursprüngliche Medianebene durch ein straff gespanntes Band dargestellt, so wäre die deformirte Medianebene ein Band, das unten und oben breit festgehalten, in der Mitte aber gedreht ist und zwar vorn nach links, hinten nach rechts, gleichzeitig wäre der vordere Rand etwas nach rechts, der hintere nach links umgerollt.

Fig. 1.



Da das Volumen des Thorax, das ja doch nicht ohne Wichtigkeit ist, bei den Formveränderungen sich ebenfalls ändert, so habe ich gesucht, auch diesem Punkte näher zu treten. Vermittelst des Polarplanimeters ist der Flächeninhalt der horizontalen Thoraxschnitte rasch bestimmt, und wenn so auch das Volumen selbst nicht bestimmt werden kann, so erhält man doch Zahlen, die zur Beurtheilung eines Falles und namentlich auch der Behandlung recht brauchbar sind. Um aber auch die Fälle untereinander vergleichen zu können, habe ich durch Combination des Umfanges mit dem Flächeninhalt einen Index construirt, der von den absoluten Maassen unabhängig ist und deshalb gestattet, einen jugendlichen, kleinen Thorax mit einem grossen zu vergleichen. Für den normalen Thorax in tiefer Inspirationsstellung ist der Index ca. 3,3, für Emphyseme ist er kleiner, für Skoliosen mit Torsion wird er grösser. Die Abnahme des Inhaltes ist durch die Vergrösserung des Index schon nachweisbar, sobald der grösste Durchmesser sich um einen geringen Betrag gedreht hat und der linke diagonale Durchmesser sich verkürzt.

Von den erwähnten Erscheinungen scheint mir für die in Frage stehenden Fälle charakteristisch zu sein die Drehung der ursprünglichen Medianebene vorn nach links, hinten nach rechts, und deren gleichzeitige

Umwandlung in eine mehrfach gebogene Fläche. Ich wiederhole hier, dass die Verdrehung am grössten ist in der Höhe des unteren Sternalendes und nach unten und oben abnimmt. Diese Erscheinung habe ich weder bei den statischen noch pleuritischen noch den wenigen Totalskoliosen gesehen, und möchte ich ihr deshalb eine „ungemeine Wichtigkeit" beilegen. Um nun sicher verstanden zu werden, und damit mir nicht wieder mit Unrecht vorgehalten werde, ich hätte die Drehung des Gesammtthorax nach links als die nothwendige Einleitung der rechtsconvexen Dorsalskoliose bezeichnet, noch eine Erläuterung.

In der Baumwoll- und namentlich der Wollspinnerei kommt ein Process zur Anwendung, der mit „nietscheln" oder „würgeln" bezeichnet wird. Er besteht darin, dass zwei Stellen des Vorgespinstes festgehalten, die mittlere Partie gerollt, gewälzt wird. Was ich hier am Thorax beschrieben habe, sieht gerade aus wie eine solche „Würgelung". Die Drehungsachse bei der Wälzung der mittleren Rumpfpartie muss nun entsprechend dem grösseren Widerstand an der Wirbelsäule näher an dieser liegen, immerhin aber wird die Wirbelsäule um einen gewissen Betrag nach rechts gedrängt, um einen grösseren allerdings das Sternum nach links, speciell dessen unteres Ende. Ein Schub, der den Thorax rechts vorn tangential von aussen trifft, muss trotz Herrn Dr. Schulthess die vordere Thoraxwand nach links führen, die hintere nach rechts, wenn auch um einen geringeren Grad, eben weil die Wirbelsäule der seitlichen Verschiebung, der Deviation, einen grösseren Widerstand entgegensetzt. Ich gebe gerne zu, dass meine Darstellung dieses Punktes eine sehr mangelhafte war, und dass mir bereits bei der Herstellung des Manuskriptes von befreundeter Seite bemerkt wurde, ich hätte besser einen Zug der rechten Rippe als einen Druck der linken zur Erklärung benutzt. Thatsächlich zieht ja auch die rechte Rippe, und drückt die linke Rippe den Wirbel nach rechts, während dieser selbst in Rechtswanderung begriffen ist, diese Wanderung aber langsamer ausführen will als die Rippen. Das Verhältniss ist also: theils zieht sie ihn, theils schiebt sie ihn, theils sinkt er hin. Auf diese Darstellung habe ich seinerzeit lediglich um der Einfachheit willen verzichtet. Was muss ich nun aber dazu sagen, wenn Herr Dr. Schulthess auf pag. 3 seines Separatabdruckes von „dem Eindrücken und Eingraben der Rippenköpfchen in die concave (linke) Wirbelseite" spricht und auf

pag. 4, „es ist doch eher anzunehmen, der Wirbel habe an der (linken) Rippe gezogen"!

Aber Herr Dr. Schulthess bestreitet ja das regelmässige Vorkommen dieser Verdrehung der Medianebene im Beginne der rechtsconvexen Dorsalskoliosen, oder eigentlich die Verschiebung des Sternums nach links und seine Schiefstellung von oben rechts nach unten links. Ebenso will er die Drehung des Sternums um seine Längsachse auf alte schwere Skoliosen beschränkt haben. Darauf kann ich, wie bereits bemerkt, entgegnen: ich rede nur von den frischen rechtsconvexen Dorsalskoliosen mit links verschobenem, schiefstehendem Sternum; alle Fälle mit normalstehendem Sternum gehen mich nichts an und auf diese finden meine Ausführungen keine Anwendung. Aber warum stellt Herr Dr. Schulthess das häufige Vorkommen der verdrehten Medianebene bei frischen oder beginnenden rechtsconvexen Dorsalskoliosen, oder vielmehr die Verschiebung und den Schiefstand des Sternums in Abrede? Ob er sich über das, was aus der Medianebene wird, jemals eine Vorstellung gemacht, weiss ich nicht, ich sehe keine Andeutung davon. Das von mir beschriebene und auch längst bekannte Verhalten des Sternums lässt er als regelmässig nicht gelten, weil er es nicht regelmässig beobachtet hat. Das könnte nun an der Qualität seiner Fälle liegen, aber auch daran, dass Herr Dr. Schulthess diesem Punkte seine Aufmerksamkeit nicht regelmässig zuwandte. Eines aber ist für mich ganz sicher, nämlich, dass Herr Dr. Schulthess und ich unter der seitlichen Verschiebung und der Schiefstellung des Sternums nicht das Gleiche verstehen. Herr Dr. Schulthess nennt das Sternum geradestehend, wenn es in die von ihm construirte Medianebene fällt, oder mit ihr parallel läuft, er nennt es nach rechts verschoben, wenn es rechts neben dieser Ebene sich befindet. Die Medianebene des Herrn Dr. Schulthess hat als Basis die Spina ant. ilei resp. ihre gerade Verbindungslinie. Sieht denn Herr Dr. Schulthess nicht ein, dass es ein Verstoss gegen die elementarsten Regeln des Messens ist, zur Orts- und Lagebestimmung eines Körpers eine Standlinie zu benutzen, die gegen diesen Körper beweglich ist, noch besonders, wenn die Gesetze ihrer Bewegung nicht bekannt sind? Ich zweifle nicht daran, dass Herr Dr. Schulthess seine Messmethode virtuos ausübt, seine Methode scheint mir aber mit einem bösen principiellen Fehler behaftet zu sein, und ich kann deshalb auch die 13 Sternummessungen durchaus nicht als irgendwie

massgebend anerkennen und weise auch alle Schlussfolgerungen, die aus diesen 13 Messungen gezogen sind, als unbegründet zurück.

Was ich mit Schiefstand oder genauer Verschiebung des unteren Sternalendes bezeichnete, ist etwas anderes. (Dass ich jemals eine Parallelverschiebung des Sternums im Auge hatte, muss ich durchaus bestreiten.) Durch die Wirbelsäule und das Sternum des normalen Thorax lässt sich eine Ebene legen, die sogen. Medianebene; nicht so bei der Thoraxdeformität, von der ich rede. Durch eine skoliotische Wirbelsäule, namentlich eine solche mit Gegenkrümmungen lässt sich überhaupt eine Ebene nicht mehr legen. Zu meiner Lagebestimmung des Sternums verwende ich aber auch keine Ebene, die durch die ganze Wirbelsäule geht, sondern eine solche, die durch drei Punkte bestimmt wird, die leicht zu finden sind: Processus spinosus der Vertebra prominens, Processus spinosus des stärkst deviirten Brustwirbels, ist eine Deviation der Brustwirbelsäule noch nicht nachweisbar, des VIII. Brustwirbels, und die Incisura jugularis. Bei der hier in Rede stehenden Thoraxdeformität steht nun das untere Sternalende links von dieser Ebene, das obere Sternalende wird von der Ebene geschnitten. Bei allen anderen Thoraxdeformitäten, die ich beobachtet habe, fehlt diese Erscheinung ganz, oder sie ist nur schwach angedeutet. Und alle die Fälle, die eine so charakterisirte Verlagerung des Sternums nicht aufweisen, gehören nicht in meine Gruppe. Da dieses Charakteristicum bisher in der Definition der primären habituellen Dorsalskoliose keine Verwendung gefunden, so hätte ich in der That diesen Titel besser vermieden.

Es ist daraus leicht ersichtlich, dass in meiner Gruppe das Sternum und der obere Ast der dorsalen Wirbelsäulenverkrümmung, oder auch die noch gerade Linie der Dornfortsätze sich kreuzen. Zu demonstriren ist die Sache leicht, indem man sowohl an der oberen Brustwirbelsäule als auch am Sternum ein bajonettförmiges, sogen. abgekröpftes Lineal befestigt und von vorn oder hinten darüber wegblickt. Die neben dem Hals emporragenden Schenkel liegen nicht in einer Ebene, sondern kreuzen sich. Oder man zeichnet die Proc. spinosi und die Längsachse des Sternums mit dem Dermatographen, stellt den zu untersuchenden zwischen einen passend geneigten Spiegel und einen photographischen Apparat, dessen Visirscheibe mit einem verticalen Strich versehen ist. Wird nun der Patient so gestellt, dass unteres Sternalende und VIII. Proc. spin.

auf der verticalen Linie sich abbilden, so gewinnt man ein Doppelbild, auf dem der Kreuzungswinkel leicht zu bestimmen ist. Einfacher ist die Photographie der sich kreuzenden bajonettförmigen Lineale. Es ist aber dabei, um die Orientirung des Patienten genau zu bestimmen, das untere Sternalende gegen einen Knopf zu lehnen, der vorher auf der Verticallinie der Visirscheibe sich abbildete, und nun der Proc. spin. des VIII. Brustwirbels ebenfalls auf diese Linie zu bringen. Bei dieser Art der Projection scheint nun allerdings nicht das untere Sternalende nach links, sondern das obere nach rechts verschoben, der Kreuzungswinkel aber erscheint richtig und auf den kommt es wesentlich an.

Anschaulicher kann ich diese Verhältnisse nicht wohl schildern und ich hoffe, nun in diesem Punkte verstanden zu werden. Vielleicht hält nun Herr Dr. Schulthess meine Bezeichnung „Schiefstand des Sternums" und „Verschiebung des unteren Sternalendes nach links" für unpassend. Herr Dr. Schulthess hat natürlich die Freiheit, die Sache für sich zu benennen, wie er will, wenn er nur weiss, was ich unter den beiden Bezeichnungen verstehe. Und ich halte diese Bezeichnungen aufrecht, weil eben dieser Schiefstand des Sternums, die Deviation der Linie, in der Links und Rechts vorn zusammenstossen, früher nachzuweisen ist, als die Deviation der Dornfortsatzreihe. Ebenso ist die Deviation vorn bei erst beginnenden Dorsalskoliosen bedeutender als die hintere; es wird also gerechtfertigt sein nicht nur zu sagen, das Sternum hat sich gegenüber der Wirbelsäule verschoben, sondern auch absolut, das Sternum hat sich verschoben. Später freilich ändert sich das Bild, unter dem Einfluss der Belastung, die eben die Wirbelsäule, nicht das Sternum betrifft, nehmen dann Deviation (und Torsion) an der Wirbelsäule höhere Grade an, als an dem unbelasteten Sternum, und es ist leicht verständlich, wenn in diesem späteren Stadium von einer Verschiebung des Sternums gegen die Wirbelsäule nicht mehr geredet wird. Von einer Verschiebung gegen das Becken zu reden hat aber noch weniger einen Zweck.

Einfache mathematische und mechanische Ueberlegung führt nun bereits zu der Vermuthung, dass ein radiär gestelltes Element der Thoraxwand, das ursprünglich in der Medianlinie gelegen war, eine relative Drehung machen wird, wenn der Thorax so verschoben wird, dass dieses Element sich anfängt, dem grössten Querdurchmesser zu nähern. In der Nähe des grössten Querdurchmessers

würde dann allerdings eine relative Drehung im entgegengesetzten Sinne erfolgen. Diese Drehungen haben mit der Torsion der belasteten und deviirten Wirbelsäule nichts zu schaffen, und werden deshalb auch am Sternum zu erwarten sein. Der Versuch nicht nur am todten Material, sondern auch am lebenden Thorax bestätigt diese Vermuthung. Ich habe in meinem Aufsatz den Versuch gemacht, die Sache rein geometrisch zu erklären, leider wurde mir von mehreren Seiten dieser Versuch als unverständlich bezeichnet. Sehr grosse Wichtigkeit hat die Sache übrigens kaum; es wird aber dadurch die frühzeitige Torsion des Sternums erklärt und es wird dadurch wenigstens wahrscheinlich gemacht, dass bei der oben beschriebenen Verschiebung der unteren Thoraxpartie wenigstens die Tendenz besteht, den Wirbel im gleichen Sinne zu drehen, wie es bei der in Rede stehenden Skoliose thatsächlich der Fall. Ob ein oder mehrere Brustwirbel in dieser Weise wirklich eine Drehung erleiden, kann ich nicht sagen, halte es aber nicht für unmöglich. Ob eine frühzeitige Drehung durch das angeführte Moment oder durch eine andere Kraft zu Stande gekommen, wird sich kaum entscheiden lassen.

Die bisher beschriebene Deformation der ursprünglichen Medianebene, die sich aus Messungen und Photographien vom lebenden Thorax ergeben hat, bedeutet also eine Deviation des unteren Sternalendes nach links, eine ebensolche geringere der Brustwirbelsäule nach rechts und eine Drehung beider mit der Vorderseite nach rechts. Die Brustwirbelsäule zeigt die geringere Deviation, weil die einzig sichtbaren Dornfortsätze nicht den ganzen Betrag erkennen lassen; dann aber wird die Deviation auch wirklich geringer sein als am Sternum, weil sie einer Lageveränderung eben einen grösseren Widerstand entgegensetzt. Das ist nun einmal trotz Herrn Dr. Schulthess und dem praktischen Orthopäden so: ein Körper erleidet ceteris paribus eine um so geringere (**nicht grössere**) Lage- und Formveränderung, je widerstandsfähiger er ist, wie denn auch die Festigkeit einer Construction nach seiner schwächsten, nicht nach seiner stärksten Stelle bemessen wird. Nach Dr. Schulthess ist die Wirbelsäule mit dem Thorax einer Fahnenstange mit dem Fahnentuch zu vergleichen, immerhin lässt sich die Stange noch durch seitlichen Druck auf das Tuch drehen u. s. w. Um bei diesem schönen Vergleiche zu bleiben, hätten wir also nach meiner Darstellung die ganze Fahne, das Tuch voran, an eine horizontale Kante zu lehnen. An der Be-

rührungsstelle steht das Tuch unter dem andrückenden Gewicht der Stange und des Tuches. Die Stange selbst hat einen Theil ihres eigenen Gewichtes zu tragen. Das nachgiebige Tuch, das den grösseren Druck erleidet und nachgiebiger ist, wird die grössere Lage- und Formveränderung erleiden, einen Theil des Druckes wird sie der Stange mittheilen, denn dazu ist das Tuch nach Dr. Schulthess ja befähigt. Die Stange, deren Festigkeit ja gerühmt wird, steht noch dazu unter geringerem Drucke und muss aus diesem doppelten Grunde sich weniger ändern. Oder etwa nicht?

Am Thorax stellte ich mir die Sache folgendermassen vor, und es ist diese meine Auffassung durch die Widerlegung in keiner Weise alterirt worden. Lehnt der Thorax mit seiner rechten vorderen Seite an eine Kante, so erleidet die Berührungsstelle einen Druck durch denjenigen Theil des Körpergewichtes, der nicht vom Becken (resp. den Füssen beim Stehen) und den aufgelegten Armen getragen wird. Aus diesem Druck hat nun Herr Dr. Schulthess es glücklich fertig gebracht, zwei Kräfte zu machen, die hypothetische Kraft Zuppinger's und die Belastung durch das Körpergewicht. Das mag zum Theil von ungenügender Klarheit meinerseits herrühren, zum Theil aber doch wohl auch davon, dass Herr Dr. Schulthess bei einem Druck, den zwei Körper auf einander ausüben, sehr subtil unterscheidet, ob der eine Körper gegen den anderen, oder der andere gegen den ersten gedrängt wird. Nun also der Druck, der vom Thorax auf die Tischkante oder von der Tischkante auf den Thorax ausgeübt wird — der eine wie der andere sind die Folge und der Ausdruck des Gewichts des Thorax —, flacht zuerst die rechte vordere Thoraxwand ab, erst vorübergehend, dann bleibend. Becken und Schultergürtel sind genügend fixirt und haben keinen Grund sich zu verschieben, die mittlere Strecke der Wirbelsäule dagegen folgt ebenfalls dem tangentialen Drucke vorn und biegt sich etwas nach rechts aus, um so weniger, je fester sie ist. Aber sie biegt sich nach rechts aus, nicht nach links, weil die Richtung der Schwerkraft nicht senkrecht gegen den Druckpunkt an der Tischkante verläuft. Gleichzeitig wird die untere Thoraxpartie durch den Druck der Tischkante oder auf die Kante nach links hinübergeführt und die linke Rippe schiebt, die rechte Rippe zieht die Wirbelsäule noch mehr nach rechts, als sie allein gegangen wäre. Damit wäre nun die „Würgelung" der mittleren Rumpfpartie vollständig.

Herr Dr. Schulthess kann sich in jedem Lehrbuch der Mechanik unter der Lehre vom excentrischen Stoss elastischer Körper überzeugen, dass beim Anlehnen der rechten vorderen Brustwand eine Drehung eintreten muss, wobei das untere Sternalende nach links, der VII. Wirbel nach rechts sich verschiebt. Der Wirbel leistet mehr Widerstand und verschiebt sich weniger, die elastischen Rippen verschieben sich mehr. Da sie aber zu einem Ring verbunden sind, übt die linke Rippe einen Druck, die rechte einen Zug aus, wodurch die Wirbelverschiebung nach rechts etwas vermehrt werden wird. Aber nicht vermöge ihrer Deformation, sondern weil sie den Druck, unter dem sie steht, auf den Wirbel fortleitet, hilft die Rippe zur Skoliosenbildung mit.

Nachdem ich im Herbst 1900 mir meine Auffassung so weit gebildet, blieb mir noch übrig, die Rolle zu studiren, die eine höhere oder tiefere Application des Druckes am Thorax spielt, mit anderen Worten die Bedeutung des Sternums in dieser Frage. Zu diesem Zwecke habe ich das Modell angefertigt, das leider nicht den Beifall des Herrn Dr. Schulthess gefunden. Mir hat es wenigstens gezeigt, dass das Sternum die grösste Deviation auf die Gegend des VII. Brustwirbels überträgt, gleichviel ob der Druck etwas höher oder niedriger auf den Thorax trifft. Seither habe ich übrigens gesehen, dass sich das auch am lebenden Thorax zeigen lässt.

Nun sollen aber die neueren Statistiken und Schüleruntersuchungen beweisen, dass der von mir postulirte Druck sowohl als die rechtsconvexe Dorsalskoliose viel seltener seien als ich annehme. Ueber die Häufigkeit habe ich mich wohl nicht ausgesprochen. Doch kann ich hier ja mittheilen, wie ich berichtet worden bin. Unter allen meinen Bekannten, bei denen ich fragte, fanden sich einige, die beim Schreiben nicht am Tische anlehnen; die meisten lehnen an und zwar mit einer einzigen Ausnahme rechts. Einige der Befragten sagten mir dabei, wenn sie Cigarren oder sonst etwas Zerbrechliches in der rechten Brusttasche trügen, so werde es beim Schreiben meistens zerdrückt. Die Lehrer, mit denen ich darüber redete, sagten mir übereinstimmend: Wir halten strenge darauf, dass die Kinder nicht am Tisch anlehnen, haben aber unsere Noth damit; sobald die Kinder sich vergessen oder nicht beaufsichtigt sind, lehnen sie vorn an beim Schreiben und zwar rechts, nur selten links. Zu den citirten Untersuchungsresultaten meinten die Lehrer, das sei ihnen

nicht recht glaublich ohne besonderes Arrangement. Ich kenne das ja auch nicht. Aber wenn die Schule es fertig bringt, dass die Kinder rechts vorn nicht anlehnen, so wird mir das lieb sein, und wenn gleichzeitig die rechtsseitigen Dorsalskoliosen sich vermindern, so spricht das sicher nicht gegen mich.

Und nun die Stellung der sogen. Zuppinger'schen Skoliosentheorie zu der Theorie, die Herr Dr. Schulthess als die heute gültige vertritt. Nachdem er mich in der Schnelligkeit zweimal unrichtig citirt, fährt er fort:

„In der Aetiologie der Skoliose bei Kindern handelt es sich primär gewöhnlich nicht um ungleichmässige Belastung, sondern um Abbiegung, bezw. Durchbiegung der Wirbelsäule. Die Deformirung ist erst als eine Folge der Belastung der seitlich abgebogenen Wirbelsäule zu betrachten. Die seitliche Abbiegung muss vorausgehen, oder sie entsteht infolge asymmetrischer Widerstandsfähigkeit der Wirbelsäulenelemente im Momente der Belastung, sonst würde nach streng mechanischer Auffassung bei vollständiger Symmetrie der Wirbelsäule und ihrer Adnexe nur Steigerung der physiologischen Krümmungen, aber niemals Skoliose entstehen. Setzen wir aber asymmetrische Widerstandsfähigkeit voraus, so ist wiederum die ungleichmässige Belastung nicht das Primäre, sondern ein Folgezustand." Und weiter:

„Die wirklichen Verhältnisse würden also der Annahme, dass die Belastung an der Skoliose zum mindesten wesentlich mitarbeitet, keineswegs im Wege stehen."

Das ist nun von verdankenswerther Präcision, wie mir aber scheint, von mir nicht angefochten, aber auch einer Vervollständigung wohl fähig. Eine rein mechanische Betrachtung wird das zeigen und auch sonst erspriesslich sein.

In der nebenstehenden Fig. 2 sind $s\,s$ zwei gleichlange Linien, die unter einander in b durch ein Gelenk verbunden sind und einen Winkel von 2φ einschliessen. Das Ende a ist vermittelst eines Gelenkes mit einer festen Unterlage verbunden, dem Ende d ist durch eine Führung nur eine auf- oder abwärts gerichtete Bewegung gestattet. In der Figur sind

$$c\,b = s\cos\varphi$$
$$a\,d = 2\,s\sin\varphi.$$

Steigt das Ende d herunter, so verkleinert sich der Winkel φ und es wächst im Differentiale der Zeit $c\,b$ um den Betrag s sin $\varphi\,.\,d\varphi$

und ad vermindert sich um den Betrag $2s \cos\varphi \,.\, d\varphi$. Das heisst die Schnelligkeit des Punktes b ist an jeder Stelle seiner Bahn proportional dem Sinus des jeweiligen Winkels φ, die Schnelligkeit des Punktes d ist im gleichen Momente proportional dem doppelten Cosinus des Winkels φ.

Wirkt auf den Punkt d eine Kraft P abwärts, auf den Punkt b eine Kraft von rechts nach links, so besteht Gleichgewicht, oder es wird keine Bewegung erzeugt, wenn

$$p \sin\varphi = P \,.\, 2 \cos\varphi.$$

Fig. 2.

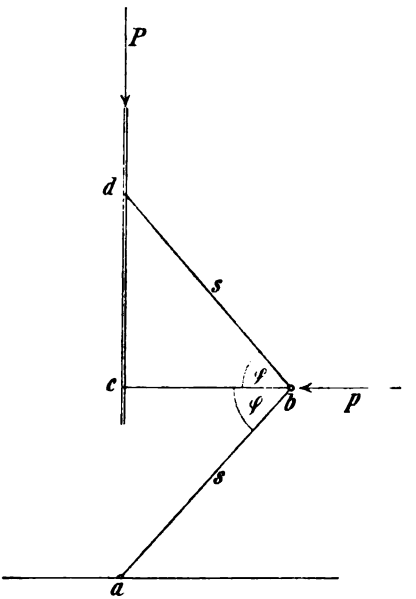

Da nun der $\sin\varphi$ für $\varphi = 90^0$ am grössten, der $\cos\varphi$ für $\varphi = 90^0$ Null ist, so muss bei gänzlicher Streckung im Gelenke b die Kraft P unendlich gross sein. Das heisst, keine verticale Kraft, sie mag so gross sein, wie sie will, ist im Stande, den geraden Stab ss zu knicken. Besteht aber eine kleine Knickung im Gelenke b, so wird eine Kraft P, die im Stande ist, den horizontalen Druck der Kraft p zu überwinden, den Punkt d mit starker Beschleunigung abwärts führen, weil mit abnehmendem Winkel φ die Grösse $2 \cos\varphi$ wächst, und also P kleiner werden dürfte. Es entsteht so unter Umständen ein Herausschnellen der Knickung b.

Damit wäre die Behauptung des Herrn Dr. Schulthess betreffend symmetrische Längscompressionen der Wirbelsäule vollständig im Einklang. Auch die „Voraussetzung" einer asymmetrischen Festigkeit der Wirbelsäule genügt der rein mechanischen Auffassung, weil, wenn auch die äussere Form keine Seitenabbiegung zeigt, doch die Festigkeitslinie dieselbe besässe. Ebenso ist der Aussparung für die Aorta nicht alle Wirkung abzusprechen, weil durch sie die Mittelpunkte der rückwirkenden Festigkeit nach rechts aus der Medianebene heraus verlegt werden. Wie weit diese Wirkung geht,

entzieht sich meinem Urtheil. — Je grösser die Abknickung wird, um so ausgiebiger wirkt die Kraft P, d. h. die verticale Belastung der verticalen Wirbelsäule äussert sich viel stärker bei vorgeschrittener als bei beginnender Skoliose, und es sind deshalb diese beiden Stadien streng aus einander zu halten.

Aber auch die horizontal gerichtete Kraft p ist der Beachtung wohl werth. Am günstigsten sind die Verhältnisse für ihre Wirkung bei grösstem $\sin \varphi$, also wenn $\varphi = 90^0$.

Bei vollständiger Streckung des Gelenkes b kann theoretisch die Kraft p sehr klein sein und bringt doch eine merkliche Knickung zu Stande. Und diese Kraft p ist es, die ich vertrete; und ihre Existenz hoffe ich nun doch nachgewiesen zu haben. Die horizontale Kraft p ist um so ungünstiger gestellt, je kleiner $\sin \varphi$ wird, oder je grösser die seitliche Deviation ist.

Wirken nun die verticale Kraft P und die horizontale von links nach rechts gerichtete Kraft p gleichzeitig auf den verticalen gestreckten Stab, so unterstützen sie sich derart, dass anfangs die horizontale, später die verticale Kraft die grössere Deviation bewirkt.

Dass diese Erörterung auch therapeutisch ihren Werth hat, ist a priori sehr wahrscheinlich. Ein Fall, von dem ich noch reden werde, spricht dafür.

Nun entsteht die primäre Abbiegung der Wirbelsäule, die erst die verticale symmetrische Belastung wirksam werden lässt, nach dem Atlas von Lüning und Schulthess, der einige Zeit nach der Absendung meines Manuscriptes erschien, aus sehr verschiedenen Ursachen. Alle diejenigen Ursachen, die sich direct beobachten lassen, können nicht angefochten werden. Denjenigen aber, die nur postulirt werden, weil eine andere Erklärung nicht zur Hand ist, sollte ein möglichst kleiner Raum angewiesen werden. Heute aber wird für eine sehr grosse Zahl der Dorsalskoliosen die asymmetrische Festigkeit der Wirbelsäule und eine primäre und secundäre asymmetrische Muskelaction zu Hilfe genommen. Und beide Momente sind nur selten nachweisbar, meistens nur gefällige Hypothesen. Warum sträubt sich denn Herr Dr. Schulthess, eine Erklärung zu acceptiren, die hier eine Lücke ausfüllt, die auf systematischen Beobachtungen beruht, und die, wie Herr Dr. Schulthess selbst zugibt, nichts Widersprechendes enthält, sondern im Gegentheil den häufigen Sitz der grössten Deviation am VII. Brustwirbel verständlich macht? Die Längscompression der Wirbelsäule ist zu mehr als ihrem

Recht gekommen, warum wird ein Moment, das geeignet ist, wenigstens in die Entstehung einer Gruppe von Dorsalskoliosen neues Licht zu bringen, zurückgewiesen? Von einer Widerlegung kann aber keine Rede sein, ausser wenn einwandsfrei nachgewiesen wird, dass meine Beobachtungen unrichtig sind, oder, dass das von mir beschriebene Bild sehr selten ist, oder dass meine Erklärung dieses Bildes unrichtig ist. Von alledem hat Herr Dr. Schulthess nichts gethan; meine Beobachtungen sind durch Herrn Dr. Schulthess in keiner Weise als unrichtig erwiesen, meine Schlussfolgerungen thut er, ohne mich verstanden zu haben, mit der Erklärung ab, sie seien unnöthig und ich lege viel zu viel Gewicht auf einige untergeordnete Punkte. In dem letzten Argumente liegt so viel individueller Subjectivismus, dass ich darauf nicht zu antworten brauche.

Bezüglich der Torsion kann ich mir ersparen, auf Details einzutreten. Es genüge hier noch einmal daran zu erinnern, dass durch die von mir beschriebene Drehung der unteren Thoraxpartie vorn nach links, hinten nach rechts, bereits ohne irgendwelche Belastung, die ja anfangs auch fast unwirksam ist, aus zwei Gründen eine Tendenz zur Torsion bestehen muss, und dass diese Torsion in dem Sinne erfolgen müsste, wie sie thatsächlich eintritt. Es ist deshalb verfehlt, die Torsion gegen meine Auffassung ins Feld zu führen. Dass später die Belastung sowohl die seitliche Deviation wie auch die Torsion steigert, fiel mir nie ein in Abrede zu stellen.

Und nun noch zwei Bestätigungen der „Zuppinger'schen Skoliosentheorie".

In den letzten 20 Jahren hatte ich zufällig Gelegenheit eine grössere Anzahl von Skoliosen beim Haushuhn zu sehen, eine Affection, die, wie mir versichert wurde, bisher nicht beschrieben war. Diese Skoliosen traten beim Huhn in den ersten Lebensmonaten auf, bestehen in einer einfachen oder meistens doppelten Krümmung der Wirbelsäule und gut ausgeprägten Torsionserscheinungen. Dabei ist der Thorax asymmetrisch und namentlich der Processus ensiformis nicht nur stark zerknittert, sondern in toto oder an einer Stelle nach einer Seite abgedrängt. Da nun das Huhn seine Wirbelsäule ungefähr horizontal trägt, so kann eine Längscompression durch irgend ein Gewicht nicht die Ursache dieser Skoliose sein; auch nicht, wenn die Hühner rhachitisch sind. Ungleichseitige Muskel-

action zu supponiren, ist doch wohl zu gesucht. Druck auf die vordere Thoraxwand und daraus resultirende Drehung der mittleren Rumpfpartie gegenüber der vorderen und der hinteren erklärt diese Skoliose wie mir scheint vollständig. Die Gelegenheit zu diesem Druck und seinen Folgen ist leicht ersichtlich, und der Einwand, dass dann alle Hühner skoliotisch sein müssten, ist gänzlich unhaltbar.

Die andere Bestätigung wird durch eine Skoliose geliefert, die ich in Behandlung nahm. Es betrifft ein 15jähriges Mädchen, an dem ein Jahr früher keine Skoliose beobachtet war. Während des abgelaufenen Jahres war das Mädchen in die Fabrik gegangen, wo es mit der ausgestreckten rechten Hand zu arbeiten hatte. Es lehnte dabei mit der rechten vorderen Brustseite an eine horizontale Eisenstange, und da das Mädchen sich oft auf die Zehen zu erheben hatte, muss der Druck der Eisenstange ein verhältnissmässig starker gewesen sein. Als ich das Mädchen zum erstenmal untersuchte, war rechts hinten und links vorn ein deutlicher Rippenbuckel vorhanden, rechts vorn starke Abflachung, linker diagonaler Durchmesser 19,7 cm, rechter 22,7 cm, Inhalt der Curve 330,5 qcm. Grösster Durchmesser bildete mit der Spinoso-Sternallinie links vorn einen Winkel von 75°. Sternum nach links unten deviirend; ausgesprochene rechtsconvexe Dorsal-, linksconvexe Lumbalskoliose.

Ich nahm das Mädchen in meine Familie und behandelte es conform der hier entwickelten Vorstellung, d. h. ich drehte bei fixirtem Schulter- und Beckengürtel die untere Thoraxpartie nach rechts herum, wobei zugleich ein Druck auf beide Rippenbuckel unvermeidlich, aber auch erwünscht war. Ich suchte also das untere Sternalende nach rechts zu führen, die Brustwirbelsäule an der Stelle der grössten Ausbiegung nach links. Durch eine sehr einfache Einrichtung, die allerdings in der medicinischen Mechanik bisher nicht zur Anwendung gelangt ist, hatte ich es in der Hand, die Achse der Drehung nach Belieben mehr nach hinten oder vorn, nach links oder rechts zu verlegen. Auf Suspension wurde gänzlich verzichtet.

Nach 10½ Wochen hatte die Doppelkrümmung einer flachen Totalkrümmung nach rechts Platz gemacht, das Sternum stand wieder fast ganz in der Ebene der oberen Wirbelsäule.

Diagonale Durchmesser: linker 22,8 cm
rechter 23,6 cm.

Winkel des grössten Durchmessers mit der Spinoso-Sternallinie 84°.

Inhalt der Cyrthometercurve: 378,2 cm. Rippenbuckel deutlich flacher.

Für die kurze Behandlung und die sehr geringe Störung, die durch dieselbe verursacht wurde, ist das Resultat derart, dass es mich in meiner Ueberzeugung wesentlich bestärkt hat.

Was ich in diesem Falle gemacht habe, ist ziemlich genau das Gegentheil von dem, was im Lorenz'schen Detorsionsrahmen, in den Schulthess'schen Detorsionsapparaten und allen mir bekannten Detorsionsapparaten zur Ausübung kommt. Einzig der Schulthess'sche Rippenheber kann, wohl unbeabsichtigt, eine Abwickelung der rechten Rippen von der Wirbelsäule bewirken. —

Die gewonnenen Resultate lassen sich nicht wohl mit einander vergleichen, weil es misslich ist, einen Fall gegen einen anderen abzuwägen, und weil die Messungen nach vollständig anderem Princip ausgeführt wurden. Es wäre mir nun lieb, wenn Herr Dr. Schulthess diese Behandlungsmethode nachprüfen wollte. Die Zuppinger'sche Theorie würde sich dann dem Spruche fügen: An ihren Früchten werdet ihr sie erkennen.

XXXII.

(Mittheilungen aus dem orthopädischen Institut von Dr. A. Lüning und Dr. W. Schulthess, Privatdocenten in Zürich.)

XXV.

Ueber Unterschiede in der Form der Skoliosen bei männlichen und weiblichen Individuen.

Von

Dr. Alfred Sutter.

Mit 11 in den Text gedruckten Abbildungen.

Die ziemlich zahlreichen Statistiken über die Skoliose beschäftigen sich grösstentheils nur mit der Zusammenstellung des Gesammtmaterials. Darin finden wir allerdings Angaben über Geschlecht, Alter und Art der Skoliosen, dagegen fehlen Aufzeichnungen über die Formen, wie sie beim männlichen und weiblichen Geschlechte beobachtet sind. Man nimmt allgemein an, dass die weibliche Jugend das weitaus grösste Contingent für diese Deformität stellt, und für Anstaltsverhältnisse besteht diese Annahme jedenfalls zu Recht.

Es wird daher die Zusammenstellung und nähere Betrachtung der männlichen Skoliosen aus dem Material des orthopädischen Institutes in Zürich von Interesse sein. Wir geben deshalb im folgenden eine Darlegung der Eigenschaften sämmtlicher männlicher Fälle nach: Frequenz derselben, Alter der Patienten, Richtung der Deviation, — ob links, ob rechtsconvex —, Gegenkrümmungen, Art der Skoliosen, Höhe der Deviation, Ueberhängen und Verhalten zu der weiblichen, eventuell zu der Gesammtstatistik. Dabei werden wir jeweilen auf die bisherige Literatur Rücksicht nehmen.

Nachdem von Dr. W. Schulthess[1]) eine Gesammtstatistik

[1]) Ueber die Prädilectionsstellen der skoliotischen Abbiegungen an der Wirbelsäule nach Beobachtungen an 1140 Skoliosen. Diese Zeitschr. Bd. 10.

publicirt worden ist, welche sich über 1140 Fälle, die im hiesigen Institute beobachtet und gemessen wurden, erstreckt, haben wir das Material, das hier zusammengetragen wurde, in Bezug auf Geschlechtsunterschiede zu untersuchen unternommen. In jener Statistik, über welche Dr. Schulthess am ersten Congress der deutschen Gesellschaft für Orthopädie einen Vortrag hielt[1]) (Berlin, 1. April 1902), ist vor allem auf die Lage der Abbiegungspunkte Rücksicht genommen. Wir benutzten nun die im Institute vorhandenen, zum Zweck jener Statistik ausgearbeiteten Grundtabellen, in welchen die einzelnen Fälle mit ihren Abbiegungspunkten aufgeführt sind, zu unserer Untersuchung. Die von Dr. W. Schulthess hergestellten Curven gaben uns Gelegenheit zur Vergleichung unserer Resultate mit dem Gesammtmateriale.

I. Frequenz der männlichen Fälle.

Es ist eine längst bekannte Thatsache, dass die in den orthopädischen Instituten beobachteten lateralen Rückgratsverkrümmungen in der überwiegenden Mehrzahl dem weiblichen Geschlechte angehören. Auch unter unsern 1137 gemessenen Skoliosen finden wir nur 161 männliche Fälle oder 14,2 %, während die übrigen 976 Fälle oder 85,8 % auf das weibliche Geschlecht entfallen. Dieses Ergebniss deckt sich so ziemlich mit demjenigen anderer Autoren, was wir am besten aus folgender Statistik, welche wir grösstentheils bei Redard[2]) finden, ersehen.

Autoren	Knaben	Mädchen
Eulenburg	13,0%	87%
Ever	7,0 „	93 „
Ketsch	17,0 „	83 „
Kölliker	20,0 „	80 „
Roth	8,5 „	91 „
Wildberger	15,9 „	84 „
Behrend	13,4 „	86 „
Adam	12,8 „	87 „
Scholder	14,8 „	85 „
Durchschnitt	14,2%	85,2%.

[1]) Ueber die Prädilectionsstellen der skoliotischen Abbiegungen an der Wirbelsäule nach Beobachtungen an 1140 Skoliosen. Diese Zeitschr. Bd. 10.

[2]) Traité pratique des déviations de la colonne vertébrale par P. Redard. Paris 1900.

Vergleichen wir nun unsere Zahlen damit, so stimmen sie geradezu frappant mit dem Durchschnittsergebniss obiger Autoren überein. Es verhalten sich also bei unserem Material die männlichen zu den weiblichen Fällen wie 1 : 7. Einige Autoren geben sogar an, dass sich die Skoliose acht-, ja sogar zehnmal häufiger beim weiblichen, als beim männlichen Geschlechte vorfinde. Und diese Ansicht wurde bis in neuere Zeit fast allgemein getheilt und durch unsere socialen Verhältnisse (Schule, Erziehung etc.) begründet.

Die Schuluntersuchungen allerdings ergaben von jeher ein anderes Resultat, hier wurden immer ungleich grössere männliche Procentsätze gefunden.

In dieser Hinsicht interessant und werthvoll sind vorerst die Angaben von Drachmann[1]).

Derselbe untersuchte 28175 Schulkinder verschiedener Schulklassen und fand darunter nur 368 oder 1,3 % skoliotische und zwar:

Unter 16789 Knaben 141 Skoliosen = 0,8%
„ 11386 Mädchen 227 „ = 2,0 „

Bei den Mädchen wurden also mehr wie doppelt so viel Skoliosen beobachtet als bei den Knaben.

Andere Erfahrungen und zwar noch mehr zu Gunsten der männlichen Statistik machten Dr. Scholder und Combe[2]) in Lausanne. Dieselben constatirten bei ihren sehr präcis ausgeführten Schuluntersuchungen unter 2314 Schülern 571 Skoliosen oder 24,7 %. Diese vertheilen sich wie folgt:

Unter 1290 Knaben 297 Skoliosen = 23,0%
„ 1024 Mädchen 274 „ = 26,7 „

Hier überwiegen die Skoliosen der Mädchen nur unbedeutend.

Ein Ueberwiegen der männlichen Fälle ergaben die Schuluntersuchungen von Dr. Krug[3]) in Dresden. Von 1418 gemessenen Schulkindern waren 344 skoliotisch. Seine Messungen ergaben:

Unter 695 Knaben 181 Skoliosen = 26,0%
„ 723 Mädchen 163 „ = 22,5 „

[1]) Bericht über Schulhygiene des Königreichs Dänemark 1884.

[2]) Les Déviations de la colonne vertébrale dans l'école de Lausanne 1901 par Dr. Scholder, Dr. Combe et Dr. Weith.

[3]) Ueber Rückgratsverkrümmungen der Schulkinder von Dr. W. Krug. Jahrb. f. Kinderheilk. N. F. XXXVII. 1900.

Beachten wir ferner noch eine Schuluntersuchung von Dr. Wisser[1]) in Würzburg, so finden wir unter 515 untersuchten Schulkindern 272 oder 52,81 % mit nachweisbarer Deviation und zwar:

Unter 292 Knaben 167 mit nachweisbarer Deviation = 57,23%
„ 223 Mädchen 105 „ „ „ = 47,08 „

Wir sehen also, dass diese Zahlen sogar dafür sprechen, dass unter den Knaben sich mehr skoliotische befinden als unter den Mädchen.

Obige Darlegung rechtfertigt nun den Schluss, dass der Unterschied der Frequenz zwischen beiden Geschlechtern viel geringer sei, als die Statistiken der orthopädischen Institute feststellen. Diese Ansicht wird ferner noch bestätigt durch die nicht ganz abgeschlossenen Rückenmessungen der Schulkinder in München.

Die meisten Lehrbücher für Orthopädie, sowie die Specialstudien über die Skoliose geben an, dass die männlichen lateralen Rückgratsverkrümmungen an Schwere die weiblichen bei weitem übertreffen. So sagt z. B. Redard[2]): „Les formes graves chez les garçons sont plus fréquentes, d'après nos observations, que chez les filles," und ähnliche Berichte geben uns die meisten Autoren.

Auch unter unserem Material sind die männlichen Skoliosen durchschnittlich bedeutend schwerer, als die weiblichen Fälle.

Fragen wir nun, warum sich in den orthopädischen Anstalten beim männlichen Geschlechte eine geringere Frequenz und schwerere Fälle vorfinden, so scheint uns der Grund dieser Thatsache darin zu liegen:

1. dass die Skoliose gewöhnlich nur als Schönheitsfehler taxirt und daher bei Mädchen weit mehr beachtet wird, als bei Knaben. Auch sind bei Mädchen schon frühe wegen der enge anliegenden Kleider geringere Grade von Verkrümmungen leichter bemerkbar und daher kommen sie auch häufiger und früher in ärztliche Behandlung;

2. gelangen die Knaben grösstentheils erst, wenn schon ausgeprägtere seitliche Rückgratsverkrümmungen bestehen oder verschiedene Beschwerden und Complicationen (Neuralgien, Athem-

[1]) Ueber die Beschaffenheit der Wirbelsäule bei Schulkindern. Inaug.-Diss. von P. Wisser. Würzburg 1891.

[2]) Traité pratique des déviations de la colonne vertébrale par P. Redard. Paris 1900.

beschwerden etc.) auftreten, zur Untersuchung und Behandlung des Arztes. Dieses scheinen, wie auch Dr. Scholder bemerkt, die Hauptgründe zu sein, dass die orthopädischen Anstalten ein so enormes Ueberwiegen der weiblichen über die männlichen Skoliosen constatiren. Und daraus erfolgt dann die der Wirklichkeit sicherlich nicht entsprechende einseitige Statistik.

II. Alter.

Eine genaue Statistik über das Altersjahr, in welchem die Skoliosen auftreten, besitzen wir bis jetzt nicht, da es sehr schwer ist, diesen Zeitpunkt näher zu bestimmen. Es ist gewiss, dass die Grosszahl der Fälle während des schulpflichtigen Alters, vom 6.—14. Lebensjahre entsteht oder wenigstens zur Beobachtung gelangt. Eine kleinere Anzahl ist angeboren, und nach neueren Untersuchungen mehrt sie sich. Da in keiner der bisherigen Arbeiten sich eine Statistik vorfindet, in welcher je eine gleiche Anzahl von in demselben Lebensalter stehenden weiblichen und männlichen Individuen untersucht wurden, so verfügen wir auch nicht über Zahlen, welche uns ein klares Bild in dieser Richtung geben. In den einzelnen Schuluntersuchungen finden wir allerdings den Procentsatz von einzelnen Klassen festgestellt. So z. B. in der Statistik von Scholder in Lausanne. Derselbe beobachtete:

8	Jahre:	103	Mädchen,	10	Skoliosen =	9,7%
9	„	114	„	23	„	= 20,1 „
10	„	174	„	38	„	= 21,8 „
11	„	185	„	57	„	= 30,8 „
12	„	149	„	45	„	= 30,2 „
13	„	191	„	72	„	= 37,7 „
?	„	108	„	29	„	= 26,8 „
8	Jahre:	115	Knaben,	9	Skoliosen =	7,8%
9	„	145	„	24	„	= 16,7 „
10	„	234	„	43	„	= 18,3 „
11	„	219	„	53	„	= 24,2 „
12	„	221	„	60	„	= 27,1 „
13	„	163	„	43	„	= 26,3 „
?	„	195	„	65	„	= 33,3 „

Hieraus geht hervor, dass der Anstieg der skoliotischen Knaben ein stetiger ist und mit der obersten Klasse sein Maximum erlangt,

während das Maximum der Mädchen in der zweiten obersten Klasse erreicht wird, wobei sich zugleich hier ein stärkeres Steigen bemerkbar macht.

Eine Statistik über Schuluntersuchungen von Krug gibt uns folgendes Bild:

8—10	Jahre:	17,0%	Mädchen,	11,0%	Knaben	nach	2	Schuljahren,
10—11	„	17,5 „	„	16,5 „	„	„	3	„
11—12	„	21,0 „	„	28,0 „	„	„	4	„
12—13	„	20,5 „	„	27,5 „	„	„	5	„
13—14	„	31,0 „	„	35,0 „	„	„	6	„
14—16	„	31,5 „	„	32,5 „	„	„	7	„

Wir sehen hier also bei den jüngeren Knaben ein verhältnissmässig weniger starkes Ansteigen des Procentsatzes vom 11. Lebensjahre an, dagegen ein sehr starkes Maximum im 13. und 14. Jahre, während die Mädchen vom 8.—10. Jahre bereits mehr Skoliosen aufweisen, dagegen keinen so hohen Procentsatz erreichen wie die Knaben.

Die ältere Statistik von Eulenburg äussert sich nicht über die Frequenz bei den Knaben. Aus den wenigen Angaben geht hervor, dass man in den verschiedenen Altersperioden nicht wesentlich andere Verhältnisse beobachtet als bei den Mädchen. Das Constanteste scheint ein verhältnissmässig geringerer Procentsatz vor dem 10. Lebensjahre bei den Knaben zu sein. Anstaltsstatistiken, welche über das Alter der einzelnen Fälle der männlichen Skoliosen Auskunft geben, haben wir nicht gefunden.

Das uns zur Verfügung stehende Material lässt sich, unter Berücksichtigung des Alters und der einzelnen Formen in folgender Tabelle (S. 304) zusammenstellen:

Wir ersehen nun aus dieser Zusammenstellung, dass von den untersuchten scoliotischen Knaben je 15 Fälle auf das 10., 13. und 14. Lebensjahr fallen. Die nächst höchste Ziffer weist das 9., sodann das 7. und 12. Lebensjahr auf und endlich kommen mit 9 Fällen das 15., 16. und 17. Jahr. Bei unserem Materiale finden sich also vor dem 5. Lebensjahre keine Untersuchungen. Im 5. Jahre nur 1 Fall, im 6. 2 Fälle; sodann steigt die Zahl mit dem 7. Lebensjahre rapid auf 12 Fälle oder 7,4 %, was in Anbetracht, dass 15 Fälle oder 9,31 % das Maximum bilden, eine hohe Ziffer bedeutet. Mit dem 15. Jahre werden hier die Knaben aus der Schule entlassen,

Alter	Total-skol.	Cervico-dorsal	Dorsal einfach	Lumbo-dorsal	Lumbal	Dorsal compl.	Total	Procent
5	—	1	—	—	—	—	1	0,62
6	—	1	—	—	1	—	2	1,64
7	2	1	2	2	2	3	12	7,43
8	5	—	2	—	—	—	7	4,34
9	7	—	1	1	—	4	13	8,07
10	7	—	2	1	—	5	15	9,31
11	4	—	2	5	1	—	12	7,43
12	1	—	7	—	1	2	11	6,83
13	4	—	5	2	2	2	15	9,31
14	1	—	3	6	1	4	15	9,31
15	2	2	1	2	2	—	9	5,59
16	2	—	5	—	—	2	9	5,59
17	1	1	1	2	—	4	9	5,59
18	—	—	2	1	—	2	5	3,10
19	—	—	1	1	—	1	3	1,86
20	—	—	—	—	—	—	—	—
21	—	—	1	2	—	1	4	2,42
22	—	—	—	—	—	1	1	0,62
23	—	—	2	—	—	1	3	1,86
25	—	—	—	—	—	1	1	0,62
27	—	—	—	—	—	1	1	0,62
35	—	—	—	—	—	1	1	0,62
36	—	—	—	—	—	1	1	0,62
39	—	—	1	—	—	—	1	0,62
43	—	—	—	—	—	1	1	0,62
Unbekannt	2	—	3	—	—	4	9	5,59
	38	6	41	25	10	41	161	

um dann ein Handwerk zu erlernen, oder in irgend eine andere Beschäftigung (Kaufmannsstand, Studium etc.) einzutreten. Die Ergreifung eines Berufes gestattet gewöhnlich nicht mehr die Rücksicht auf Haltungsfehler und Deformitäten, deshalb kommt es auch selten vor, dass junge Leute nach dem 15. Altersjahre zur Untersuchung gelangen. Wir sehen daher auch in unserer Statistik ein ziemlich rasches, stetiges Abfallen der Frequenz vom 15. Lebensjahre an. Vom 20. Jahre an finden sich dann nur noch ganz vereinzelte Fälle von Skoliosen.

Um die Betheiligung der einzelnen Altersklassen noch etwas übersichtlicher darzustellen, fügen wir hier eine graphische Tafel bei, in welcher auf der horizontalen Achse je das Altersjahr, in der verticalen Richtung die Anzahl der Fälle in den betreffenden Altersperioden angegeben sind (Fig. 1).

Das Durchschnittsalter sämmtlicher männlicher Fälle beträgt

13,1 Jahre und nach den verschiedenen Arten der Skoliosen geordnet, eruiren wir:

Totalskoliosen	10,7 Jahre
Cervicodorsalskoliosen . .	9,1 „
Dorsalskoliosen, einfach . .	14,2 „
Lumbodorsalskoliosen . .	14,3 „
Lumbalskoliosen	10,7 „
Dorsalskoliosen, complicirt .	15,3 „

Fig. 1.

Tabelle über die Anzahl der Fälle in den einzelnen Altersjahren.

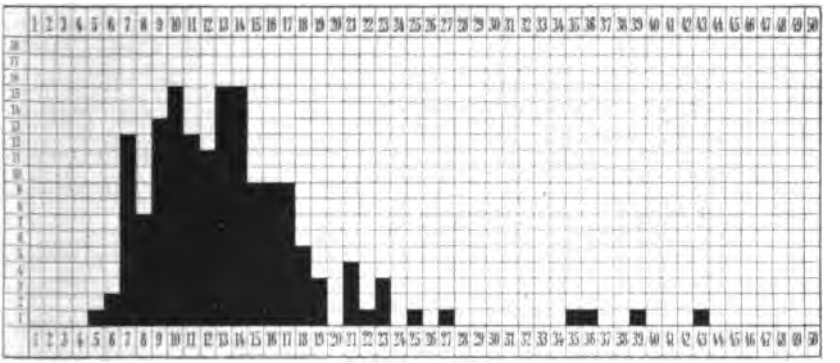

Nach den Berechnungen der verschiedenen Durchschnittsalter für die männlichen und weiblichen Fälle zusammen ergab sich aus früheren Arbeiten aus dem hiesigen orthopädischen Institute:

	I. Bericht[1])	II. Bericht[2])	III. Bericht[3])
Totalskoliosen	11,7 Jahre	10,4 Jahre	11,5 Jahre
Cervicodorsalskoliosen	12,9 „	— „	— „
Dorsalskoliosen, einfach	— „	— „	14,8 „
Lumbodorsalskoliosen	14,6 „	14,8 „	
Lumbalskoliosen	14,68 „		13,0 „
Dorsalskoliosen, complicirt	14,75 „	15,2 „	13,8 „

Es ist also das Durchschnittsalter bei den Totalskoliosen für die Gesammtsumme 1 Jahr höher als bei den männlichen Fällen

[1]) Aerztlicher Bericht über den Zeitraum von der Gründung des Instituts im September 1883 bis Ende des Jahres 1890 von den Anstaltsärzten.

[2]) Bericht über die Behandl. der Rückgratsverkrümm. im Zeitraume vom 31. December 1890 bis 31. December 1894.

[3]) Bericht über die Behandl. der Rückgratsverkrümm. im Zeitraume vom 1. Januar 1895 bis 31. December 1900, Bd. 9.

allein. Ein höheres Durchschnittsalter repräsentiren ferner in der Gesammttabelle die Cervicalskoliosen, indem sie die männlichen Skoliosen in der Altersfrequenz beinahe um 3 Jahre übertreffen. Ueber Dorsalskoliosen einfach fehlen in früheren Berichten genaue Zahlenangaben. Die Lumbodorsalskoliosen verhalten sich in beiden Tabellen fast gleich. Während wir ferner bei den Lumbalskoliosen das Durchschnittsalter der männlichen Fälle 4 Jahre niedriger finden als bei den Gesammtfällen, überwiegen in den Dorsalskoliosen complicirt erstere die letzteren um 1 Jahr. Der Unterschied in der Altersfrequenz ist also zwischen den beiden Geschlechtern unbedeutend, und das männliche Durchschnittsalter bei den complicirten Dorsalskoliosen wird durch die niederen Zahlen bei den Cervicodorsalskoliosen und Lumbalskoliosen hinlänglich compensirt. Es verhält sich daher das Durchschnittsalter sämmtlicher männlicher Fälle zu der Gesammtzahl wie 13,1 : 13,7. Unsere männlichen Fälle bleiben also durchschnittlich wenig hinter dem Durchschnittsalter sämmtlicher Fälle zurück.

Aus der ganzen Darstellung über Altersunterschiede ergibt sich, dass unsere männlichen Skoliosen verhältnissmässig früher zur Beobachtung gekommen sind. Dagegen zeichnet sich speciell die complicirte Dorsalskoliose beim männlichen Geschlechte durch ein höheres Durchschnittsalter aus. Das auffallende Hinaufrücken des männlichen Alters bei den complicirten Dorsalskoliosen kommt offenbar dadurch zu Stande, dass von dieser Form gerade so wie beim weiblichen Geschlecht eine grössere Zahl in vorgerückteren Jahren noch der Anstalt zugehen. Bei den weiblichen Skoliosen wird aber das Durchschnittsalter durch die bedeutend höhere Frequenz in jüngeren Jahren heruntergedrückt.

III. Richtung der Deviation.

Ueber die Richtung der Deviation gibt uns, soweit Anstaltsverhältnisse in Betracht kommen, die Schulthess'sche Statistik Auskunft. Darnach wurden im hiesigen Institute mehr linksconvexe als rechtsconvexe Fälle beobachtet. Dass im allgemeinen die linksconvexen Fälle weit mehr vorherrschen, geht noch viel deutlicher aus den Schüleruntersuchungen hervor.

Der Bericht über die Münchener Schuluntersuchungen sagt, dass sich unter den gemessenen Skoliosen doppelt so viel links- als

rechtsconvexe vorgefunden haben. Dem entsprechende Angaben macht Scholder in Lausanne:

Unter 571 Skoliosen fanden sich:

Linksconvexe . .	401 = 70,3%
Rechtsconvexe . .	121 = 21,1 „
Combinirte . . .	49 = 8,6 „

oder die 24,6 % Skoliosen setzen sich zusammen aus:

17,2% linksconvexen,
5,2 „ rechtsconvexen,
8,5 „ combinirten.

Wir sehen also, dass in Lausanne die linksconvexen Skoliosen etwa viermal häufiger sind als die rechtsconvexen.

Krug in Dresden fand:

Linksconvexe	67%
Rechtsconvexe	21 „
Combinirte	12 „

Ueber die Differenz bei beiden Geschlechtern sind nur wenige Angaben vorhanden. Nach den Geschlechtern fanden sich in Lausanne:

274 weibliche Skoliosen:	297 männliche Skoliosen:
186 linksconvexe = 67,9%	215 linksconvexe = 72,4%
60 rechtsconvexe = 21,9 „	61 rechtsconvexe = 20,5 „
28 combinirte = 10,2 „	21 combinirte = 7,1 „

Es besteht daher zwischen rechts- und linksconvexen Skoliosen bei den Mädchen ein Unterschied wie 1 : 3, und bei den Knaben wie 1 : 3,5. Das schwache Ueberwiegen der linksconvexen männlichen Fälle fällt hier wohl mit der grösseren Anzahl der Doppelskoliosen beim weiblichen Geschlechte zusammen.

Bei Krug[1]) verschiebt sich das Verhältniss der linksconvexen Fälle für die Knaben in weit höherem Grade. Nämlich also:

163 weibliche Skoliosen:	181 männliche Skoliosen:
95 linksconvexe = 58,3%	136 linksconvexe = 75,1%
45 rechtsconvexe = 27,6 „	27 rechtsconvexe = 14,9 „
23 combinirte = 14,1 „	18 combinirte = 9,9 „

[1]) Dr. W. Krug, Ueber Rückenmarksverkrümmungen der Schulkinder Jahrbuch für Kinderheilkunde. N. F. XXXIV, 1900.

Die rechtsconvexen Fälle verhalten sich nach diesen Angaben zu den linksconvexen bei den Mädchen wie 1 : 2, bei den Knaben wie 1 : 5. Es kann also kein Zweifel darüber entstehen, dass bei Berücksichtigung aller vorkommenden Skoliosen bei Knaben die linksconvexen Fälle gegenüber den rechtsconvexen bedeutend häufiger auftreten als bei den Mädchen.

In unserem Anstaltsmateriale spiegelt sich diese Thatsache bis zu einem gewissen Grade wieder. Die 1137 untersuchten Fälle vertheilen sich folgendermassen:

976 weibliche Skoliosen:		161 männliche Skoliosen:	
354 linksconvexe	= 36,2%	80 linksconvexe	= 49,0%
126 rechtsconvexe	= 12,9 „	18 rechtsconvexe	= 11,1 „
496 combinirte	= 50,8 „	63 combinirte	= 39,3 „

Es gestaltet sich daher bei den weiblichen Fällen das Verhältniss der rechts- zu den linksconvexen wie 1 : 3, bei den weiblichen wie 1 : 4,4. Es bedeutet dies also ein ähnliches Resultat, wie es die Schuluntersuchungen von Krug und Dr. Scholder festgestellt haben. Allerdings würden diese Zahlen eine bedeutende Modification erfahren, wenn die Hauptkrümmungen der combinirten Skoliosen mitgezählt würden, insofern, als dann die rechtsconvexen männlichen weniger an Zahl zurückstehen würden. Denn wie aus obiger Zusammenstellung ersichtlich, betragen die weiblichen combinirten Skoliosen 50 %, während sich bei den männlichen nur 39 % finden.

IV. Gegenkrümmungen.

Unter unserem Materiale finden sich 63 Fälle oder 39,2 % mit einer oder zwei Gegenkrümmungen. Mehr als zwei Compensationskrümmungen fanden sich unter den männlichen Skoliosen nicht. Das Hauptcontingent derselben stellen die Dorsalskoliosen complicirt, wie übrigens schon ihr Name andeutet. Bei allen anderen Skoliosenarten kommen Nebenkrümmungen weniger häufig vor.

Eine Uebersicht über die Art und Richtung dieser Gegenkrümmungen gibt uns folgende Tabelle:

Art der Skoliosen	Einfache Krümmung	I. Gegenkrümmung	II. Gegenkrümmung
Totalskoliosen:			
linksconvexe	32	—	—
rechtsconvexe	3	3	—
Cervicodorsalskoliosen:			
linksconvexe	3	1	—
rechtsconvexe	2	—	—
Dorsalskoliosen, einfach:			
linksconvexe	24	3	1
rechtsconvexe	8	4	1
Lumbodorsalskoliosen:			
linksconvexe	18	2	1
rechtsconvexe	1	3	—
Lumbalskoliosen:			
linksconvexe	4	1	—
rechtsconvexe	2	3	—
Dorsalskoliosen, compl.:			
linksconvexe	—	29	6
rechtsconvexe	1*	4	1
	98	53	10

Rechnet man wie in der Schulthess'schen Statistik nach Krümmungen, so gibt uns nachstehende Zusammenstellung eine Uebersicht über deren Vertheilung auf beiden Seiten der Wirbelsäule.

1. Art der Krümmungen	Männliche Fälle		Gesammtfälle	
	Linksconvex	Rechtsconvex	Linksconvex	Rechtsconvex
1. Sämmtl. Krümungsscheitel	152 = 64,93%	82 = 35,04%	60%	40%
2. Einfache + Hauptkrümmungen . . .	96 = 59,62 „	65 = 40,38 „	54 „	46 „
3. Einfache Krümmungen	81 = 82,72 „	17 = 17,34 „	75 „	25 „
4. Hauptkrümmungen, ohne einfache . .	15 = 23,80 „	48 = 76,19 „	—	—
5. Sämmtl. Gegenkrümmungen	44 = 69,84 „	19 = 30,16 „	70 „	30 „
6. Einfache Gegenkrümmungen	86 = 67,91 „	17 = 32,08 „	—	—
7. Doppelte Gegenkrümmungen	8 = 80,0 „	2 = 20,00 „	—	—

Sämmtliche männliche Krümmungen 234.

Aus dem Vergleich dieser Zusammenstellung geht hervor, 1. dass die linksconvexen Krümmungen bei beiden Geschlechtern, hauptsächlich aber bei den männlichen stark über die rechtsconvexen überwiegen; 2. dass die linksconvexen Krümmungen, bei Zusammenstellung sämmtlicher männlicher Krümmungsscheitel, bei den einfachen + Hauptkrümmungen und bei den einfachen Krümmungen allein bedeutend stärker bei den männlichen als bei der Gesammtsumme vertreten sind. Die Gegenkrümmungen scheinen bei beiden Geschlechtern, sowohl links- als rechtsconvexe, ungefähr in gleicher Zahl vorzukommen.

V. Art der Skoliose.

Die Arten der Skoliose sind in der Literatur sehr spärlich behandelt. Viele Autoren registriren nur vier verschiedene Skoliosenformen, nämlich Total-, Dorsal-, Lumbodorsal- und complicirte Skoliosen, während sie die Cervicalskoliosen zum Caput obstipum und die tieferen Lumbalskoliosen zur Pelvis obliqua einreihen. Wir haben uns an die übersichtliche Eintheilung von Dr. Schulthess gehalten und unterscheiden:

1. Totalskoliosen,
2. Cervicodorsalskoliosen,
3. Dorsalskoliosen, einfach,
4. Lumbodorsalskoliosen,
5. Lumbalskoliosen,
6. Dorsalskoliosen, complicirt.

Unter diese sechs verschiedenen Arten vertheilen sich die 161 zusammengestellten männlichen Fälle, wie aus obiger Tabelle hervorgeht, in folgender Weise:

Totalskoliosen	38 = 24,0%
Cervicodorsalskoliosen	6 = 3,7 „
Dorsalskoliosen, einfach	41 = 25,4 „
Lumbodorsalskoliosen	25 = 15,5 „
Lumbalskoliosen	10 = 6,3 „
Dorsalskoliosen, complicirt	41 = 25,4 „

Aus dieser Zusammenstellung ersehen wir, dass unter dem männlichen Materiale die Dorsalskoliosen einfach und complicirt mit je 41 Fällen oder 25,4 % bei weitem vorwiegen, während sodann in zweiter Linie, nicht wie allgemein angenommen wird, die Lumbal-, sondern die Totalskoliosen mit 38 Fällen oder 24 % folgen. Die Lumbalskoliosen, die nach einigen Autoren sogar den Dorsalskoliosen den Rang streitig machen sollen, finden sich bei uns erst an dritter

Stelle mit 15,5 %. Selbst wenn wir Lumbodorsal- und Lumbalskoliosen mit einander zählen, so erreichen sie nur 21,7 % und bleiben also auch vereinigt noch hinter den Totalskoliosen zurück. Es mögen hierin die männlichen Fälle eine Ausnahme machen, denn nach Scholder finden sich die Totalskoliosen viel häufiger bei Knaben als bei Mädchen, und zwar im Verhältniss von 1 : 3, während die Dorsalskoliosen beinahe gleich sind und bei letzteren nur ganz wenig überwiegen. Am wenigsten vertreten sind die Cervicalskoliosen mit 3,7 % und auch die reinen Lumbalskoliosen mit 6,3 %. Nach unserer Statistik der männlichen Fälle würde also puncto Häufigkeit des Vorkommens der Skoliose folgende Eintheilung gelten: dorsal complicirt, dorsal einfach, total, lumbodorsal, lumbal und cervical.

Vergleichen wir die gefundenen Zahlen mit der Tabelle III der Schulthess'schen Statistik, so zeigen sich die Frequenzziffern in der Lumbodorsal und Lumbalform reducirt, ganz besonders in der letzteren; ebenso ist eine Reduction bei den Dorsalskoliosen complicirt nachzuweisen. Die Totalskoliosen hingegen sind beim männlichen Geschlechte noch häufiger zur Beobachtung gekommen, ebenso die Dorsalskoliosen einfach. Die Frequenz, wie sie hier gefunden wurde, gibt also ein ziemlich genaues Bild der bei den Schüleruntersuchungen gefundenen Angaben.

VI. Lage der Krümmungsscheitel.

Unser Material veranlasst uns ohne weiteres, zur Darstellung der Lage der Krümmungsscheitel dieselbe Art der Curvenaufzeichnung zu wählen, wie in der Schulthess'schen Statistik. Nur so können wir ein Vergleichsmaterial gewinnen. Wir verweisen daher in Beziehung auf die Herstellung und die Deutung dieser Curven, welche die Lage der Krümmungsscheitel für jedes Zehntel einer auf die Länge von zehn reducirten Wirbelsäule wiedergeben, auf jene Arbeit. In derselben werden nämlich sämmtliche Krümmungsscheitel auf eine in zehn gleiche Theile eingetheilte ideale Wirbelsäule berechnet, anfangend vom obersten Halswirbel, so dass nach Umständen zwei, drei oder vier Wirbel auf je ein Zehntel fallen, und diesen Modus haben wir beibehalten.

Die hier folgenden Curven sollen in ihren Abweichungen von den weiblichen, wo solche gemacht wurden, oder wo solche fehlen,

mit den Gesammtcurven eine Vergleichung möglich machen. Ein Fall entspricht je einem Millimeter. Bei den Curven der weiblichen Fälle, bezw. den der Schulthess'schen Statistik entnommenen Curven, musste ein anderes Verhältniss gewählt werden, so dass meistens 4 Fälle je einem Millimeter entsprechen. Diese Verschiedenheit muss bei der Vergleichung der Curven berücksichtigt werden.

Wir gehen nunmehr an die Betrachtung der Frequenzcurven. Fig. 2 und 3. Dieselbe gibt uns die Gesammtfrequenz der gefundenen Krümmungen wieder. Sie lehrt: 1. Die Gesammtzahl der linksconvexen Krümmungen ist grösser, als die der rechtsconvexen. 2. Die grösste Zahl findet sich im VI. Zehntel, d. h. circa am XII. Brustwirbel. Das zweitgrösste Maximum liegt im IV. Zehntel, und zwar bei den rechtsconvexen. Ein weiteres kleineres Maximum findet sich im II. Zehntel linksconvex und wiederum ein kleineres im VII. Zehntel rechtsconvex.

Bei der weiblichen Frequenzcurve (Fig. 3) beobachten wir im allgemeinen einen ähnlichen Verlauf, wie bei der männlichen. Ein Unterschied zwischen beiden Geschlechtern ist nur insofern zu constatiren, dass bei den linksconvexen männlichen Skoliosen eine relativ grössere Anhäufung der Fälle in den oberen, bis zum VII. Zehntel, also vom VII. Hals- bis XII. Brustwirbel vorzukommen scheint, während die linksconvexen weiblichen Skoliosen in den unteren, vom VI.—IX. Zehntel, also vom I.—V. Lendenwirbel eine merklich höhere Anzahl Fälle repräsentiren. — Weniger deutlich als bei den linksconvexen Rückgratsverkrümmungen ist die Tendenz des Vorwiegens der Dorsalskoliosen bei den rechtsconvexen männlichen Fällen ausgeprägt. Aber gleichwohl scheinen auch hier, trotzdem bei beiden Geschlechtern das Hauptmaximum rechts im IV. Zehntel, oder zwischen VI. und VII. Brustwirbel liegt, sich die männlichen Fälle etwas mehr als die weiblichen im oberen Theile der Wirbelsäule zu localisiren, während die weiblichen Skoliosen im Lendenabschnitt eine um weniges höhere Ziffer aufweisen. Die Minima befinden sich bei beiden Geschlechtern im III. Zehntel oder zwischen V. und VI. Brustwirbel linksconvex, und im VI. Zehntel oder zwischen XI. und XII. Brustwirbel rechtsconvex. Es ist daher anzunehmen, dass bei den Knaben die Rückgratsverkrümmungen mehr im oberen, bei den Mädchen jedoch häufiger im unteren Abschnitt der Wirbelsäule vorkommen, was auch schon aus der Zusammenstellung der Formen (S. 307 u. 308 der

Arbeit) hervorgeht. Unsere Curven zeigen aber ein unverkennbares Vorwiegen der linksconvexen Dorsalskoliosen beim männlichen gegenüber dem weiblichen Geschlechte. Auch diese Eigenthümlich-

Fig. 2.

Curve über die Gesammtzahl der männlichen Fälle.

Einfache + Haupt- + Nebenkrümmungen.

Gesammtzahl 234 Krümmungen.

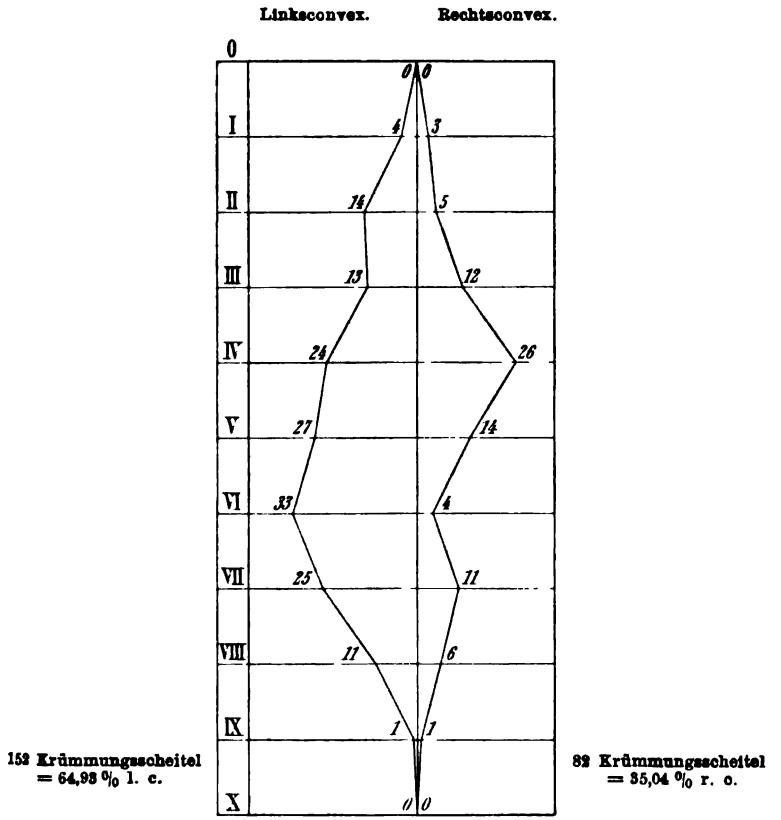

keit theilt die Curve der männlichen mit den weiblichen Fällen, dass das Hauptmaximum der linksconvexen dem Minimum der rechtsconvexen Skoliosen im VI. Zehntel, also XI. und XII. Brustwirbel gerade gegenüber liegt.

Fig. 4 und 5. Halten wir nun in diesen Figuren die Haupt- und Nebenkrümmungen aus einander, so bemerken wir, dass bei den männlichen Fällen das Maximum der linksconvexen Haupt-

Fig. 3.

Curve über die Gesammtzahl der weiblichen Fälle.

Einfache, Haupt- und Nebenkrümmungen.

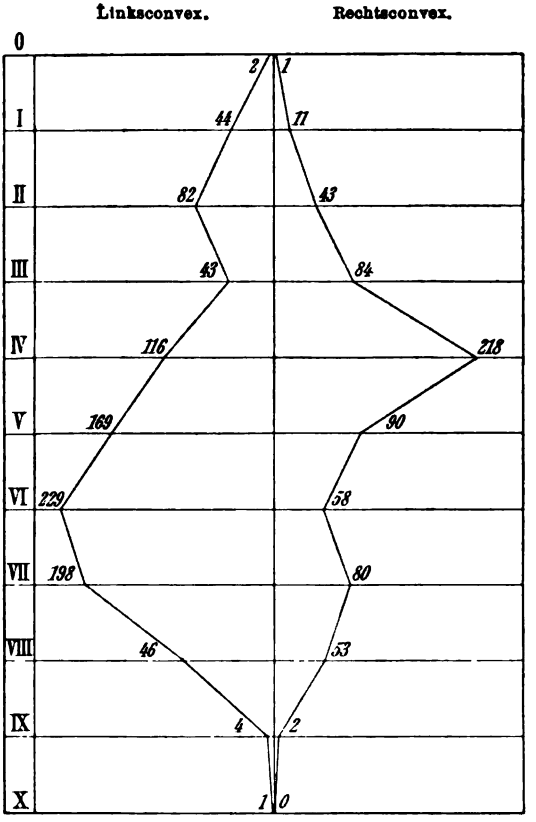

Gesammtzahl der weiblichen Fälle l. c. 934 = 59,34 %.

Gesammtzahl der weiblichen Fälle r. c. 640 = 40,65 %.

krümmungen im V. Zehntel, zwischen IX. und X. Brustwirbel zu stehen kommt, während es bei den weiblichen linksconvexen Hauptkrümmungen allerdings mit geringem Ueberwiegen im VI. Zehntel oder XI. und XII. Brustwirbel, analog Fig. 3. verharrt.

Die Gegenkrümmungen sind es also, welche in der linksconvexen Curve sämmtlicher männlicher Fälle das Maximum in gleiche Höhe mit der linksconvexen weiblichen Gesammtcurve bringen. — Bei

Fig. 4.

Curve über die Haupt- und Nebenkrümmungen sämmtlicher männlichen Fälle.

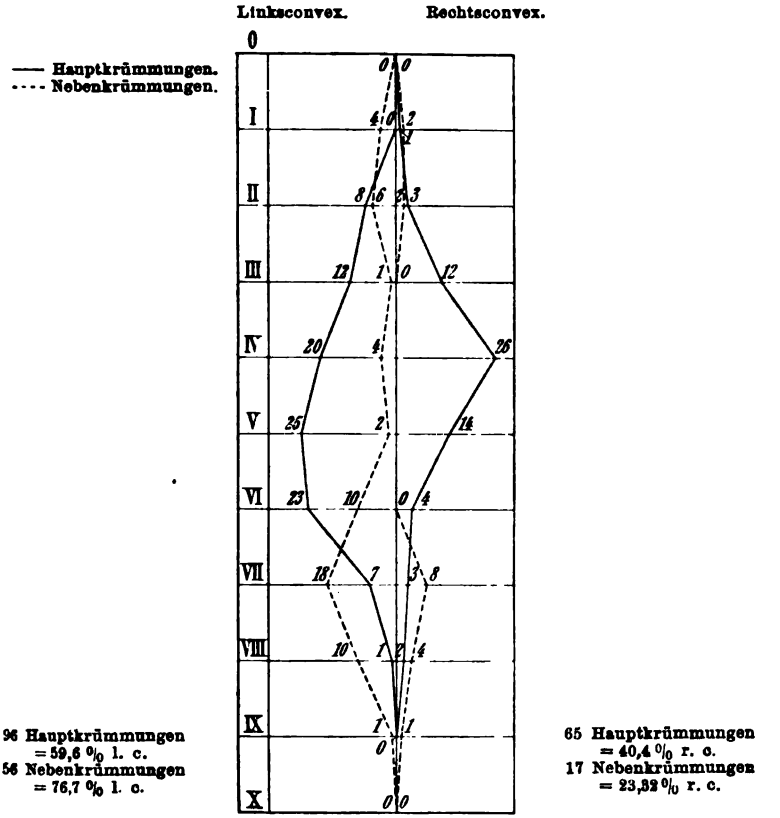

den rechtsconvexen Hauptkrümmungen bemerken wir keine wesentlichen Unterschiede in der Localisation ihrer Hauptmaxima, dieselben bleiben bei beiden Geschlechtern im IV. Zehntel, zwischen VI.—VIII. Brustwirbel (vergl. Fig. 2). Der Abfall der Curve nach oben ist aber bei den männlichen Fällen ein allmählicherer, bei den weiblichen ein steilerer. Auch ist eine grössere Frequenz der

rechtsconvexen weiblichen Skoliosen vom VI. Zehntel, XI. und XII. Brustwirbel an abwärts unverkennbar.

Im I. Zehntel, VII. Hals-, I., II. und III. Brustwirbel der linksconvexen männlichen Fälle finden wir keine Haupt-, sondern nur Nebenkrümmungen, im II. Zehntel hingegen, vom III. bis V. Brustwirbel überragen die Hauptkrümmungen in ziemlicher Zahl die Nebenkrümmungen, während bei den linksconvexen weiblichen Skoliosen im I. und II. Zehntel, also vom VII. Halsbis V. Brustwirbel die Nebenkrümmungen ganz bedeutend häufiger sind, als die Hauptkrümmungen. Das Hauptmaximum in

Fig. 5.

Curve über Haupt- und Nebenkrümmungen der weiblichen Fälle.

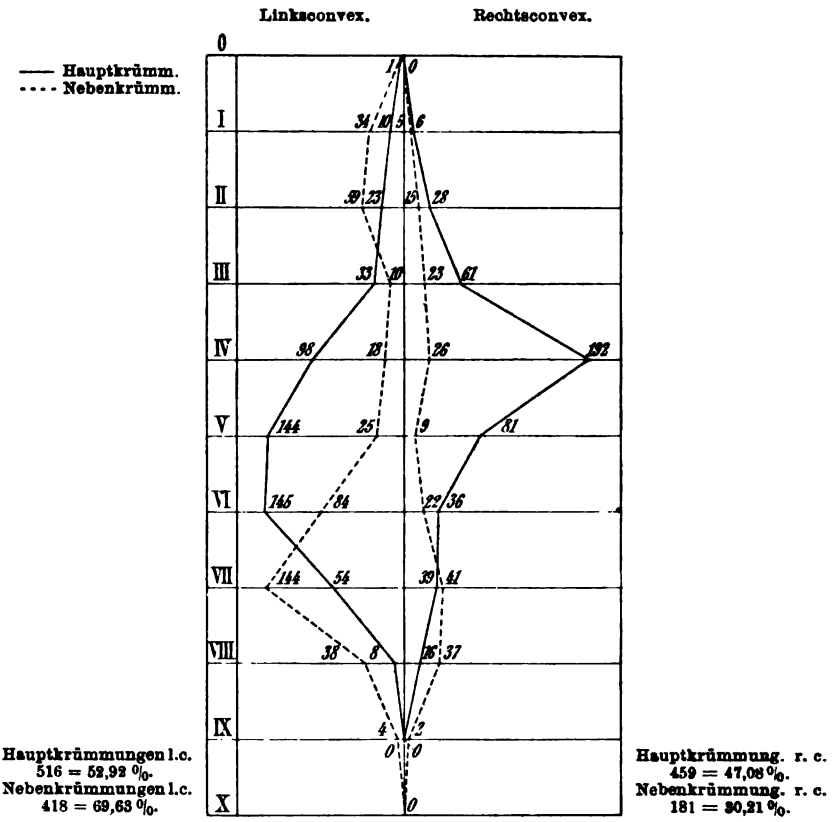

beiden Geschlechtern findet sich sowohl links- als rechtsconvex im VII. Zehntel, also beim I. und II. Lendenwirbel. Im IV. Zehntel, VI.—VIII. Brustwirbel, haben sodann die männlichen links und die weiblichen rechts ein kleines Maximum. Die linksconvexen Nebenkrümmungen der männlichen Skoliosen sind im VIII. Zehntel, III. und IV. Lendenwirbel, relativ zahlreicher vertreten, als bei den gleichseitigen weiblichen Skoliosen. Vom II.—VII. Zehntel, V. Brust- bis I. Lendenwirbel zeigen die männlichen Fälle keine Nebenkrümmungen, während solche bei den weiblichen, wenn auch in beschränkter Zahl vorhanden sind. Die relative Zahl der linksconvexen Nebenkrümmungen übertrifft diejenige bei den weiblichen. Wir finden für die weiblichen:

76,7 linksconvexe,
23,32 rechtsconvexe,

und für die männlichen:

69,6 linksconvexe,
30,2 rechtsconvexe.

Fig. 7 und 8. Die Curven über die einfachen Krümmungsscheitel haben ihr Maximum bei beiden Geschlechtern linksconvex im V. Zehntel oder beim IX. und X. Brustwirbel, die männlichen rechtsconvex ein wenig hervortretender im IV. Zehntel, VI., VII. und VIII. Brustwirbel und ebenso im VII. Zehntel, I. und II. Lendenwirbel. Ferner sehen wir bei den rechtsconvexen weiblichen Fällen das Maximum im IV. und VI. Zehntel oder VI., VII., VIII., XI. und XII. Brustwirbel. Auch hier macht sich allgemein das Prinzip geltend, dass die linksconvexen männlichen Fälle im oberen Theil der Wirbelsäule stärker vertreten seien.

VII. Höhe und Ueberhängen.

Unter Höhe des Krümmungsscheitels verstehen wir hier die senkrechte Distanz der Krümmungsscheitel von einer an die nächsten Umbiegstellen des skoliotischen Bogens angelegten Tangente (vide Schulthess). Für den Fall, dass eine deutliche Umkrümmung nach oben nicht vorhanden ist, so wird als oberer Tangirungspunkt die Höhe des VII. Halswirbels angenommen. Ist aber nach unten keine deutliche Umbiegung vorhanden, so wird das untere Ende der Dornfortsatzlinie als Tangirungspunkt angenommen.

Die Höhe des Krümmungsscheitels variirt bei unseren linksconvexen männlichen Skoliosen von 1—55 mm, bei den rechtsconvexen von 1—65 mm.

Fig. 6.

Curve über die einfachen Krümmungsscheitel der männlichen Fälle.

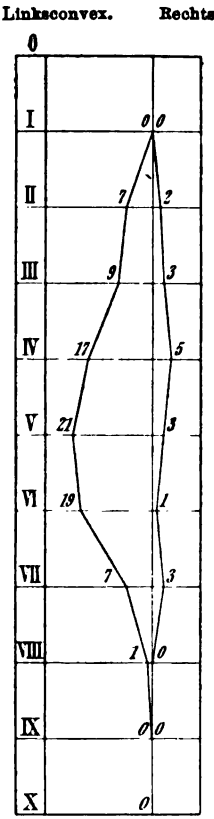

Linksconvex 81 einfache Krümmungsscheitel l. c.
Rechtsconvex 17 einfache Krümmungsscheitel r. c.

Fig. 7.

Curve über die einfachen Krümmungsscheitel der weiblichen Fälle.

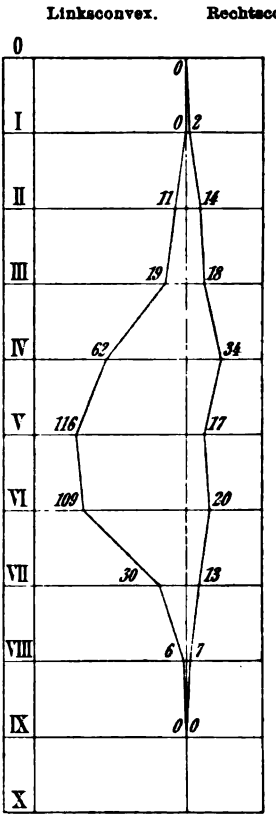

Linksconvex 353 einfache Krümmungsscheitel l. c.
Rechtsconvex 125 einfache Krümmungsscheitel r. c.

Unter Ueberhängen versteht man die senkrechte Distanz des Krümmungsscheitels von einer auf die Mitte des Kreuzbeins errichteten Geraden (Schulthess).

Bei unseren beobachteten 161 männlichen Fällen bemerken wir:

Ueberhängen nach links . . . 96 Fälle = 59,6 %
Ueberhängen nach rechts . . . 64 „ = 39,13 „
Nicht überhängend . . . . . 1 Fall = 0,62 „

Fig. 8.

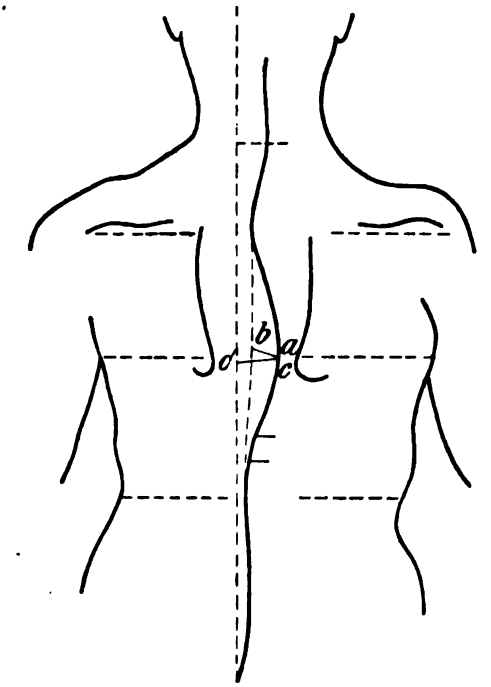

a—b Höhe, *c—d* Ueberhängen.

Es findet sich also unter unseren männlichen Hauptkrümmungen nur 1 rechtsconvexer Fall, bei welchem kein Ueberhängen constatirt wurde, während wir bei den Gegenkrümmungen 3 Fälle ohne Ueberhängen bemerken und zwar 1 links-, 2 rechtsconvex.

Man unterscheidet ferner zwischen gleichseitigem und ungleichseitigem Ueberhängen. Von unseren Skoliosen sind, wenn wir Haupt- und Nebenkrümmungen in Betracht ziehen:

	Linksconvex	Rechtsconvex
Gleichseitig überhängend	H.[1]) 93, N.[2]) 7	H. 56, N. 39
Ungleichseitig überhängend	H. 3, N. 7	H. 9, N. 16
Gar nicht überhängend	H. 0, N. 1	H. 1, N. 2

[1]) H. = Hauptkrümmungen.
[2]) N. = Nebenkrümmungen.

Wir sehen also hieraus, dass von den männlichen Fällen die grosse Mehrzahl gleichseitiges Ueberhängen zeigt, und dies

Fig. 9.

Curven über den Durchschnitt der Höhe und des Ueberhängens sämmtlicher Krümmungen der männlichen Fälle.

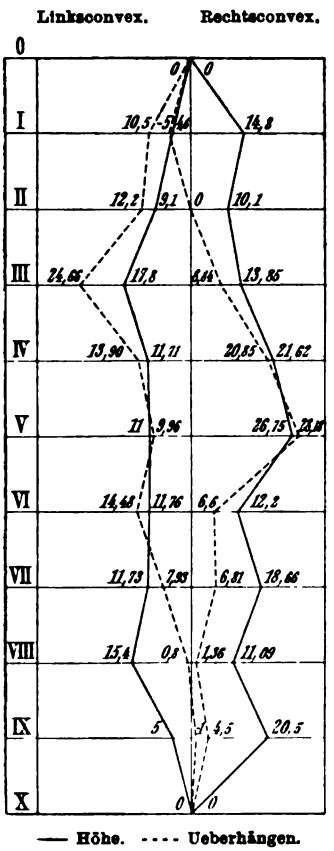

Fig. 10.

Curve über den Durchschnitt der Höhe und des Ueberhängens der einfachen + Hauptkrümmungen.

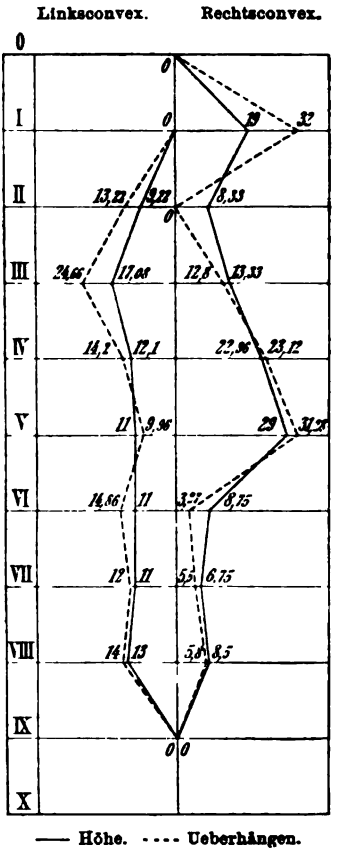

ist bei den linksconvexen Skoliosen noch weit ausgeprägter bemerkbar, als bei den rechtsconvexen. Es findet daher bei fast allen männlichen Fällen eine seitliche Verschiebung des Rumpfes in der Höhe des Krümmungsscheitels im Sinne der Deviation statt. Das Maximum des Ueberhängens ist bei unserem männlichen

Materiale 100 mm, während das mittlere Ueberhängen in den einzelnen Zehnteln von 0,8—24,66 mm schwankt.

Da die weiblichen Fälle des hiesigen orthopädischen Institutes in Bezug auf Höhe und Ueberhängen noch nicht isolirt zusammengestellt sind, und aus den bisherigen Resultaten nicht eine analoge Curve angefertigt werden konnte, so sind wir nach dieser Richtung nur in der Lage, die Ergebnisse der männlichen Fälle mit den Gesammtcurven der Schulthess'schen Arbeit zu vergleichen.

In Fig. 9 finden wir die Curven über Höhe und Ueberhängen der männlichen Skoliosen. Die männliche linksconvexe Curve über Höhe steigt vom 0.—II. Zehntel regelmässig an, verläuft etwas steiler zum III. Zehntel und bildet hier das Maximum; darauf geht sie etwas zurück zum IV. Zehntel, bleibt bis zum VII. Zehntel auf gleicher Höhe, erreicht im VIII. Zehntel ein zweites Maximum und fällt dann steil zum IX., darauf langsamer zum X. Zehntel ab. Ihr Verlauf ist im ganzen ein gleichmässiger. — Die rechtsconvexe Höhencurve steigt von 0 rasch zum I. Zehntel empor, nimmt im II. Zehntel etwas ab, erreicht dann langsam im V. Zehntel ihr Maximum, bildet darauf im IX. ein zweites, im VII. Zehntel ein drittes Maximum, während das VI. und VII. Zehntel die Minima repräsentiren. Sie endigt mit 0 im X. Zehntel.

Sie zeichnet sich also durch ein scharf ausgesprochenes Maximum in der Höhe des IX. und X. Brustwirbels aus.

Die Gesammtcurve über Höhe (vide Schulthess) beginnt linksconvex schon im 0. Zehntel mit 6,0, erhebt sich langsam zum I. Zehntel, darauf schwach steigend zum II. und III., geht im IV. Zehntel etwas zurück, um im V. Zehntel wieder zur gleichen Höhe anzusteigen, bleibt sodann gleich bis zum VI. Zehntel, erreicht im VII. ihr Maximum, um im IX. Zehntel wieder etwas abzufallen und im X. Zehntel auf gleicher Höhe, wie im VIII. zu endigen. — Rechtsconvex finden wir schärferes Ansteigen. Die Curve fängt im 0. Zehntel ebenfalls mit 6,0 an, bleibt im I. Zehntel auf derselben Höhe, steigt darauf continuirlich zum IV. Zehntel, bildet im V. das Maximum, fällt sodann ziemlich rasch zum VI. und etwas langsamer zum VII. Zehntel ab, erhebt sich noch einmal ein wenig im VIII. Zehntel, um dann in leichtem Bogen mit 0 im X. Zehntel ganz abzuklingen.

Der besseren Uebersicht wegen fügen wir jeweilen die Durchschnittszahlen beider Curven bei.

	0	I	II	III	IV	V	VI	VII	VIII	IX	X
Linksconvex:											
Männliche Curve .	0	4,6	9,1	17,8	11,71	11,0	11,76	11,73	15,4	5,0	0
Gesammtcurve . .	6,0	9,5	10,1	12,4	11,2	12,5	12,5	15,7	14,0	11,4	14,0
Rechtsconvex:											
Männliche Curve .	0	14,8	10,1	13,85	21,62	26,75	12,2	18,66	10,9	20,5	0
Gesammtcurve . .	6,0	6,1	9,3	13,4	19,3	20,6	10,2	8,4	9,4	6,6	0

Die linksconvexe männliche Curve ist also viel schärfer ausgeprägt, als die gleichseitige Gesammtcurve. Wir finden bei ersterer das Hauptmaximum im III. Zehntel oder beim V. und VI. Brustwirbel, ferner ein kleineres Maximum im VII. Zehntel, beim I. und II. Lendenwirbel. Bei der Gesammtcurve ist das Hauptmaximum im VII. Zehntel oder ebenfalls beim I. und II. Lendenwirbel, sodann ein zweites Maximum im VIII. Zehntel, beim III. und IV. Lendenwirbel. Der Vergleich ergibt ferner, dass bei den linksconvexen Fällen in beiden Curven die Durchschnittszahlen beinahe übereinstimmen mit Ausnahme im I. und VII. Zehntel, wo die Gesammtcurve, und im III. Zehntel, wo die männliche höhere Ziffern aufweist. Die Höhe der Krümmungsscheitel erreicht linksconvex im III. Zehntel oder beim V. und VI. Brustwirbel die grösste Ausdehnung, während dieselbe bei der Gesammtcurve sich im VII. und VIII. Zehntel oder vom I.—IV. Lendenwirbel befindet. Die männlichen Skoliosen hätten darnach im oberen Theil der Wirbelsäule, die Gesammtfälle im unteren ihre grössten Abweichungen; jedoch kommt in Betracht, dass das Maximum bei den männlichen Skoliosen durch einzelne hochgradig entwickelte Fälle veranlasst ist.

Rechtsconvex stimmen die beiden Curven besser mit einander überein. Die Hauptmaxima sind an gleicher Stelle im V. Zehntel oder IX. und X. Brustwirbel. Die ziemlich starke Differenz in den Durchschnittszahlen im I. und VII. Zehntel beruht beim männlichen Geschlechte auf vereinzelten Skoliosen, im V. Zehntel aber auf dem Zusammentreffen verschiedener schwerer Fälle. Einzig im 0. Zehntel weist die rechtsconvexe Gesammtcurve eine höhere Zahl auf, sonst wird sie in allen Zehnteln von der Durchschnittsziffer der männlichen Fälle übertroffen.

Fig. 9. Die linksconvexe Curve des Ueberhängens der

männlichen Fälle steigt von 0 zum I. Zehntel an, wird im II. weniger steil, um dann rasch zum Maximum im III. Zehntel emporzusteigen. Darauf fällt die Curve zum V. Zehntel ab, zeigt im VI. Zehntel eine mittlere Erhebung und verjüngt sich nachher continuirlich bis zum VIII. Zehntel, wird im IX. schwach negativ und endigt mit 0 im X. Zehntel. — Die rechtsconvexe männliche Curve des Ueberhängens beginnt im I. Zehntel mit — 5, d. h. auf die der Deviationsrichtung entgegengesetzte Seite überhängend und fällt darauf zu 0 im II. Zehntel ab. Sodann steigt sie regelmässig bis zu ihrem Maximum im V. Zehntel, wird bis zum VI. Zehntel etwas kleiner, bleibt auf gleicher Höhe bis zum VII. Zehntel, bildet im VIII. ein Minimum, im IX. Zehntel eine kleine Erhebung, um im X. Zehntel vollständig abzuklingen.

Die Gesammtcurve des Ueberhängens (vide Dr. W. Schulthess) nimmt linksconvex ihren Anfang im 0. Zehntel mit 5,5, geht im I. Zehntel leicht zurück und verläuft nachher in regelmässiger, schwach wellenförmiger Curve mit kleinem Maximum im V. Zehntel vom III.—VII. Zehntel, um dann rasch zum VIII. Zehntel abzufallen und im X. Zehntel, wahrscheinlich nur durch einige Fälle bedingt, das Hauptmaximum zu erreichen. — Rechtsconvex fängt die Gesammtcurve im 0. Zehntel an mit — 2, steigt nachher ziemlich steil zum I., dann in leichtem, nicht ganz regelmässigem Bogen zu ihrem Maximum im V. Zehntel. Darauf fällt sie rasch zum VIII. Zehntel ab, um im IX. Zehntel noch eine kleine Erhebung zu bilden und mit 0 im X. Zehntel abzuschliessen. Die Durchschnittszahlen sind beim Ueberhängen folgende:

	0	I	II	III	IV	V	VI	VII	VIII	IX	X
Linksconvex:											
Männliche Curve .	0	10,5	12,2	24,66	13,90	9,96	14,48	7,93	0,8	— 1	0
Gesammtcurve .	5,5	4,1	5,8	11,1	11,7	13,2	11,9	7,3	2,6	1,8	20.0
Rechtsconvex:											
Männliche Curve .	0	— 5	0	8,84	20,85	28,18	6,81	6,81	1,36	4.5	0
Gesammtcurve .	— 2	5,8	5,5	8,5	16,6	19,7	3,9	3,9	1,0	1,6	0

Wir finden auch beim Ueberhängen ein Ansteigen der Zahlen in gewissen Regionen, so bei den männlichen linksconvexen Fällen vor allem im III. Zehntel oder V.—VI. Brustwirbel, während die Gesammtcurve ihr Maximum im X. Zehntel,

also in der Sacralgegend aufweist, was wahrscheinlich nur auf einen vereinzelten Fall zurückzuführen und daher ohne Bedeutung ist. Als zweites Maximum tritt dann das V. Zehntel oder VIII.—XI. Brustwirbel hervor. Es scheint also auch beim Ueberhängen linksconvex der obere Theil der Wirbelsäule bei den männlichen Fällen mehr belastet zu sein, als der untere. Das Ueberhängen der Gesammtzahl wird linksconvex durchschnittlich etwas tiefer beobachtet. Die Durchschnittszahlen sind linksconvex bei den männlichen Skoliosen beinahe in allen Zehnteln merklich höher, als bei den Gesammtfällen, vor allem fällt die grosse Differenz vom I.—III. Zehntel oder I. Hals- bis VI. Brustwirbel auf. Auch rechtsconvex sind die Durchschnittszahlen der männlichen Skoliosen grösser, doch localisiren sich ihre Maxima in gleicher Höhe vom VIII.—XI. Brustwirbel. Eine bedeutende Differenz findet sich im IV. und V. Zehntel oder VI.—XI. Brustwirbel, wo die männlichen Durchschnittszahlen sehr stark überwiegen, in den übrigen Zehnteln stimmen sie ziemlich überein.

Fig. 11.

Curve über Höhe und Ueberhängen sämmtlicher männlichen einfachen Krümmungen.

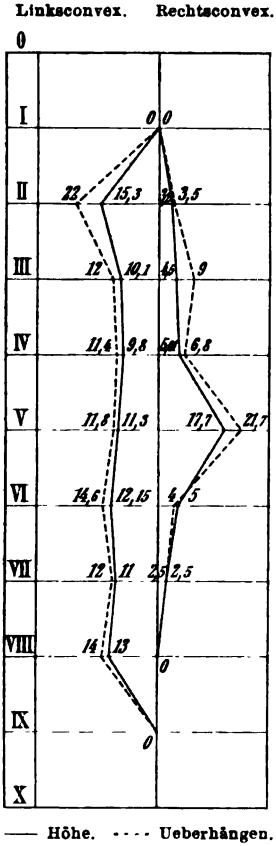

Die nun folgenden männlichen Curven zeigen in ihrem Verhalten zu den Gesammtcurven grosse Uebereinstimmung, so dass sie in aller Kürze behandelt werden können.

In Fig. 10 steigt die Höhe der einfachen Hauptkrümmungen in den linksconvexen männlichen Fällen von 0 im I. zum III. Zehntel rasch an, bildet hier das Maximum, fällt dann zum V. Zehntel etwas ab, macht kleine Erhebungen im VI. und VII. Zehntel und schliesst im IX. Zehntel mit 0. — Rechtsconvex bilden die gleichnamigen Fälle ihr Maximum im I. Zehntel, jedoch nur 1 Fall, daher fällt das eigentliche Maximum ins V. Zehntel,

sonst verläuft die Curve ohne starke Excursionen und schliesst mit 0 im IX. Zehntel. Die Maxima bleiben an gleicher Stelle.

In den Gesammtfällen linksconvex (vide Schulthess) macht die Höhencurve einen schwachen convexen Bogen vom I.—IX. Zehntel mit Maximum im III. Zehntel. — Rechtsconvex stimmt die Gesammtcurve mit ihren Haupt- und Nebenmaxima im V. und VIII. Zehntel mit der männlichen Curve so ziemlich überein. Wenn wir auch hier die Durchschnittszahlen beifügen, erkennen wir die kleinen Unterschiede leicht. Es sind folgende:

	0	I	II	III	IV	V	VI	VII	VIII	IX	X
Linksconvex:											
Männliche Curve	0	0	9,22	17,08	12,1	11,0	11,0	11,0	13,0	0	
Gesammtcurve .	6,0	10,1	10,2	13,1	11,5	12,8	12,5	12,4	9,0	0	14,0
Rechtsconvex:											
Männliche Curve	0	32,0	8,33	13,33	22,96	29,0	8,75	6,75	8,5	0	
Gesammtcurve .	0	8,9	9,4	14,9	20,5	21,5	10,6	7,8	9,6	0	

In der Gesammtcurve haben wir im 0. und I. Zehntel schon ziemlich hohe Zahlen, also beim VII. Hals- bis V. Brustwirbel, während die männlichen linksconvexen Fälle erst im II. Zehntel beginnen. Die Differenz in den Durchschnittszahlen ist mit Ausnahme des Falles der Gesammtcurve im X. Zehntel klein. Rechtsconvex sehen wir, dass die männlichen Fälle bedeutend höhere Zahlen erreichen, also grössere Abweichungen aufweisen. Sonst ergeben sich keine wesentlichen Unterschiede.

Die männliche linksconvexe Curve des Ueberhängens verläuft beinahe parallel mit der gleichnamigen Höhencurve, nur beobachten wir im V. Zehntel etwas kleinere, im VI. etwas grössere Zahlen. — Auch bei der rechtsconvexen Curve finden wir sehr grosse Aehnlichkeit mit der entsprechenden Höhencurve, bei beiden finden wir die Maxima im V. Zehntel.

Die linksconvexe Gesammtcurve des Ueberhängens wie auch die rechtsconvexe differiren wenig von den entsprechenden Höhencurven. Und es mag genügen, wenn wir hier nur die Durchschnittszahlen der männlichen und der Gesammtcurve notiren.

	0	I	II	III	IV	V	VI	VII	VIII	IX	X
Linksconvex:											
Männliche Curve	0	0	13,22	24,66	14,2	9,96	14,86	12,0	14,0	0	0
Gesammtcurve .	9,0	18,8	10,7	14,9	12,9	14,5	15,0	11,9	7,2	0	0
Rechtsconvex:											
Männliche Curve	0	32,0	0	12,8	22,96	31,28	3,27	5,5	8,0	0	0
Gesammtcurve .	0	13,5	9,0	12,9	17,6	20,9	9,9	6,4	6,5	0	0

Wir finden also bei beiden Curven die Maxima linksconvex getrennt, und zwar bei den männlichen im III. Zehntel oder beim V. und VI. Brustwirbel, bei den Gesammtfällen im V. Zehntel, also im IX. und X. Brustwirbel, dafür bildet aber das III. Zehntel das zweite Maximum. In den meisten Zehnteln überwiegen hier die männlichen Fälle mit Ausnahme im I. und II. Zehntel, wo letztere vollständig fehlen. Rechtsconvex haben beide Curven ihr Maximum im V. Zehntel, also beim IX. und X. Brustwirbel. Auch hier sind durchschnittlich die Ziffern der männlichen Fälle höher und speciell beim VI.—IX. Brustwirbel.

Fig. 10. Zum Schlusse fügen wir noch eine Curve über Höhe und Ueberhängen der einfachen Krümmungen bei.

Die linksconvexe Höhencurve hat ihr Maximum im II. Zehntel, ein zweites im IV. Zehntel und ein drittes im VIII. Zehntel. — Rechtsconvex beobachten wir ein erst allmähliches Ansteigen zum IV. Zehntel, darauf rapides Steigen bis zum Maximum im V. Zehntel, nachher rasches Abfallen zum VI. und gänzliches Abklingen im VIII. Zehntel.

Die linksconvexe Gesammtcurve über Höhe macht wiederum einen analogen Bogen, wie bei Fig. 10 von Schulthess mit Maximum im V. Zehntel. Rechtsconvex sehen wir bei den Gesammtfällen schon im I. Zehntel eine bedeutende Höhe. Das Hauptmaximum findet sich im III. Zehntel, eine weitere Erhebung im VII. Zehntel. Die Zahlen sind folgende:

	0	I	II	III	IV	V	VI	VII	VIII	IX	X
Linksconvex:											
Männliche Curve	0	0	15,6	10,1	9,82	11,3	12,15	11,0	13,0	0	0
Gesammtcurve .	0	0	10,2	11,4	10,9	12,5	12,2	10,3	7,8	0	0
Rechtsconvex:											
Männliche Curve	0	0	3,2	4,5	5,01	17,7	5,0	2,5	0	0	0
Gesammtcurve .	0	12	10,3	15,4	14.0	14,5	10,2	6,3	5,7	0	0

Während also die linksconvexen männlichen Fälle ihr stark entwickeltes Maximum in der Höhe des III. und V. Brustwirbels aufweisen, finden wir ein solches weit weniger prägnant bei den linksconvexen Gesammtfällen, beim IX. und X. Brustwirbel. Im übrigen differiren die Durchschnittszahlen sehr wenig. — Rechtsconvex hat die Gesammtcurve im I. Zehntel oder vom VII. Hals- bis III. Brustwirbel eine starke Erhebung, und hier überwiegen die Gesammtfälle ganz bedeutend, im V. Zehntel hingegen besitzen die männlichen Fälle das grösste Maximum.

Die Curve über Ueberhängen der linksconvexen männlichen Fälle verläuft ebenfalls beinahe parallel mit der entsprechenden Höhencurve. Auch ihr Maximum befindet sich im II. Zehntel. — Rechtsconvex sehen wir ebenfalls gleichmässiges Verlaufen mit der Höhencurve, nur im III. Zehntel finden wir eine etwas grössere Erhebung. Das Maximum findet sich im V. Zehntel. Im IV. Zehntel überragt die Höhe das Ueberhängen. Abschluss der Curve beim VIII. Zehntel mit 0.

Die linksconvexe Gesammtcurve repräsentirt keine wesentlich anderen Resultate, da sie sowohl links- als rechtsconvex ähnlich der Höhencurve verläuft. Die Durchschnittsresultate sind:

	0	I	II	III	IV	V	VI	VII	VIII	IX	X
Linksconvex:											
Männliche Curve	0	0	22,0	12,0	11,4	11,8	14,6	12,0	14,0	0	0
Gesammtcurve .	0	0	10,5	13,8	13,8	14,1	14,5	10,7	8,7	0	0
Rechtsconvex:											
Männliche Curve	0	0	3,5	9,0	6,8	21,7	4,0	25,0	0	0	0
Gesammtcurve .	0	15,0	8,0	18,1	16,4	17,9	11,0	6,6	9,1	0	0

Hier haben wir also linksconvex ein ziemlich starkes Ueberwiegen der männlichen Durchschnittszahl im II. und VIII. Zehntel oder vom III.—V. Brust- und III.—V. Lendenwirbel, während die übrigen Zahlen nur geringe Differenzen aufweisen. Bei den rechtsconvexen Fällen wiegen die Durchschnittsziffern der Gesammtcurve, mit Ausnahme im Maximum beim IX. und X. Brustwirbel überall ganz bedeutend vor. Während linksconvex die männlichen Skoliosen im II. Zehntel oder im III. und IV. Brustwirbel puncto Ueberhängen hohe Werthe zu erreichen scheinen, ist dies

rechtsconvex im Hauptmaximum beim IX. und X. Brustwirbel der Fall. Die Höhe der Gesammtfälle scheint sich etwas gleichmässiger auf die einzelnen Zehntel zu vertheilen.

Ueberblicken wir noch einmal das Ergebniss der Zusammenstellung der Durchschnittszahlen von Höhe und Ueberhängen der auf die einzelnen Zehntel vertheilten Fälle, so entdecken wir daran unschwer eine durchgehende Eigenschaft. Die rechtsconvexen Fälle zeigen überall im V. Zehntel, d. h. in der Höhe des IX. und X. Brustwirbels die grössten Werthe, sowohl in Bezug auf die Höhe, als des Ueberhängens. Diese liegen ganz erheblich über den Durchschnittswerthen der übrigen Zehntel, übertreffen sie mindestens um das Doppelte; auch stehen sie über den Durchschnittswerthen der linksconvexen Fälle. Die rechtsconvexen Skoliosen, welche ihren Krümmungsscheitel in der Höhe des IX. und X. Brustwirbels haben, sind also in Beziehung auf Deviation am stärksten entwickelt. Wenn die Curve der Werthe, wie sie sich aus der Zusammenstellung sämmtlicher Krümmungsscheitel ergibt, analysirt wird, so steigt der Werth der Abweichungen für die einfachen Hauptkrümmungen noch bedeutend. Dass es aber die complicirten Fälle sind, welche eine maximale Deviation in der Höhe des IX. und X. Brustwirbels veranlassen, geht daraus hervor, dass die Curve der einfachen Fälle bedeutend geringere Werthe zeigt. Neben diesen auffallend starken Deviationen der rechtsconvexen Skoliosen fällt die ausserordentliche Gleichmässigkeit bei der Deviation der linksconvexen auf. Hier wird die Gleichmässigkeit der Linie nur durch ein leichtes Höhersteigen der Werthe im II. und III. Zehntel unterbrochen. Die stärksten Abweichungen bei den linksconvexen Skoliosen liegen also im oberen Theil der Wirbelsäule. Diese Eigenschaft zeichnet die männlichen Fälle deutlich und scharf vor der Gesammtmasse der Skoliosen, die selbstverständlich durch den Charakter der weiblichen Skoliosen bestimmt wird, aus. Wenn dies als die eine Eigenschaft der männlichen Fälle bezeichnet werden darf, so dürfen wir in der ausserordentlichen Stärke der Deviationen bei den rechtsconvexen eine zweite prägnante Eigenschaft erblicken, wodurch sich die männlichen Skoliosen vor den weiblichen auszeichnen.

Resumiren wir zum Schluss kurz die Resultate unserer Einzelbetrachtungen, so ergibt sich:

I. Frequenz. In unserer Anstaltsstatistik verhalten sich die Zahlen der männlichen zu den weiblichen Skoliosen wie 1 : 7, in anderen Anstaltsstatistiken wie 1 : 7—10, in der Schulstatistik durchschnittlich wie 1 : 1. Die Skoliose kommt demnach beim männlichen Geschlechte ebenso häufig vor wie beim weiblichen, sie geht aber den Anstalten viel seltener zu.

II. Alter. Die Skoliose kommt nach unserer Statistik bei Knaben am häufigsten zwischen dem 10., 13. und 14. Altersjahre vor und ebenso bei den Mädchen. Nach den Schulstatistiken von Scholder finden sich bei den Knaben am meisten Fälle vom 13. bis 14. Jahre, bei den Mädchen aber vom 10.—13.; nach Krug verzeichnet man bei beiden Geschlechtern am meisten Skoliosen im 13. und 14. Altersjahre, wobei die männlichen Fälle jedoch höhere Ziffern aufweisen. Bei unseren männlichen Fällen liegt das Durchschnittsalter im 13,1. Jahre, das der Dorsalskoliosen complicirt im 15,3. Jahre.

III. Richtung der Deviation. Unsere männlichen Rückgratsverkrümmungen sind in 64,9 % linksconvex, in 35,04 % rechtsconvex. Unsere weiblichen Skoliosen sind 59,43 % linksconvex, in 40,65 % rechtsconvex. Die männlichen Skoliosen sind demnach noch häufiger linksconvex als die weiblichen. Scholder und Krug fanden ähnliche Resultate.

IV. Localisation. Die Häufigkeit des Vorkommens der verschiedenen Skoliosenarten demonstrirt am besten folgende absteigende Reihe.

Männlich:		Weiblich:	
Dorsal, compl.	25,4 %	Dorsal, compl.	31,4 %
Dorsal, einfach	25,4 „	Lumbodorsal	20,0 „
Total	24,0 „	Dorsal, einfach	18,0 „
Lumbodorsal	15,5 „	Total	14,0 „
Lumbal	6,3 „	Lumbal	12,7 „
Cervicodorsal	3,7 „	Cervicodorsal	3,6 „

Sowohl bei den links- als den rechtsconvexen männlichen Skoliosen bemerkt man eine schwache Tendenz, sich mehr im oberen, und der weiblichen, sich mehr im unteren Theil der Wirbelsäule zu localisiren. Diese Tendenz zeigt sich am deutlichsten bei den linksconvexen Fällen.

V. Deviation. Die Höhe und das Ueberhängen der männlichen Skoliosen unterscheidet sich dadurch von demjenigen der

weiblichen, bezw. der Gesammtzahl, dass die linksconvexen im oberen Theil der Wirbelsäule stärkere Deviationen erfahren und dass bei den rechtsconvexen die absoluten Werthe der Deviationen diejenigen der weiblichen übertreffen.

Uebersichtstabelle.

Art der Skoliosen	Total	Links-convex	Rechts-convex	Mit Gegenkrümmung		Ohne Gegenkrümmung		Proc.
				Links-convex	Rechts-convex	Links-convex	Rechts-convex	
1. Totalskoliosen .	38	35	3	0	3	32	3	24,0
2. Cervicodorsalskoliosen . . .	6	3	3	1	0	3	2	3,7
3. Dorsalskoliosen, einfach	41	28	13	6	5	24	8	25,4
4. Lumbodorsalskoliosen . . .	25	20	5	5	2	18	1	15,5
5. Lumbalskoliosen	10	5	5	3	1	4	2	6,3
6. Dorsalskoliosen, compl.	41	5	36	41	6	0	1[1])	25,4
Total	161	96	65	56	17	81	17	

Am Schlusse dieser Studie erfülle ich gerne die angenehme Pflicht, Herrn Dr. W. Schulthess, sowohl für die freundliche Ueberlassung des Themas, als auch die zuvorkommende Unterstützung während der Arbeit, meinen verbindlichsten Dank auszusprechen.

[1]) Gegenkrümmung nicht notirt.

XXXIII.

Zur Casuistik des beiderseitigen, angeborenen Schulterblatthochstandes.

Von

Dr. **Heinrich Mohr,**
Specialarzt für Chirurgie in Bielefeld.

Mit 3 in den Text gedruckten Abbildungen.

Während seit der ersten Veröffentlichung Sprengel's (1891) bereits weit über 30 Fälle angeborenen, einseitigen Schulterblatthochstandes bekannt geworden sind, scheint die doppelseitige Erkrankung viel seltener vorzukommen. Nur 5 Fälle finde ich bisher beschrieben, und zwar von Milo[1]), Honsell[2]), Pankow[3]) und Kausch[4]) (2 Fälle). Einen weiteren beobachtete ich als zufälligen Nebenbefund bei einer 22jährigen Spinnereiarbeiterin.

Nach Angabe der Mutter liegen in der Familie keine ähnlichen oder sonstigen Deformitäten vor. Das Fruchtwasser bei der Geburt soll sehr reichlich, die Geburt schwer, die Lage des Kindes eine „schlechte" gewesen sein. Näheres ist nicht festzustellen. Der Schulterhochstand sei von Geburt an vorhanden gewesen und habe im Laufe der Jahre eher noch zugenommen. Dagegen hätten sich die Verkrümmungen an der Wirbelsäule erst später entwickelt. Patientin legte von Kind an mit Vorliebe beide Arme auf den Rücken und hat diese Gewohnheit auch jetzt noch beibehalten. Sie war im übrigen stets gesund und litt insbesondere nie an Rhachitis.

Objectiver Befund: Die Kopfhaltung ähnelt der bei Kyphose der oberen Wirbelsäule, der Kopf steht stark zwischen den Schultern,

---

[1]) Zeitschrift für orthopädische Chirurgie Bd. 6 Heft 2.
[2]) Beiträge zur klinischen Chirurgie Bd. 24 S. 815.
[3]) Inaugural-Dissertation. Leipzig 1900.
[4]) Mittheilungen aus Grenzgebieten 1902. Bd. 9 Heft 3.

ist nach vorne und unten gesunken, und das Kinn ist dem Brustbein genähert. Die normale Form der Nackenschulterlinie ist verwischt, der Hals erscheint verkürzt und in seinem unteren Theile stark verbreitert. Bei Betrachtung von hinten zeigt es sich, dass beide Schulterblätter abnorm hoch, das linke noch etwas höher als das rechte, stehen; ihre Stellung zur Mittellinie ist symmetrisch, die oberen Partien haben sich beiderseits der Mittellinie stark genähert, während die unteren Winkel weiter als in der Norm von ihr entfernt sind. Der Abstand der medialen Ränder von einander an der Stelle des Spinaursprungs beträgt ca. 3 cm, der untere Winkel ist links 5½ cm, rechts 7 cm von der Mittellinie entfernt. Die medialen Ränder bilden beiderseits mit der Wirbelsäule einen nach unten offenen Winkel, der (infolge der linksconvexen Skoliose) links kleiner ist als rechts. Dagegen ist die Winkelstellung zur Mittellinie beiderseits gleich und beträgt etwa 30°. Die axillaren Ränder stehen bei herabhängenden Armen fast horizontal, die Spinae scapulae genau horizontal. Die grösste Höhe des Schulterblatts beträgt links 14, rechts 14,5 cm, die Länge der Spina links 18, rechts 17 cm. Die Schulterblattform ist demnach in die Breite verzogen. Die oberen Scapularränder springen beiderseits exostosenartig hervor. Diese Vorsprünge liegen links 4, rechts 3½ cm über einer durch den Dornfortsatz des siebenten Halswirbels gezogenen Horizontalen. Der untere Winkel steht links in Höhe des vierten, rechts des fünften Brustwirbeldornfortsatzes. Das linke Schulterblatt steht also im ganzen etwas höher als das rechte. Nimmt man als Norm an, dass die Scapula zwischen zweitem und achtem Brustwirbel steht, so stände also das Schulterblatt in unserem Falle links um etwa 6, rechts um etwa 5½ cm zu hoch. Es handelt sich hiernach im wesentlichen um eine einfache Verschiebung der Schulterblätter nach oben in einer der Mittellinie parallel verlaufenden Linie. Eine gleichzeitige Rotation um die sagittale Achse ist nicht nachweisbar. Ausser dem bereits erwähnten exostosenartigen Vorspringen der oberen Ränder fällt von Formveränderungen am Knochen besonders die Beschaffenheit der Basis am Spinaursprung auf. Hier springt beiderseits in gerader Fortsetzung der Spina gegen die Mittellinie zu eine zungenförmige Verlängerung und Verdickung des Schulterblatts vor. Diese ist links etwas breiter und kürzer geformt, rechts etwas schmäler und länger. Die inneren Ränder dieser Vorsprünge stehen dicht neben den Dornfortsätzen, besonders rechts. Infolge dieser zungenförmigen Vorsprünge sind die inneren oberen Winkel der Schulterblätter stark

lateralwärts verschoben, so dass sie den Eindruck einer Exostose des oberen Randes machen. Das, was als exostosenartiges Vorspringen des oberen Randes bereits erwähnt wurde, ist also in Wirklichkeit der seitwärts verschobene mediale obere Winkel. Auf diese Weise entsteht an Stelle der normalen stumpfwinkligen Abknickung der Basis scapulae eine beinahe spitzwinklige. Besonders durch diese Verhältnisse kommt die ins Breite verzogene Form der Scapula

Fig. 1.

zu Stande (cf. Skizze). Der exostosenartige mediale obere Winkel verläuft als leicht verdickter und etwas nach hinten umgebogener Vorsprung schräg in der Richtung von hinten innen nach vorn aussen. Zwischen diesen Vorsprüngen und der aufsteigenden Halsmusculatur ist eine flache Mulde vorhanden. Die Schulterblätter sind nach allen Richtungen hin passiv verschiebbar, jedoch in geringerem Grade als in der Norm; bei Verschieben der zungenförmigen Verlängerungen gegen die Rippen ist beiderseits Knarren zu fühlen.

Die Wirbelsäule ist S-förmig gekrümmt, und zwar besteht eine leichte Lordose und gleichzeitige rechtsconvexe Skoliose der untersten Halswirbel und der zwei obersten Brustwirbel mit einer seitlichen Abweichung von 2 cm. Hierauf folgt eine bogenförmige, linksconvexe Skoliose der mittleren Brustwirbel vom zweiten bis

etwa neunten abwärts, ebenfalls mit 2 cm seitlicher Ausbiegung. Die hinteren und seitlichen Partien des Brustkorbes, besonders unterhalb der Schulterblätter sind stärker als normal gewölbt, die

Fig. 2.

Thoraxform ist lang ausgezogen und flach, die untersten Rippen convergiren. Es bestehen keinerlei Rippenverbiegungen.

Von Veränderungen an der Rückenmusculatur fällt am meisten die Atrophie des Trapezius auf. Der oberhalb der Spinae

Fig. 3.

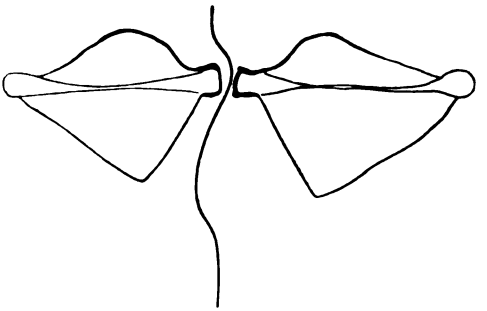

scapulae gelegene Theil ist stark verkürzt, jedoch nicht contrahirt. sondern schlaff und schwach ausgebildet. Besonders die hinteren medialen Fasern, welche vom Hinterhaupt und dem Nackenband

entspringen, scheinen sehr atrophisch zu sein; die freien Ränder der claviculären Portion treten als zwei schlaffe Falten hervor. Die Levatores scapulae sind nicht distinct zu fühlen; sie sind jedenfalls auch verkürzt und atrophisch. Die Gegend zwischen den medialen Rändern der Schulterblätter erscheint etwas weniger ausgefüllt als normal, der Wulst der langen Rückenmuskeln ist nur schwach ausgebildet, die Contouren des unteren Theils des Trapezius, insbesondere sein seitlicher Rand, sind äusserlich nicht sichtbar; bei Palpation ist kein deutlicher Muskel durchzufühlen, sondern man hebt nur eine schlaffe Haut- und Fettfalte auf. Bei faradischer Reizung erscheint die Reaction im oberen Theil des Trapezius verlangsamt, im unteren Theil sind überhaupt keine Zuckungen auszulösen. Die Rhomboidei sind andeutungsweise vorhanden; Supra- und Infraspinatus, Serratus anticus major und Latissimus dorsi sind vorhanden und normal entwickelt.

Betrachtung von vorn: Die oberen Ränder der Schulterblätter ragen stark über die Schlüsselbeine nach oben hinaus, und zwar liegen die höchsten Punkte ziemlich senkrecht unterhalb der Ohrläppchen, links 8 cm, rechts 7 ½ cm über einer durch das Sternoclaviculargelenk gezogenen Horizontalen. Die Schlüsselbeine stehen bei herabhängenden Armen sehr steil, etwa in einem Winkel von 40° zur Horizontalen; die Krümmungen sind stark ausgeprägt, besonders an den acromialen Enden, welche rechtwinklig abgeknickt sind. Die Supraclaviculargruben bilden sehr hohe und steile, hinten von den oberen Schulterblatträndern begrenzte Nischen. Die Processus coracoidei sind gut ausgebildet. Die Sternocleidomastoidei sowie die seitlichen Halsmuskeln sind stark verkürzt und atrophisch. Die Schultergelenke stehen abnorm hoch und etwas zu weit nach vorn; die Verbindungslinie beider Gelenke (vordere Deltoidesfasern) liegt 1 cm vor dem Sternum. Im linken Schultergelenk ist deutliches Knarren vorhanden. Die gesammte Armmusculatur sowie der Pectoralis major ist beiderseits kräftig entwickelt.

Bei seitlicher Erhebung der Arme beginnen die Schulterblätter mitzugehen, ehe die Horizontale erreicht ist, und zwar links bereits bei einer Abduction von 45—50°, rechts bei 80°. Vorwärts- und Seitwärtsheben der Arme ist bis zur Horizontalen ohne Mühe möglich, ebenso Rückwärtsheben in normalen Grenzen. Dagegen ist die seitliche Erhebung über die Horizontale nur in geringem Grade möglich, die Erhebung in der Sagittalebene rechts nur bis 145°, links

nur bis 120°. Bei maximaler Erhebung gehen die zungenförmigen Fortsätze der Basis über die Dornfortsätze der Wirbel hinweg, so dass sie sich gegenseitig ungefähr berühren. Ein eigentliches Anstemmen gegen einander oder gegen die Dornfortsätze findet nicht statt. Bei dieser Armstellung stehen die Spinae um 40° geneigt; die Acromialenden der Schlüsselbeine steigen so stark empor, dass sie den Wangen anliegen; ebenso liegen in dieser Stellung die Pectorales den seitlichen Halstheilen an. Die Kopfbewegungen nach der Seite und zumal nach hinten sind stark eingeschränkt, dagegen kann das Kinn mit Leichtigkeit bis auf das Brustbein gesenkt werden. Das Gesicht ist symmetrisch, der Schädel ist leicht kyphotisch. Sonstige Deformitäten am Körper sind nicht vorhanden, Zeichen früherer Rhachitis fehlen. Patientin verrichtet ihre Arbeit als Spulerin ohne Mühe; sie fühlt sich nur bei den zum Haarmachen nöthigen Bewegungen stark behindert.

Es handelt sich also um einen doppelseitigen, angeborenen Schulterblatthochstand mit gleichzeitigen Formveränderungen an den Schulterblättern bei einem im übrigen normal entwickelten erwachsenen Mädchen. Von den als Ursache dieser Deformität angesehenen Momenten käme in meinem Falle zunächst die Slomann'sche Theorie in Betracht, nach der es sich um eine Hemmungsbildung, ein Ausbleiben des normalerweise erfolgenden Descensus scapulae, ein Erhaltenbleiben des fötalen Hochstandes des Schulterblattes (Chievitz) handelt. Dafür spräche einigermassen die Symmetrie der Erkrankung und die der fötalen Form sich nähernde Verbreiterung der Schulterblätter. Da die oben erwähnten zungenförmigen Fortsätze der medialen Ränder beiderseits dicht an die Wirbelsäule hinanreichen, und bei ihrer Verschiebung gegen die Rippen rauhes Reiben entsteht, so könnte man daran denken, dass hier in früherer, fötaler Zeit eine abnorme Verbindung mit der Thoraxwand oder der Wirbelsäule bestand, welche die Schulterblätter am Hinabsteigen hinderte. Derartige Fälle wurden mehrfach beschrieben (Sainton, Hutchinson, Rager). Für die Sprengel'sche Annahme einer intrauterinen Belastungsdeformität sprächen einige anamnestische Angaben; die Patientin hat, ebenso wie es auch Milo für seinen doppelseitigen Fall angibt, von Jugend auf die Gewohnheit, beide Arme auf dem Rücken zu tragen. Es würde sich also um ein extrauterines, durch Gewohnheit fortbestehendes Erhaltenbleiben der abnormen, intrauterinen Armlage und Schulterblattlage handeln. Will man auf die

Angabe Werth legen, dass sehr viel Fruchtwasser vorhanden gewesen sei, so könnte der Hydramnios die fehlerhafte Lage des Kindes begünstigt haben. Die Verkürzung und Atrophie, resp. mangelhafte Ausbildung des supraspinalen Theiles des Trapezius, der Levatores scapulae und der Sternocleidomastoidei, wie sie hier vorliegen, sind dann als Folge des intrauterin entstandenen Hochstandes und der dadurch hervorgerufenen Functionsbehinderung der Schulterblätter anzusehen. Ebenso ist die Atrophie des infraspinalen Theiles des Trapezius zu erklären. Kausch nimmt auf Grund mehrerer Fälle an, dass manchmal ein congenitaler Muskeldefect die Deformität verursache, und zwar stets wenigstens ein Defect des unteren Abschnittes des Trapezius, welcher normalerweise die Scapula abwärts zieht. Aus den häufig ungenauen Angaben der sonstigen Literatur, insbesondere bei doppelseitigen Fällen, lässt sich für die ätiologische Bedeutung der Trapeziusveränderungen nichts schliessen; auch ist es jedenfalls oft schwer zu entscheiden, ob am unteren Trapeziusantheil ein völliger Defect oder eine Atrophie vorliegt, zumal bei stärkerer Atrophie und gut entwickeltem Fettpolster. In 2 doppelseitigen Fällen (Honsell, Pankow) wird von einer geringeren Entwicklung, bezw. einer Atrophie und Verkürzung des oberen Trapezius gesprochen. In Milo's Falle lag die Sache ähnlich wie in meinem; die supraspinalen Theile des Muskels waren kurz und scharf hervortretend, jedoch eher dünner als gewöhnlich, der infraspinale Theil war schwächer als normal, sehnig. Aehnliche Angaben finden sich auch bei mehreren einseitigen Fällen. Kausch sah bei 2 doppelseitigen Fällen einmal linkerseits völliges Fehlen des Trapezius, während rechterseits nur einzelne Fasern erhalten waren; im 2. Falle waren nur die obersten Theile normal, die übrigen Theile sehr schwach ausgebildet. Kausch gibt selbst die Möglichkeit einer secundären Atrophie des unteren Trapezius infolge andauernden Hochstandes der Schulterblätter zu. Es können also höchstens diejenigen Fälle für die ätiologische Bedeutung der Trapeziusveränderungen herangezogen werden, in welchen der infraspinale Theil des Muskels völlig fehlt, während der supraspinale Theil normal oder hypertrophisch ist. Beides trifft für den vorliegenden (und anscheinend auch für mehrere der anderen doppelseitigen Fälle) nicht zu. Der Trapezius ist vielmehr im ganzen atrophisch, besonders allerdings der untere Theil. Daher fehlen auch in meinem Falle deutliche Scapulaerscheinungen eines völligen Defects des unteren Tra-

pezius (Schrägstand und grössere Entfernung des Schulterblattes von der Mittellinie, Abstehen des medialen Randes und unteren Winkels vom Brustkorb). Es liegt hier also kein zwingender Grund vor, die Trapeziusveränderungen als Ursache der Deformität anzusehen; die wahrscheinlichste Entstehungsursache in meinem Falle ist schliesslich immer noch die nach der Sprengel'schen Theorie zu Stande gekommene intrauterine Belastungsdeformität mit secundärer Atrophie und Contractur der cervico-dorso-scapulären Muskeln.

Auch die Formveränderungen am Schulterblatt sind wohl als secundäre aufzufassen. Die Verbreiterung der Schulterblätter in querer Richtung mit Verkürzung des senkrechten Durchmessers, wie sie hier vorliegt, ist auch in mehreren anderen doppelseitigen Fällen beobachtet worden (Milo, Honsell, Kausch). Sie wird so gedeutet, dass infolge der durch den Hochstand bedingten Aenderung in der Function und Ausbildung der Schulterblattmusculatur eine Hemmung in der Formentwickelung der Schulterblätter eintritt, und dieselben auf einer fötalen Stufe stehen bleiben. Die Entwickelungshemmung der Scapulaform wäre also ebenso wie die Entwickelungshemmung der Musculatur eine Folge der abnormen Stellung. Immerhin erklären die am meisten hervortretenden Veränderungen am Trapezius an sich noch nicht die Breitenverziehung; sie findet sich auch in den Literaturfällen mit Trapeziusveränderungen durchaus nicht constant, und Pankow z. B. berichtet über einen einseitigen Fall mit Trapeziusschwäche, in welchem das Schulterblatt der erkrankten Seite sogar schmäler und länger als das gesunde war. Als Folge der Breitenzunahme ist die starke, fast spitzwinklige Abknickung der medialen Ränder mit der Spitze am medialen Ende der Spinae anzusehen. Infolge dieser Winkelbildung springt die Stelle des Spinaursprungs abnorm stark nach der Mittellinie zu vor, und entwickelt sich, wie in meinem Falle, zu förmlichen exostosenartigen Verlängerungen. Ueber Hervorragungen und Verdickungen dieser Stelle wird auch in mehreren anderen Fällen berichtet (Honsell, Pankow). Kirmisson beobachtete zweimal, dass derartige Fortsätze mit den Dornfortsätzen der Wirbel in Berührung traten, bezw. zu einer wirklichen Verbindung zwischen Wirbelsäule und Schulterblatt führten. Wie schon oben erwähnt, weisen die Verhältnisse auch in meinem Falle auf eine derartige Verbindung hin. Ganz ähnlich wie hier lagen die Veränderungen bei einer von Kausch abgebildeten Scapula. An dieser findet sich ebenfalls am medialen Spinaende eine

zungenförmige Verlängerung mit starker, winkliger Abknickung, wodurch der mediale obere Winkel stark lateralwärts verschoben wird. Es handelt sich also nicht um eigentliche Exostosen, sondern einfach um eine Folge der Verbreiterung des Schulterblatts. Nach einzelnen Literaturangaben muss man vermuthen, dass die als Exostosen des medialen oberen Winkels beschriebenen Dinge in Wirklichkeit dem verlängerten Spinaursprung entsprachen. Ebenso glaube ich, dass in einzelnen Fällen die „Exostose des oberen Randes" der Scapula thatsächlich der mehr oder weniger weit lateralwärts abgewichene mediale obere Winkel selbst war. Auch in vorliegendem Falle imponirte derselbe als Exostose des oberen Randes, war jedoch nicht wie gewöhnlich nach vorn, sondern eher etwas nach hinten umgebogen. Die in der grossen Mehrzahl der Literaturfälle angegebene Umbiegung nach vorn kommt wohl dadurch zu Stande, dass auf die abnorm hoch und vom Brustkorbe abstehende Knochenleiste die verkürzten, eventuell hypertrophischen Fasern des Levator scapulae und des oberen Trapezius einwirken und den Knochenrand nach vorn ziehen; in meinem Falle reichte die Kraft der schlaffen, atrophischen Muskeln wohl nicht aus, diese Umbiegung zu bewerkstelligen.

Gleichfalls als Secundärerscheinungen sind die Verbiegungen der Wirbelsäule aufzufassen. Darauf weist schon die Anamnese hin. Die Erklärung für das Zustandekommen der Wirbelsäulenverkrümmungen ist bei den doppelseitigen Fällen, zumal bei gleich hoch stehenden Schulterblättern noch schwieriger als bei den einseitigen Fällen, bei denen ja der Eintritt einer Skoliose infolge des Niveauunterschiedes der Schulterblätter an sich nicht wunderbar ist. In Milo's und einem der Kausch'schen doppelseitigen Fälle war eine Skoliose vorhanden, trotzdem die Schulterblätter gleich hoch verschoben waren. In Honsell's, Pankow's und Kausch's (2. Fall) Beobachtungen, in welchen die linke Scapula jedesmal stärker nach oben verschoben war als die rechte, fand sich zweimal eine linksconvexe, einmal eine rechtsconvexe Skoliose. Diese Regellosigkeit lässt sich nur erklären, wenn man mit Pischinger annimmt, dass die in jedem einzelnen Falle verschiedenen Contractions-, Atrophie- und Defectzustände der verschiedenen Muskeln hier eine ätiologische Rolle spielen. Für meinen Fall möchte ich annehmen, dass die Lordose der oberen Halswirbelsäule eine die Verlagerung des Kopfes nach vorn und unten compensirende ist; die

hierauf folgende rechtsconvexe Skoliose der unteren Hals- und oberen Brustwirbel könnte man nach Kausch so auffassen, dass sie bestimmt ist, das ursprünglich noch höher als jetzt stehende linke Schulterblatt zu senken. Darauf weist der Umstand hin, dass das linke Schulterblatt auch jetzt noch etwas höher steht als das rechte. Die linksconvexe Dorsalskoliose endlich ist als compensirende der rechtsconvexen zu betrachten.

Die Functionsstörungen erklären sich in erster Linie aus der Atrophie und theilweisen Verkürzung des Trapezius. Infolge derselben muss bei der Erhebung über die Horizontale die Fixation des oberen Theils des Schulterblattes und seine Annäherung an die Wirbelsäule sowie die Drehung des unteren Winkels nach aussen schwächer als normal ausfallen. Die Functionsschwäche wird noch vermehrt durch die Veränderungen in der Zugrichtung der durch den Hochstand verlagerten Muskeln; hiermit übereinstimmend ist in vorliegendem Falle besonders die Elevation in der Frontalebene behindert, bei welcher die Trapeziuswirkung von besonderer Bedeutung ist. Neben dieser Muskelschwäche kommen in zweiter Linie noch einige mechanisch hemmende Factoren in Betracht. Einmal muss die Scapulafunction durch die Verbreiterung der Form und die Annäherung der zungenförmigen Fortsätze an die Wirbelsäule an sich schon behindert sein, obwohl keine eigentliche knöcherne Hemmung vorliegt. Sodann ist das Acromioclaviculargelenk, welches zur freien Pendelung der Scapula von Wichtigkeit ist, nach oben und vorn verlagert; auch hier wird die Trapeziusschwäche wieder in Betracht kommen, da der obere Trapezius in der Norm das Acromioclaviculargelenk in der zur leichten Pendelung der Scapula geeigneten Lage fixirt. Auch das Ende der Erhebung zur Verticalen, wobei die Bewegung im Sternoclaviculargelenk wesentlich ist, muss durch die Steilstellung der Schlüsselbeine behindert sein. Schliesslich kommt die Verlagerung der gesammten Muskeln und Knochen des Schultergürtels gegenüber dem Halse und Kopfe in Betracht, wodurch es, bereits ehe die Verticale erreicht ist, zu einer festen Berührung zwischen seitlichen Hals- und Gesichtstheilen einerseits und den emporgehobenen Acromialenden der Schlüsselbeine und den Pectoralisfalten andererseits kommt.

Um die Therapie kurz zu streifen, so wird in Fällen wie dem meinigen, also bei Erwachsenen, mit rein orthopädischer Behandlung nichts zu erreichen sein. Eine besondere Anzeige für eine

operative Behandlung zur Besserung der Function liegt hier auch nicht vor, da es sich einmal um keine rein oder vorwiegend mechanische Hemmung der Function (etwa durch Exostosen oder knöcherne Fixation) handelt, und andererseits die Functionsbehinderung überhaupt keine sehr grosse ist. Wollte man vom kosmetischen Standpunkt aus operiren, so käme die beiderseitige subperiostale Resection des supraspinalen Theils der Schulterblätter in Betracht.

XXXIV.

Anatomische Vorgänge bei der Heilung der angeborenen Hüftluxation durch unblutige Reposition. Meine Resultate dieser Behandlung.

Von

Prof. Dr. **Ernst Müller** in Stuttgart.

Mit 4 in den Text gedruckten Abbildungen.

Ich bin in den Besitz von zwei Präparaten gekommen, die für die Kenntniss der Heilungsvorgänge bei der unblutigen Reposition der angeborenen Hüftluxation von grossem Werthe sind und erlaube mir daher, sie im folgenden zu beschreiben, um so mehr, als bisher nur ein [1]) derartiges Präparat bekannt gegeben wurde.

Das erste Präparat stammt von einem 4jährigen Mädchen, bei dem ich vor 2 Jahren die linke Hüfte unblutig reponirt und vollständige Heilung erzielt hatte. Der Gang und ebenso der Befund bei der Untersuchung der Hüfte waren tadellos, so dass nicht unterschieden werden konnte, welche Hüfte die früher luxirte war. Das Kind starb in diesem Frühjahr an Meningitis; die Eltern gestatteten mir die Herausnahme der Hüfte.

Zur näheren Untersuchung wurden zuerst die Muskeln präparirt und dabei durchaus normale Verhältnisse gefunden. Ein Vergleich mit der anderen Seite war leider nicht möglich, da ich nur die früher luxirte Hüfte hatte herausnehmen können. Die Muskeln waren aber von derber Consistenz, schön rother Farbe; nirgends fand sich eine Narbe, auch nicht in den Adductoren. — Darauf wurde das Präparat mittelst flüssiger Kohlensäure gefroren und in frontaler Richtung durchgesägt, so dass der Oberschenkel in zwei gleiche Hälften — eine vordere und eine hintere — zerlegt wurde.

---

[1]) v. Nové-Josserand, Revue mens. des malad. de l'enfance, Nov. 1900.

Das so zersägte Präparat (Fig. 1) zeigt nun ein Gelenk, das von einem normalen nicht, oder jedenfalls nur in unwesentlichen Punkten verschieden ist.

Die Gelenkpfanne ist ein regelmässiger Hohlkugelabschnitt; sie ist überall von einer gleichmässigen glatten Knorpelfläche ausgekleidet. Der Durchschnitt der Pfanne bildet einen Bogen von nahezu regelmässiger Kreisform; er umfast im ganzen etwas mehr

Fig. 1.

Fig. 2.

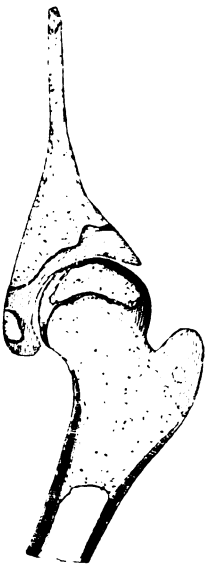

als zwei Fünftel eines Kreises. Die nach aussen und hinten zu gelegenen drei Viertel dieses Kreisbogens, die vom Darmbein gebildet werden, haben einen Durchmesser von 3,1 cm, das innere, dem Schambein angehörige Viertel hat etwas stärkere Krümmungen. — Das Pfannendach ist sehr schön breit entwickelt; es besteht aber fast ganz aus Knorpel und so kommt es, dass auf einem Röntgenbild, das ich vor der Zerlegung des Präparates angefertigt habe, die Verhältnisse weniger günstig aussehen, als der Wirklichkeit entspricht. Das Pfannendach scheint dort nur mangelhaft ausgebildet zu sein.

Die Vertheilung von Knorpel, spongiösem und compactem Knochen geht am besten aus der Skizze (Fig. 2) hervor.

Der Kopf bildet einen der Pfanne vollständig entsprechenden Kugelabschnitt; auf der noch gefrorenen Sägefläche lagen die beiden in vollständig inniger Berührung an einander; nirgends war auch nur die kleinste Lücke oder Incongruenz zu sehen; später sind Kopf und Pfanne natürlich etwas aus einander gewichen, wie das die Photographie zeigt. — Das ganze obere Oberschenkelende war auch sonst regelmässig gebildet. Der frontale Sägeschnitt zerlegte Kopf, Hals, Trochanter und oberes Schaftende alle in ganz gleiche Theile. Der Hals wird wohl etwas plumper sein als normal; es fehlt mir leider der Vergleich, da es mir bisher nicht gelungen ist, einen normalen 4jährigen Oberschenkel zu bekommen.

Die Kapsel spannt sich straff vom Pfannenrand zum Schenkelhals herüber; nirgends ist eine abnorme Ausbuchtung bemerkbar. Das Lig. teres ist als kurzes, flächenhaftes, ca. 1 cm breites Band mit normalen Insertionspunkten erhalten.

Das zweite Präparat stammt von einem 2½jährigen Mädchen mit doppelseitiger Luxation, bei dem ich am 14. Mai d. J. die rechte Hüfte eingerichtet habe. Das Kind erkrankte an schwerer Pneumonie, so dass am 28. Juni der Verband entfernt wurde. Am 29. Juni erlag das Kind seiner Krankheit. Obwohl nun am letzten Lebenstage und beim Transport der Leiche gar keine Rücksicht auf das Hüftgelenk genommen worden war, fand ich doch bei äusserer Untersuchung der Leiche, dass der Kopf noch in der Pfanne steckte; der Oberschenkel war noch rechtwinkelig abducirt und nach aussen gedreht. Ich nahm nun beide Hüften mit Erlaubniss der Eltern heraus und behandelte sie wie das erste Präparat. Die rechte Hüfte wurde so durchsägt, dass wieder der Oberschenkel in frontaler Richtung in zwei gleiche Hälften zerlegt wurde; die Durchsägung wurde in der Stellung vorgenommen, wie die Hüfte im Verband gelegen hatte, also in Abduction und Aussenrotation des Oberschenkels. Bei dieser Stellung wurde das Becken nun in einer anderen Ebene durchsägt, als beim ersten Präparat und zwar in einer Ebene, die durch die Eminentia ileopectinea zu einem daumenbreit über der Spina ischiadica gelegenen Punkt der Incisura ischiadica major geht.

Das Bild der Sägefläche (Fig. 3) ist ein ganz anderes als auf dem vorigen Präparat. Auch hier steckt der Kopf mitten in der Pfanne; aber die Berührung geschieht nicht so ausgedehnt flächen-

haft, da die Krümmung von Kopf und Pfanne nicht übereinstimmt und mehrfach Lücken vorhanden sind, die mit lockerem Fettgewebe ausgefüllt sind.

Die Form der Pfanne (Fig. 4 a) ist nicht kugel-, sondern mehr tellerförmig. Der Boden des Tellers ist nur ganz flach gewölbt; nach vorn oben (gegen die Eminentia ileopectinea zu) steigt der Rand ganz allmählich auf; nach hinten unten biegt er sich schärfer um und hat auf dem Sägeschnitt die Form eines an der Spitze ab-

Fig. 3.

Fig. 4.

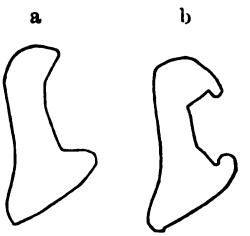

gerundeten Dreiecks, ganz entsprechend der Fossa trochanterica, der er genau anliegt.

Der Rand der Pfanne hat einen Durchmesser von 3,0 cm; der Durchmesser des Pfannengrundes lässt sich bei dem allmählichen Uebergang in den vorderen Rand nicht genau bestimmen; er beträgt etwa 2 cm. Die Dicke des Grundes beträgt an der dünnsten Stelle 1,1 cm.

Auch der Kopf ist keine regelmässige Kugel; sein äusserer, dem Trochanter zu gelegener Abschnitt hat Kugelgestalt; der innere dagegen, von der Insertion des Lig. teres an, ist abgeflacht infolge der früheren Berührung mit der äusseren Beckenwand und des seit der Reposition einwirkenden Druckes der straff gespannten vorderen Kapselwand. — Der Kopf ist so in der Pfanne gelagert, dass er mit seiner Kuppe — dem höchsten Punkt des äusseren kugelförmigen Abschnitts — sich gegen den Grund der Pfanne stemmt. Die Fossa trochanterica umgreift den Pfannenrand und hat ihn sogar etwas flach gedrückt, während die Trochanterspitze in die Incis. ischiadica maj. dicht neben der Spina ischiadica hereingreift. Der (bei normaler Stellung) innere Umfang des Kopfes sieht gerade nach vorn und ist von der vorderen Kapselwand überlagert.

Sehr interessant ist das Verhalten der Kapsel. Der hintere obere Abschnitt, in dem früher der Kopf steckte, zeigt keine Ausbuchtung mehr, sondern geht in gerader Richtung vom Becken zu seiner Insertion am Schenkelhals, ist aber in zahlreiche Fältchen gelegt, die sich zwar noch etwas entfalten lassen, aber entfernt nicht mehr zu der hochgewölbten Kuppel, wie sie an der linken, nicht reponirten Hüfte besteht.

Auf der Vorderseite ist die Kapsel straff über den Kopf her gespannt und presst ihn in die Pfanne herein.

Das Lig. teres ist im Grund der Pfanne vorhanden, hängt aber mit dem Schenkelkopf nur mit einem dünnen Faden zusammen; er scheint bei der Reposition abgerissen zu sein.

Um die linke, nicht reponirte Seite mit diesem Präparat vergleichen zu können, habe ich die linke Pfanne (Fig. 4b) in derselben Ebene durchsägt wie die rechte und die Umrisse der beiden Sägeflächen in Fig. 4 neben einander gestellt.

Die linke Pfanne hat ebenfalls flachen Grund; dann steigen die Ränder unter Bildung eines deutlichen Winkels schräg an, um sich schliesslich an der Peripherie hackenförmig nach dem Innern der Pfanne umzubiegen. Der freie Pfannenrand hat so einen Durchmesser von nur 1,6 cm, der flache Grund einen solchen von 1,1 cm, und an der breitesten Stelle vor Umkrämpelung der Ränder beträgt er 2,0 cm.

Die leere Pfanne ist mit reichlichem Fettgewebe ausgefüllt.

An der Kapsel der linken Seite ist die Ausbuchtung nach hinten oben zur Aufnahme des Kopfes, wie sie ja genügend bekannt ist, stark ausgeprägt.

Die Betrachtung dieser Präparate gibt Aufschlüsse über manche Fragen in Betreff der Heilungsvorgänge, die bisher wohl vermuthet, aber nicht bewiesen werden konnten. Am wichtigsten ist während der Zeit, wo der Verband liegt, wohl das Verhalten der Kapsel. Die grosse Ausbuchtung, in der früher der Kopf steckte, ist leer geworden; sie legt sich nun, dank ihrer Elasticität, durch den Druck der Umgebung in Falten und schmiegt sich den Skelettheilen in ihrer neuen Lage dicht an. Die Kapsel schrumpft dann immer mehr, die Falten verstreichen und schliesslich spannt sich die Kapsel glatt von ihrer Insertion am Becken zu der am Oberschenkel herüber.

Das geht offenbar ziemlich rasch vor sich, denn an dem zweiten Präparat ist schon 6½ Wochen nach der Reposition der hintere

Umfang der Kapsel so straff, dass der Kopf auch nach Abnahme des Verbandes in der Pfanne bleibt, allerdings nur während das Kind zu Bett lag und getragen wurde. Bei Belastung und Adduction des Beines wäre die Widerstandsfähigkeit der Kapsel wohl noch nicht so gross gewesen, dass sie dem Druck des Kopfes nicht nachgegeben und sich nicht wieder entfaltet hätte. Das ist erst nach der Frist von 3—4 Monaten, die wir erfahrungsgemäss als minimale Zeitdauer für den Verband festgestellt haben, der Fall. Jetzt lässt die Kapsel den Kopf nicht mehr heraus, und erst von jetzt an, wenn das Gelenk nach allen Richtungen bewegt wird, beginnt durch die Function des Gelenks das Werk der Umbildung der knöchernen und knorpeligen Gelenktheile in die Kugelgestalt bis zu der Vollkommenheit, die am ersten Präparat erreicht ist. Begonnen hat diese Umgestaltung schon während der Verbandzeit und zwar besonders am knorpeligen Pfannenrand an der vorderen und oberen Peripherie. Durch den Zug der straff gespannten Gelenkkapsel wird er aus seiner Umkrämpelung nach innen herausgezogen und nach aussen umgelegt, so dass die tellerförmige Gestalt der Pfanne sich schon in dieser Zeit mehr der Kugelgestalt nähert.

So hat also die straffe Spannung der vorderen Kapselwand, wie sie durch die starke Abduction erreicht wird, einen doppelten Werth: Umkrämpelung des Pfannenrands und festes Anpressen des Kopfes gegen die Pfanne, wie er durch den Verband allein nicht erreicht werden könnte.

Die Umgestaltung des Pfannengrundes ist aber auch schon unverkennbar. Abgesehen davon, dass das Fett geschwunden und nur noch in den Lücken vorhanden ist, ist die knorpelige und knöcherne Pfanne geräumiger geworden, indem nicht nur der umgekrämpelte Rand nach aussen umgelegt ist, sondern auch das ganze vordere Drittel unter einem ganz flachen Bogen das mittlere fortsetzt, während dies bei der leeren Pfanne unter einem scharfen Winkel geschieht.

Dass diese Umgestaltung des Pfannengrundes durch den Druck des Kopfes geschieht, liegt auf der Hand und daher die grosse Bedeutung der Belastung des Beines in seiner Längsrichtung während der Zeit, wo der Verband liegt.

Die Ausgestaltung des Gelenkes zur Kugelform kann sich natürlich erst später vollziehen, wenn das Bein nach allen Seiten hin bewegt wird.

Die grosse Bedeutung, die der Zustand der Kapsel, sowie auch der übrigen Weichtheile auf die Heilungsvorgänge hat, trat mir vor 2 Jahren in dem einzigen Fall entgegen, bei dem ich Reluxation beobachtet habe; der Kopf, der ebenso wie die Pfanne ganz günstig gestaltet war, befand sich nach Abnahme des Verbands gut in der Pfanne und blieb auch dort, bis nach einigen Wochen bei zunehmender Adductionsstellung Reluxation eintrat. Dieses Kind war anderwärts schon jahrelang mit Verbänden und Apparaten erfolglos behandelt worden und hatte auch noch einen solchen, als ich die Behandlung begann. Hier war offenbar die Kapsel durch die lange Unthätigkeit des Gelenks so atonisch geworden, dass die Schrumpfung der hinteren Partie ausgeblieben war.

Ich halte daher auch den Rath, der auf dem Orthopäden-Congress gegeben wurde, man solle, wenn die Behandlung fehlgeschlagen habe, ruhig längere Zeit zuwarten, bis man sie von neuem beginne, für sehr beherzigenswerth.

Im Anschluss an die Beschreibung dieser Präparate erlaube ich mir, meine Resultate der unblutigen Behandlung mitzutheilen.

Ich habe jetzt 40 einseitige Luxationen zu Ende behandelt und dabei 28 vollständige Heilungen = 70 % erzielt, also solche, bei denen der Kopf wirklich in der Pfanne steckt und an dem oberen Pfannendach einen festen Stützpunkt hat.

Die meisten der Heilungen sind auch wohl in anatomischer Beziehung so schön, wie das oben beschriebene erste Präparat; bei anderen dagegen waren die Gelenktheile zur Zeit der Reposition schon so deformiert, dass sie auch später missgestaltet blieben; aber die Hauptsache ist, dass der Kopf sich an das genügend ausgebildete Pfannendach anstemmt und nicht an irgend einen anderen Punkt des Beckens (Transposition); denn in dem letzteren Fall ist auch unter günstigen Verhältnissen der Gang nicht so tadellos, wie bei wirklicher Heilung; das Kind ist z. B. nicht im Stande, auf dem kranken Beine zu stehen, ohne dass sich die andere Beckenhälfte, wenn auch nur in geringem Maasse senkt; auch bei Zug und Druck in der Längsrichtung ist es möglich, den Kopf, wenn auch in den günstigen Fällen wenig, herabzuziehen oder hinaufzudrücken, wie ja auch der Kopf bei Betastung des Beins etwas im Becken in die Höhe rückt. Das alles ist bei wirklicher Heilung nicht der Fall. Gang und Befund bei Belastung lassen meist kaum einen Unterschied

zwischen beiden Seiten constatiren und ich habe schon öfter Gelegenheit gehabt, Fachcollegen zu fragen, welche Seite die erkrankte gewesen sei, ohne dass sie im Stande waren, es zu entscheiden. Eine leichte Abmagerung gibt aber doch in den meisten Fällen den Fingerzeig, welches die kranke Seite war. Im Laufe der Jahre wird aber auch dieser Unterschied schwinden.

Diese günstigen Resultate verdanke ich vor allem wohl dem Umstand, dass ich seit jeher den Verband bei starker Abduction, Aussenrotation und bei gestrecktem Knie bis zu den Knöcheln herunter angelegt habe. Es ist das die Stellung, bei der der Kopf am allersichersten in die Pfanne fixirt wird. Am vorderen Umfang ist es die vordere Kapselwand (s. o.), hinten sind es die gedehnten pelvicruralen Muskeln, die die nöthige Spannung erhalten. Auch die Trochantergegend trägt zur Fixation bei; die Fossa trochanterica umgreift den Pfannenrand und der Trochanter hakt sich in der Umrandung der Incisura ischiadica ein, wodurch es auch kommt, dass er bei guter Stellung gar nicht zu fühlen ist; über dem Ganzen liegt der Verband, der bei seiner grossen Ausdehnung keine Verschiebung zulässt. Ausserdem wird bei dieser Stellung der Kopf bei Belastung des Beins weiter in die Pfanne hineingetrieben; macht man den Verband nur bis zum Knie und lässt das Kind mit gebeugtem Knie gehen, so ist es nicht anders möglich, als dass der Oberschenkel einen zweiarmigen Hebel bildet, mit dem Drehpunkt an der Insertionsstelle der vorderen Kapselwand, und dass nun bei jedem Schritt das Knie etwas in die Höhe gedrückt wird und der Schenkelkopf sich dementsprechend in entgegengesetzter Richtung bewegt. Denn so fest hält an dem kurzen, dick von Weichtheilen und Watte gepolstersten Oberschenkelknochen kein Verband, dass das nicht möglich wäre. Bei der Stellung aber, wie ich sie gebe, drückt die Last in der Längsrichtung des Oberschenkels und so ist keine Veranlassung zur Abweichung nach irgend einer Seite gegeben.

Durch diese Momente gelang es auch in einigen Fällen, vollständige Heilung zu erzielen, wo es anfangs bei der ganz flachen Pfanne fast unmöglich erschien, den Kopf in derselben zu fixiren.

Ich habe oben gesagt, dass das Bein in rechtwinkeliger Abduction und Aussenrotation fixirt werde, also in einer Stellung, bei der die Achse des Oberschenkels in der frontalen Ebene des Körpers senkrecht zu dessen Längsachse steht und zwar so, dass der Condylus internus gerade nach vorn, die Kniescheibe nach oben zu gerichtet

ist. Lorenz[1]) bestreitet, dass diese Stellung eine Rollstellung sei. Es ist aber doch so; denn wäre das Bein nur abducirt, so müsste der Condylus internus nach innen und die Patella nach vorn sehen; erst durch die dazukommende Rotation sieht die Patella nach oben, der Condylus internus nach vorn. Diese Rollstellung kommt dadurch zu Stande, dass, wenn das Bein in der Hüfte flectirt und dann abducirt wird, dies eine Bewegung auf einem Kegelmantel ist, dessen Spitze in der Insertion der vorderen Kapselwand liegt. Diese Bewegung auf dem Kegelmantel ist aber nothwendig einer Rotation gleichzusetzen, denn man kann sich ja die einfache Rotation des in der Hüfte gestreckten Beins als eine Bewegung auf einem Kegelmantel mit einer Basis des Kegels = 0 vorstellen.

Diese Frage, ob Rotation vorliegt oder nicht, hat ja nur theoretischen Werth; praktisch wichtiger ist, dass von verschiedenen Seiten verlangt wird, das Bein in Innenrotation zu fixiren. Diese Forderung wird gestellt in der Voraussetzung, dass dabei der Kopf in grösserer Ausdehnung und in einer mehr den natürlichen Verhältnissen entsprechenden Lage die Pfanne berühre; aber die Forderung ist nicht zu erfüllen. Versucht man das abducirte Bein, das sich von selbst bei der Einrenkung in Aussenrotation gestellt hat, nach einwärts zu drehen, so springt der Kopf, wenn es überhaupt gelingt, nach hinten über die Pfanne hinaus. Es ist daran die Spannung der vorderen Weichtheile, besonders des Lig. ileofemorale schuld.

Die Resultate der doppelseitigen Luxation sind nicht so günstig. Hier sind unter 21 Fällen nur 5 vollständige Heilungen; bei den anderen ist entweder nur eine Seite geheilt oder sind beide Seiten transponirt oder reluxirt. — Es rührt dies Ergebniss daher, dass ich früher zu alte Kinder in Behandlung genommen habe, und dann daher, dass ich vielfach beide Hüften in einer Sitzung reponirt habe, wobei eben der günstige Einfluss des Gehens im Verband auf die weitere Einbohrung des Kopfes in die Pfanne verloren geht.

Ich habe die einzeitige Reposition beider Hüften vorgenommen in der Hoffnung, in kürzerer Zeit mit der Behandlung fertig zu werden, musste aber einsehen, dass die Zeit, die die Kinder nach Abnahme des Verbandes brauchen, um ordentlich gehen zu lernen,

---

[1]) Lorenz, Ueber die Heilung der angeborenen Hüftgelenksverrenkung S. 192 u. f.

so viel länger dauert, als bei zweizeitiger, dass kaum etwas an Zeit gewonnen wird, und dass die Behandlung bei der letzteren Methode für das Kind und die Umgebung die sehr viel angenehmere ist. Ich reponire daher jetzt die eine Seite, mache nach der Abnahme des Verbandes eine Pause so lange, bis diese Seite eine normale Stellung und Beweglichkeit angenommen hat und gehe erst dann an die andere Seite. Seitdem ich so vorgehe, sind die Resultate besser und es befinden sich die Kinder, ihre Umgebung und auch ich mich sehr viel besser.

Bei der doppelseitigen Luxation gehe ich nicht mehr über das 5. Lebensjahr hinaus; bei der einseitigen habe ich im 8. Jahr tadellose Resultate erzielt; zwei Kinder von 11½ und 13 Jahren liegen seit einigen Wochen im ersten Verband.

Die Reposition mache ich auch bei älteren Kindern ohne jede Vorbereitung durch Zug etc.; auch die Lorenz'sche Schraube benutze ich nicht mehr. — Den Verband wechsle ich möglichst wenig, nur wenn ich mit der Stellung des Kopfes, auf deren regelmässige Controlle ich grossen Werth lege, nicht zufrieden bin und wenn der Verband locker oder stark beschmutzt ist.

Die Nachbehandlung ist bei kleinen Kindern sehr einfach; ich überlasse sie meist in der Hauptsache ihrem Schicksal. Das Beinchen stellt sich bald von selbst so weit herein, dass die Kinder gehen können, und dann kommt durch die Function die Beweglichkeit und Kraft besser und angenehmer, als durch Massage und andere Manipulationen.

Bei älteren Kindern ist es meist nöthig, durch Zugverband das Bein so weit hereinzuholen, bis das Gehen möglich ist; in mehreren Fällen wurde dies auch durch die Tenotomie der an der Spina ant. sup. ansetzenden Muskeln sehr erleichtert.

Bedenkt man, dass unter den 30 % nicht geheilter Fälle die grössere Zahl auf die erste Zeit der Repositionsmethode fällt, einige auch durch die Unvernunft der Eltern vereitelt wurden, so glaube ich, sagen zu können, dass in den allermeisten Fällen vollständige Heilung durch die unblutige Reposition möglich ist.

XXXV.

(Aus der Dr. Vulpius'schen orthopädisch-chirurgischen Heilanstalt zu Heidelberg.)

Zur Kenntniss der Skoliose bei Thieren.

Von

Dr. med. **Ernst Schmidt,**
früherem Assistenzarzt der Klinik,
Specialarzt für orthopädische Chirurgie in St. Johann.

Mit 5 in den Text gedruckten Abbildungen.

Durch die Liebenswürdigkeit des Herrn Geheimrath Kehrer kam unsere Sammlung in den Besitz eines skoliotisch verbogenen Gansskelets, das mir zur genaueren Untersuchung überwiesen wurde.

Den bei Thieren vorkommenden Wirbelsäulenverkrümmungen ist ärztlicherseits bisher wenig Beachtung geschenkt worden. Zumeist dienten Thiere nur zu Versuchszwecken, zum Studium der Knochenveränderungen bei künstlich erzeugter Skoliose. Und doch könnte gerade der Umstand, dass auch bei Thieren, selbst bei Vierfüssern, bei denen das für die Entstehung der menschlichen Skoliose hauptsächlich in Betracht gezogene Moment der Belastung fortfällt oder wenigstens geringer zu bewerthen ist, typische Skoliosen mit allen Zeichen von Rotation und Torsion vorkommen, hinsichtlich eventueller weiterer ätiologischer Forschung zur Anregung dienen.

Auch die thierärztliche Literatur ist, wie Pütz schreibt, sehr arm an speciellen Mittheilungen über pathologische Verbiegungen der Wirbelsäule.

Aus diesen Gründen schien die Veröffentlichung des vorliegenden Falles nicht ohne Interesse.

Bei der Beschreibung des Gansskelets habe ich von detaillirten Angaben bezüglich der inneren Knochenstructur Abstand genommen.

Einerseits erschienen die makroskopischen Veränderungen der Wirbelsäule für die Schilderung der vorhandenen Skoliose genügend charakteristisch, andererseits durfte auch bei der Kleinheit des Skelets und der einzelnen Theile eine so nennenswerthe Bereicherung unserer bereits vorhandenen Kenntnisse der Structurverhältnisse nicht zu erwarten sein, um eine Zerstörung des makroskopisch sehr instructiven Skelets gerechtfertigt erscheinen zu lassen. Ausserdem sollte die Arbeit auch mehr allgemeinen Gesichtspunkten dienen.

Fig. 1.

Rückansicht, nach einer Photographie gezeichnet.

Hinsichtlich der Lagebestimmung ist das Skelet nicht entsprechend der Haltung des lebenden Thieres, sondern als auf dem Bauch liegend gedacht zu betrachten. Es bezeichnet also „vorn" — „hinten" die Richtung zum Kopf resp. Schwanz hin, „oben" — „unten" die Rücken- resp. Bauchseite.

Wir wollen zunächst das Präparat, so wie es sich vom Rücken her ausnimmt, beschreiben (Fig. 1).

Das Skelet setzt sich zusammen aus den 3 letzten Halswirbeln, 8 Brustwirbeln, einem Lendenwirbelabschnitt und Kreuz- und Steissbein. Die in der Mitte durch eine Crista vereinigten Darmbeine überragen noch die 3 letzten Brustwirbel. Diese dem Vogelskelet eigenthümliche Ausdehnung des Beckens verdeckt den Anblick eines grossen Wirbelsäulenabschnittes, nimmt aber durch seine unlösbare Verschmelzung mit den Wirbeln so innig theil an allen, die letzteren betreffenden Veränderungen, dass, wie wir sehen werden, gerade am Becken die Erscheinungen der skoliotischen Umformungen ungemein markant sind. Die Längslinie der Dornfortsätze findet in der Darmbeincrista ihre Fortsetzung.

Die vom Dorsum her sichtbare Reihe der hinteren Dornfortsätze der Brustwirbel beschreibt einen nur wenig aus der Mittellinie abweichenden rechtsconvexen Bogen, der am III. Brustwirbel beginnend in der Höhe des VI. Brustwirbels in die beide Darmbeinhälften verbindende Crista übergeht, die ihrerseits einen nur leicht

geschweiften, aber langen linksconvexen Bogen beschreibt, der in der Mitte des Kreuzbeines die Medianlinie schneidet. Ausser diesen beiden Hauptkrümmungen finden sich zum Kopf- und Schwanztheil hin noch ganz geringe, nur andeutungsweise vorhandene Gegenkrümmungen und zwar im vorderen Brustwirbelabschnitt nach links und im Halstheil nach rechts, am hinteren Kreuzbeinabschnitt nach rechts und am Steissbein nach links.

Es entsteht hierdurch eine mehrfach geschlängelte Linie.

Die rechtsseitigen Querfortsätze des III., IV. und V. Brustwirbels sind durch Drehung der betreffenden Wirbel um die Sagittal- und Längsachse nach vorne, also kopfwärts, und nach oben verschoben. Es bietet somit die Reihe der Anguli den Eindruck starker Buckelung. Die III., IV. und V. Rippe sind hochgradig geknickt und fallen vom Tuberculum aus steil ab, so dass der Thorax rechts seitlich abgeflacht erscheint.

Noch auffallender sind die Erscheinungen am Becken, das eine starke Drehung um seine Längsachse aufweist. Während normalerweise die beiden Fossae glutaeae von der Crista aus nach beiden Seiten hin sanft abfallende Mulden darstellen, ist im vorliegenden Fall die rechtsseitige Grube eine fast völlig vertical gestellte Knochenplatte, während die linksseitige nahezu horizontal gestellt ist (Fig. 2).

Fig. 2.

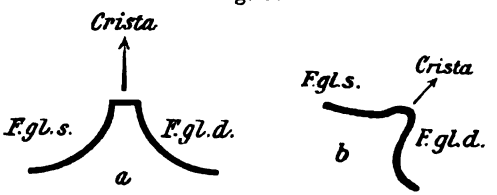

Fig. 2 zeigt bei *a* einen Querschnitt eines normalen Beckens, bei *b* denselben in unserem Präparat schematisch.

Die auf solche Weise an dem die Rippen überlagernden Becken zum Ausdruck kommende Buckelung ist ganz bedeutend und ist in ausgesprochener Weise über die ganze Länge des Beckens bis zum Steissbein hin zu verfolgen. Sie macht sich auffallend bemerkbar durch die Lageveränderung beider Hüftgelenkspfannen. Die linke Pfanne, etwas kopfwärts verschoben, steht um mindestens $1\frac{1}{2}$ cm höher wie die rechte und ist longitudinal, die rechte dagegen diagonal gestellt.

Die hintere rechte Thoraxwand sieht wie mit der Faust eingedrückt aus.

Deutlicher wie vom Rücken her sieht man ventralseitig die Deviationen der Wirbelsäule (Fig. 3).

Die Wirbelsäule beschreibt zunächst einen am III. Brustwirbel beginnenden rechtsconvexen Bogen, der mit dem VI. Brustwirbel in einen linksconvexen Bogen übergeht, um erst am hinteren Ende des Kreuzbeines die Medianlinie zu schneiden. Das Steissbein erscheint dann noch einmal rechtsseitig gebogen. Die Scheitelhöhe des rechtsconvexen Bogens bildet der V. Brustwirbel, der eine ausgesprochene Keilwirbelform besitzt mit starker Verkleinerung seiner concavseitigen Körperhälfte. Der VI. Brustwirbel, der scharf nach links hin abknickt, bildet schon den oberen Theil des linksconvexen Bogens, dessen Scheitelhöhe vom VII. Brustwirbel gebildet wird. Von da ab fällt der Bogen sanft ab, um, wie bereits gesagt, am hinteren Kreuzbeinende die Medianlinie zu schneiden.

Fig. 3.

Vorderansicht, nach einer Photographie gezeichnet.

Die Processus spin. antt. der vorderen Brustwirbel liegen mehr in der convexseitigen Körperhälfte und sind zugleich etwas nach der convexen Seite hinübergeneigt, so dass das dieselben verbindende Längsband einen noch stärkeren Bogen beschreibt wie die Reihe der entsprechenden Wirbelkörper. Die concavseitigen Rippenköpfchen sind einander genähert.

Die bereits oben beschriebene starke Abknickung des VI. Brustwirbels bewirkte, dass der linke Querfortsatz dieses Wirbels sich über den des vorhergehenden gelagert hat. Die V. und VI. Rippe sind dabei einander so genähert, dass sie am Tuberculum fest mit einander verschmolzen sind.

Der Brustbeinkamm verläuft nicht perpendiculär, sondern ist nach rechts durchgebogen. Sein freier Rand beschreibt im vorderen Theil einen rechtsconvexen, in seinem hinteren Abschnitt einen linksconvexen Bogen.

Sehen wir ab von den nicht näher erwähnten und nur andeutungsweise vorhandenen Deviations- und Torsionserscheinungen im hinteren Halsabschnitt, die vielleicht theilweise Eintrocknungsprocessen zuzuschreiben sind, so haben wir es in dem vorliegenden Fall mit einer ausgesprochenen dorso-lumbalen Skoliose zu thun. Der Anblick des Skelets lässt dabei kaum einen Zweifel zu, dass es sich um eine primäre linksseitige Lumbalskoliose mit entsprechenden Gegenkrümmungen der übrigen Skeletabschnitte handelt. Diese linkslumbale Skoliose ist bei der erheblichen Deviation der Wirbelsäule und der starken Torsion als eine recht hochgradige Skoliose anzusehen.

Die Beobachtung dieses Einzelfalles erweckte das Interesse, durch eine Umfrage an den thierärztlichen Hochschulen über die Häufigkeit skoliotischer Wirbelsäulenverkrümmungen bei Thieren Näheres zu erfahren. Für die uns von Seiten der Hochschule zu Hannover, Stuttgart und Dresden gewordenen Literaturangaben sage ich an dieser Stelle meinen verbindlichsten Dank. Zu besonderem Danke aber sind mein Chef und ich Herrn Hofrath Bayer in Wien für seine eingehende briefliche Mittheilung verpflichtet. Aus dieser Mittheilung wie den uns gewordenen Literaturangaben ist ersichtlich, dass nur selten skoliotische Verbiegungen bei Thieren beobachtet werden. Zum mindesten ist die Literatur sehr arm an Angaben über derartige Beobachtungen. Zum Theil rührt dieses wohl daher, wie auch Möller in seiner Thierärztlichen Chirurgie schreibt, dass bei angeborenen Leiden die Thiere bald vernichtet werden, zum Theil daher, dass bei erworbenen Deformitäten nicht genügend praktisches Interesse zur Veröffentlichung vorlag. Ohne auf die einzelnen, in der Literatur enthaltenen Fälle, die auch zumeist nähere Angaben vermissen lassen, einzugehen, erwähne ich nur einen von Pütz eingehend beschriebenen Fall einer Skoliose bei einem Schwein. Es bestanden in diesem Fall seitliche Abweichungen im Brusttheil erst nach links, dann nach rechts, in der Lendenwirbelsäule wieder nach links mit rechtsseitiger Gegenkrümmung im Kreuzbein. Pütz gibt an, dass mit der seitlichen Verbiegung jedesmal eine Achsendrehung der Wirbelsäule verbunden war, wobei die Bogen der Wirbel nach der Concavität, die Körper nach der Convexität der Ausbuchtung gedrängt sind. Derselbe Autor berichtet weiterhin über eine dextroconvexe Dorsalskoliose mit lumbaler Gegenkrümmung bei einem 1½jährigen Füllen. Auffallend war bei

diesem Fall die starke linksseitige Rippenbuckelung im Lendenabschnitt.

In jüngster Zeit hat Schmaltz einen interessanten Fall einer Skoliose als „Buckligkeit beim Hirsch" beschrieben. Seiner Darstellung entnehme ich: „Die Wirbelsäule macht eine Doppelkrümmung nach oben und zugleich scharf nach rechts. In dieser Seitenkrümmung sind die Wirbelkörper um ihre Achse gedreht, so dass ihre Cristae ventrales rechtsseitig zu liegen kommen. Deshalb sind auch die rechtsseitigen Rippenansätze hier gehoben, die linksseitigen eingesunken." Aus der beigefügten, der Schmaltz'schen Arbeit entnommenen Abbildung (Fig. 4) ist ersichtlich, dass es sich um eine rechtsseitige Lumbalskoliose mit linksseitiger Gegenkrümmung im vorderen Brustabschnitt mit starken Knickungserscheinungen gehandelt hat. Die concavseitigen Rippenköpfchen sind einander genähert, auf der Höhe beider Deviationen bemerkt man starke Keilwirbelbildung.

Fig. 4.

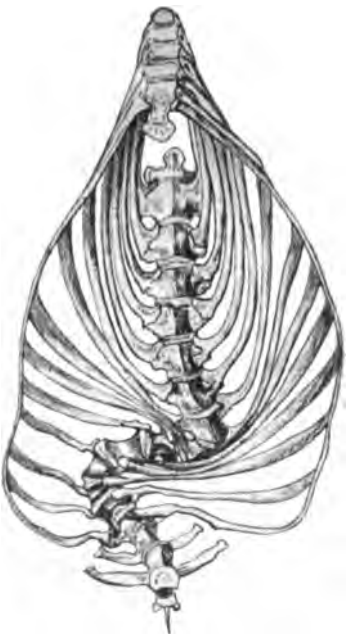

Vorderansicht einer skoliotischen Wirbelsäule von einem Hirsch.

Aus der ärztlichen Literatur sei auf eine von Schulthess stammende, eingehende Beschreibung einer skoliotischen Wirbelsäule eines jungen Schweines hingewiesen. Schulthess schenkte neben der Betrachtung des Gesammtbildes der Wirbelsäule auch den Veränderungen der einzelnen Skelettheile besondere Beachtung. Der dem Schluss der Arbeit beigefügten Zusammenfassung ist zu entnehmen, dass es sich um eine der menschlichen ausserordentlich ähnliche Skoliose handelte und zwar um eine rechtsconvexe Dorsalskoliose mit Andeutung von Umkrümmung im vorderen und hinteren Theil der Dorsalwirbelsäule. Die Skoliose war mit Torsion und Seitendeviation der Wirbelreihe und der einzelnen Wirbel verbunden. Der dem unteren Längsbande entsprechende Wulst verlief grösstentheils auf der convexen Seite.

(Dieses Verhalten entspricht völlig meiner obigen Angabe, dass

die Procc. spin. antt. der vorderen Brustwirbel mit dem sie überspannenden Längsband auf die convexe Seite gerückt waren.)

Die convexseitigen Rippen waren ausserhalb des Tuberculum scharf abgeknickt und theilweise auffallend verdickt.

Beim Vergleich thierischer und menschlicher Skoliosen macht sich ein Hauptunterschied insofern bemerkbar, als bei vierfüssigen Thieren eine mehr minder ausgesprochene Kyphose mit in Erscheinung tritt, die vielleicht den anders gearteten statischen Verhältnissen entspringen dürfte. Unter Berücksichtigung dieser durch die horizontale Lage der Wirbelsäule geänderten Belastungsgesetze hat man auch eine Erklärung für die relativ seltene Beobachtung seitlicher Verkrümmungen bei Thieren, indem ein grosser Procentsatz menschlicher Skoliosen, nämlich die habituelle Skoliose, bei Thieren in Fortfall käme. Gewohnheitsmässige Haltungsanomalien werden sich weniger in seitlichen Verkrümmungen manifestieren als in lordotischen und kyphotischen Veränderungen der Wirbelsäule, die zum Theil ganz excessive Formen annehmen können. Nach dieser Richtung hin verdanke ich einige interessante Angaben der Liebenswürdigkeit des Herrn Hofraths Bayer, Wien, der auf die bei Pferden vorkommenden Fälle von Senkrücken hinwies, wenn die jungen Thiere gezwungen werden, das Heu aus hoch angebrachten Raufen statt vom Boden aus aufzunehmen.

Fig. 5 zeigt den einer Photographie nachgezogenen Umriss eines Pferdes mit ungemein stark entwickeltem Senkrücken.

Für die Entstehung einer derartigen Deformität, die man analog der habituellen Skoliose beim Menschen als eine habituelle Lordose bezeichnen könnte, hätte man aber neben der gewohnheitsmässigen Schiefhaltung nach einem weiteren ursächlichen Moment zu suchen, das wohl zumeist in einer Weichheit des Skeletsystems, vielleicht auf rhachitischer Basis, zu finden wäre.

Eine wie grosse Rolle die Rhachitis als prädisponirendes Moment spielt, geht daraus hervor, dass gerade bei Schweinen, bei denen dieses Leiden häufig eintritt, Skoliosen verhältnissmässig oft zur Beobachtung kommen.

Bei rhachitisch erweichtem Knochensystem wäre es denn leicht erklärlich, dass habituelle Haltungsanomalien, in die die jungen Thiere z. B. beim Saugen gedrängt werden, zur Ausbildung einer Skoliose führen. Ob aber auch bei Vögeln pathologische Knochenprocesse vorkommen, entzieht sich meiner Beurtheilung. Ausgeschlossen ist

es freilich nicht, dass bei der ins Grosse gehenden Gänsezucht gerade bei diesen, häufig künstlich ausgebrüteten und schlecht gehaltenen Thieren unter ungeeigneter Fütterung Knochenerweichungen vorkommen, die gelegentlich die Entstehung einer Verkrümmung begünstigen könnten.

Hingewiesen sei an dieser Stelle auf eine Arbeit von Albrecht, in der Albrecht aus entwickelungsgeschichtlichen Gründen eine an-

Fig. 5.



geborene physiologische Skoliose bei Vögeln und Säugethieren als erwiesen annimmt. Nach Albrecht besteht dabei bei Vögeln eine linksseitige, bei Säugethieren eine rechtsseitige Anfangsskoliose der Brustwirbel.

Dieser Umstand würde dann freilich in Verbindung mit den oben bezeichneten ursprünglichen Momenten die Entwickelung hochgradiger Skoliosen bei Thieren nur begünstigen können.

Zum Schluss sei noch der bei Thieren auf experimentellem Wege erzeugten Skoliosen der Vollständigkeit halber Erwähnung gethan. Versuche nach dieser Richtung hin wurden namentlich von v. Lesser, Wullstein und Vulpius unternommen.

v. Lesser durchschnitt bei Kaninchen den Phrenicus auf einer Seite. Der dadurch entstandene Ausfall der Zwerchfellathmung sollte durch eine stärkere Inanspruchnahme der Rippenhebung auf dieser

Seite compensirt werden. Nach v. Lesser's Angaben gelang es ihm in der That, durch diese künstlich geschaffene Incongruenz beider Thoraxhälften eine Skoliose bei seinen Versuchsthieren zu erzeugen.

Wullstein wählte zu seinen Versuchen junge, noch im Wachsen begriffene Hunde, die er mit besonderen portativen Bandagen versah. Wullstein führte den sicheren Nachweis skoliotischer Umformung der Wirbelsäule unter dem Einfluss monatelanger Fixation in fehlerhafter Haltung.

Vulpius, der seine Versuche an jungen Ziegen anstellte, verfuhr in zweifacher Weise.

Bei der ersten Versuchsreihe erreichte Vulpius durch einseitige Exstirpation der langen Rückenmuskeln auf grosse Strecken hin geringen positiven Erfolg.

Bei einer zweiten Reihe erzeugte er durch Eingipsen der Thiere in stark gekrümmter Stellung eine mit hochgradigem Rippenbuckel einhergehende, knöchern fixirte Skoliose.

Es überschritte den Rahmen dieser Arbeit, auf die Resultate dieser experimentellen Untersuchungen der Skoliosenfrage genauer einzugehen. Die Thatsache aber, dass auch bei Thieren primäre Skoliosen mit typischer Torsion und Rotation vorkommen, sollte zu weiteren Nachforschungen anregen, um durch eine grössere Zahl genau beobachteter und beschriebener Fälle im Verein mit den aus experimentellen Versuchen gewonnenen Erfahrungen zur Klarstellung der immer noch dunklen Entstehungsweise der Skoliose beizutragen.

Literatur.

1. Albrecht, Ueber den anatomischen Grund der Skoliose.
2. Bayer, Angeborene Verbiegung der Halswirbelsäule bei einem Pferde. Oesterr. Zeitschr. f. wissenschaftl. Veterinärk. 1894.
3. Bayer u. Fröhner, Spec. Chirurgie Bd. 4.
4. Gerstenberger, Missbildungen bei einem Kalbe. Monatsschr. des Vereins der Thierärzte in Oesterreich 1882.
5. Gurlt, Pathologische Anatomie Bd. 2.
6. Halparin-Rebecca, Die abnorme Krümmung der Wirbelsäule bei congenitaler Spaltbildung der Leibeswand. Berliner Arch. f. Thierheilkunde 1889.
7. Koch, Schistosoma reflexum bei der Zwillingsgeburt einer Kuh. Berliner thierärztl. Wochenschr. 1892.
8. Kreipe, Missbildung beim Kalbe. Berliner thierärztl. Wochenschr. 1891.

9. v. Lesser, Vergl. Virchow-Hirsch's Jahresberichte der ges. Med. 1888.
10. Möller, Spec. Chirurgie 1888.
11. Preusse, Abnorme Verbiegung der Wirbelsäule bei einem Fohlen. Berliner thierärztl. Wochenschr. 1889.
12. Pütz, Ueber abnorme Verbiegung der Wirbelsäule bei Hausthieren. Deutsche Zeitschr. f. Thiermedicin 1888.
13. Röder, Seltene Missgeburt von einer Kuh. Milit.-vet. Zeitschr. 1891, III.
14. Schmaltz, Buckligkeit beim Hirsch. Berliner thierärztl. Wochenschr. 1902, Nr. 3.
15. Tibustius, Torticollis equi. Berliner thierärztl. Wochenschr. 1899.
16. Wullstein, Die Skoliose in ihrer Behandlung und Entstehung nach klinischen und experimentellen Studien. Hoffa, Zeitschr. f. orthopäd. Chir. 1902.
17. Zürn, Krankheits- und Sectionsberichte. Dresdener Blätter f. Geflügelzucht 1883.

XXXVI.

(Aus dem Hamburger medico-mechanischen Zander-Institut.)

Ueber Mittel-Vorderfussbeschwerden und deren Behandlung.

Von

Dr. **Karl Hasebroek.**

Wenn ich die obige etwas vage Bezeichnung, welche nur allgemeinen subjectiven Symptomen entspricht, dem folgenden Artikel voransetze, so hat das seinen Grund darin, dass es sich um kein einheitliches Leiden handelt, welches man bestimmter fassen könnte. Auch wegen der verschiedenen ätiologischen Momente, welche in einander spielen, lässt sich eine präcisere Definition kaum geben. Die Bilder sind oft verschwommen, so dass ein scharfes Auseinanderhalten der einzelnen Erscheinungen nicht immer möglich ist.

Man findet über diese Beschwerden des Fusses weder in den chirurgischen noch internen Lehrbüchern Specielles angegeben. Ich bin nur in einer Arbeit von Schanz[1]), welche von Plattfussbeschwerden ohne Plattfuss handelt und die ich eingehend berühren werde, auf die Beschreibung ähnlicher Verhältnisse gestossen. Diese Fussbeschwerden haben Bedeutung für den praktischen Arzt sowohl, als für den Specialcollegen der Orthopädie, Chirurgie und internen Medicin, an welche sich die Patienten oft als letzte Zuflucht wenden, je nachdem man sich die Auffassung gebildet hat, ein orthopädisches, chirurgisches oder internes Leiden vor sich zu haben.

Die Beschwerden kommen unendlich häufig vor, bei jungen und alten Leuten beiderlei Geschlechts; sie werden einerseits zur Quelle eines fortwährenden Unbehagens, andererseits oft mit einer heroischen Resignation ertragen, nachdem vergebens ein Heer von Schuhmachern aufgeboten worden ist, um passendes Schuhzeug an-

[1]) Zeitschr. f. orthopäd. Chirurgie 1899, Bd. 6.

zufertigen. Das Leiden ist vom Patienten nur in unbestimmten Umrissen zu zeichnen, die Füsse schmerzen beim längeren Gehen und Stehen, sie ermüden auch wohl nur, ohne eigentlichen Schmerz, unter einer lästigen Spannung über dem Fussrücken. Im Fall bestimmtere Angaben gemacht werden, so beziehen sich diese meistens auf ein schmerzhaftes Kanten und Umkippen des Fusses beim Gehen auf unebenem Boden, bisweilen auch auf zunehmende Ballenbildung und Ballenbeschwerden unter dem Fusse.

Ich habe seit einigen Jahren diesen im Beginn oft nur unbedeutenden, später jedoch direct zu Störungen der Geh- und Stehfunction führenden Beschwerden grössere Aufmerksamkeit geschenkt, und ich muss sagen, dass ich für dieses Interesse reichlich Dank geerntet habe. Es wurde möglich, viele Leute wieder auf normale Gehfunctionen zu bringen, welche jahrelang keinen Schritt ohne Beschwerden machen konnten. Die Bedeutung dieser Beschwerden ist für mich um so mehr gestiegen, als man ihnen im Beginn sehr leicht wirksam entgegentreten und das Fortschreiten bis zu den schweren Functionsstörungen verhindern kann.

Veranlasst wurde ich, diesen lästigen Functionsstörungen des Mittel- und Vorderfusses näher zu treten und dieselben näher zu präcisiren, durch die traumatischen Fussverletzungen. Man findet bekanntlich ausserordentlich häufig bei Fussgelenksdistorsionen und Malleolarbrüchen, lange Zeit, nachdem die Verletzung selbst normalen anatomischen Verhältnissen wieder gewichen ist, über Jahre sich hinziehende Beschwerden, welche bei völligem Freisein des Talocruralgelenkes nur auf empfindliche Schmerzhaftigkeit der Pro- und Supinationsbewegungen, mithin auf Störungen in den Mittelfussgelenken zurückzuführen sind. Ich habe seinerzeit auf die besondere Hartnäckigkeit dieser Verhältnisse nach Distorsionen aufmerksam gemacht und auf die Nothwendigkeit hingewiesen, durch geeignete Schuheinlage mit angefügter Gelenkschiene, in schwereren Fällen durch einen Hessing'schen Schienenstiefel, die Extreme wenigstens der obengenannten Bewegungen auszuschalten[1]).

Ausser solchen sich an ein schwereres Trauma anschliessenden Folgestörungen gibt es aber eine ganz ähnliche Functionsuntüchtigkeit des Fusses, welche anatomisch jedes Trauma vermissen lässt. Diese ist es, welche ich hier besprechen möchte, und welche ich unter

[1]) Münchener medic. Wochenschr. 1899, Nr. 30.

dem summarischen Namen von Mittel-Vorderfussbeschwerden zusammenfasse.

Es handelt sich dabei um Störungen:

1. im Chopart'schen Gelenk (Talus und Calcaneus einerseits, Os naviculare und Os cuboides andererseits) und in der Gelenkverbindung zwischen naviculare und den drei Keilbeinen,

2. im Lisfranc'schen Gelenk (Os cuboides und die drei Keilbeine einerseits, Ossa metatarsalia I.—V. andererseits).

Lediglich der besseren Uebersicht wegen mache ich diese Trennung; in Wirklichkeit combiniren sich die Störungen in mannigfacher Weise.

I. Störungen im Chopart-Gelenk und den angrenzenden Gelenkverbindungen.

Wir begegnen hier der grössten Aehnlichkeit mit den Störungen des Plattfusses. Man findet aber keinen Plattfuss, und wenn ein solcher zufällig vorhanden ist, so kann man ihn nicht für die Beschwerden verantwortlich machen. Es handelt sich vielmehr mit Sicherheit um eine reine Gelenkaffection, welche nichts zu thun hat mit einer Lockerung der Bänder oder mit einer in der Entwickelung begriffenen Verflachung des Fussgewölbes.

Untersucht man den Fuss, so findet man häufig sogar einen Hohlfuss, oft erst nach aufgenommener Tretspur. Das genaue Abtasten des Fusses ergibt sehr verschiedene Druckschmerzpunkte, oder es fehlen dieselben gänzlich. Das, was sich als charakteristisch erweist und was niemals fehlt, ist: eine Rigidität der Pro- und Supinationsbewegung des Mittelfusses. Nimmt man die Ferse in die volle linke Hand und torquirt mit der rechten Hand den festgefassten Mittel- und Vorderfuss, so hat der Patient Schmerzen und zwar häufig sehr heftig. Die Schmerzhaftigkeit fehlt bisweilen, wenn es dem Patienten gelingt, durch spannenden Widerstand eine extreme Pro- und Supination zu verhindern. Symptomatisch ist daher die niemals fehlende Versteifung der Mittelfussgelenke, wie oben schon erwähnt, das charakteristische, und hierauf hat man Gewicht zu legen. Das Talocruralgelenk ist stets frei beweglich.

Ich war früher der Ansicht, eben weil der Plattfuss gleichzeitig vorkommt, es mit beginnendem Plattfuss zu thun zu haben, ich habe aber allmählich die Ueberzeugung gewonnen, dass diese Mittel-

fussbeschwerden vollständig vom statischen und vollends vom entzündlichen Plattfuss zu trennen sind. Es handelt sich um eine ganz andere Aetiologie.

Zunächst glaube ich, gerade von der Beobachtung ähnlicher Erscheinungen nach schwereren Traumen her, dass auch unbedeutendere Insulte, wie leichteres Vertreten des Fusses, welches ein so vorübergehendes Ereigniss darstellt, dass es vergessen wird und in der Anamnese nicht erscheint, als erste Ursache zu Grunde zu legen ist.

Dann aber kommen neben einfachen Altersveränderungen jedenfalls rheumatische und gichtische Processe in Betracht, welche sich in den betreffenden Gelenken abspielen: diesen lege ich die bei weitem meisten Fälle zur Last. Endlich kommen zweifellos reine Neurosen in den Gelenken vor.

Schanz berichtet in seinem Aufsatz, wie eingangs schon berührt, über ähnliche Krankheitsbilder, kommt aber zu dem Schluss, dass es sich um beginnenden Plattfuss dabei handelt. Seine eigenen Mittheilungen bestimmen mich aber schon, diese Ansicht nicht anzuerkennen. Zunächst betont Schanz, dass er die Beschwerden auch beim Hohlfuss gefunden habe — er gibt sogar die Tretspur des Hohlfusses in einer Abbildung wieder. Ein Hohlfuss ist aber so sehr das Gegentheil vom Plattfuss, dass man hier doch unmöglich von Plattfussbeschwerden sprechen kann. Und dass ein Hohlfuss sich überhaupt in einen Plattfuss verwandeln sollte — wenn man den beginnenden Plattfuss im Auge behalten wollte — ist bei dem so festen Gefüge des Hohlfusses, welcher bekanntlich allen Redressionen ausserordentlichen Widerstand entgegensetzt, doch durchaus unwahrscheinlich.

Schanz sagt auch nichts davon, dass er später die Andeutung einer solchen Umwandlung jemals gefunden habe.

Weiter führt Schanz aus, dass seine Patienten sehr häufig jahrelang an Gelenkrheumatismus behandelt seien und hält dies für eine Fehldiagnose, dem „beginnenden Plattfuss" zuliebe.

In einem mitgetheilten Fall ist die Fehldiagnose aber sehr wenig wahrscheinlich. Ich führe am besten den Passus wörtlich an:

„... Als der Arzt zu dem Patienten gerufen wurde, fand er denselben zu Bett liegend, die Füsse waren diffus geschwollen, oder es war doch eine nicht scharf abgegrenzte Schwellung auf dem Fussrücken und an den Knöcheln. Die Schwellung war auf Druck empfindlich, der Patient klagte über heftige

Schmerzen beim Auftreten. Von einem Plattfuss war bei dem liegenden Patienten nichts zu sehen. Der Erfolg musste den Arzt in seiner Auffassung bestärken. Er liess die Füsse einpacken und gab Salicyl; in 1—2 Tagen waren Schmerz und Schwellung verschwunden. Der Patient empfand zwar wieder Schmerzen, als er aufstand; nun, das ist bei Gelenkrheumatismus nichts Ungewöhnliches; es wurde ihm Schonung verordnet; schliesslich wurde der Rheumatismus für chronisch erklärt. Der Patient ging in ein Moorbad, nach Wiesbaden und Aachen, sein Rheumatismus blieb ungeheilt. Kein Wunder, denn er leidet nicht an Rheumatismus, sondern an Plattfuss. Eine schmerzhafte Schwellung, welche entweder den ganzen Fuss befällt oder auf dem Fussrücken oder an den Knöcheln auftritt, stellt nichts anderes als die Begleiterscheinung eines acuten Plattfusses dar.“

Nun meine ich: der Patient hatte weder einen Plattfuss, noch hat er ihn bekommen, denn sonst würde Schanz, welcher ihn ja erst nach der Badekur, also nach Monaten zweifellos, sah und in Behandlung bekam, dies sicher mitgetheilt haben, um zu beweisen, dass es sich in der That um beginnenden Plattfuss nur handeln konnte. Und bis dahin, als Schanz den Patienten in Behandlung nahm, musste doch Zeit genug verstrichen sein, dass die beginnende Umwandlung wenigstens bis zur Andeutung eines Plattfusses gediehen wäre, um so eher, als der Fuss des Patienten ohne Plattfussbehandlung einer statisch ungünstigen Behandlung ausgesetzt war.

Der zweite Fall, den Schanz heranzieht, berechtigt auch nicht nach meiner Ansicht, von beginnendem Plattfuss zu sprechen:

„... Es wurde ein Cavallerist vom Revierarzt dem Lazareth überwiesen zur Beobachtung der Simulation. Der Mann gab an, Schmerzen im Fuss zu haben, welche ihn verhinderten am Dienst theilzunehmen. Die Schmerzen localisirten sich in der Gegend des inneren Knöchels, aber nicht an einem motorischen Punkt. Objectiv war nichts nachzuweisen am Fuss. Als er nach 2 Tagen angab, keine Schmerzen zu haben, war man erfreut, ihm die Simulation ausgetrieben zu haben. Er kam zur Truppe und erschien Abends mit der alten Angabe. Die Behandlung und das Resultat waren dasselbe. So ging die Sache hin und her, bis vom Lazareth aus die Einleitung einer militärgerichtlichen Untersuchung wegen Simulation gegen den Patienten angestrengt wurde. Es folgte Erhebung im Heimathsdorf des Angeschuldigten. Es folgten die Angaben, dass der Mann schon vor seiner Militärzeit gehinkt habe. Das war ja wohl geschwindelt, aber es genügte doch, dass der Patient wegen chronischem Gelenkrheumatismus im Fussgelenk als dienstunbrauchbar entlassen wurde. Er wäre andernfalls unbedingt verurtheilt worden und zwar unschuldig, denn der Mann hatte nichts als einen beginnenden Plattfuss.“ Schanz fährt fort: „Dieser Fall ist kein Unicum, ich kenne zwei Herren, die auch an Plattfuss leiden, und die wegen chronischem Gelenkrheumatismus im Fussgelenk vom

Militär entlassen wurden. Dass diese beiden nicht in Simulationsverdacht kamen, verdanken sie wohl ihrer socialen Stellung."

Nun, ich glaube nicht, dass die sociale Stellung beim Militär so ins Gewicht gefallen ist, sondern bin vielmehr der Ansicht, dass sowohl der Cavallerist, als die beiden Herren eben an Mittelfussbeschwerden gelitten haben, welche sehr wohl auf eine rheumatische Affection zurückgeführt werden können, und die mit Plattfuss gar nichts gemeinsam haben als die subjectiven Beschwerden. Der Cavallerist hatte nichts Objectives am Fuss und wenn der Mann früher gehinkt hatte — weshalb sollte eine officielle Erkundigung beschwindelt werden? — und diese Beschwerden wären damals von beginnendem Plattfuss gekommen, so hätte man doch annehmen sollen, dass der Plattfuss auch äusserlich allmählich in Erscheinung getreten wäre.

Es ist durchaus verdienstvoll von Schanz, wenn er dem beginnenden Plattfuss seine Aufmerksamkeit schenkt, er verliert sich aber vom Wege ab, wenn er alle ähnlichen Beschwerden am anatomisch normalen Fuss unter den Begriff des Plattfusses stellen will. Man könnte meinen, es wäre ein Streit um des Kaisers Bart, aber ich habe nach meinen Beobachtungen die Ueberzeugung gewonnen, dass der Plattfuss im Beginn überhaupt ohne Beschwerden verläuft: wie wäre es auch sonst denkbar, dass einerseits so ungemein viele Plattfüsse jahrzehntelang notorisch ohne Beschwerden herumlaufen, dass deren Träger gar nicht wissen, dass sie einen Plattfuss haben, und dass wir andererseits so viele Personen mit den obigen Beschwerden finden, auch jahrelang, bei denen es niemals zur Entwickelung eines Plattfusses kommt.

Was nun gar den entzündlichen Plattfuss anlangt, so tritt dieser doch nach allen sonstigen Beobachtungen erst dann auf, wenn das Gewölbe schon eingesunken ist, oder doch Andeutung einer Senkung bereits erkennen lässt, so dass abnorme Reibung der Knochen mit extremen Zerrungen der Bänder stattfindet. Es ist doch ganz auffallend, dass der erste Fall von Schanz einen entzündlichen Plattfuss darstellen soll, bei dem anatomisch noch gar nichts Abnormes zu bemerken war.

Nun noch eins: bei meinen Fällen, welche ich als Mittelfussgelenkschmerzen also auffasse, ist das wichtigste und erste Symptom die Versteifung der Gelenkverbindungen, sei es capsulär oder musculär; die Versteifung ist aber die erste Begleiterscheinung einer

jeden Gelenkaffection. Ich erinnere an das Schultergelenk, bei welchem sich schon bei leichtesten Traumen und bei leichtestem rheumatischem Befallenwerden sofort eine Behinderung der Beweglichkeit bemerkbar macht.

Ferner finde ich bei meinen Mittelfussbeschwerden häufig keine Spur von Druckempfindlichkeit im Bauch des Musculus tibialis posticus, welcher doch in seinem Erlahmen oder durch seine Empfindlichkeit bei Ueberanstrengungen für den statischen Plattfuss ätiologisch von Bedeutung ist. Es hiesse daher einer klinischen Aetiologie geradezu Gewalt anthun, wenn wir alle Beschwerden am Fuss, welche Aehnlichkeit mit denen des Plattfusses haben, auch ohne dass Plattfuss vorhanden ist, bei denen wir sogar auf den Hohlfuss stossen, als Plattfussbeschwerden bezeichnen wollten. Schon im Interesse einer Systematik, die doch immerhin ihre Berechtigung hat, wäre das verkehrt. Ich gehe jedoch noch einen Schritt weiter und halte selbst bei vorhandenem Plattfuss die betreffenden Fussbeschwerden nicht immer für Plattfussbeschwerden, sondern für primäre Gelenkstörungen. Folgender genauer beobachteter Fall hat mich besonders veranlasst, die Verhältnisse in dieser Auffassung zu beurtheilen:

Herr D., bis dahin gut zu Fuss, erkrankt an schwerem Gesichtserysipel, welchem sich nach 6—8 Wochen ein ebenso schwerer Gelenkrheumatismus mit Complicationen am Cor anschliesst, so dass die Ueberführung ins Krankenhaus nöthig wurde. 3—4 Monate bettlägerig, Ergriffenwerden fast aller Gelenke. Heilung. Nach Wildbad, woselbst zuerst unerträgliche Schmerzen in den Füssen auftraten, welche das Gehen zur Qual machten. Auch nach der mehrwöchentlichen Badekur Fussbeschwerden noch immer unverändert. Eintritt in meine medico-mechanische Behandlung. Patient gibt an, dass er besonders am Morgen nach dem Aufstehen nicht in Gang kommen könne wegen schmerzhafter Steifigkeit in den Füssen. Dann werde ihm besonders das Gehen auf dem unebenen Strassenpflaster schwer durch Unsicherheit und häufiges schmerzhaftes Vertreten des Fusses. Status: Patient geht etwas schleppend, scheut sich, den Fuss abzuwickeln, während das Talocruralgelenk auffallend frei sich bewegt. Stehen auf jedem Fuss allein ist anstandslos möglich, ohne Schmerz. Beiderseits leichter Plattfuss. Abtasten des Fusses nur schmerzhaft unterhalb der inneren Knöchel. Talocruralgelenk passiv vollständig frei beweglich, ohne jeden Schmerz. Passive Pro- und Supination des Fusses äusserst schmerzhaft, versteift.

Also: die Plattfüsse an sich hatten niemals Beschwerden bisher gemacht, und es wäre gezwungen, anzunehmen, dass sie ohne den Eintritt der Krankheit Beschwerden gemacht haben würden. Un-

mittelbar im Anschluss an einen Gelenkrheumatismus treten Mittelfussbeschwerden auf, welche doch absolut nicht anders denn als Residuen des Gelenkrheumatismus aufzufassen sind.

Die Aetiologie: entzündlicher Plattfuss, würde ganz in der Luft schweben, da der Patient ja wochen- und monatelang gelegen hatte und die Füsse nicht belastet waren. Der Plattfuss ist daher als zufälliger Nebenbefund anzusehen, die wirkliche Affection bestand in einer chronisch gewordenen rheumatischen Störung der Mittelfussgelenke, besonders des Chopart'schen Gelenkes und der angrenzenden Gelenkverbindungen.

Weiterhin werde ich bestärkt in meiner Auffassung, dass es sich um eine primäre Störung der Gelenke handelt, durch ähnliche Beobachtungen von typischen Symptomen einer schmerzhaften Rigidität und Versteifung bei Frauen nach dem Wochenbett. Welcher Art die Veränderungen in den Gelenken sind, in welcher Beziehung sie zu den Vorgängen im Wochenbett stehen, lasse ich dahingestellt. Jedenfalls aber kann ich diese Beschwerden, selbst wenn ein Plattfuss vorhanden ist, ebensowenig für sogen. Plattfussbeschwerden halten, als in dem angezogenen Fall nach Rheumatismus, da die absolute Ruhe und Bettlägerigkeit vorangegangen ist.

Auch nach einer 6wöchentlichen unter Bettruhe durchgemachten Typhlitis habe ich bei einem Patienten ähnliches erlebt: nach dem Aufstehen Mittelfussbeschwerden, welche längeres Gehen unmöglich machen, so dass Equipage benutzt wird. Nach 4wöchentlichem unverändertem Bestehen in meine Behandlung, welche nach 6 Wochen völlige Heilung brachte.

Links ausgebildeter, rechts angedeuteter Plattfuss, trotzdem rechts die Hauptbeschwerden. Schmerzhafte Rigidität der Pro- und Supination beiderseits.

Dieser Fall würde die Möglichkeit einer Versteifung der betreffenden Gelenke durch Nichtgebrauch unter der Bettruhe bei einem acut geschwächten Körper zulassen, vielleicht verschlimmert durch locale Schwäche in der Unterschenkelmusculatur.

Um wieder auf den Rheumatismus zurückzukommen, wären jetzt die chronisch rheumatischen Processe besonders zu erwähnen als Aetiologie der Mittelfussbeschwerden. Auch leichtere chronisch rheumatische Störungen müssen in schmerzhafter Rigidität der Mittelfussgelenke zum Ausdruck kommen.

Wiederum nach Analogie der chronisch rheumatischen Versteifung des Schultergelenks, welche so ungemein häufig ist und auch trotz mässigen Grades der Affection sofort in schmerzhafter Behinderung der Beweglichkeit sich äussert, kann es nicht Wunder nehmen, wenn die durch das Körpergewicht belasteten Füsse so unangenehm reagiren. Wenn man bedenkt, was man übrigens viel zu wenig thut, welche Anforderungen an die Gelenkverbindungen des Fussgewölbes den Tag über gestellt werden, muss es sich einem aufdrängen, dass mindestens ebenso häufig wie beim Schultergelenk gerade eine rheumatische Disposition am Fussgewölbe nothwendig zum Vorschein kommen muss. Und demgemäss sind auch thatsächlich die Mittelfussbeschwerden ungemein häufig, wenn man darauf achtet.

Welcher inneren Natur diese chronisch rheumatischen Processe sind, darüber wissen wir natürlich ebensowenig, als wir über das Wesen einer chronisch rheumatischen Versteifung des Schultergelenks und des chronischen Hexenschusses mit Versteifung der Wirbelsäule etwas specielleres, anatomisch handgreifliches bis jetzt haben eruiren können. Wenn ich daher eine Definition für diese chronisch rheumatischen Mittelfussbeschwerden schuldig bleibe, so kann mir das nicht zum Vorwurf einer Unwissenschaftlichkeit nach dem Standpunkt unserer Kenntnisse überhaupt gemacht werden. Nur möchte ich nicht unterlassen hinzuzufügen, dass wir wegen des höheren Alters der Patienten, in welchem wir so ungemein häufig die Störungen finden, wohl auch reine Altersveränderungen als ätiologisches Moment für die Mittelfussbeschwerden anzunehmen haben.

Hiermit komme ich zur Besprechung der zweifellos gichtischen Mittelfussbeschwerden. Auch bei anderen Gelenken sind bekanntlich Altersveränderungen und Gicht nicht immer auseinanderzuhalten, ich erinnere nur an das Malum coxae senile.

Als Paradigma eines sicherlich rein gichtischen Falles, der jahrelang mit Fussbeschwerden herumlief, die aber nicht so erheblich waren, dass sie nicht in stiller Resignation ertragen wurden, möchte ich folgende Krankengeschichte kurz mittheilen.

Herr L., 38 Jahre alt, früher stets so gut zu Fuss, dass „Riesenmärsche" gemacht werden konnten; 1884—1885 Soldat, beim Turnen guter Springer. 1888 erster Gichtanfall im Grosszehgelenk, 1890 zweiter, 1891 dritter, 1892 bis 1893 vierter Anfall. 1895 schwere Podagra und Gonagra. Zweimal in Wildbad, 2mal in Baden bei Wien. Allmählich Fussbeschwerden, anfangs nur

in subjectiv sich äussernder „Steifigkeit" der Füsse bei längerem Gehen und Stehen, welche nach der Nachtruhe sich meistens legte. In den letzten Jahren Steifigkeit permanent, mit Schmerzen, welche den Patienten nur in der Ruhe verlassen.

Objectiver Befund: Kein Plattfuss. Abtasten ergibt nur unbestimmte Schmerzpunkte. Musculus tibialis posticus frei. Typische Versteifung der Pro-Supinationsbewegung des Fusses. Völliges Freisein des Talocruralgelenkes. Passiv forcirte Pro-Supination an beiden Füssen ausserordentlich schmerzhaft.

Auch in diesem Fall kann ich lediglich die schmerzhafte Versteifung der Mittelfussgelenke als die Ursache der Beschwerden ansehen. Es liegt durchaus kein Grund vor, hier von Plattfussbeschwerden zu sprechen, denn es weist nichts auf einen beginnenden Plattfuss hin. Im Gegentheil, es spricht alles gegen den beginnenden Plattfuss, denn ein solcher hätte sich doch in so langem Zeitraum zum ausgebildeten Plattfuss entwickeln müssen.

Auch folgender einen Plattfüssigen betreffender Fall ist nur als primäre Gelenkaffection aufzufassen:

Herr K., 47 Jahre alt, stets ausgezeichnet zu Fuss, hat ohne nachweisbare Ursache seit 8 Tagen Schmerzen im linken Fuss, welche das Gehen sehr belästigen. Befund: Beiderseits Plattfuss, links schmerzhafte Versteifung im Chopart-Gelenk. Angefertigte Plattfusssohlen werden als lästig empfunden und verworfen. Lediglich auf Gymnastik und Massage völlige Heilung unter Mobilisirung des Chopart-Gelenkes.

Der Umstand, dass die Heilung nach Massage und Gymnastik eintritt, ohne dass der Fuss gestützt werden muss, ja dass sogar die stützenden Sohlen als lästig empfunden werden, spricht durchaus gegen Plattfussbeschwerden! Wir haben hier ein reines Analogon der rheumatischen oder gichtischen Schultergelenkversteifung.

Was mich endlich in der Ansicht bestärkt, dass wir Mittelfussbeschwerden als reine Gelenkaffection durchaus vom Plattfuss zu trennen haben, ist die Beobachtung der Erscheinungen an weiblichen Patienten, bei welchen wir an eine reine Neurose zu denken haben. Ein solcher Fall aus dem Jahre 1900, als ich noch gar nicht an meine jetzige Auffassung dachte, liess mich damals notiren:

Fräulein B., 20 Jahre alt. Seit Jahren Beschwerden in den Füssen, „welche an Plattfussbeschwerden erinnern". Weites Gehen und längeres Stehen unmöglich. Befund: Aeusserlich nichts Abnormes. Druckempfindlichkeit „wie bei Plattfuss" im Muskelbauch des Musculus tibialis posticus und an den Strecksehnen des Fusses. Pro-Supination des Fusses, besonders letztere sehr schmerzhaft, rechts mehr als links, der Fussabdruck ergibt eher Hohl- als Plattfuss.

Auch hier im wesentlichen und als hervorstechendes Moment nur die Schmerzhaftigkeit der Pro-Supination. Auch hier ist bei dem bereits lange bestehenden Zustande kein Plattfuss entstanden.

Da, wie ich vorweg bemerken will, die Behandlung ohne jeden Erfolg war, und ich der Patientin nur symptomatisch durch Aufhebung der Pro-Supinationsbewegung des Fusses mittelst Schienenapparates einige Linderung brachte, da jede sonstige Aetiologie fehlte und es sich eben um eine jugendliche weibliche Patientin handelte, so liegt die Annahme der Neurose sehr nahe. In einer zusammenfassenden und casuistischen Arbeit über Gelenkneurosen aus der neueren Zeit von Möhring[1]) finden sich 3 Fälle von Neurosen des Fusses. Dieselben sind jedoch leider für mich nicht zu verwerthen, da in allen Fällen ein vorangegangenes Trauma so bemerkenswerth war, dass eine traumatische Aetiologie doch mindestens die Fälle complicirte. Andererseits fehlen die Angaben über die Schmerzhaftigkeit der Pro-Supinationsbewegung, trotzdem ausdrücklich bemerkt wird, dass das Fussgelenk frei war. Die Diagnose der Neurose stützt sich in dieser Arbeit auf die ungemeine Hartnäckigkeit der Beschwerden gegenüber der Behandlung, einen Umstand, der für Gelenkneurosen überhaupt charakteristisch ist.

Therapie. Was die Behandlung der bis dahin besprochenen Mittelfussbeschwerden anlangt, so gliedert sich diese in eine causale und in eine symptomatische; causal insofern, als wir die schmerzhafte Versteifung vor allen Dingen im Chopart-Gelenk zu beseitigen haben. Dies geschieht wie beim versteiften Schultergelenk durch Massage und Gymnastik. Wir massiren den Fuss, wo wir schmerzhafte Punkte finden, speciell an den zugänglichen Bandverbindungen der Gelenke und führen im Anschluss daran diejenigen Bewegungen, welche schmerzhaft versteift sind, also die Pro-Supination des Fusses forcirt und energisch aus, passiv, bis zur Ueberdehnung der Hemmungen. Wir lassen uns durch die Schmerzhaftigkeit dieser Procedur nicht abhalten, consequent zu bleiben, bis allmählich die Schmerzhaftigkeit abnimmt, zugleich der Fuss in Pro-Supination beweglich wird. Gelingt es, hier einen Fortschritt zum Besseren zu bemerken, so ist die Prognose gleichzeitig als günstig anzusehen.

Diese gymnastische Behandlung halte ich für den weitaus wichtigsten Theil der Therapie.

---

[1]) Zeitschr. f. orthopäd. Chirurgie 1901, Bd. 9 Heft 4.

Als zweites therapeutisches Vorgehen, welches zugleich prophylaktisch gegen Rückfälle schützt, und mit dem man einsetzen soll, sobald die Versteifung sich zu lösen beginnt, kommt die Anfertigung guter Einlagesohlen in Form der bekannten Plattfusseinlagen in Betracht. Die Wirkung derselben besteht in der Hauptsache in Behinderung der Pronation und zweckentsprechender Fixirung des Fusses, erst in zweiter Linie in dem Stützen des Fussgewölbes. Die gute Fixation des Fusses verhindert mindestens das Extreme in dieser Bewegungsrichtung, wie es besonders beim Gehen auf unebenem Boden gar zu leicht stattfindet; die Unterfangung des Fussgewölbes schützt vor dem Extrem der Bewegung der Mittelfussgelenke im Sinne des Durchdrückens der Gewölbegelenke.

Die Behandlung stimmt also überein mit derjenigen des contracten Plattfusses.

Wenn Schanz, dessen Fälle von „Plattfussbeschwerden ohne Plattfuss" trotz der verschiedenen Auffassung sicherlich den von mir geschilderten gleichen, sagt, dass er so gut wie immer mit guten Einlegesohlen auskomme, und Massage und Gymnastik nur ausnahmsweise exercire, so behandelt er eben nur symptomatisch und prophylaktisch gegen Rückfälle. Dies ist durchaus erklärlich durch die Auffassung der Beschwerden als die eines Plattfussleidens: einem beginnenden Plattfuss würde man in der That lediglich durch eine Stützung des Fussgewölbes entgegentreten können. Nimmt man aber eine primäre Gelenkaffection als Ursache an, wie es mir das einzig Richtige erscheint, so muss man natürlich den grössten Werth auf Massage und Gymnastik legen wie bei der mechanischen Therapie chronisch afficirter Gelenke überhaupt.

Als Material für die Einlegesohlen gebe ich nach vielen Versuchen immer noch dem Celluloid den Vorzug, da man diesem persönlich die richtigste Form durch Anpassen am kranken Fuss geben kann.

Die Celluloidplatte ist modellirfähig in idealer Weise nach dem Erwärmen. Für Patienten mit leichtem Körpergewicht, Kinder besonders und weibliche Patienten, stelle ich stets die Sohlen aus den käuflichen Platten von 2—3 mm Dicke her, für schwere Patienten unterlege ich die Platten mit Federstahl im Gewölbe und dünnem Walkleder oder ich verfertige die Sohlen, besonders für Arbeiter, aus Celluloidmullplatten, welche ich mit Hilfe einer Presse in meiner Werkstatt herstellen lasse und vorräthig halte.

Nun ein paar Worte über das Schuhzeug.

Es ist eine ganz auffallende Thatsache, dass ich davon zurückgekommen bin, angepasstes Schuhzeug tragen zu lassen, vielmehr die Patienten in einem grossen Schuhgeschäft fertiges Schuhzeug sich aussuchen lasse. Es ist dies ein rein praktisches Ergebniss, welches natürlich nur bei einer vorhandenen grossen Auswahl möglich ist. Zum Theil wird diese auffallende Thatsache wohl darauf zurückzuführen sein, dass ein jeder Schuhmacher wie kaum ein anderer Handwerker sich für ein Genie hält und nach eigenem Ermessen und nach seiner Phantasie die unglaublichsten Dummheiten macht. Man kommt daher viel weiter, wenn man einen durchschnittlich „normalen" Schuh anwendet, wie er nach der Erfahrung der Industrie fabrikmässig hergestellt wird. Auch wenn es sich um besonders langgestreckte Füsse handelt mit niedrigem Fussrücken, für welche nur schwer fertig gemachtes Fusszeug zu finden ist, wird die Wahl dadurch, dass die Einlegesohlen den Dickendurchmesser des Mittelfusses erhöhen, den ganzen Fuss verkürzen, sehr gut ermöglicht.

Prognose. Die Behandlung ist, wie schon eingangs erwähnt, in den meisten Fällen eine äusserst dankbare; es gibt Fälle, welche man schon in 14 Tagen kurirt. Das Alter der Patienten sowohl als die Dauer des Bestehens kommen in Betracht. Ich vermuthe, dass die leichteren rheumatischen Mittelfussbeschwerden besonders leicht der Behandlung zugängig sind. Auch die Störungen, welche sich nach längerer Bettruhe beim Aufsein bemerkbar machen, beseitigt man auffallend rasch. Hartnäckiger erscheinen bei Wöchnerinnen auftretende Mittelfussbeschwerden. Bei älteren Personen kommt man ebenfalls nicht so rasch zum Ziel, also bei den Fällen meistens, welche auf gichtische, oder rheumatisch-gichtische Disposition und Altersveränderungen in den Gelenken zurückzuführen sind. Hier gelingt es bisweilen nicht, die Beschwerden gänzlich zu beseitigen; man bringt aber Erleichterung durch das dauernde Tragenlassen der Einlegesohlen. Hier tritt also die symptomatische Behandlung durch Sohleneinlage und richtiges Schuhzeug in ihr Recht, wodurch man ein besseres Gehvermögen eigentlich stets erhält.

Durchaus zweifelhaft ist die Prognose bei den Fällen, welche wir als eine Neurose aufzufassen geneigt sind. Neben prompter Beseitigung der Beschwerden bei einiger Consequenz stösst man andererseits auf solche Hartnäckigkeit der schmerzhaften Pro-Supination des Fusses, dass man von einer Besserung nicht sprechen

kann. Hier versuche ich nach dem Versagen der causalen Behandlung die Fixation des Fusses, wie bei den schweren traumatischen Plattfussbeschwerden, durch Anfügung einer Unterschenkelschiene an die Wölbung der Sohleneinlage zu erreichen. In einigen Fällen war aber auch diese Massnahme ohne nennenswerthen Erfolg.

Wenn ich noch kurz die Prophylaxis berühren darf, so kommt in dieser Beziehung frühzeitig Schuhzeug mit Einlagen in Betracht. Da ich vermuthe, dass als wichtig für die Aetiologie selbst leichteste Distorsionen der Mittelfussgelenke, sofern sie häufig sich ereignen, anzunehmen sind, so verordne ich mit Vorliebe Personen, welche über häufiges Umknicken des Fusses klagen, Einlegesohlen. Gegen dieses Kippen des Fusses wirken die die Wölbung des Fusses ausfüllenden Schuheinlagen ganz vortrefflich. Der beste Beweis hierfür ist, dass solche Leute mit Hilfe der Sohlen niedrige Schuhe tragen können, während sie bis dahin instinctiv möglichst die Enkel umschliessende Stiefel getragen haben, um dem Fussgelenk, wie sie sagen, Halt zu geben. Nach Verordnung der Einlegesohlen erreicht man z. B., dass Kinder, die wegen des Umkippens der Füsse nicht gut Schlittschuh laufen können oder mögen, dem Eissport zugeführt werden. Gerade bei jüngeren Individuen, zumal Mädchen, findet man im sogen. Knickfuss ungemein häufig eine ausserordentliche Labilität der seitlichen Fussbewegungen, wie es scheint, durch Schlaffheit der gesammten Bandverbindungen des Fusses. Diese bewahrt man sicherlich durch frühzeitiges Tragenlassen der Sohleneinlagen vor späteren Mittelfussbeschwerden.

II. Störungen im Lisfranc'schen Gelenk.

Während die bis dahin besprochene Affection sich im wesentlichen im Chopart-Gelenk abspielte, so möchte ich noch die zweite Kategorie von Störungen hier erörtern, welche nach meiner Analyse besonders das Lisfranc'sche Gelenk betreffen.

Auch hier handelt es sich um eine nachweisbare Rigidität und Versteifung der Gelenke und zwar, was ich für charakteristisch halte, unter ausgesprochener Plantarflexion und gleichzeitiger geringer Einwärtsdrehung des Vorderfusses, welch letztere einer Pronation entspricht. Die Schmerzhaftigkeit bei der passiven Bewegung tritt hier durchaus zurück gegenüber der Rigidität. Der Vorderfuss erscheint am Metatarsus I. auch auf dem Fussrücken gebeugt, und man fühlt einen Absatz an den Keilbeinen. Beim Ab-

tasten des Fusses gibt der Patient an der Lisfranc'schen Gelenklinie bestimmten localisirten Schmerz an. Secundär erscheinen die Strecksehnen, besonders am Grosszeh verkürzt, und dieser steht in überstreckter Stellung. Man ist bei diesem letzteren Befund anfangs der Meinung, dass die Strecksehnen primär verkürzt sind, ein Zustand, wie er in schwereren Fällen als Hammerzehe in Erscheinung tritt. Man überzeugt sich aber leicht, dass die Plantarflexion des Vorderfusses die Ursache der relativen Verkürzung der Strecksehnen ist, indem man den Vorderfuss durch Druck von der Sohle aus hebt; alsdann verschwindet die Ueberstreckung der Sehnen sofort. Es wäre ja auch nicht einzusehen, wie eine primäre Verkürzung der Strecksehnen den Vorderfuss in Plantarflexion ziehen sollte.

Von der medialen Seite aus erscheint der Fuss mehr oder weniger als Hohlfuss, mit stark vorspringendem Grosszehenballen. Auch die Tretspur ergibt entweder angedeuteten oder ausgeprägten Hohlfuss. Die Beschwerden bestehen in unangenehmer Spannung über dem Fussrücken und, wie es für den pathologischen Hohlfuss bekannt ist, in unangenehmen Schmerzen in der Tiefe des Vorderfusses, meistens zwischen Gross- und II. Zehenansatz, vor allen Dingen aber in lästiger und empfindlicher Schwielenbildung unter dem Grosszehenballen, auch wohl unter dem Metatarsusköpfchen der II. und III. Zehe. Diese Schwielenbildung unter dem Vorderfuss steht oft im Vordergrunde aller Erscheinungen, so dass das häufige Abtragen der Schwielen nöthig wird, um ohne Beschwerden gehen und stehen zu können.

Ich weiss nicht, ob vielleicht die Neigung zur Schwielenbildung unter dem Fuss, bis zur Entwickelung richtiger Clavi unter dem Grosszehenballen, überhaupt auf eine abnorme Plantarsenkung des Vorderfusses im Lisfranc-Gelenk zurückzuführen ist. Schon bei Kindern kann man diese Disposition finden, wenn man die Fusssohle genau inspicirt; gleichzeitig bemerkt man infolge der secundären Ueberstreckung der Zehen bereits Andeutung von Hühneraugen an den üblichen Prädilectionsstellen auf der kleinen und IV. Zehe.

Es liegt hier noch ein Feld für weitere Beobachtungen vor, welches bis dahin kaum berücksichtigt worden ist. Ich glaube fast, dass man nicht dem Schuhwerk allein die Schuld an dem so allgemein verbreiteten Leiden der Hühneraugen zu geben, sondern auch den anatomischen Bau des Vorderfusses resp. in seiner Stellung zum Mittelfuss und Gewölbe mehr zu berücksichtigen hat.

Der Grad der Beschwerden, auch der Grad der Schwielenbildung, hängt mit dem Grad und der Dauer des Bestehens der Versteifung im Lisfranc-Gelenk eng zusammen. Am schwersten habe ich Störungen gefunden bei älteren Leuten und bei zweifellos gichtischer Disposition. Hier kommt es mit der Zeit zur Verkürzung der Plantarfascie, und es entwickelt sich ein förmlich fester Strang in der Fascie, welcher durch seine Spannung an der medialen Seite des Fussgewölbes den Vorderfuss zum Mittelfuss gebeugt erhält und der Dorsalbewegung im Lisfranc-Gelenk Widerstand entgegensetzt. Es ist klar, dass hierdurch die Bedingungen für Druckerscheinungen an dem Metatarsalköpfchen gegeben sind: Der Vorderfuss weicht alsdann nicht mehr beim Auftreten elastisch nach oben resp. nach vorn aus, die Metatarsalköpfchen werden mehr senkrecht belastet, in einer kleineren Berührungsfläche mit der Unterlage, der Vorderfuss wird gezwungen, in einer Art Krallenstellung aufzutreten. Die gesammten Verhältnisse nähern sich den Zuständen, wie wir sie bei manchen paralytischen Formen des Vorderfusses finden.

Diese Störung infolge abnormer Rigidität und Flexion des Lisfranc-Gelenks kommt sowohl isolirt, als in Verbindung mit der oben erörterten Affection im Chopart-Gelenk vor und gerade in dieser Combination werden die Mittelfussbeschwerden so fatal. Es summiren sich dann die Erscheinungen der schmerzhaften Druckschwielen mit der Empfindlichkeit der Kantung des Mittelfusses: das sind die Fälle, in denen jeder Schritt auf unebenem Boden zur Qual wird.

In dem Vorkommen dieser Combination haben wir auch zweifellos den Grund zu suchen, dass Schanz bei seinen Plattfussstudien auf den Hohlfuss gestossen ist, welcher Plattfussbeschwerden macht, die merkwürdigerweise nach Verordnung von Plattfusseinlagen glänzend kurirt werden konnten.

Therapie. Die Behandlung hat bei den Beschwerden im Lisfranc-Gelenk in ähnlicher Weise stattzufinden, wie bei denen im Chopart-Gelenk. Massage der Gelenkverbindungen, wo dieselben druckempfindlich sind, manuelle Redression, Zurückbeugung des Vorderfusses bis zur Lockerung der Versteifung. Nach der Mobilisirung, resp. gleichzeitig einsetzend, unterstützt man diese causale Kur durch die symptomatische dauernde Hebung des Vorderfusses mittelst passender Einlegesohle. Es ist also ein Unterschied zu machen bei der Construction der Sohleneinlage für die Beschwerden im Chopart-Gelenk und die im Lis-

franc-Gelenk. Im letzteren Fall handelt es sich besonders um die Hebung des Vorderfusses. War es schon bei der ersteren Affection von Wichtigkeit, die Sohlen am Fuss des Patienten selbst anzumodelliren, so ist dies hier in noch höherem Grade von Nöthen. Es handelt sich um die Herstellung eines sanft aufsteigenden Gewölbes mit einem leichten Plateau nach vorn hin, welches den Vorderfuss zu heben hat, ohne lästig zu drücken.

Das Celluloid ist das einzigste Material, welches durch seine Plasticität ein solches Vorgehen gestattet. Mit fabrikmässig hergestellten Sohlen, welche mitunter für die einfache Stützung des Fussgewölbes die richtigen Verhältnisse treffen, mit den schauderhaften käuflichen Gummieinlagen vollends, welche bald nach unten ausweichen, ist für den vorliegenden Zweck nichts auzufangen.

Es ist frappirend, wie die Hebung des Vorderfusses sofort angenehm empfunden wird, ganz besonders, wenn schon Schwielenbeschwerden vorhanden sind. Die Schwielenstellen werden sofort entlastet, der Druck mehr auf eine grössere Fläche der rückwärts gelegenen Partien des Vorderfusses von den bis dahin vorspringenden Metatarsalköpfchen übertragen.

Nun noch ein paar Worte über die Prophylaxe.

Wenn bei Mittelfussbeschwerden im Chopart-Gelenk eine Vorbeugung nur unter Annahme der ätiologischen Bedeutung des habituellen Umkippens des Fusses zu erwähnen war, so müssen wir für die Vorbeugung abnormer Plantarflexion des Vorderfusses im Lisfranc dem Schuhzeug ganz besondere Beachtung schenken. In erster Linie bei Kindern und jugendlichen Personen, deren Fuss noch wächst: Nicht zu kurzes und im Vorderfuss nicht zu schmales Fusszeug! Platzmangel für den Grosszehen nach vorn beim Auftreten muss schon hinreichen, um den Fuss von vorn nach hinten zusammenzuschieben unter Flexion des Vorderfusses. Die gleiche Folge hat aber Platzmangel für die Metatarsalköpfchenbreite: der Fuss schiebt sich nämlich, wie man sich an normalen gut beweglichen Füssen leicht überzeugen kann, eher von vorne nach hinten unter leichter Einwärtsdrehung und Plantarflexion des Vorderfusses zusammen, als dass sich die Zehen über einander schieben oder dass die Metatarsallinie sich dorsalwärts wölbt. Um so eher wird dies Zusammenschieben des Fusses von vorn nach hinten eintreten, als das Oberleder des Vorderschuhes leicht spannt. Selbst

bei Schnürstiefeln geht die nachgebliche Schnürung nicht so weit nach vorn, um diese Spannung zu verhindern, oder sie wird im äussersten Vordertheil durchweg beim Anziehen des Stiefels nicht jedesmal gelockert.

Man findet nun auch, dass Personen, welche gewohnt sind, sehr auf ihre Füsse zu achten, instinctiv einer gehörigen Breite und Geräumigkeit für die Zehenlinie Rechnung tragen. Es sind das Leute, welche frühzeitig die Neigung zu Clavi haben. Dieselben handeln sehr richtig, denn sie verhindern nicht nur die Hühneraugenbildung auf den Zehen, sondern auch die Entstehung von Druckschwielen an der Sohle des Vorderfusses.

Die Prognose ist jedenfalls symptomatisch unter dem Tragen der den Vorderfuss hebenden Einlegesohle durchweg eine gute. Im übrigen richtet sie sich nach dem Alter und der Natur der Rigidität des Vorderfusses. Bei Gichtikern, bei welchen man häufig das Grosszehengelenk durch Podagraanfälle und auch ohne dieselben bis zur Verbildung versteift findet, besteht ein so starrer Mittel- und Vorderfuss, dass man eine Beweglichkeit und Lockerung nicht mehr erzielen kann. Aber auch hier bringt die Verlegung des Plantardruckes vom Grosszehenballen, häufig auch von der Spitze der Grosszehe, an welcher man alsdann eine isolirte Schwiele findet auf etwas zurück gelegene Partien der Sohle, durch die Einlegesohlen ausserordentliche Erleichterung.

Nachtrag. In neuester Zeit hat Sudeck[1]) über eingehende Untersuchungen der Knochen mittelst Röntgenverfahrens nach Distorsionen und Knochenbrüchen einerseits, nach Entzündungen andererseits, berichtet, welche gewisse Beziehungen zwischen secundären atrophischen Folgezuständen und ähnlichen Krankheitserscheinungen, wie ich sie besprochen habe, festgestellt haben. Sudeck fand auffallend häufig erhebliche Grade von Knochenatrophie nicht nur an den direct betheiligten Knochen, sondern auch in entfernteren Knochen der betreffenden Extremität und misst ihnen eine grosse klinische Wichtigkeit bei. Speciell führt er Fixationen und hochgradige Schmerzhaftigkeit am Fuss über Jahre hindurch bei der geringsten Belastung auf die Knochenbefunde zurück.

Sudeck betont, dass solche Fälle meistens verkannt werden und theils als Uebertreibung oder Simulation, theils als Knochentuberku-

---

[1]) Deutsche med. Wochenschr. 1902, Nr. 7 (Referat).

lose oder entzündlicher Plattfuss angesehen werden! Er glaubt ferner, dass auch ein Theil der als Gelenkneurose aufgefassten Zustände hierher zu rechnen ist.

Da Sudeck bei leichteren Traumen von Hand und Fuss die Knochenatrophie zwar ziemlich oft, aber doch nur als Ausnahme bei diesen Verletzungen beobachtet hat und wenn ich auch annehmen kann, dass die von ihm beobachteten Fälle sämmtlich schwerere klinische Symptome anfgewiesen haben, als die meinen, so ist es doch ein Zeichen für die Aehnlichkeit der Fälle, dass auch Sudeck sowohl die Uebertreibung und Simulation — vergleiche übrigens auch den Schanz'schen Fall — als den entzündlichen Plattfuss und die Gelenkneurose berührt.

Es würde sich somit die Frage erheben, ob für die von mir ins Auge gefassten Mittelfussbeschwerden die Knochenatrophie ätiologisch in Betracht zu ziehen ist.

Für diejenige Kategorie meiner Fälle, welche ohne nachweisbares Trauma sich präsentiren, kann kaum die Knochenatrophie in Frage kommen. Bei einem meiner Patienten dieser Art wurde speciell unter dem Einfluss des Sudeck'schen Vortrages die Röntgenuntersuchung gemacht: mit negativem Erfolg. In Betreff der von mir als chronisch rheumatisch und als gichtisch aufgefassten Mittelfussbeschwerden würde die Beantwortung der Frage noch ausstehen, solange nicht hierüber zahlreiche Durchleuchtungsversuche vorliegen.

Der von mir genauer beschriebene Fall nach schwerem Gelenkrheumatismus könnte a priori positiv für die Sudeck'sche Aetiologie sprechen, doch kann ich hier als annehmbaren Gegenbeweis vorbringen, dass der Patient nach sechswöchentlicher Behandlung durch Massage, Gymnastik und Sohleneinlagen so gut wie ganz geheilt wurde, was meines Erachtens schwerlich bei vorhandener Knochenatrophie so rasch hätte der Fall sein können. Man muss also hier doch an die Gelenkaffection im Gegensatz zu einer Knochenerkrankung festhalten.

Was endlich die Mittelfussneurosen anlangt, so habe ich diese ausdrücklich für die Fälle, welche jedes andere ätiologische Moment vermissen lassen, reservirt. Mit gutem Grund habe ich daher auch die Neurosen, welche in der Möhring'schen Arbeit nach Trauma beschrieben sind, nicht in Betracht ziehen können! Für meine Fälle wäre ein Grund für Annahme bestehender Knochenatrophie zunächst nicht vorhanden, man müsste alsdann schon das gesammte

Gebiet der Gelenkneurosen einer gründlichen Röntgenrevision unterwerfen.

So glaube ich also doch, dass die Mittelfussbeschwerden, wie ich sie erörtert habe, als Störungen der Gelenke bei intactem Knochengerüst, als eine Affection sui generis aufzufassen sind. Wie bereits mehrfach betont, erscheint mir schon eine aprioristische Berechtigung dieser Auffassung in der vorhandenen Parallele mit dem Schultergelenk zu liegen, welches auf leichteste Insulte traumatischer, rheumatischer und gichtischer Natur ebenfalls mit schmerzhafter Versteifung reagirt.

XXXVII.

Zur Pathogenese der kindlichen Skoliose.

Von

Dr. **Carl Deutschländer** in Hamburg.

Trotz der vielen Arbeiten, die sich mit der Entstehung der kindlichen Skoliose beschäftigen, ist diese Frage noch nicht als gelöst zu betrachten. Von den zahlreichen Ansichten, die hierüber geäussert worden sind, sind es in der Hauptsache zwei Anschauungen, die im Vordergrunde der Discussion stehen. Nach der einen soll sich bei der kindlichen Skoliose das Knochenskelett intact verhalten und die Verkrüppelung nur eine Folge abnormer Belastung oder nach Julius Wolff der Ausdruck der functionellen Anpassung an veränderte statische Verhältnisse sein; nach der zweiten Anschauung soll dem Leiden ein primärer Knochenprocess zu Grunde liegen, auf dessen Basis sich die Deformirungen ausbilden.

Der eifrigste Verfechter der ersten Anschauung war Julius Wolff[1]). Nach ihm sind alle Formveränderungen der inneren und äusseren Knochenstructur der Ausdruck der Transformationskraft infolge veränderter Belastung und bedeuten nichts anderes als die functionelle Anpassung an die veränderten statischen Verhältnisse.

In dieser Form ist die Wolff'sche Ansicht recht anfechtbar, und eine ganze Reihe von Autoren, Roux, Schede, Lorenz, Korteweg, Ghillini, Bähr, haben gegen die functionelle Pathogenese schwerwiegende Gründe und Bedenken geltend gemacht, die von Wolff keineswegs einwandsfrei widerlegt worden sind. In jüngster Zeit ist in die Reihe der Gegner Wolff's, bezw. in die Reihe derer, die dem Wolff'schen Transformationsgesetze nur eine modificirte Bedeutung zuerkennen, noch Perthes[2]) auf Grund seiner

---

[1]) Jul. Wolff, Zur Lehre von der functionellen Pathogenese der Deformitäten. Langenbeck's Arch. Bd. 53.

[2]) Perthes, Langenbeck's Arch. Bd. 67, 3.

Untersuchungen über die Verkrüppelung des Chinesinnenfusses getreten. Uebrigens ist auch J. Wolff selbst von einer ausschliesslich functionellen Pathogenese der kindlichen Skoliose nicht so völlig überzeugt gewesen, da er an einer anderen Stelle seines Aufsatzes über die functionelle Pathogenese der Deformitäten die Möglichkeit und Wahrscheinlichkeit einer Knochenerkrankung zugibt[1]). „Es ist sehr wohl möglich, und sogar wahrscheinlich," so äussert er sich an der betreffenden Stelle, „dass es sich in der That in vielen Fällen von Skoliose um eine solche Knochenweichheit handelt. Immerhin ist die abnorme Knochenweichheit eine bis jetzt noch durch keinerlei pathologisch-anatomische Untersuchungsresultate gestützte Hypothese, und es ist sicher, dass sie keineswegs in jedem Falle von Skoliose als die Vorbedingung des Entstehens der Deformität anzusehen ist."

Gegen die Wolff'sche Beweisführung lässt sich vor allem der Einwand erheben, dass sie ausschliesslich auf dem Studium pathologisch-anatomischer Präparate fusst, die einer recht späten Epoche der ausgebildeten Deformitäten angehören. Die Befunde, die J. Wolff z. B. am Genu valgum festgestellt hat, sind zwar absolut sicher nicht in Abrede zu stellen; allein sie sind an Präparaten erhoben, welche von Individuen stammen, die an der Grenze des Epiphysenwachsthums standen.

Wie M. B. Schmidt[2]) mit Recht betont, ist mit der Feststellung dieser Thatsachen, — der Verdickung der lateralen Femurwand, der Verdünnung der medialen Wand, der excentrischen Verlagerung der Markhöhle nach der medialen Seite hin, der Dicke der Bälkchen und ihrer mathematischen, den Anforderungen der Statik angepassten Anordnung — noch nichts über die Zeit der Entstehung dieser Veränderungen bewiesen und auch noch keineswegs die Frage gelöst, ob sie auf der Basis eines stets gesunden oder eines vorher erkrankt gewesenen Knochens hervorgegangen sind. Für die letztere Auffassung sprechen die Beobachtungen Schede's[3]), der bei der Operation des Genu valgum nur an älteren Individuen die Befunde Wolff's bestätigen konnte, der aber bei jüngeren Individuen gerade

[1]) Jul. Wolff, Langenbeck's Arch. Bd. 53.

[2]) M. B. Schmidt, Allgemeine Pathol. und pathol. Anatomie der Knochen in Lubarsch's Ergebnisse der allgem. Pathol. IV. Jahrg. 1897.

[3]) Schede, Das Gesetz der Transformation. Berl. klin. Wochenschr. 1893, S. 612.

das Gegentheil beobachtete und bei diesen an der lateralen Femurwand nicht nur keine Verdickung, sondern sogar eine Rarefication des Knochengewebes vorfand. Auch die Untersuchungen, welche v. Mikulicz[1]) über das Genu valgum angestellt hat, sprechen gegen die Wolff'sche Annahme einer rein functionellen Anpassung und zu Gunsten einer primären Knochenerkrankung.

Das Wolff'sche Transformationsgesetz erklärt wohl — und damit schliesse ich mich der Schede'schen Auffassung an — die Gesetzmässigkeit der weiteren Entwickelung der Deformitäten; es lässt sich jedoch nicht so weit verallgemeinern, dass es für die Aetiologie verwerthet werden kann.

Es ist hier nicht meine Absicht, auf die von den oben erwähnten Autoren erhobenen Einwände näher einzugehen, die sich fast ausschliesslich auf die Interpretation der pathologisch-anatomischen Präparate beziehen. Vielmehr möchte ich in folgendem den Versuch machen, aus dem Symptomencomplex der kindlichen Skoliose einige klinische Erscheinungen einer Besprechung zu unterziehen, die mir für die Beurtheilung der Frage der Pathogenese ebenso wichtig erscheinen als das pathologisch-anatomische Präparat.

Von diesen klinischen Erscheinungen verdient in erster Linie der Verlauf der kindlichen Skoliose Beachtung. Es unterliegt wohl keinem Zweifel, dass die Transformationen in einem gesunden Knochen längere Zeit in Anspruch nehmen, als es gewöhnlich bei der kindlichen Skoliose der Fall ist. Man beobachtet sogar nicht selten — und ich habe vor noch nicht allzu langer Zeit an mehreren Fällen diese Wahrnehmung machen können —, dass sich bei Kindern, die übrigens keine Spur einer rhachitischen Erkrankung zeigen, oft in wenigen Wochen eine nicht unerhebliche Deformirung der Wirbelsäule und des Brustkorbes herausbildet.

In den von mir beobachteten Fällen erfolgte die Entwickelung des Leidens so rasch, dass anfangs die grössten Zweifel bestanden, ob überhaupt ein skoliosirender Process vorlag und ob es sich nicht um eine Wirbelsäulentuberculose handelte, wofür eine ganze Reihe von klinischen Symptomen, das charakteristische Bücken und Aufheben von Gegenständen mit Aufstützung der Hände auf die Kniee, eine gewisse Starrheit der Wirbelsäule u. s. w. sprach. Erst der

[1]) v. Mikulicz, Die seitlichen Verkrümmungen am Knie. Langenbeck's Arch. Bd. 23 S. 561 u. 671.

weitere Verlauf charakterisirte die Krankheit als rapid sich entwickelnde Skoliose. Ein derartiger Entwickelungsgang ist sicher grundverschieden von dem einer statischen Skoliose, die man als reinen Typus einer functionellen Anpassung an veränderte statische Verhältnisse in Wolff'schem Sinne aufzufassen berechtigt ist und bei der die veränderte Druck- und Zugbeanspruchung zur Erklärung der Deformität vollkommen genügt. Wenn die Mehrzahl der kindlichen Skoliosen in der Regel auch keineswegs einen so schnellen Verlauf wie in den eben erwähnten Fällen nimmt, so ist der Verlauf immerhin doch noch in der Regel so rasch, dass man noch ein weiteres Moment als die abnorme Belastung allein zur Erklärung heranziehen muss.

Gegen die Wolff'sche Anschauung spricht fernerhin auch der Umstand, dass sie völlig unerklärt lässt, dass sich nicht bei allen Individuen, die den gleichen Schädigungen einer verkehrten Belastung ausgesetzt sind, der Transformationsprocess geltend macht und nur ein gewisser Procentsatz denselben unterliegt. Diese Thatsache lässt sich nur dadurch erklären, dass die einen, die verschont bleiben, ein gesundes, die anderen dagegen ein geschwächtes Knochenskelet besitzen.

Man hat ferner die Schule und die eigenartigen Bedingungen, zu denen dieselbe Anlass gibt — die Schulschrift, die Haltung beim Schreiben, das Sitzen in den Schulbänken u. s. w. — zur Erklärung der rein statischen Genese der Skoliose herangezogen und die kindliche Skoliose geradezu als Schulkrankheit bezeichnet. Wenn auch die Einflüsse dieser Factoren keineswegs zu unterschätzen sind, so lässt sich denselben wohl der Werth begünstigender, aber nie ursächlicher Momente beimessen. Dafür spricht einmal der schon oben erwähnte Grund, dass nicht sämmtliche Schulkinder, die abnormen Belastungen ausgesetzt sind, skoliotisch werden, sodann auch die Thatsache, dass sich bei einer ganzen Reihe von Kindern schon zu einer Zeit das Leiden entwickelt, in der der Schulbesuch noch gar nicht in Frage kommt.

Weiterhin vermag die rein functionelle Pathogenese nicht zu erklären, weswegen bei Individuen, welche vollkommen unter gleichen Bedingungen abnormer Belastung leben, in einem Falle eine rechtsconvexe, in dem anderen eine linksconvexe Skoliose entsteht, und weswegen sich bald der Typus des flachen, bald der des kyphotischen Rückens, ausbildet. Wenn man auch annehmen könnte, dass in dem einen Falle der Belastungsdruck excentrisch mehr von

rechts, in dem anderen mehr von links, und bei den Verkrümmungen im anteroposterioren Sinne bald mehr von vorn, bald mehr von hinten einwirkt, so steht diese Annahme doch häufig als völlig unbewiesen da und nicht selten mit der Beobachtung in directem Widerspruch, die absolut keine Anhaltspunkte dafür gibt, dass thatsächlich eine derartige excentrische Verlagerung des Belastungsdruckes stattthatte. Die Verschiedenartigkeit der Skoliosenformen ist jedenfalls ein weiterer Punkt, für den die rein statische Belastungstheorie nicht die genügende Erklärung abgibt.

Auch vom rein mechanischen Standpunkte aus ist die functionelle Pathogenese der kindlichen Skoliose recht anfechtbar. Riedinger[1]) hat in seiner vorzüglichen Monographie über die Morphologie und den Mechanismus der Skoliose als einen sehr wichtigen Factor die Zerknickungsbeanspruchung des Wirbelkörpers hingestellt, und man kann hierin Riedinger nur zustimmen. Die Wirbelsäule lässt sich, mechanisch betrachtet, sehr gut als ein aus verschiedenen Elementen zusammengesetzter Stab betrachten. Wenn man nun Stäbe, die annähernd aus denselben Elementen bestehen und unter annähernd gleichen Bedingungen fixirt sind, bis zur Zerknickung belastet, so muss sich nach physikalischen und mathematischen Gesetzen die Zerknickung stets an ein und derselben Stelle zeigen. Die Grösse der Belastung modificirt dieses Verhalten nur insofern, als die Durchbiegung und Zerknickung bald mehr, bald weniger intensiv ist. Wenn Riedinger der excentrischen Belastung einen gewissen Einfluss zuschreibt, so kann sich dieser nur insofern geltend machen, als die Knickung bald nach dieser, bald nach jener Richtung hin stattfindet. An der Localisation derselben wird jedoch nichts geändert, vorausgesetzt natürlich, dass die Zerknickungsbeanspruchung unter gleichen Bedingungen und an gleichem Material stattfindet.

Eine Verlegung der Knickungsstellen hat, vorausgesetzt, dass die Last stets am Ende des Stabes angreift, nur dann statt, wenn der auf Zerknickung beanspruchte Stab an einer Stelle verminderte Festigkeit aufweist. In diesem Falle verschiebt sich das Biegungsmaximum und die Zerknickung nach der Stelle des geringsten Widerstandes.

Man kann sich diese Verhältnisse an einem sehr einfachen

---

[1]) Riedinger, Morphologie und Mechanismus der Skoliose 1901. Verlag von Bergmann, Wiesbaden.

Versuche klar machen. Nimmt man eine Anzahl gleicher Holzstäbchen, und spannt diese senkrecht in einen Schraubstock ein, so zeigt sich, stets natürlich gleichmässige Einspannung vorausgesetzt, die Einknickung bei allen Stäbchen beim Anziehen des Schraubstockes constant an derselben Stelle. Kerbt man aber einzelne der Stäbchen an einer beliebigen Stelle auch nur leicht ein, so erfolgt die Zerknickung stets an der Stelle der Einkerbung.

Dieses Verhalten rein mechanischer Beanspruchung gegenüber findet sich auch an dem Skelet der Wirbelsäule vor. Es ist eine anatomische Thatsache, dass der Schrägwirbel, der die Knickungsstelle bei der skoliotischen Wirbelsäule kennzeichnet, sich in vielen Fällen am Uebergange der Brustwirbelsäule in die Lendenwirbelsäule, in der Regel am XII. Brustwirbel findet. Durch diese Stelle geht die Schwerpunktslinie bei aufrechter Körperhaltung und an dieser Stelle findet auch die grösste Belastung statt und zeigt sich auch bei intactem Skelet das Biegungsmaximum. Diese Thatsache würde nicht gegen, sondern für die functionelle Pathogenese der Skoliose sprechen. Nun gibt es aber eine ganze Reihe von Fällen, — und es sind das diejenigen, in denen man die schwersten Deformirungen beobachtet —, bei welchen der Schrägwirbel bald höher im Bereich der Brustwirbelsäule, bald tiefer im Gebiete der Lendenwirbelsäule liegt, und unter den Präparaten, welche Riedinger[1]) in seiner Monographie analysirt hat, finden sich hierfür einige recht prägnante Beispiele. Mechanisch lassen sich diese Fälle nur durch eine verminderte Resistenz an dieser Stelle erklären, und die Verschiebung der Knickungsstelle spricht offenbar gegen eine rein functionelle Pathogenese.

Einzelne Autoren sind sich auch dieser Schwäche der rein mechanischen Theorie vollkommen bewusst und lassen die Frage eines Knochenprocesses offen, so z. B. auch Riedinger.

Zu Gunsten der rein functionellen Genese der kindlichen Skoliose könnte man vielleicht die Versuche anführen, die sich damit beschäftigen, auf experimentellem Wege rein mechanische Deformitäten zu erzeugen (Maass). Erst vor kurzem ist es Wullstein[2]) gelungen, durch Gipsverbände bei Hunden seitliche Verkrümmungen des Rück-

---

[1]) Riedinger, l. c.

[2]) Wullstein, Die Behandlung der Skoliose und ihre experimentelle Begründung. Münch. med. Wochenschr. 1902.

grats, Kyphosen u. s. w. herzustellen. Es besteht kein Zweifel, dass man durch Verbände die Statik des Skelets abändern und somit auch die Knochenformen variiren kann, und die orthopädische Behandlung der Deformitäten beruht zum grossen Theil auf der Ausnützung der willkürlichen Abänderung der statischen Verhältnisse. Bei allen diesen Massnahmen handelt es sich jedoch um eine monatelange; constante Veränderung der Druck- und Zugkräfte. Ein derartiger constanter abnormer Belastungsdruck kommt indessen bei der kindlichen Skoliose nicht in Betracht. Selbst wenn sich des Tags über die Einflüsse einer schädigenden Belastung dauernd geltend machen würden, so tritt doch während der Nachtruhe bei horizontaler Rückenlage wieder eine Entlastung der gedrückten Wirbelkörper ein und paralysirt die Tags über einwirkenden schädigenden Einflüsse.

Wenn man auch zugeben müsste, dass immerhin ein Rest dieser Einflüsse nicht compensirt würde, und dass dessen Summirung allmählich zur Deformität führte, wie nach meiner Ansicht es thatsächlich bei der statischen Skoliose der Fall ist, so würde der Zeitraum der Entwickelung der Skoliose doch immerhin ein so grosser sein, wie er der Entwickelung der kindlichen Skoliose in der Regel nicht entspricht. Jedenfalls können die Versuche, bei denen man mit einer constanten Abänderung der statischen Verhältnisse arbeitet, nicht als Beweis für die functionelle Entstehung der kindlichen Skoliose herangezogen werden, bei der es sich nur um eine intermittirende abnorme Belastung handeln kann.

Allein es gibt weiterhin noch eine Reihe klinischer Thatsachen, welche direct gegen die ausschliesslich statische Entstehung des Leidens sprechen. Von verschiedenen Autoren (Heusner, Hoffa, Lange, Redard, Roth u. A.) ist mit Nachdruck auf das überaus häufige Vorkommen von Plattfuss bei der kindlichen Skoliose hingewiesen. Nach Heusner soll diese Coincidenz in 59 % der Fälle bestehen, und ich selbst habe fast ausnahmslos an dem Material, das ich zu untersuchen Gelegenheit hatte, den mit Skoliose combinirten Plattfuss vorgefunden. Aber nicht bloss den Plattfuss, sondern auch Coxa vara und Genu valgum sieht man nicht selten mit der Skoliose vergesellschaftet. Es sind dies keine rein zufälligen Nebenbefunde, sondern der Ausdruck dafür, dass auch an anderen Stellen des Skeletsystems die Festigkeit des Knochengewebes herabgesetzt ist. Wenn man vielleicht auch den Versuch machen könnte,

diese accidentellen Deformitäten gleichfalls auf eine rein statische Entstehungsursache zurückzuführen, so würden hiermit doch bestimmte thatsächliche Beobachtungen in vollem Widerspruche stehen. Ich verweise nur auf die oben erwähnten Wahrnehmungen Schede's[1]) gelegentlich der Osteotomie des Genu valgum bei jüngeren Individuen, bei denen einwandsfrei ein pathologischer Process in Gestalt von Rarefactionsvorgängen an der Stelle des grössten Druckes festgestellt werden konnte, und ferner auf analoge Befunde Kocher's[2]) bei der Coxa vara.

Alle diese angeführten Momente machen die Annahme zwingend nothwendig, dass es sich bei der kindlichen Skoliose nicht bloss um eine functionelle Anpassung eines normalen Knochengewebes an veränderte statische Verhältnisse handeln kann, sondern dass diesem Leiden auch noch ein pathologischer Knochenprocess zu Grunde liegen muss. Diese Annahme ist schon verschiedentlich ausgesprochen, ohne dass jedoch von den Autoren der positive Beweis dafür erbracht worden wäre, welcher Art dieser Knochenprocess sein könne.

Von Rupprecht, Kirmisson, Mikulicz u. A. wurde die Rhachitis als Ursache angesprochen. Dem aber widerspricht die Thatsache, dass die Träger der kindlichen Skoliose in der Regel keine rhachitischen Knorpel- oder Gelenkveränderungen zeigen. Die Mikulicz'schen Präparate beziehen sich nur auf das Genu valgum, für das Mikulicz eine Spätrhachitis annimmt; aber auch von diesen zeigen nicht einmal sämmtliche Präparate nach den Angaben M. B. Schmidt's rhachitische Veränderungen, sondern nur ein geringer Theil weist dieselben auf.

Hoffa nimmt eine abnorme Plasticität der Wirbelkörper an, die durch Ernährungsanomalien gesteigert würde, und die besonders im Anschluss an Infectionskrankheiten — Masern, Keuchhusten, Dysenterie u. s. w. — aufträte. Inwiefern diese Ernährungsanomalien die Structur des Wirbelkörpers beeinflussten, sei bisher noch nicht nachgewiesen.

Lorinser hält eine schleichende Wirbelentzündung für die Ursache der Skoliose.

Für die Lösung der Frage nach der Natur des Knochenprocesses scheinen mir indessen die Arbeiten v. Recklinghausen's

---

[1]) Schede, l. c.

[2]) Kocher, Deutsche Zeitschr. f. Chir. 1894, Bd. 38 1895, Bd. 10.

über die infantile Osteomalacie von grosser Bedeutung zu sein. v. Recklinghausen[1]) hat in 2 Fällen, bei denen die Skoliose zu Lebzeiten klinisch genau beobachtet worden war, anatomische Untersuchungen vornehmen können und hat in beiden Fällen den osteomalacischen Process nachweisen können. Mit den Feststellungen v. Recklinghausen's stehen auch die Veröffentlichungen anderer Autoren (Ribbert[2]), Rehn[3]), M. B. Schmidt[4])) in vollem Einklang. Bedauerlicherweise haben alle diese Arbeiten bisher in der so überaus reichen Skoliosenliteratur nicht die genügende Beachtung gefunden. Bei der Wichtigkeit, welche mir die hierin zu Tage geförderten Ergebnisse für die Aetiologie der Skoliose zu besitzen scheinen, halte ich es für angemessen, etwas näher darauf einzugehen, und ich folge hierbei im wesentlichen der Schilderung, welche M. B. Schmidt über diese Forschungen gegeben hat.

v. Recklinghausen hat auf Grund seiner Untersuchungen über die Osteomalacie ausser der senilen und puerperalen Form noch eine dritte histologisch begründete und wohlcharakterisirte Form, die der infantilen Osteomalacie, aufstellen können. Dieselbe entwickelt sich mit Vorliebe bei Kindern und jugendlichen Individuen in der Periode des raschesten Längenwachsthums und stellt pathologisch-anatomisch einen Process dar, der, im Gegensatz zur Rhachitis, vorwiegend regressiver, mit Gewebsschwund einhergehender Natur ist, bei dem die productiven Vorgänge, die Neubildung von Gewebe, erst mit dem Abklingen in den Vordergrund treten. Gelegentlich tritt die infantile Osteomalacie auch einmal mit Rhachitis vergesellschaftet auf; in den meisten Fällen kommt sie jedoch — und das ist nach v. Recklinghausen der Beweis ihrer Sonderstellung — für sich

---

[1]) v. Recklinghausen, Die fibröse oder deformirende Ostitis, die Osteomalacie und die osteoplastische Carcinose in ihren gegenseitigen Beziehungen. Festschrift zum 71. Geburtstage R. Virchow's. Berlin, Reimers, 1891. — Derselbe, Ueber Osteomalacie und Ostitis. Deutsche med. Wochenschr. 1893, Nr. 13. — Derselbe, Ueber osteomalacische Knochenstructuren. Verhandlungen der 69. Naturforscherversammlung zu Braunschweig 1897.

[2]) Ribbert, Anatomische Untersuchungen über die Osteomalacie. Bibl. medic. 1893, Bd. C Heft 2.

[3]) Rehn, Ein Fall von infantiler Osteomalacie. Jahrbuch für Kinderheilkunde Bd. 12. — Derselbe, Ueber Osteomalacie im Kindesalter. Jahrbuch für Kinderheilkunde Bd. 19.

[4]) M. B. Schmidt, Allgemeine Pathologie und pathologische Anatomie der Knochen. VI. Abschnitt. Lubarsch's Ergebnisse 1897.

allein vor, ohne dass auch nur Spuren rhachitischer Knorpelveränderungen vorhanden wären.

Histologisch kennzeichnet sich diese Form durch das Vorhandensein breiter mit Karmin färbbarer Zonen osteoider Substanz. Den Nachweis, dass diese Karminzonen osteoiden Gewebes nicht auf Neubildungsvorgänge — wie bei der Rhachitis, bei der sich auch diese Zonen finden —, sondern auf entkalkte Knochensubstanz hindeuten, liefert v. Recklinghausen durch die Entdeckung der Gitterfiguren. Dieselben lassen sich durch eine bestimmte Methode der Gasinjection zur Anschauung bringen und bilden ein Kanalsystem, welches neben den Knochenkörperchen und ihren sternförmigen Ausläufern in der Grundsubstanz liegt. Die Gitterfiguren entstehen, analog der asbestartigen Degeneration des Knorpels infolge der Zerfaserung der kalkhaltigen Intercellularsubstanz des Knochens und sind richtige Interfibrillärspalten. Da diese Gitterfiguren, die man sich während des Lebens mit Flüssigkeit gefüllt zu denken hat, an Stelle der Kalksalze und der Kittsubstanz liegen, so können sie nur in einem gleichzeitigen Fehlen dieser beiden Bestandtheile begründet sein. v. Recklinghausen erblickt daher in diesen Figuren den exacten Beweis der Kalkberaubung eines vorher kalkhaltigen Knochens, und begründet damit den regressiven Charakter des ganzen Processes.

Die Halisterese hat zunächst eine Verschmelzung der Ränder des restirenden Grundgewebes zu der hyalinen osteoiden Substanz im Gefolge. Weiterhin tritt dann noch ein Schwund des osteoiden Gewebes durch Abschmelzung vom freien Rande her ein.

Das Knochenmark sieht an den Stellen, wo der Erweichungsprocess florid ist, aussergewöhnlich roth aus und hat einen lymphoiden Charakter, so dass es sich geradezu mit Granulationsgewebe vergleichen lässt.

Als Ursache des Erweichungsprocesses spricht v. Recklinghausen vasomotorische Störungen des Gefässsystems und zwar arterielle Congestionen an. Bei dem Zustandekommen dieser Congestionen spielen zwei Factoren eine wichtige Rolle, und zwar einmal eine Anomalie der Gefässe, die sich darin äussert, dass die Arterien enge und zarte, die Venen schlaffe und weite Wandungen besitzen, und sodann ein mechanischer Reiz, der durch stärkere Druckwirkung bedingt wird. Auf diese Weise erklärt v. Recklinghausen die Localisation des malacischen Processes an den mechanisch

am meisten beanspruchten Stellen des Skeletsystems. Die hyperämischen Zustände führen zu einer überreichlichen Saftdurchströmung des Knochens, die zunächst eine Verflüssigung der Kittsubstanz und weiterhin eine Auflösung der Knochenfibrillen im Gefolge hat. Reparatorische Vorgänge machen sich erst geltend, wenn sich der Process seinem Ende zuneigt.

Die v. Recklinghausen'schen Befunde, mit denen übrigens die Kocher'schen Befunde bei der Coxa vara gut übereinstimmen, sind meines Erachtens der stricte Gegenbeweis der Wolff'schen Anschauung von der functionellen Pathogenese der Skoliose. Sie liefern eine zwanglose Erklärung für alle die Momente, zu deren Begründung die rein statische Theorie nicht hinreicht. Nur wo der mechanische Belastungsreiz auf ein anomal angelegtes Gefässsystem im Knochen einwirken kann, kommt es zu dem Einschmelzungsprocess, der den wichtigsten Factor in der Entstehung der Skoliose darstellt.

Die Anomalien des Gefässsystems im Knochen und der mechanische, durch die Belastung bedingte Reiz stehen in engster Wechselbeziehung. Je grösser die Anomalie des Gefässsystems ist, desto geringer braucht der mechanische Druckreiz zu sein, und umgekehrt, je weniger die Anomalie ausgesprochen ist, um so stärker muss der mechanische Reiz sein, um den entzündlichen Process auszulösen.

Es ergibt sich einerseits daraus die Möglichkeit der Unabhängigkeit des Processes von Verhältnissen, wie sie das Schulleben des Kindes bedingt, da oft schon der physiologische Belastungsdruck hinreichend ist, um den Rarefactionsprocess einzuleiten, und andererseits die natürliche Erklärung dafür, dass gerade die Schulzeit zu skoliotischen Veränderungen prädisponirt, da zweifellos gerade in dieser Zeit ein erhöhter Belastungszustand existirt.

Ferner wird dadurch auch die Combination mit anderen Deformitäten, Plattfuss, Genu valgum, Coxa vara, erst recht verständlich. Sie sind eben der Ausdruck einer generalisirten Erkrankung des gesammten Skeletsystems in Gestalt der infantilen Osteomalacie, die an den mechanisch am meisten beanspruchten Stellen in Erscheinung tritt.

Auch die Prädisposition des weiblichen Geschlechts zur Skoliosenbildung gewinnt durch die v. Recklinghausen'schen Forschungsergebnisse eine andere Beleuchtung. Es ist eine bekannte Thatsache, dass in einem gewissen Lebensalter ein überaus grosser Theil

des weiblichen Geschlechts Anomalien des Gefässsystems aufweist. Ich erinnere nur an das häufige Vorkommen der Chlorose im Kindesalter, für die die Zartheit und Enge der Arterien und die Schlaffheit der Venen pathognomonisch ist. Wirkt nun auf derartig veranlagte Individuen eine Belastung ein, die sich als mechanischer Reiz geltend macht, so sind die v. Recklinghausen'schen Bedingungen für das Zustandekommen von Congestionen im Knochen und somit von Rarefikationsprocessen erfüllt, und das überwiegend häufige Vorkommen von Skoliosen bei Kindern weiblichen Geschlechts findet damit eine befriedigende Erklärung.

Aber auch noch andere klinische Thatsachen, die von jeher als bedeutungsvoll anerkannt worden sind und zum Theil zur Aufstellung pathogenetischer Theorien (Landerer, Eulenburg) geführt haben, werden durch den osteomalacischen Process verständlicher; ich meine die Schwäche der Musculatur und des Bandapparats und die Bleichsuchtserscheinungen. Bei den innigen Wechselbeziehungen, in denen Skeletsystem und Musculatur stehen, kann es nicht auffallend sein, dass Schwächezustände in der Musculatur auftreten, sobald sich im Knochen Erkrankungsheerde zeigen. Was die Bleichsuchtserscheinungen anbetrifft, so liegt, wenn man bedenkt, dass das Skelet nicht bloss eine mechanische Stützfunction besitzt, sondern dass es auch der Träger eines grossen Theils des blutbildenden Apparats ist, die Auffassung nahe, dass mit dem Erweichungsprocess auch die blutbildenden Functionen gelitten haben.

Aus allen diesen Gesichtspunkten ergibt sich, dass es, im Grunde genommen, unrichtig ist, von einer „habituellen" Skoliose zu sprechen. Denn die gewohnheitsmässige schlechte Haltung ist nicht die Ursache, sondern vielmehr die Folge des skoliotischen Processes. Viel treffender ist, wie auch neuerdings auf dem I. Orthopädencongresse betont wurde, besonders im Hinblick auf die Anomalien des Gefässystems, die Bezeichnung „constitutionelle" Skoliose, ein Vorschlag, der übrigens bereits von Dolega[1]) gemacht worden ist, wofern man den Ausdruck „kindliche" (infantile) Skoliose nicht wählen mag.

Der mechanische, durch die Belastung bedingte Reiz erklärt fernerhin die gewöhnliche Localisation des Schrägwirbels im letzten Körper der Brustwirbelsäule. Denn dieser ist der am meisten auf

[1]) Dolega, Pathologie und Therapie der kindlichen Skoliose 1897.

Belastung beanspruchte Theil der Wirbelsäule, da durch ihn die Schwerpunktslinie bei aufrechter Haltung geht.

Je intensiver der osteomalacische Process ist, je mehr Wirbelkörper er befällt, desto leichter wird sich an anderen Stellen eine Einknickung ausbilden, und damit steht auch die Schwere der consecutiven Deformitäten in Einklang, die gewöhnlich auftreten, sobald der Knickungswirbel höher oben in der Brustwirbelsäule oder tiefer unten in der Lendenwirbelsäule sitzt. Die Intensität des Knochenprocesses erklärt fernerhin auch den bald mehr, bald weniger raschen Verlauf der Skoliose. Der Typus des flachen oder des kyphotischen Rückens, die Rechts- oder Linksconvexität der Krümmung hängt davon ab, ob sich der Erweichungsprocess vorwiegend vorn oder hinten, oder mehr in der rechten oder in der linken Körperhälfte der Wirbel etablirt hat.

Wenn die ätiologische Bedeutung der infantilen Osteomalacie bisher nicht so allgemeine Anerkennung gefunden hat, so liegt das zum Theil daran, dass man mit dem Begriffe der Osteomalacie gewöhnlich die Vorstellung von Deformitäten verbindet, wie man sie in den Lehrbüchern der Geburtshilfe u. s. w. abgebildet und geschildert findet, zum Theil aber auch daran, dass die Untersuchungen v. Recklinghausen's nicht genügend bekannt geworden sind und dass es an Nachuntersuchungen gefehlt hat. Die Schwierigkeit der Nachuntersuchungen liegt auf der Hand. Die Skoliose überhaupt und ganz besonders das Anfangsstadium derselben ist keine Erkrankung, an der die Kinder zu Grunde gehen, und man wird nur höchst selten in die Lage kommen, Untersuchungen an Wirbelsäulen, die klinisch sicher dem Anfangsstadium angehören, zu machen. Das Dunkel, in welches die Anfänge des Leidens gehüllt sind, kann aber nur durch anatomische Untersuchung an derartigen Präparaten gelichtet werden. So viele und so scharfsinnige Untersuchungen bisher auch ausgeführt sind, so erstrecken sich diese doch sämmtlich auf Wirbelsäulen, die einem späteren Stadium der Skoliose angehören, und die Schlüsse, die man daraus gezogen hat, haben wohl Gültigkeit für die Entwickelung in diesen Stadien, jedoch keine oder höchstens nur eine sehr bedingte Gültigkeit für die erste Entstehung.

Auf Grund der v. Recklinghausen'schen Forschungen kann jedenfalls das als feststehend betrachtet werden, dass es sich im Anfangsstadium der Skoliose bei den Veränderungen im Knochen nicht um eine blosse statische Beeinflussung der vorhandenen Kno-

chenstructur und um eine rein functionelle Abänderung der Orthogonalität der bestehenden Bälkchenkreuzung, also um rein secundäre Vorgänge handelt, sondern dass primär der pathologische Process dabei die Hauptrolle spielt, der, wie histologisch nachgewiesen ist, zu einer Auflösung des vorhandenen Knochengewebes führt. Erst wenn der floride Process zur Ausheilung schreitet, bildet sich neues Knochengewebe und diese neuen Spongiosapartien, nicht die vorhanden gewesenen ursprünglichen, erfahren eine den statischen Bedingungen entsprechende Ausbildung und Anordnung. Es ist dies dieselbe Auffassung, die bereits Schede[1]) gelegentlich der Besprechung des Transformationsgesetzes vertreten hat. Ob sämmtliche Spongiosapartien der Auflösung verfallen oder ob ein Theil derselben erhalten bleibt, hängt von der Grösse des pathologischen Processes ab. Bisweilen zeigen die erhaltenen Bälkchenpartien scharfe Abknickungen, die sich häufig auch noch in späteren Stadien in der Structur nachweisen lassen (Präparate von Riedinger).

Findet während des floriden Stadiums keine zweckentsprechende therapeutische Beeinflussung statt, so kommt es bei der Ausheilung zu einer Abschrägung der betreffenden Wirbelkörperoberfläche. Damit ist der darüber befindliche Abschnitt der Wirbelsäule auf eine schiefe Basis gestellt, und auf dieser entwickeln sich nunmehr, rein den Gesetzen der Statik folgend und sich völlig den functionellen Bedingungen anpassend, die weiteren Veränderungen im ganzen Skeletsystem des Rumpfes. Sobald sich die Erscheinungen der Inflexion, der Rotation und der Torsion ausbilden, ist die Skoliose aus ihrem Frühstadium herausgetreten und aus einer Skoliose ersten Grades eine solche zweiten Grades geworden.

Wenn man von diesen Gesichtspunkten aus die Entwickelung der Skoliose betrachtet, so werden einerseits die Gesetze des Skoliosenmechanismus, an deren Klarstellung mit so überaus vielem Fleiss gearbeitet worden ist, eine wesentliche Vereinfachung erfahren, da man die Bildung und den variablen Sitz des Schrägwirbels als etwas durch den pathologischen Process Gegebenes betrachten kann und nicht erst statisch zu erklären braucht, ein Punkt, der stets die Schwäche aller rein mechanischen Theorien durchblicken liess. Andererseits ergibt sich daraus auch für die Eintheilung der Skoliose ein ganz natürliches Princip.

---

[1]) Schede, Berliner klin. Wochenschr. 1893.

Bisher hatte man der Eintheilung die Ausgleichbarkeit der Verkrümmung bei Streckung der Wirbelsäule zu Grunde gelegt und als Skoliose ersten Grades die Verkrümmung bezeichnet, die bei Suspension völlig verschwindet, als zweiten Grades die, wo ein Ausgleich nur unvollkommen geschieht, und als dritten Grades die, wo eine totale Fixation eingetreten ist und nur geringfügige Veränderungen sich zeigen. Hoffa[1]) verlangt noch eine genauere Präcision der klinischen Symptome und will bei der Eintheilung nicht nur die Ausgleichbarkeit der Verkrümmung, sondern auch den jeweiligen Haltungstypus berücksichtigt wissen. Er bezeichnet als erstes Stadium die einfache habituelle skoliotische Haltung, als zweites Stadium dasjenige, in welchem die Niveaudifferenzen am Rücken deutlich ausgesprochen und Gegenkrümmungen hinzugetreten sind, und als drittes Stadium das Bild der ausgeprägten, fixirten Thoraxdeformität mit unbeeinflussbarem Rippenbuckel.

Mit Berücksichtigung der obigen Ausführungen möchte ich den Versuch machen, nicht einzelne Symptomenbilder, sondern das dieselben bedingende anatomische Substrat der Eintheilung zu Grunde zu legen. Das Frühstadium wäre demgemäss das Stadium der floriden Knochenerkrankung, die Zeit der Bildung des Schrägwirbels; das secundäre Stadium dasjenige der statischen Veränderungen und der functionellen Anpassung der Wirbelsäule an den über und unter dem erkrankten Knochen gelegenen Partien und das tertiäre Stadium dasjenige der Ankylosenbildung und der Fixation der abgelaufenen statischen Deformirungen. Eine derartige Eintheilung macht meines Erachtens das Krankheitsbild verständlicher; sie weist deutlicher auf die Punkte hin, die zu diagnosticiren sind, und sie präcisirt zugleich klarer die Prognose und die Aufgaben der Therapie.

Die Indifferenz, die man vielfach der kindlichen Skoliose und besonders ihren Anfängen entgegenbringt, beruht zum grossen Theil darauf, dass die mechanischen Erklärungen das Verständniss für das Leiden nicht wesentlich gefördert haben. Jede neue mechanische Deutung hat, anstatt klärend zu wirken, nur die Auffassung schwieriger gemacht, und es ist oftmals selbst für denjenigen, der mit regem Interesse die zahlreichen Veröffentlichungen verfolgt, die wir über dieses Gebiet besitzen (Volkmann, Hueter, Wolff, Lorenz, Hoffa, Nicoladoni, Albert, Henke, Meyer, Herth,

[1]) Hoffa, Lehrbuch der orthopäd. Chirurgie.

Seeger, Riedinger, Schanz, Bade u. A.), recht schwierig, sich darin zurecht zu finden. Die grosse Zahl dieser Arbeiten ist geradezu der Beweis, dass bei allen mechanischen Theorien noch viele Punkte recht discutabel sind. Vor allem haftet ihnen sämmtlich der Mangel an, dass sie wohl einzelne Formerscheinungen der anatomisch-pathologischen Präparate begründen, dass sie aber die ganze Reihe der klinischen Haupt- und Begleiterscheinungen unberücksichtigt lassen. Verständlich werden dieselben nur durch die Annahme einer Knochenerkrankung, die mir mit der Feststellung der v. Recklinghausen'schen infantilen Osteomalacie völlig bewiesen erscheint, und die übrigens mit der weiteren statischen Entwickelung in gar keinem Widerspruch steht.

XXXVIII.

(Aus der orthopädischen Heilanstalt des Dr. A. Schanz in Dresden.)

Anstaltsbericht.

Von

A. Schanz.

Mit 7 in den Text gedruckten Abbildungen.

Wenn ich jetzt dem ersten Bericht über die Thätigkeit meiner Anstalt, welcher im 8. Band der Zeitschrift für orthopädische Chirurgie erschienen ist, einen zweiten folgen lasse, so geschieht dies, weil wiederum eine Zeit verflossen ist von ungefähr der Grösse des Zeitraumes, welcher dem ersten Bericht zu Grunde lag. Die Zahl der Patienten, welche zur Beobachtung und Behandlung kamen, hat sich beträchtlich vermehrt: Im Juni 1902 überschritten die Zugänge die Zahl 3000. Sodann aber hat die Orthopädie in dem fraglichen Zeitraum wichtige Fortschritte gemacht und endlich hat unsere Anstalt in diesen Jahren durchgreifende Veränderungen erfahren, die jetzt zu einem gewissen Abschluss gekommen sind.

Ich will bei diesem Bericht darauf verzichten, wieder eine statistische Zusammenstellung unserer Fälle zu geben. Das Resultat einer solchen würde nicht viel anders sein, als eine entsprechende Multiplication der Zahlen, welche die Statistik des ersten Berichtes enthält. Dieser Verzicht kann um so eher geschehen, als soeben Rosenfeld unter Mitverwendung unserer früheren Zahlen eine Statistik der Deformitäten gegeben hat. An Stelle des Raumes, welcher dadurch gewonnen wird, will ich eine kurze Beschreibung meiner Anstalt und ihrer Einrichtungen geben, und ich will dann, wie im ersten Bericht, in einigen eng gefassten Kapiteln markiren, welchen Standpunkt wir den neuen Fortschritten der Orthopädie gegenüber eingenommen haben.

Die wichtigste Veränderung, welche unsere Anstalt in der an-

gegebenen Zeit erfuhr, war die Verlegung in ein eigenes Haus, welche October 1899 stattfand. Bis dahin war die Anstalt in Miethräumen untergebracht. Dabei war es nicht möglich gewesen, die ganze Anstalt unter einem Dach zu vereinigen. Ordinations- und Behandlungsräume, Werkstätten, Klinik waren jedes an einem anderen Ort. Die Vereinigung aller in einem Haus bedeutete eine wichtige Verbesserung für fast alle Zweige des Betriebes.

Das Anstaltsgebäude ist ein Haus von 9 Fenstern Front, welches ausser Souterrain und Mansarde 4 Stockwerke hat, dazu gehört ein Garten, welcher von der Turnhalle flankirt wird. Die Turnhalle, welche als Seitengebäude mit dem Hauptgebäude verbunden ist, wurde neu erbaut. Ihre Maasse sind: 18:8:4,5 m. Die Eintheilung der Räume ist folgende: Das Souterain enthält ausser Nebengelass Schlosser- und Mechanikerwerkstatt und Modellirzimmer. Im Parterre befinden sich Sprech-, Behandlungs- und Wartezimmer, Garderobe, Probirzimmer, Bad und ein Dienerzimmer, durch einen gedeckten Gang kommt man aus dem Wartezimmer in den Turnsaal.

In erster und zweiter Etage befindet sich die Klinik, in welcher 31 Patienten concessionsgemäss Aufnahme finden können.

Die dritte Etage enthält Dr. Schanz's Privatwohnung.

In der vierten Etage befinden ein Photographirzimmer, Bandagenwerkstätten und die Schuhmacherei.

Die in der Anstalt thätigen Hilfskräfte sind derzeit zusammen 19 Köpfe: Es sind 2 Assistenzärzte, 1 Oberin, 2 Krankenschwestern, (Diakonissinnen), 1 Wärterin, 1 Gymnastin, 1 Heilgehilfe; in den Werkstätten arbeiten 6 Leute, das übrige ist Haus- und Küchenpersonal. Die Schuhmacherei ist dabei nicht inbegriffen, da sie sich nicht unter der Regie der Anstalt befindet.

Von den therapeutischen Einrichtungen, welche die Anstalt besitzt, brauche ich nach dem Vorstehenden nicht viel hinzuzufügen, Im Turnsaal haben wir 42 Hilfsapparate. Wir haben einen Röntgenapparat von 50 cm Funkenlänge, Elektrisirapparate, wir haben Einrichtungen für Heissluftbäder. Selbstverständlich haben wir alle Einrichtungen, welche für blutige und unblutige orthopädische Operationen nothwendig sind.

Ueber den täglichen Dienstgang in der Anstalt ist folgendes zu sagen: Wir beginnen Morgens um 8 Uhr, eventuell 7 Uhr mit den Operationen, grösseren Verbänden u. dergl.

Der Turnsaal ist von 9—1, 3—6 Uhr geöffnet.

Von dieser Zeit sind die Stunden 10—12 Uhr für Damen reservirt. Sprechstunden sind täglich von 10—1, und von 3—5 Uhr ausser Dienstag und Freitag Nachmittag.

Im Turnsaal führt wochenweise wechselnd ein Assistenzarzt die Aufsicht.

Ueber die Frequenz der Anstalt werden folgende Zahlen einen Ueberblick geben.

In der Berichtszeit (August 1899 bis Juni 1902) hatten wir 2000 Zugänge: davon 1. Juni 1901 bis 30. Mai 1902 806. Für dieses letzte Jahr verzeichnet das Operationsjournal 833 Operationen und grössere Verbände, einschliesslich Modellverbände. Die Klinik war belegt in diesem Jahr mit 517 Patienten an 6998 Verpflegtagen. —

Wenn wir den Bericht über die verschiedenen behandelten Erkrankungen wieder mit dem

Schiefhals

beginnen, so wäre da mitzutheilen, dass der im vorigen Bericht erwähnte Watteverband noch weiter vervollkommnet wurde. Wir legen den Verband jetzt folgendermassen an: Ueber den kleinen Wundverband kommt ein rings um den Hals gewickeltes dickes Wattepolster, welches durch Binden fest zusammengedrückt wird. Watte und Bindenlagen wechseln dabei öfters ab. Gelegentlich wird das Polster auf der Seite der Operation dicker angelegt. Dieser Verband bewirkt eine kräftige bis zu einem gewissen Grade elastische Extension des Halses und lagert die Stümpfe des durchschnittenen Muskels so weit aus einander, dass nach Abnehmen des Verbandes auch eine Uebercorrection der Deformität möglich ist. Wenn man den Verband 6 Wochen liegen lässt, ist die Neigung zu nachträglicher Narbenschrumpfung so weit geschwunden, dass eine sogen. orthopädische Nachbehandlung der Operation nicht nöthig ist. Ein Recidiv ist bei diesem Verfahren nicht zur Beobachtung gekommen.

Als interessante Beobachtung will ich einen Fall anführen, wo eine linksseitige hochgradige Verkürzung des Kopfnickers mit einem angeborenen Defect des rechtsseitigen Pectoralis major complicirt war.

Spondylitis.

Fälle von chronischen Wirbelentzündungen kamen in der Berichtszeit in stattlicher Zahl (95) zur Behandlung. Es hat auch eine relative Erhöhung ihrer Häufigkeit (3,7 : 4,75%) stattgefunden. An dieser relativen Zunahme sind besonders Erwachsene betheiligt.

Zum Theil liegt diese Zunahme wohl darin begründet, dass wir mit der Diagnose Spondylitis freigebiger geworden sind, als im allgemeinen üblich. Die Gründe, welche uns dazu geführt haben, sind folgende: Im allgemeinen wird die Spondylitis aus ihrer Deformität, dem Gibbus, diagnosticirt. Das ist insofern richtig, als uns ein vorhandener Gibbus mit absoluter Sicherheit sagt, dass eine Spondylitis vorhanden oder vorhanden gewesen ist. Aber es ist falsch, wenn wir die Diagnose Spondylitis vom Vorhandensein eines Gibbus abhängig machen. Wer sich sagt, dass ein Gibbus erst entsteht, wenn die Entzündung eine gewisse Zeit gespielt hat, — dass die Wirbelentzündung durchaus nicht ausnahmslos einen Gibbus erzeugen muss, der wird versuchen, die Diagnose der Spondylitis zu machen, auch ehe und ohne dass eine Buckelbildung zu erkennen ist. Die Diagnose in diesen Stadien muss von ganz besonderem Werth sein, da sie wesentlich günstigere Aussichten für die Therapie eröffnet, als wenn schon eine Buckelbildung eingetreten ist. Was unsere Lehrbücher über die Frühdiagnose der Spondylitis sagen, ist nicht sehr viel. Es scheint uns, dass im allgemeinen zu viel Nachdruck auf die florid einsetzenden Erkrankungen gelegt ist. Es scheint uns zu wenig gewürdigt zu sein, dass vor allem bei Erwachsenen Wirbelentzündungen lange Zeit spielen können, ohne die bekannten klassischen Symptome zu erzeugen, dass jahrelang nur Erscheinungen bestehen können oder wenigstens das Bild beherrschen können, welche nur indirect auf die Wirbelentzündung hinweisen.

In unserer Behandlung der Spondylitis ist gegenüber dem früheren Bericht insofern eine Aenderung eingetreten, als das Calot'sche Redressement fast ganz verlassen worden ist. Nur in wenig Fällen haben wir uns die Aufgabe gestellt, spondylitische Deformitäten zu corrigiren. Die Resultate, welche wir bei den Correctionen erreicht haben, waren durch die Bank gute. Es erscheint uns darum heute nicht richtig, dass man von dem Calot'schen Redressement so vollständig wieder abgekommen ist. Die Sache liegt wohl so, dass die spondylitische Deformität in gewissen Fällen mit günstigen Dauer-

resultaten corrigirt werden kann. Aber es fehlen bisher die Merkmale, an denen wir solche Fälle sicher erkenen und von den ungünstigen unterscheiden können. Sie zu suchen und damit feste Indicationen für das Redressement des Spondylitisbuckels zu finden, ist gewiss eine der lohnendsten Aufgaben, die der Orthopädie heute gestellt sind.

Abgesehen vom Redressement war unsere Spondylitisbehandlung dieselbe wie früher. Die Normalbehandlung beginnt mit einer längeren Liegekur im Gipsbett; erst wenn sich Erscheinungen von Besserung eingestellt haben, darf der Patient im Corset aufstehen.

Mit den Erfolgen dieser Behandlung dürfen wir wohl zufrieden sein. Wir haben zunächst keinen Todesfall gehabt. Es ist uns fast überall gelungen, einen Fortschritt der Krankheit über den Stand zu Beginn der Behandlung zu verhindern. Wenn die Behandlung genügende Zeit hatte, sind die Entzündungserscheinungen abgeklungen. Wo man berechtigt ist, von Heilung zu reden, ist bei dem ausserordentlichen chronischen Verlauf, welchen die Spondylitis allgemein nimmt, schwer zu sagen. Wir sehen den Patienten auch nach Verschwinden aller Entzündungserscheinungen noch jahrelang als nicht geheilt an.

Besonders hervorheben müssen wir, dass die im früheren Bericht erwähnten Fälle von spondylitischer Lähmung geheilt geblieben sind: Beide Knaben laufen jetzt munter umher.

Habituelle Skoliose und Kyphose.

Das Studium der genannten Deformitäten war der Ausgangspunkt für die Entwickelung einer neuen Lehre der Entstehung der statischen Belastungsdeformitäten, die in einer Reihe von Veröffentlichungen entwickelt und vertreten worden ist[1]). Das Punctum saliens dieser Lehre ist der Satz: an den statischen Belastungsdeformitäten lassen sich zwei Klassen von Erscheinungen unterscheiden: erstens mechanische Folgen der Wirkung physikalischer Kräfte (Be-

[1]) A. Schanz. 1. Ueber die Aetiologie der statischen Belastungsdeformitäten. Zeitschr. f. orthopäd. Chir. Bd. 10. 2. Die mechanischen Gesetze der Skoliosenbildung. Zeitschr. f. orthopäd. Chir. Bd. 9. 3. Was sind und wie entstehen statische Belastungsdeformitäten? Arch. f. klin. Chir. Bd. 64 Heft 4. 4. Die Bildungsgesetze der statischen Belastungsdeformitäten. Vortrag, gehalten auf dem I. Congress der Deutschen Gesellschaft für orthopädische Chirurgie.

lastung und Tragfähigkeit) und zweitens Reactionserscheinungen des lebenden Organismus auf diese Veränderungen.

Diese Lehre blieb natürlich nicht ohne Einfluss auf unsere Therapie sowohl der statischen Belastungsdeformitäten im allgemeinen, wie der habituellen (richtiger gesagt Ueberlastungs-)Skoliose und Kyphose im besonderen. Hier liegt zuletzt die Begründung unserer Indicationsstellung, bei welcher wir scharf unterscheiden zwischen dem deformirenden Process und der daraus entstehenden Deformität der statischen Belastungsdeformität. Diese Unterscheidung ermöglicht eine strenge Prüfung des Werthes der einzelnen therapeutischen Mittel und gibt die Sicherheit, dass wir an richtiger Stelle den richtigen Heilfactor einsetzen. Vor allem bietet uns z. B. diese Unterscheidung die Möglichkeit, in dem alten Streit um den Werth des Skoliosencorsets eine sichere Stellung zu nehmen und sie gibt uns weiter die Möglichkeit, in der jüngsten Frage der Skoliosenbehandlung — in der Frage des Redressements — Ziele und Wege zu fixiren.

Um eine kurze Kennzeichnung unserer Therapie zu geben, soll erwähnt werden, dass wir nach wie vor Massage und Gymnastik für die besten Hilfsmittel halten zur Bekämpfung des deformirenden Processes, dass wir das Stützcorset geben, wo ein directer Ausgleich des Missverhältnisses zwischen statischer Inanspruchnahme und statischer Leistungsfähigkeit der Wirbelsäule zu bewirken ist, dass wir zur Correctur der Deformität stationäre Redressionsapparate, das redressirende Gipsbett und endlich das Redressement verwenden.

Wenn wir von unseren Resultaten berichten sollen, so können wir uns da in der Hauptsache mit dem Hinweis auf die diesbezüglichen Mittheilungen im vorigen Bericht begnügen. Wir wollen hinzufügen, dass die noch weiter gehende Anwendung des Gipsbettes uns gestattete, auf eine Anstaltsbehandlung zum Theil ganz zu verzichten oder dieselbe kürzer zu gestalten als früher.

Einige kurze Bemerkungen seien noch angefügt über unsere weiteren Erfahrungen mit den Skoliosen- und Kyphosenredressements.

Wir haben da eine Veränderung in unserer Indicationsstellung für das Redressement zu verzeichnen. Zuerst brachten wir diese Correctionsmethode nur den schwersten Deformitäten gegenüber zur Anwendung. Allmählich sind wir dazu gekommen, auch leichtere Fälle dem Redressement zu unterziehen. Es haben uns dazu in der Hauptsache unsere Patienten gedrängt. Patienten mit leichteren

Deformitäten, welche an ihren schweren Leidensgefährten das Resultat des Redressements sahen, wurden mit ihren langsameren, weniger in die Augen stechenden Erfolgen unzufrieden und forderten für sich das Redressement. Diesem Verlangen sind wir so weit nachgekommen, als ein möglicher Erfolg des Redressements und die beim Redressement geforderten Opfer im Einklang mit einander stehen.

Bei den leichteren Fällen kommt man durch das Redressement natürlich noch näher an die volle Correctur, als bei den schweren. Fig. 1 und 2 sollen einen solchen Fall illustriren; die erste Photographie ist vor, die zweite nach dem Redressement von einem 13jährigen Mädchen genommen. Um das Resultat eines schweren Falles daneben zu stellen, will ich Fig. 3 und 4 hinzufügen. Dass solche Resultate durch die weitere Behandlung nach dem Redressement noch gebessert werden können, zeigt Fig. 5, die Photographie ist etwa $^3/_4$ Jahre nach dem Redressement gewonnen, der Unterschied von 4 zu 5 ist im stereoskopischen Bild wesentlich deutlicher.

In Fig. 6 und 7 gebe ich noch ein Redressementsresultat wieder; die Bilder dürften insofern werthvoll sein, als sie von dem Vater des Kindes stammen, der mich damit controllirte.

Das Redressementresultat hat sich stets dauernd erhalten lassen, wenn die dazu nöthigen Maassnahmen richtig durchgeführt wurden.

Angeborene Hüftverrenkung.

Hier können wir uns sehr kurz fassen. Wir haben als Normalverfahren die unblutige Einrenkung angewendet. Dabei wurde im allgemeinen nach den Angaben von Lorenz verfahren. In Fällen, welche uns dafür geeignet erscheinen, sind wir den Schede'schen Vorschriften gefolgt. Einen wesentlichen Unterschied in dem Resultat dieser beiden Methoden haben wir nicht finden können.

In Fällen, wo die Reposition Schwierigkeiten machte, haben wir die Patienten in der Stellung, von welcher aus bei der Lorenzschen Methode der Sprung des Kopfes über den Pfannenrand erfolgt, eingegipst und haben dann nach 3—4 Tagen das Einrenkungsmanöver wiederholt. Durchgehends gelang in der zweiten Sitzung die Einrenkung mühelos. Selten war noch eine weitere Sitzung nothwendig. Nur in 2 Fällen kamen wir nicht zum Ziel: bei einem 7jährigen Kind, dessen doppelseitige Luxation wir dann blutig reponirten, und bei einem 15jährigen Mädchen, wo wir dann eine palliative Behandlung einleiteten.

Fig. 1.

Fig. 2.

Fig. 3.

Fig. 4.

Tuberculöse Hüft-, Knie- und Fussgelenksentzündung.

Hier wollen wir nur eine kurze Mittheilung über die weiteren Schicksale der Fälle, welche unser früherer Bericht anführte, geben. Von diesen Patienten ist, soweit wir unterrichtet sind, keiner weiter gestorben, alle Fälle sind weiter und weiter, wenn auch theilweise recht langsam der Genesung entgegengegangen. Bei der Mehrzahl

Fig. 5.

Fig. 6.

sind jetzt Entzündungserscheinungen nicht mehr nachweisbar. Eine Reihe ist als genesen zu bezeichnen.

Die functionellen Resultate, die so erreicht wurden, sind recht günstige, was besonders in die Augen springt, wo man gegen dieselben alte Resectionsfälle sieht.

Hervorheben möchten wir, dass sich unter den fraglichen Fällen von Coxitis auch solche finden, die mit Eiterung und mit Fieber verlaufen sind. Die Resultate sind in diesen Fällen nicht schlechter.

Eiterung und Fieber können darum nach unserer Erfahrung nicht schlechtweg als Indication zur Resection gelten.

Plattfuss.

Die grosse Zahl von Plattfussfällen (723), welche sich im Material unseres Berichtes wiederum findet, macht einige Bemerkungen nöthig zu diesem Kapitel. Die sehr bedeutende Vermehrung der schon früher zahlreichen Plattfussfälle (24,2 : 36,15%) dürfen wir wohl als eine Wirkung der günstigen Erfolge unserer Plattfussbehandlung ansehen. Unsere Behandlungsprincipien sind dieselben geblieben, wie wir sie in Bd. 6 der Zeitschrift für orthopädische Chirurgie beschrieben haben. Nur insofern haben wir eine Aenderung eintreten lassen, als wir das Redressement seltener anwenden als früher. Es hat sich gezeigt, dass man auch bei fixirtem Plattfuss sehr häufig mit Einlagen auskommen und die Gebrauchsfähigkeit der Füsse wieder herstellen kann.

Fig. 7.

Erwähnenswerth dürfte weiter sein, dass wir in einer neuen Metalllegirung (Durana) ein Material gefunden haben, welches gegenüber den bisher für Plattfusssohlen zu Verfügung stehenden Metallen so erheblichen Vortheil bietet, dass wir jetzt häufiger an Stelle der Celluloidsohlen solche aus Durana geben.

Einer Erwähnung werth ist es noch, dass wir öfters bei stärkeren entzündlichen Erscheinungen Zinkleimverbände um Fuss und Unterschenkel gelegt haben. Dieselben haben sich sehr gut bewährt.

Ein paar Worte noch über die Diagnose des Plattfusses! Dass der entwickelte Plattfuss als solcher diagnosticirt wird, ist selbstverständlich und ebenso werden Plattfussbeschwerden als solche durchgehends erkannt, wenn der betreffende Fuss das Bild des anatomischen Plattfusses präsentirt. Sehr häufig aber werden die Plattfussbeschwerden nicht richtig diagnosticirt, wenn die Deformirung der Füsse sich noch in den Anfangsstadien befindet. Gerade aber in diesem Stadium sind Beschwerden ausserordentlich häufig und ebenso variabel. Alle Gesellschaftsklassen, alle Lebensalter werden

befallen, wenn auch da und dort Prädispositionen bestehen. Die Schmerzen können sich an jeder Stelle des Fusses localisiren, sie gehen häufig herauf bis zum Knie, ja häufig bis zu den Hüften. Als Charakteristica dieser Schmerzen lassen sich angeben, dass sie beim Gehen und Stehen auftreten und dabei allmählich schlimmer werden, in der Ruhe meist verschwinden, dass die ersten Schritte nach der Ruhe dann besonders schmerzhaft sind. Als objective Symptome sind oft Schmerzen im Fuss, eine Schmerzhaftigkeit passiver Supinationsbewegungen, schlechtes und ausgetretenes Schuhwerk zu finden. Eine erkennbare Abflachung des Fussgewölbes braucht nicht zu bestehen.

Ganz besonders häufig treten Plattfussbeschwerden auf nach Schädigungen der Tragfähigkeit des Fussgewölbes, besonders nach Distorsionen und Brüchen des Fussgelenkes, nach Entzündung am Fuss. Wenn ein Patient nach einem Knöchelbruch oder nach einem acuten Gelenkrheumatismus oder dergl. wegen Schmerzen im Fuss nicht zum Gehen kommen kann, dann wirkt eine Plattfussbehandlung Wunder.

Paralytische Deformitäten. Sehnentransplantation.

Die wichtigste Veränderung, welche die Orthopädie in letzter Zeit durchgemacht hat, ist die Einführung der Sehnen- und Muskeltransplantation in die Therapie der paralytischen Deformitäten. Vor allem sind es die Kinderlähmung und ihre Folgezustände, deren Prognose auf diese Weise neuerdings ganz hervorragend gewonnen hat. War früher alles, was jenseits der Leistungsfähigkeit von Massage und Gymnastik bei diesen Lähmungen lag, das Gebiet des portativen Apparates und konnte da nur eine hochentwickelte orthopädische Technik Genügendes leisten, so gehört dieses Gebiet heute zum grossen Theil der operativen Orthopädie.

Diese Aenderung der orthopädischen Therapie spiegelt sich auch in der Thätigkeit unserer Anstalt wider. Die Behandlung der paralytischen Deformitäten war in der Zeit, welche unser voriger Bericht umfasste, hauptsächlich sogen. Apparatotherapie gewesen. Blutige Operationen hatten wir nur in geringer Zahl ausgeführt, dieselben hatten hauptsächlich die Verlängerung verkürzter Sehnen und Muskeln zum Ziel. An Sehnentransplantationen hatten wir nur ein paar vorsichtige Versuche gemacht.

Wie unsere Versuche immer bessere Resultate zeigten, gingen wir immer mehr zur operativen Behandlung über, und heute sind die Sehnentransplantationen die häufigsten blutigen Operationen, die wir ausführen.

Ueber unser Operationsverfahren einige Worte! Das Princip der Operation, welches in verschiedenen Variationen zur Ausführung kommt, ist bekanntlich die Verpflanzung eines functionsunwichtigeren ungelähmten Muskels an die Stelle eines functionswichtigeren gelähmten. Der Transplantation selbst schicken wir das Redressement der Deformität bis zur Uebercorrectur voraus. Der kraftnehmende Muskel wird, wenn nöthig, durch Faltung verkürzt, er wird nicht durchtrennt. Die Vereinigung mit dem Kraftspender wird durch Durchflechtung des Kraftnehmers mit dem Kraftspender bewirkt. Zur Naht der Sehnen und Muskeln benützen wir Silber- oder Aluminiumbronzedraht. Die Hautwunde wird durch Naht vollständig geschlossen. Die Hautnähte werden nach 10—14 Tagen entfernt. Das operirte Glied wird durch Gipsverband 6 Wochen in übercorrigirter Stellung fixirt. Bei Operationen an der unteren Extremität beginnen die Patienten 3 Wochen nach der Operation zu gehen. Nach Abnahme des Verbandes muss man besonders darauf achten, dass die neuen Sehnen nicht überlastet werden, da sich dieselben sonst dehnen und damit der Erfolg der Operation verloren werden kann.

Die Deformitäten, welche uns am häufigsten Anlass zu Sehnentransplantationen gegeben haben, sind der paralytische Klumpfuss und der paralytische Plattfuss. Dabei ist der Gang der Operation gewöhnlich der, dass beim Plattfuss ein Theil der Achillessehne auf den Tibialis posticus, der Grosszehenstrecker auf den Tibialis anticus übertragen wird. Der periphere Stumpf des Grosszehenstreckers wird mit dem Extensor communis vereinigt. Beim Klumpfuss übertragen wir gewöhnlich einen Theil der Achillessehne auf die Peronei. Zuweilen nehmen wir ausserdem einen Theil des Tibialis anticus oder den Grosszehenstrecker und verpflanzen denselben auf den äusseren Fussrand. Falls mit diesen Deformitäten Wachsthumsverkürzungen des Beines verbunden sind, stellen wir den Fuss in Spitzfussstellung ein und erzielen dadurch in Verbindung mit einer keilförmigen Sohlenerhöhung den Ausgleich der Verkürzung. Falls bei der Operation des Klumpfusses eine Verlängerung der Achillessehne nöthig ist, führen wir diese in einer späteren (4 Wochen)

Sitzung aus. (A. Schanz, Zu den Operationen des paralytischen Klumpfusses. Centralblatt für Chirurgie 1902, Nr. 26.)

Betreffs der mit diesen Klumpfussoperationen erzielten Resultate wollen wir nur hervorheben, dass wir auch bei 2 Erwachsenen vollständig das Ziel der Behandlung erreichten, und dass die Resultate sich auch da bisher dauernd (2 und 1½ Jahre) erhalten haben.

Als erwähnenswerthe Fälle wollen wir die von uns ausgeführten Quadricepstransplantationen anführen. Die Lähmung des Quadriceps femoris bedeutet einen schweren Defect und bringt den Patienten fast ausnahmslos an die Krücke. Ueber günstige Erfolge von Behandlung dieser Lähmung durch Transplantation ist bisher wenig berichtet. Nur Krause beschreibt einen Fall und Lange gibt an, dass er wiederholt günstige Resultate zu verzeichnen hatte. Wir haben mit einer wesentlich einfacheren Methode als diese Operateure an 7 Patienten die Operation 8mal ausgeführt und in allen Fällen, bei denen die Behandlung beendigt ist, vollen Erfolg erreicht. Darunter befindet sich ein Kind, an dem wir die Operation beiderseitig ausführten.

Unsere Methode besteht kurz darin, dass wir Sartorius und Biceps oder statt letzteren den Tensor fasciae latae von ihrem unteren Ansatzpunkt ablösen, die Quadricepssehne an der Patella durchstechen, durch den so gebildeten Schlitz die unteren Enden jener Muskeln hindurchziehen und durch Zurückschlagen derselben Schlingen bilden, die wir durch Naht fixiren.

Zum Schluss wollen wir noch ein Kind erwähnen, an welchem wir durch Sehnentransplantation eine spastisch-paralytische Klumphand sowohl bezüglich Stellung wie bezüglich Function ganz wesentlich gebessert haben. Wir haben in diesem Fall den Flexor carpi radialis überpflanzt und den peripheren Stumpf des Flexor carpi radialis in die Sehne des Palmaris longus eingenäht.

XXXIX.

Ein Fall von angeborener Skoliose.

Von

Dr. **H. Maass**, Chirurg in Berlin.

Mit 1 in den Text gedruckten Abbildung.

Die Casuistik der angeborenen Skoliose ist eine verhältnissmässig spärliche; Hirschberger[1]), ein Schüler Hoffa's, konnte 1899 bei sorgfältiger Sichtung der einschlägigen Literatur nur 27 Fälle zusammenstellen, denen er zwei Beobachtungen aus der Hoffa'schen Klinik beifügt; einen dritten Fall aus der Hoffa'schen Klinik hat neuerdings Pendl[2]) veröffentlicht; dazu kommen aus den letzten Jahren vereinzelte Mittheilungen in der ausländischen Literatur, so von Mouchet[3]), Codivilla[4]), Fleury[5]) u. A. Fleury hat kürzlich 38 Fälle von angeborener Skoliose zusammengestellt. In den chirurgischen und auch orthopädischen Lehrbüchern wird das Kapitel der angeborenen Skoliose gar nicht oder nur kurz abgehandelt; auch Hoffa beschäftigt sich erst in der neuesten Auflage seines Lehrbuchs etwas eingehender mit demselben und gibt mehrere sehr instructive Röntgenbilder der von ihm beobachteten Fälle.

Die Aetiologie der angeborenen Skoliose ist keine ganz einheitliche; in der Mehrzahl der beobachteten und genauer beschriebenen Fälle fanden sich Bildungsanomalien der Wirbelsäule, die als echte Missbildungen aufzufassen sind, als Ursache der Deformität; so anormale Ausbildung und gänzlicher Mangel einzelner Wirbel, wie auch überzählige Bildungen und Verschmelzung benachbarter Wirbelkörper; aus entwickelungsgeschichtlichen Gründen sind diese

---

[1]) Diese Zeitschr. VII H. 1.

[2]) Diese Zeitschr. X H. 1.

[3]) Gaz. hebd. de méd. et de chir. 1898, Nr. 40.

[4]) Soc. med. chir. etc. Bologna. 29. März 1901.

[5]) Fleury, Scoliose congénitale. Thèse. Juni 1901.

Bildungsstörungen in eine sehr frühe Entwickelungsperiode — schon in die Zeit der ersten Anlage der Primitivwirbel — zu verlegen (Pendl). In anderen Fällen wird einseitige Lähmung der Rückenmuskeln als Ursache der angeborenen Skoliose angegeben, ebenso fötale Rhachitis, doch sind nach Hirschberger die diesbezüglichen Mittheilungen nicht ganz einwandfrei. In einer letzten Gruppe der Fälle wird die angeborene Skoliose auf Raummangel in utero und dadurch bedingte fehlerhafte Lage zurückgeführt, so von Nivert[1]), Castelli[2]), Adams[3]) und neuerdings auch von Hoffa, der durch Hirschberger[4]) einen sehr interessanten Fall beschreiben lässt, bei dem noch andere auf Raummangel in utero hindeutende Deformitäten bestanden; es handelte sich um eine linksconvexe Skoliose der Brust- und Lendenwirbelsäule mit compensirender Halsskoliose; daneben bestand eine angeborene rechtsseitige Hüftluxation, starke Schrägstellung des Beckens und Adductionscontractur des rechten Beins. Bei der Section des an Pneumonie gestorbenen Kindes liessen sich an den einzelnen Wirbeln keinerlei die Deformität erklärende Bildungsanomalien nachweisen, so dass Hoffa mit Hinsicht auf die zugleich bestehenden anderen Deformitäten den Fall als intrauterine Belastungsdeformität auffasst.

Bei der Spärlichkeit der Casuistik will ich im folgenden kurz einen Fall mittheilen, der bei dem Fehlen aller sonstigen ätiologischen Momente auch der Gruppe der intrauterinen Belastungsdeformitäten zuzuzählen sein dürfte.

Das 3 Monate alte Mädchen Margarethe J., das mir durch Herrn Privatdocenten Dr. Neumann gütigst überwiesen wurde, stammt aus einer gesunden Familie, in der Bildungsstörungen irgend welcher Art bisher nicht beobachtet sind. Eine ältere Schwester lebt und ist gesund, vor 2 Jahren Frühgeburt eines todten Kindes in Steisslage; während der letzten Gravidität völliges Wohlbefinden, Kindsbewegungen wurden bis kurz vor der Geburt gefühlt. Geburt in Schädellage, leicht, ohne Kunsthilfe. Bald nach der Geburt bemerkte die Mutter, dass das Kind immer krumm liegt; im zweiten Monat zeigte sich beim Aufrichten des Kindes eine deutliche Krümmung des Rückgrats und eine stärkere Vorwölbung der linken Rücken-

[1]) Arch. gén. de méd. VIII p. 618.
[2]) Giorn. di Torino. Nov. 1847.
[3]) Lectures of curvature of de spine. London 1882.
[4]) l. c.

seite, die bald so beträchtlich wurde, dass die Mutter deshalb die Poliklinik aufsuchte.

Als ich das im ganzen wohlgebildete und gut entwickelte Kind am 10. Mai d. J. zum erstenmal sah, fand ich eine sehr erhebliche linksconvexe Totalskoliose mit dem Scheitel in Höhe des IX. Brustwirbels; hier waren die Dornfortsätze 3 cm von der Medianlinie nach links deviirt; zugleich bestanden beträchtliche Niveaudifferenzen beider Rückenseiten, die am Scheitel der Krümmung über 2 cm betrugen. Als Grund dieser Niveaudifferenzen liess sich am dorsalen Theil des Rückens die vermehrte Krümmung der linksseitigen, der gestrecktere Verlauf der rechtsseitigen Rippen ohne Mühe feststellen, desgleichen im lumbalen Abschnitt das abnorme Vorspringen des linksseitigen Muskelstreckers. Diese Veränderungen erwiesen sich bereits in hohem Grade fixirt, so dass auch bei starker Extension der Wirbelsäule kein völliger Ausgleich erreicht wurde; ebensowenig liessen sich durch manuelle Redression die Niveaudifferenzen gänzlich beseitigen. Gegenständige Niveaudifferenzen an den vorderen Rippen waren nicht nachweisbar.

Das übrige Skelet des Kindes zeigte keinerlei Anomalien; weder fanden sich sonstige angeborene Bildungsstörungen, noch irgend welche Spur von fötaler Rhachitis: der Schädelumfang ergab normale Maasse, die Nähte und kleine Fontanelle waren geschlossen, die grosse markstückgross; das Occiput war fest und nicht eindrückbar, die Tubera parietalia prominirten wenig, die frontalia etwas stärker; Auftreibungen der Epiphysen waren weder an den Rippen noch an den Extremitäten nachweisbar, ebensowenig irgend welche Spuren beginnender rhachitischer Verkrümmungen. Auch jetzt, nach fünfmonatlicher Beobachtung sind bei sorgsamster Untersuchung an dem Kind keinerlei rhachitische Symptome nachweisbar.

Auf dem Röntgenbild (s. Fig.) sieht man eine linksconvexe Totalskoliose, die in sanfter, gleichmässiger Biegung alle Brustwirbel, sowie die oberen Lenden- und unteren Halswirbel umfasst und ihren Scheitel in Höhe des IX. Brustwirbels hat; die Anzahl der Wirbel ist normal, die einzelnen Wirbelkörper, die auf der Platte gut zu verfolgen sind, sind durchweg wohl gebildet und lassen keinerlei die Skoliose verursachende Anomalien erkennen. Höhendifferenzen sind auch an den Scheitelwirbeln nicht deutlich, wohl aber erscheinen die Abstände derselben von einander an der concaven Krümmungsseite kleiner als an der convexen.

Im vorliegenden Fall erscheint sowohl nach der Anamnese wie nach dem objectiven Untersuchungsbefund kaum ein Zweifel an der congenitalen Natur des Leidens; denn für eine postfötale Entstehung fehlen alle ätiologischen Anhaltspunkte: freilich beobachtet man analoge Skoliosen bei Kindern, die vorzeitig viel auf dem Arm getragen werden; doch pflegen diese Krümmungen nicht in so zartem Alter und nicht so hochgradig aufzutreten; zudem hat nach den Angaben der Mutter das Kind fast dauernd gelegen und ist nur ganz aus-

nahmsweise getragen worden, so dass eine abnorme Belastung der Wirbelsäule sicher auszuschliessen ist; das Gleiche gilt von der Rhachitis, für die an dem Kind keinerlei Symptome nachweisbar waren. Es liesse sich noch an pleuritische Retraction oder an neurogene Ursachen denken; doch fanden sich auch hierfür trotz mehrmonatlicher Beobachtung des Kindes und wiederholter innerlicher Untersuchung keine positiven Anhaltspunkte. Es bleibt somit nur übrig, eine intrauterine Lageanomalie als Entstehungsursache anzunehmen; freilich waren sonstige auf Raummangel in utero deutende Anomalien, wie in dem Hoffa'schen Fall, nicht nachweisbar; doch möchte ich

das für die Beurtheilung des Falles nicht allzuhoch veranschlagen, da ja auch andere Bildungsstörungen, die wir als intrauterine Belastungsdeformitäten auffassen, z. B. der angeborene Klumpfuss oder die Hüftluxation, oft genug ganz isolirt vorkommen.

In therapeutischer Hinsicht möchte ich noch hinzufügen, dass die 3 Monate fortgesetzte Gipsbettbehandlung und fleissige Massage der prominenten Rückenseite einen so günstigen Effect geübt haben, dass zur Zeit von der anfänglich recht hochgradigen Skoliose nur noch wenig zu sehen ist; es findet sich auch hier die Thatsache bestätigt, dass die mechanischen Störungen des Knochenwachsthums in dem Stadium der rapidesten Knochenapposition den günstigsten Angriffspunkt für die mechanische Behandlung bieten.

XL.

Ueber den „angeborenen" Schiefhals.

Von

Dr. **H. Maass**, Chirurg in Berlin.

Im Laufe der letzten Jahre hatte ich an dem grossen Kindermaterial der Dr. Neumann'schen Kinderpoliklinik hierselbst, sowie in der Privatpraxis verhältnissmässig häufige Gelegenheit, Kinder mit angeborenem resp. intra partum erworbenem Schiefhals zu beobachten und zu behandeln. Es sind im ganzen jetzt 40 Fälle, über die ich berichten kann, fast durchweg Kinder in den beiden ersten Lebensjahren. Da ein Theil dieser Fälle bereits früher durch Herrn Collegen Fridberg[1]) publicirt worden ist, so möchte ich mich im folgenden auf einige ergänzende Bemerkungen zur Aetiologie und Therapie des Leidens beschränken. Diese Bemerkungen beziehen sich ausschliesslich auf diejenige Form des Schiefhalses, die wir als „classischen" Schiefhals zu bezeichnen pflegen, die also durch eine Contractur des Sterno-cleido-mastoideus verursacht ist, während die anderen Formen des Schiefhalses, sowie die einfache Lateralflexion des Kopfes, die eine nicht seltene Haltungsanomalie kleiner Kinder darstellt, hier unberücksichtigt bleiben soll; doch möchte ich vorweg bemerken, dass die pathognostische Kopfhaltung des „classischen" Schiefhalses — Neigung des Kopfes nach der kranken, Drehung des Kinnes nach der gesunden Seite — bei kleinen Kindern nicht immer sehr prägnant ist, zumal kann die Drehung des Kopfes lange Zeit gänzlich fehlen, so dass die Differentialdiagnose von der einfachen Lateralflexion nur aus den früher oder später nachweisbaren Veränderungen des Kopfnickermuskels selbst zu stellen ist.

Diese Veränderungen am Muskel pflegen nur selten unmittelbar nach der Geburt, weit häufiger in der zweiten bis dritten

---

[1]) Deutsche Zeitschr. f. Chir. Bd. 61.

Lebenswoche, zuweilen noch später in Erscheinung zu treten und präsentiren sich ausnahmslos in Form einer festen, anfangs circumscripten, später mehr diffusen Geschwulst des kranken Muskels. Das zeitliche Verhältniss zwischen dem Auftreten dieser Muskelgeschwulst und der Ausbildung der schiefen Kopfhaltung ist kein ganz constantes: meist zwar gehen beide Vorgänge parallel; doch kann die Schiefhaltung des Kopfes dem Auftreten der Muskelgeschwulst vorangehen und ebenso umgekehrt die letztere lange Zeit bestehen, bis die Schiefhaltung eintritt; ja, in einzelnen Fällen bildet sich die Muskelgeschwulst zurück, ohne dass es überhaupt zur Ausbildung eines ausgesprochenen Schiefhalses kommt. Hinsichtlich des Geschlechts, sowie der Seite der Erkrankung fanden sich bei den von mir beobachteten Kindern keine nennenswerthen Differenzen, 22 waren männlichen, 18 weiblichen Geschlechts, 21mal war der linke, 19mal der rechte Kopfnickermuskel erkrankt.

Ueber die Natur der Muskelgeschwulst ist gerade in neuerer Zeit viel discutirt worden, ohne dass die Frage zu einem definitiven Abschluss gelangt ist; soviel erscheint aber sicher, dass es sich in der grossen Mehrzahl aller Fälle nicht um ein einfaches Muskelhämatom resp. dessen Folgezustände handelt, und dass die alte, lange Zeit gültige Strohmeyer'sche Lehre von der Entstehung der Muskelcontractur aus einem intra partum erworbenen Muskelriss, gegen die zuerst Petersen[1]) Front gemacht hatte, auch den neueren Forschungen, insbesondere den an resecirten Muskeln erhobenen pathologisch-anatomischen Befunden nicht Stand hält. Aus der reichen Literatur über diesen Punkt sei hier auf die Arbeiten von Köster[2]), Hildebrand[3]), Mikulicz[4]), Kader[5]), Heller[6]) u. A. verwiesen. Hoffa[7]), der in seinem Lehrbuch das Thatsachenmaterial mit grosser Objectivität zusammengestellt hat, nimmt in dieser Frage eine vermittelnde Stellung ein und will für einzelne Fälle die Strohmeyer'sche Lehre gelten lassen.

---

[1]) Langenbeck's Arch. Bd. 30.
[2]) Deutsche med. Wochenschr. 1895, Nr. 8.
[3]) Zeitschr. f. Chir. Bd. 45.
[4]) Centralbl. f. Chir. 1895.
[5]) Bruns, Beitr. z. Chir. Bd. 17 u. 18.
[6]) Zeitschr. f. Chir. Bd. 49.
[7]) Hoffa, Lehrb. d. orthop. Chir. 4. Aufl.

Ich selbst konnte bei keinem meiner 40 Fälle die Entstehung der Muskelgeschwulst aus einem anfänglichen Hämatom verfolgen, auch da nicht, wo ich die ersten Anfänge der Geschwulst zu beobachten Gelegenheit hatte; dieselbe war vielmehr von Beginn an ausnahmslos hart, fest, fibrös und zeigte im Gegensatz zu Hämatomen, die sich gerade bei kleinen Kindern schnell zu verkleinern pflegen, eine sehr ausgesprochene Tendenz zum Wachsthum, so dass in schweren Fällen alsbald der Muskel in grosser Ausdehnung in eine harte fibröse Masse verwandelt wird. Die pathologisch-anatomischen Untersuchungen derartiger Muskeln, über die Herr College Fridberg ausführlich berichtet hat, ergaben im wesentlichen stets die gleichen Befunde, wenn schon je nach der Zeit der Untersuchung und nach der Schwere des Falls in sehr verschiedener Abstufung: Schwund der Musculatur und Ersatz durch narbiges Bindegewebe, daneben Regenerationsvorgänge seitens der erhaltenen Muskelrudimente; Spuren eines vorausgegangenen Hämatoms oder circumscripte Narben, wie sie nach Muskelrissen zu erwarten sind, waren ausnahmslos nicht nachweisbar.

Wenn schon also sowohl der klinische Verlauf der Erkrankung, als der anatomische Befund am Kopfnickermuskel mit der Strohmeyer'schen Theorie in ihrer ursprünglichen Form kaum vereinbar erscheint, so bleibt doch die Thatsache zu Recht bestehen, dass das Leiden in der grossen Mehrzahl der Fälle nach solchen Geburten beobachtet wird, die eine Verletzung des Kopfnickermuskels erfahrungsgemäss begünstigen, nach Beckenendlagen und Zangengeburten. Diese zuerst von Busch und Strohmeyer erhobene, weiterhin durch alle grössere Statistiken bestätigte Thatsache, traf unter meinen 40 Fällen, 28mal, d. h. in 80 % der Fälle zu, und zwar handelte es sich 23mal um Beckenendlagen, 5mal um Zangengeburten, ein Zahlenverhältniss, wie es annähernd auch die meisten anderen Statistiken aufweisen, und angesichts dessen es kaum angängig erscheint, die Geburtsverletzung des Kopfnickermuskels aus der Aetiologie des kindlichen Schiefhalses zu streichen.

Der Zusammenhang einer solchen intra partum stattgehabten Verletzung und dem später im Muskel sich abspielenden Process ist von Mikulicz und Kader in dem Sinne gedeutet worden, dass sich auf dem Boden des Traumas eine infectiöse Myositis interstitialis fibrosa entwickle, die durch entzündliche Binde-

gewebswucherung das Muskelgewebe mehr minder vollständig verdrängt. So viel Bestechendes diese Deutung hat, und so unzweifelhaft in späteren Jahren Contracturen des Kopfnickermuskels infolge infectiöser Myositis vorkommen, so kann ich mich doch hinsichtlich des angeborenen resp. intra partum erworbenen Schiefhalses einer verallgemeinerten Annahme eines infectiösen Processes nicht rückhaltlos anschliessen, da nach meiner Beobachtung auch ganz frische Fälle ohne irgend welche Erscheinungen allgemeiner oder örtlicher entzündlicher Reaction verlaufen; ich habe seit der Arbeit Kader's auf diesen Punkt besonders geachtet: sofern nicht sonstige Complicationen bestehen, sind die Kinder von Beginn an fieberfrei und erfreuen sich eines ungestörten Allgemeinbefindens. Die Muskelgeschwulst ist zwar schmerzhaft, — bei Dehnung des Muskels mehr, als bei directer Palpation —, nie aber findet sich auf der betreffenden Halsseite locale Temperatursteigerung oder Hautröthung oder irgend welche Neigung zur Abscedirung. Drüsenschwellungen fand ich verhältnissmässig selten und konnte dieselben meist auf andere Ursachen (Hautekzem, Schleimhautaffectionen) zurückführen. Bei älteren Kindern, wie sie Mikulicz operirt hat, waren Drüsenschwellungen zwar häufiger, aber auch keineswegs constant, und beruhten in einzelnen Fällen nachweisbar auf Tuberculose. Hinsichtlich der anatomischen Veränderungen des Kopfnickermuskels erscheint der hochgradige Schwund der Musculatur, wie er in allen schweren Fällen gefunden wird, mit der Vorstellung einer infectiösen Myositis doch auch nicht ohne weiteres vereinbar; sofern es sich nicht gerade um syphilitische oder tuberculöse Affectionen handelt, pflegen doch gerade bei kleinen Kindern entzündliche Processe im Muskel keinen sonderlich destructiven Charakter zu zeigen; für eine gummöse Myositis, mit der das anatomische Bild noch die meiste Aehnlichkeit zeigt, bot keiner meiner Fälle irgend welche Anhaltspunkte, ebensowenig für eine tuberculöse Affection, die ja auch schon wegen des Alters der Kinder kaum in Betracht zu ziehen ist. Die von uns sowohl auf Eiterbacterien als Tuberkelbacillen vorgenommenen bacterioskopischen Untersuchungen an Schnitten resecirter Muskel blieben in jeder Hinsicht resultatlos.

Wenn ich somit nach meinem Beobachtungsmaterial der Annahme einer infectiösen Myositis etwas sceptisch gegenüberstehe, so möchte ich doch für vereinzelte Fälle eine derartige Möglichkeit keineswegs in Abrede stellen; warum sollten sich in dem bei der

Geburt geschädigten Muskel nicht gelegentlich Infectionserreger ansiedeln? Aber einer Generalisirung dieser Annahme vermag ich mich aus den angeführten Gründen nicht anzuschliessen, um so weniger, als das anatomische Bild des erkrankten Muskels im Hinblick auf eine etwa vorausgegangene Geburtsverletzung doch auch anderer Deutung fähig ist. Sehr naheliegend scheint mir in dieser Hinsicht, dass es sich um eine intra partum erfolgte traumatische Muskelnekrose mit secundärem Ersatz durch narbiges Bindegewebe handle; denn die pathologisch-anatomischen Befunde des kranken Kopfnickermuskels entsprechen so völlig dem anatomischen Bilde der von Volkmann[1]) und Leser[2]) beschriebenen ischämischen Muskelnekrose, dass bereits mehrfach, u. A. von Mikulicz[3]) selbst auf die Identität beider Processe hingewiesen ist; es fragt sich nur, ob der Geburtsact bei Beckenendlagen resp. Zangengeburten Gelegenheit zu einer länger dauernden Ischämie des Sterno-cleido-mastoideus bietet? Ich glaube, dass diese Frage bejaht werden muss, wenn auch weniger an directen Druck als an übermässige Dehnung des Muskels zu denken ist; bei Operationen an dem Sterno-cleido-mastoideus kann man sich leicht überzeugen, dass bei starker Dehnung des Muskels durch entsprechende Abduction und Rotation des Kopfes die Blutung aus den durchschnittenen Muskelgefässen alsbald steht. Eine derartige Ueberdehnung des Muskels kann bei schwierigen Geburten unzweifelhaft statt haben und wird auch von fast allen Autoren als Ursache eines etwaigen Muskelrisses angenommen; bei längerer Dauer derartiger Einwirkungen lässt sich also sehr wohl denken, dass es zu schweren Circulationsstörungen kommt, infolge deren der Muskel bald nach der Geburt einer mehr minder vollständigen Nekrose anheimfällt; dass die Narbenbildung einen sehr progredienten Charakter zeigt, erscheint nicht auffallend, da doch bei jungen Kindern die meisten Heilungsvorgänge verhältnissmässig rapid und mit reichlicher Bildung überschüssigen Narbengewebes verlaufen. Für die Fälle, wo die Bildung der harten Bindegewebsgeschwulst im Muskel nach einem anfänglichen Hämatom beobachtet wurde (Hoffa), lässt sich leicht vorstellen, dass die gewaltsame Dehnung des Muskels ausser der Circulationsstörung gleichzeitig einen Muskelriss zur Folge gehabt habe.

[1]) Centralbl. f. Chir. 1881.

[2]) Sammlung klin. Vortr. 1884, Nr. 249.

[3]) l. c.

Die Prädisposition des Sterno-cleido-mastoideus für derartige Geburtsverletzungen erscheint, sofern man eine übermässige Dehnung als Ursache annimmt, ebenso aus den anatomischen Beziehungen des Muskels als aus dem Mechanismus schwerer Geburten ohne weiteres begreiflich; doch glaube ich nach einer vor längerer Zeit gemachten Beobachtung, dass ausnahmsweise auch andere Körpermuskeln analogen Insulten ausgesetzt sind: es handelte sich um ein Mädchen, bei dem einige Wochen nach der Geburt eine hochgradige Beugecontraction des rechten Ellenbogengelenks bemerkt wurde, so dass der Vorderarm dem Oberarm fest anlag; bei der Operation fand sich als Ursache dieser Contractur eine totale fibröse Degeneration des M. brachialis internus, und die mikroskopische Untersuchung zeigte das gleiche Bild wie an den resecirten Kopfnickermuskeln; bei diesem Kind war im Beginn der Geburt die Wendung auf den Kopf gemacht worden.

Gegenüber dem intra partum erworbenen Schiefhals ist die intrauterine Entstehung des Leidens verhältnissmässig selten, wenn schon unzweifelhaft vorkommend; ich verfüge in dieser Beziehung nur über einen ganz einwandfreien Fall: er betraf ein sehr kleines, in leichter Schädellage geborenes Mädchen, das wegen einer Myelocystocele in die Poliklinik gebracht wurde, und bei dem ich schon am ersten Lebenstage sowohl ein typisches Caput obstipum als eine grosse fibröse Geschwulst des rechten Kopfnickermuskels constatiren konnte; die Mutter des Kindes war mit einer doppelseitigen angeborenen Hüftgelenksverrenkung behaftet. Das Kind starb einige Wochen nach der Geburt an den Folgen seiner Rückgratspalte, die Untersuchung des kranken Kopfnickermuskels ergab makroskopisch und mikroskopisch ganz das gleiche anatomische Bild als bei dem intra partum entstandenen Schiefhals. Da analoge Befunde mehrfach beschrieben worden sind, so liegt die Vermuthung nahe, den angeborenen Schiefhals auf einen ähnlichen Entstehungsmodus zurückzuführen, als den intra partum erworbenen; es liesse sich besonders an Lageanomalien denken, die schon vor dem Geburtsact eine Ueberdehnung des Muskels und Circulationsbehinderung verursachen; dafür scheint auch der Umstand zu sprechen, dass der angeborene Schiefhals häufig mit anderen Bildungsstörungen vergesellschaftet ist, die auf Raummangel in utero deuten, oder dass, wie in meinem Falle, Anhaltspunkte für die Annahme mütterlicher Beckenenge bestehen. Indessen dürfte die Aetiologie des angeborenen Schiefhalses

keine einheitliche sein, und müssen schon wegen der häufig beobachteten Erblichkeit des Leidens für einen Theil der Fälle auch andere Entstehungsweisen in Betracht gezogen werden. Indem ich für den citirten Fall und vielleicht noch für wenig andere meiner Statistik die intrauterine Entstehung zugestehe, muss ich im allgemeinen an der postfötalen Entwickelung der Contractur festhalten, weil, wie bereits eingangs erwähnt, die grosse Mehrzahl der Kinder ohne Muskelcontractur und mit normaler Kopfhaltung geboren wird, die Erkrankung vielmehr in der zweiten oder dritten Lebenswoche manifest wird.

Die Behandlung kann in den ersten Stadien der Erkrankung eine durchaus abwartende sein, da eine Regeneration des Muskels nicht nur im Bereich der Möglichkeit liegt, sondern thatsächlich mehrfach beobachtet worden ist; zuweilen bildet sich, wie schon erwähnt, die Muskelgeschwulst zurück, ohne dass es überhaupt zur Contractur kommt; doch sah ich in 2 Fällen trotz schon bestehender hochgradiger Schiefhaltung des Kopfes ein völliges Verschwinden sowohl der Schiefhaltung als der Muskelgeschwulst. Application feuchter Wärme sowie Massage scheinen im Beginn die Regenerationsvorgänge im Muskel zu begünstigen.

Hat die Geschwulst den Muskel bereits in grösserer Ausdehnung ergriffen oder ist es gar schon zu einer Schrumpfung derselben gekommen, so ist auf spontane Restitutio ad integrum kaum mehr zu rechnen, und tritt jetzt die operative Behandlung in ihr Recht; in diesem Stadium mache ich stets die Mikulicz'sche Operation, d. h. die partielle Resection des kranken Muskels, und bin ich mit deren Erfolgen ausserordentlich zufrieden; die Operation selbst ist durchaus einfach und ungefährlich und lässt sich gut poliklinisch vornehmen; von Wichtigkeit für die Prima intentio ist eine exacte Hautnaht und ein guter Occlusivverband, der zugleich durch eingefügte Schusterspäne den Kopf in Normalstellung fixiren muss; nach Entfernung der Nähte am 6. oder 7. Tage bleibt die Wunde noch einige Tage unter einem Jodoformcollodiumverband, damit ist die Behandlung definitiv abgeschlossen: das Resultat ist nach gelungener Operation ein unmittelbares und macht orthopädische Nachbehandlung fast stets überflüssig; schon bestehende Schädel- oder Gesichtsassymetrien bilden sich nach der Operation bei kleinen Kindern gänzlich, bei

älteren grösstentheils zurück; die Narbe und Abflachung der betreffenden Halsseite pflegen das kosmetische Resultat nicht in nennenswerther Weise zu beeinträchtigen; störender war in einem meiner Fälle die Entwickelung eines Schiefhalses nach der gesunden Seite, die auch zur Zeit noch in geringem Umfange besteht. Immerhin treten diese geringen Nachtheile gegenüber den vorzüglichen Resultaten der Mikulicz'schen Operation so sehr in den Hintergrund, dass ich diese bei kleinen Kindern für das Normalverfahren halte, wenn schon ich gern zugebe, dass auch auf anderem Wege gute Resultate zu erreichen sind.

Wesentlich schwierigere Aufgaben stellt die Behandlung älterer Kinder, bei denen es bereits nicht nur zu ausgedehnter Schrumpfung der Halsweichtheile, sondern auch zu secundären Skeletveränderungen, insbesondere der Halswirbelsäule gekommen ist, und wo zudem infolge der occipitalen Compensation der Kopf bereits eine erhebliche seitliche Verschiebung nach der gesunden Seite erfahren hat. Hier kann weder die Resection des Kopfnickermuskels, noch die offene Durchschneidung aller verkürzten Halsweichtheile, noch deren brüske Dehnung einen unmittelbaren Effect haben, es wird immer einer sehr langen orthopädischen Nachbehandlung mittelst Extension und redressirender Gipsverbände bedürfen, um ein einigermassen befriedigendes Resultat zu erreichen, das aber auch dann noch infolge der nicht zu corrigirenden seitlichen Verschiebung des Kopfes und der bestehenden Schädel- und Gesichtsasymmetrien bei weitem hinter dem in frischen Fällen erreichbaren Resultat zurückbleibt, so dass gar nicht genug gerathen werden kann, die Operation des kindlichen Schiefhalses bereits während des ersten Jahres vorzunehmen. Immerhin bedeutet aber auch das in späteren Jahren Erreichbare einen nicht zu unterschätzenden Gewinn, da im Besonderen die hässliche Seitwärtsneigung und Drehung des Kopfes beseitigt, oder doch zum mindesten erheblich gebessert wird.

XLI.

(Aus der orthopädischen Heilanstalt des Dr. med. A. Schanz in Dresden.)

Ein Fall von multiplen congenitalen Contracturen mit Muskeldefecten.

Von

Dr. **F. Magnus,**
Assistenzarzt der Anstalt.

Mit 5 in den Text gedruckten Abbildungen.

Im folgenden möchte ich einen Fall von „multiplen congenitalen Contracturen" mittheilen, der mir deswegen besonders bemerkenswerth erscheint, weil er uns Erscheinungen bietet, die meines Wissens an den verhältnissmässig wenigen bisher beschriebenen Fällen dieser Art von Missbildungen nicht beobachtet resp. berichtet sind, sodann weil er uns einen schönen Beitrag zu dem modernen Kapitel der Krüppelhilfe liefert.

Der 15 Jahre alte Patient, M. B., Sohn eines Vorarbeiters aus S., ist Insasse des sächsischen Krüppelheims Ihrer Majestät der Königinwittwe Karola. Er wurde anfangs dieses Jahres in unsere Klinik gegeben. Der Knabe ist Sohn gesunder Eltern, die beide noch leben; er hat sieben Geschwister gehabt, von denen eins an unbekannter Krankheit gestorben ist, die anderen sind alle normal entwickelt. Ueber besondere Krankheiten oder Missbildungen in der Familie ist nichts bekannt. Patient wurde mit den pathologischen Veränderungen geboren. Es ist aus der Anamnese noch zu erwähnen, dass er in frühester Jugend einen heftigen Fall auf die rechte Seite erlitt.

Der Knabe hat ein gesundes Aussehen und zeigt eine Entwickelung, die seinem Alter entspricht. Seine geistigen Functionen sind völlig normal. Störungen des Nervensystems, sowohl des

centralen als auch des peripheren, sind nicht nachzuweisen. Die inneren Organe sind anscheinend frei von pathologischen Veränderungen. Um so auffallender sind die Deformitäten, die wir äusserlich an dem Körper wahrnehmen und die uns umstehende Abbildung (s. Fig. 1) veranschaulicht.

An dem Kopf, der von einer dem Rumpfe entsprechenden Grösse ist, fällt eine etwas zu geringe Entwickelung des Schädeltheiles auf, der in der Richtung von vorn nach hinten schmal erscheint und in seiner Hinterhauptpartie flach abfällt. Die Ohrmuscheln liegen in ihrem oberen Theile, besonders die linke, dem Kopf ziemlich nahe an.

Der Hals, von normaler Länge, zeigt eine kräftig entwickelte Musculatur, die Beweglichkeit der Halswirbelsäule ist normal.

Desgleichen ist auch der übrige Theil der Wirbelsäule frei von pathologischen Veränderungen, nur ist die anteroposteriore Krümmung derselben mässig ausgesprochen.

Der Thorax ist breit und wohlgebildet. Die Schultern erscheinen hochgezogen, wohl infolge einer im Vergleich zur Breite des Thorax zu geringen Länge der Claviculae. Ebenso ist auch das Schulterblatt wesentlich kleiner als normalerweise; seine Contouren treten unter der Haut deutlich hervor, wie auch die Contouren des Schultergelenks; es fehlt auf Clavicula und Schulter das normale Muskelpolster. Als functionirend ist von Schultermuskeln nur der obere Theil des Cucullaris, sowie der claviculare Theil des Pectoralis major nachzuweisen, ausserdem ist eine geringe Function des Subscapularis zu verspüren. Der Serratus major ist gut erhalten.

Die Arme sind von annähernd, doch nicht ganz normaler Länge, sind ausserordentlich dünn, es hat fast den Anschein, als sei nur der mit Haut überzogene Knochen vorhanden. Am Oberarm sind nur mässige Portionen des Triceps nachweisbar, von dem eine ziemlich kräftige Streckwirkung im Ellenbogengelenk sich geltend macht.

Das Ellenbogengelenk kann völlig gestreckt, aber nur bis an den rechten Winkel passiv gebeugt werden.

Am Unterarm ist etwas mehr Musculatur vorhanden als am Oberarm. In dem um 45° gebeugt stehenden Handgelenk sind kleine, active und passive Bewegungen im Sinne der Beugung und Streckung möglich. Pro- und Supination kann passiv um etwa 40° ausgeführt werden, activ nicht.

Ein Faustschluss der leicht krallenförmig gekrümmten Finger

ist nicht möglich, es nähert sich der Kleinfinger der Hohlhandfläche am meisten, der Zeigefinger am wenigsten, wobei zwischen diesen eine Entfernung von 4 cm bestehen bleibt. Der Daumen kann gut in die Hohlhand eingeschlagen werden. Der Griff der Hand ist dabei kräftig.

Die Haltung der Arme ist gewöhnlich derart, dass die Unterarme über einander gekreuzt liegen, die Dorsalflächen der Hände

Fig. 1.

Fig. 2.

sind dabei nach vorn gerichtet, die Hände etwas ulnarwärts abducirt. Die Mm. interossei sind atrophisch.

Viel hochgradiger und auffälliger noch als an der oberen Extremität sind die Deformitäten an der unteren.

Der Knabe sitzt mit auseinandergespreizten Beinen und gebeugten Knieen. Es besteht in dieser Manier zu sitzen eine gewisse Aehnlichkeit mit der Sitzweise der Orientalen. Die Oberschenkel sind abducirt und im Hüftgelenk flectirt, so dass sie auf der Unterlage aufliegen und mit einander einen Winkel von annähernd 120° bilden. Die Unterschenkel stehen spitzwinklig gebeugt, die Füsse kommen vor der Schamgegend über einander zu liegen und zeigen

mit dem Dorsum nach der Unterlage; sie stehen in mässiger Equinovarus-Stellung.

Die Musculatur ist an den Hüften ziemlich gut entwickelt, die Glutaeen sind beiderseits zwar nicht in normaler Stärke vorhanden, aber es scheint an denselben kein wichtiger Theil zu fehlen. Die Functionen seitens dieser Muskeln sind nur wenig erhalten, doch ist der Knabe in der Lage, sich auf den Knieen ein wenig zu heben und sich, auf diese und die Hände stützend (s. Fig. 2), vorwärts zu bewegen, indem er dabei das Becken hin und her dreht, da die Beweglichkeit in den Hüftgelenken sehr beschränkt ist, und zwar links noch mehr als rechts. Rechterseits kann positiv nur ganz wenig Beugung mehr erzielt werden, als beim Sitzen vorhanden ist, bei passiver Adduction des Oberschenkels, die nur in sehr geringem Grade möglich ist, macht sich ein Reibegeräusch bemerkbar. Die linke Hüfte ist noch weniger zu beugen und adduciren. Die passive Adduction beider Oberschenkel ist so weit möglich, dass die Innenseiten der Kniee sich in einem Abstand von 52 cm befinden. Crepitationsgeräusche sind im linken Hüftgelenke nicht zu bemerken.

An dem durch Röntgenstrahlen gewonnenen Bilde der Hüftgelenke (s. Fig. 3) sind besondere Deformirungen nicht erkennbar, nur zeigt sich an dem rechten Schenkelhalse eine Linie, die wohl der Ausdruck einer alten Fractur ist, und wir können diesen Befund mit der Angabe, dass Patient in der Jugend gefallen ist, in Zusammenhang bringen.

In den stark flectirten Knieen sind nur Spuren activer Beugefähigkeit vorhanden, passiv können diese so weit gestreckt werden, dass sie mit dem Oberschenkel einen Winkel von 45° ausmachen. In der Kniekehle spannt sich die Haut straff zwischen Ober- und Unterschenkel zu einer schwimmhautähnlichen Falte. Die Oberschenkel lassen auf der Streckseite nur im obersten Theile etwas Muskeln durchfühlen, sonst gleichen sie einem mit Haut überzogenen Skelet, Quadriceps ist nicht nachweisbar, die Patella nicht zu fühlen, nur die Vorderseiten der Condylen sind abzutasten.

Ueber die Deformität des Kniegelenks erhalten wir einen genaueren Aufschluss aus dem Röntgenbilde desselben (s. Fig. 4). Dasselbe stellt uns das Kniegelenk von der Seite her dar. Wir sehen nun, dass in dem Knie nicht eine blosse hochgradige Flexionsstellung vorhanden ist, sondern die Epiphyse des Femur ist sammt

den Condylen in der Weise umgebogen, dass die Articulationsfläche mit der Tibia nach hinten sieht.

Die Condylen erscheinen infolge dessen etwas ausgezogen. Die Patellae sind nicht sichtbar.

Ergänzt wurde der Befund weiterhin durch das bei der Resection der Gelenke gewonnene Präparat. Dasselbe ergab, dass nur das hintere Drittel der Condylen, das mit der Tibia in Verbindung stand und als Gelenkfläche functionirte, von normalem Knorpel über-

Fig. 3.

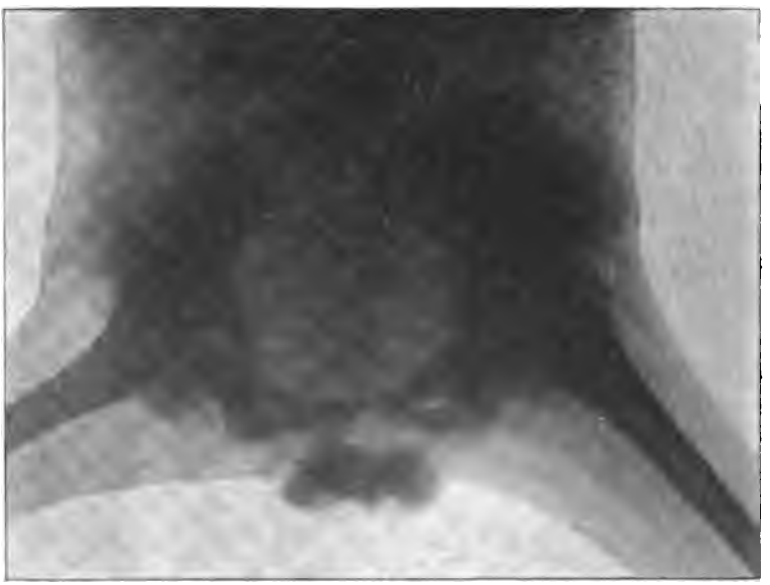

zogen war, während der übrige Theil bindegewebiger Natur ist. Die Patellae sind vorhanden und liegen zwischen den Condylen auf der distalen Fläche; ihr Volumen ist sehr verringert, sie sind 5 mm dick, der Längsdurchmesser ist $2\frac{1}{2}$ cm, ihre Breite beträgt 2 cm. Die Quadricepssehne ist äusserst schmal und dünn. Der mikroskopische Befund ergibt, dass die Epiphysenlinie schräg im Sinne der Umbiegung des Knochens verläuft.

Als besonderer Befund stellte sich heraus, dass in der Kniekehle gar keine Musculatur vorhanden war, sondern nur Bindegewebe und wenig Fett; die Flexoren fehlen vollständig.

Am Unterschenkel ist die Wadenmusculatur sehr schwach ent-

wickelt. An den Füssen sind leichte Zehenbewegungen möglich, ausserdem kann die Achillessehne activ gespannt werden.

Die eben geschilderten Deformitäten stempelten unseren Patienten nicht nur zu einer sehr eigenartigen Erscheinung, sondern sie machten es ihm auch unmöglich, sich selbständig fortzubewegen. Auf einem Stuhle hockend brachte er sein Leben hin und musste auf einem kleinen Wagen herumgefahren oder getragen werden. Natürlich übten die äusseren Verunstaltungen bei dem sonst gesunden

Fig. 4.

und vernünftigen Menschen auch auf das Gemüth desselben ihren Einfluss aus, indem sie schwere seelische Verstimmung in ihm hervorriefen. Von der Zeit ab, als er seine ersten Gehversuche gemacht hatte, machte sich eine deutliche Veränderung seines vorher gedrückten Wesens bemerkbar.

Es war nun unsere Aufgabe, ihm die Möglichkeit zu verschaffen, dass er sich wenigstens nach Menschenart fortbewegen konnte. Von seinen Händen kann er so weit Gebrauch machen, dass er kleinere Handarbeiten auszuführen im Stande ist. Es handelte sich vor allen Dingen darum, die Kniegelenkscontracturen zu beseitigen. Da dieselben durch die bereits beschriebenen Veränderungen der Femurenden bedingt waren, so konnte nur eine Resection der Gelenke zu einem Ziele führen. Der Plan der Behandlung war folgender: Zu-

nächst den Versuch zu machen, ob sich durch elastischen Zug die Abduction der Oberschenkel zu einem Theile beseitigen liesse, dann die Resection der Kniegelenke vorzunehmen und schliesslich die Klumpfüsse zu redressiren.

Mittelst einer um beide Kniee gelegten elastischen Gummibinde gelang es in kurzer Zeit, die Abduction im Hüftgelenke zu vermindern.

Darauf wurde in Chloroformnarkose die Resection des linken Kniegelenks ausgeführt und zugleich wegen der starken Spannung der Haut in der Kniekehle eine Hautplastik vorgenommen. Es wurde ein etwa 8 cm langer dreieckiger Hautlappen, dessen Spitze proximal gerichtet ist, freipräparirt und bei möglichster Streckung des Knies in der Weise wieder vernäht, dass durch Herabziehen des Lappens die oberen an der Spitze gelegenen Wundränder direct mit einander vereinigt wurden. Dann wurde in einer Stellung, die an völliger Geradstreckung noch einen Winkel von ca. 45° fehlen liess, ein Gipsverband angelegt.

Dieselbe Operation wurde nach 4 Wochen auch rechts ausgeführt.

Der Heilungsverlauf war beiderseits ein glatter. Beim Wechseln der Verbände konnten die Beine im Knie allmählich völlig gestreckt werden. Durch einen dauernd angewandten Gummizug wurde eine Adduction der Oberschenkel in der Hüfte erreicht, dass die Beine einen spitzen Winkel mit einander bildeten.

Nachdem die Klumpfüsse in Narkose redressirt waren, machte Patient Ende April die ersten Gehversuche im Gipsverband. Er bekam darauf Schienenhülsenapparate, da die Knochen zu dünn und schwach waren, um die Körperlast allein tragen zu können und auch die Vereinigung der Knochenenden vorläufig noch nicht fest genug war; es ist auch bisher noch keine knöcherne Vereinigung derselben eingetreten.

Patient ist nun im Stande, ohne Hilfe selbständig an Krücken herumzugehen. Er würde sich zweifellos auch mit Stöcken behelfen können, wenn er dieselben mit den Händen fest angreifen könnte. Er geht jetzt in der Weise, dass er die Beine durch Emporziehen der betreffenden Beckenhälfte hebt und sich auf dem aufstehenden Beine vorwärts dreht. Da eine Thätigkeit der Adductoren der Hüfte nicht vorhanden ist, werden diese dabei durch einen Riemen, der zwischen den beiden Apparaten ausgespannt ist, ersetzt. Fig. 5 zeigt uns den Patienten, wie er jetzt geht.

Fragen wir uns nun, zu welcher Gruppe von Deformitäten wir das oben beschriebene Krankheitsbild zu zählen haben, so gehört

dasselbe zweifellos zu jener Art von Missbildungen, die wir als „multiple congenitale Contracturen" bezeichnen, deren Entstehung wir in einem räumlichen Missverhältniss zwischen Fötus und Uterus, resp. den die Frucht umgebenden Hüllen suchen. Auch die Deformitäten in unserem Falle beruhen wohl sicher auf intrauteriner Raumbeschränkung. Sie etwa als Folge einer Erkrankung des cerebralen oder spinalen Nervensystems anzusehen, ist nicht möglich, da gar keine Störung desselben nachweisbar ist, auch der Intellect ganz normal ist. Ueber eine fieberhafte Erkrankung ist nichts bekannt. Schliesslich kommt auch die anamnestische Angabe in Betracht, dass die Deformitäten schon gleich nach der Geburt von den Eltern beobachtet wurden. Dass sich ein in bestimmter Richtung wirkender dauernder Druck auf den Fötus geltend gemacht hat, zeigt sich deutlich an der Verbiegung der Femurepiphysen, auch die anderen Deformitäten, wie die schmale Kopfform, sowie die dem Kopf auffallend eng anliegenden Ohren, sprechen dafür. Wollten wir eine mangelnde Keimanlage als Ursache für die Missbildungen annehmen, so müssten wir entsprechende Defecte des Skeletsystems finden, doch es ist nichts dergleichen vorhanden.

Fig. 5.

Wodurch in unserem Falle der Raummangel im Uterus bedingt war, lässt sich nicht nachweisen, da wir keine anamnestischen Angaben über die Schwangerschaft und den Verlauf der Geburt sowie über die Menge des Fruchtwassers erhalten konnten.

Suchen wir in der Literatur nach Fällen von „multiplen congenitalen Contracturen", so finden wir nur eine ziemlich kleine Zahl von Beschreibungen dieses Krankheitsbildes. Ein Fall wurde im Jahre 1895 von Schanz aus der Hoffa'schen Klinik berichtet, bei

dem sich besonders deutlich die Wirkung der intrauterinen Belastung an den Deformitäten der Füsse bemerklich machte. Der eine Fuss war ein Equinovarus, der andere ein Valgus, und beide konnten ganz genau im Sinne der Deformität in einander verschränkt werden. In einer Inauguraldissertation über „multiple congenitale Contracturen" von Wunsch (Berlin 1901) wurden im Ganzen 7 sehr ähnliche Fälle zusammengestellt.

Vergleichen wir unser Krankheitsbild mit den von anderer Seite beschriebenen, so lässt sich ein Fall, der dem unseren ganz analog wäre, überhaupt nicht finden. Solche Deformitäten der unteren Extremitäten, wie sie hier vorliegen, habe ich in keiner Beschreibung wieder gefunden. Eine Contractur in der Hüfte im Sinne maximaler Abduction wurde nur in einem von J. Wolf beobachteten Falle, der in der Schanz'schen Veröffentlichung mitgetheilt ist, angetroffen, jedoch fehlte dort die Beugungscontractur im Kniegelenk.

Was unseren Fall besonders von den anderen unterscheidet, sind die Muskeldefecte, die nirgends beschrieben und daher wohl auch nicht beobachtet sind.

Wie diese Defecte mit den anderen Missbildungen in Zusammenhang stehen und ob dies überhaupt der Fall ist, dafür lassen sich keine Beweise erbringen. Sollte es sich um mangelnde Keimanlage handeln, so spricht dies nicht gegen die Auffassung, dass die Contracturen Belastungsdeformitäten sind, da hierfür wohl die Beweise erbracht sind. Wir könnten uns vielleicht die Entwickelung so vorstellen, dass die Bewegungsmöglichkeit der normal angelegten Gelenke in sehr früher Zeit des fötalen Lebens schwer behindert war und dass der Organismus gar keine Muskeln angelegt hat, da dieselben hier überflüssig waren. Es ist jedoch fraglich, ob der Organismus bei der Anlage gewisser zu bestimmten Functionen dienender Gewebstheile sich durch die Thatsache, ob dieselben nöthig sind oder nicht, in ontogenetischer Hinsicht beeinflussen lässt. Ausserdem würde das Moment, dass die Muskelanlage durch die Bewegungseinschränkung des betreffenden Gelenks unnöthig war, für die anderen Muskeldefecte in unserem Falle nicht zutreffen. Wir müssten dann ein zufälliges Zusammentreffen von mangelnder Keimanlage einzelner Muskeln und den übrigen Deformitäten, die auf intrauterinem Raummangel beruhen, annehmen. Sichere Schlüsse lassen sich aus dem einen Fall freilich nicht ziehen, es muss weiteren Beobachtungen vorbehalten bleiben, die Erklärung dafür zu finden.

Referate.

Mayer, Portative orthopädische Apparate in der Kinderheilkunde. Archiv f. Kinderheilk. Bd. 34.

Mayer hat in Kürze die in der Kinderpraxis hauptsächlich verwendeten portativen Apparate beschrieben, wie sie nach dem Vorgange Hessing's heutzutage in den orthopädischen Werkstätten angefertigt werden. Die Anforderungen, die er an solche Apparate stellt, sind zweierlei: 1. Sollen sie nicht allzu schwer sein, damit sie das Kind nicht an seiner Fortbewegung hindern, 2. müssen sie trotzdem ihre volle Wirksamkeit behalten. Am besten erfüllen diese Bedingungen die eingangs erwähnten Schienenhülsenapparate, deren Indicationen, Anwendung und Anwendungsdauer vom Verfasser je nach den verschiedenen Affectionen kurz besprochen werden. Für Spondylitis und Skoliose empfiehlt Mayer das Hüftbügelcorset aus Stoff, eventuell mit Kopfhalter. Naturgemäss sind diese portativen Apparate nur ein Unterstützungsmittel in der Therapie, das allerdings werthvoll und häufig unentbehrlich ist.

Pfeiffer-Berlin.

Pribram, Chronischer Gelenkrheumatismus und Osteoarthritis deformans. Wien 1902, A. Hölder.

Die vorliegende Monographie ist wohl die eingehendste Arbeit, die über das immer noch so verwickelte Thema der chronischen Gelenkleiden bisher erschienen ist. Der Grund dafür, dass eine genaue Unterscheidung der unter dem Namen chronischer Rheumatismus und anderer Synonymen laufenden Krankheitsformen zur Zeit noch unmöglich ist, liegt wohl darin, dass für die meisten derselben die eigentlichen Ursachen noch unbekannt sind. Demnach haben die meisten Forscher, die sich mit diesem Thema beschäftigt haben, eine Eintheilung nach irgend welchen Gesichtspunkten vorgenommen; auch Pibram bringt eine in der That recht übersichtliche Anordnung. Er unterscheidet:

1. den primären chronischen Rheumatismus (sensu strictiori);

2. den secundären chronischen Gelenkrheumatismus nach acutem Gelenkrheumatismus und den Rheumatismus fibrosus;

3. die polyarticuläre und die monarticuläre Osteoarthritis deformans;

4. die Osteoarthritis vertebralis;

5. die chronischen Rheumatoide nach Infectionskrankheiten (Gonokokken, Pneumokokken etc.).

Nach einer kurzen Auseinandersetzung darüber, wie sich die verschiedenen Anschauungen über die Art und das Wesen der einschlägigen Processe historisch entwickelt haben, folgt eine Aufzählung der Eintheilungen, die andere Forscher

gegeben haben. Sodann tritt Pribram in die Besprechung der einzelnen, in der obigen Tabelle enthaltenen Krankheitsformen ein, zunächst in die des primären chronischen Gelenkrheumatismus, für den er den Namen rheumatoide Arthritis am passendsten findet. Der Process beginnt gewöhnlich fieberlos und allmählich in den kleineren Gelenken der oberen Extremitäten und führt trotz manchmal jahrelangem Stillstande in der Regel zu immer grösseren Functionsstörungen. Die meisten dieser Kranken gehen an intercurrenten Krankheiten ein, da die inneren Organe, speciell das Herz, fast immer unbetheiligt bleiben. Mit der Zeit bilden sich dann typische Deviationen und Deformitäten der Gelenke aus, die genau beschrieben und durch beigefügte Abbildungen, sowie gute Röntgenphotographien erläutert werden; auch die an sämmtlichen anderen Organen auftretenden Veränderungen werden der Reihe nach besprochen. Bezüglich der ersten Localisation der pathologischen Erscheinungen steht der Verfasser im Gegensatz zu den meisten Chirurgen auf dem Standpunkte, dass nicht der Knorpel, sondern die Synovialis zuerst erkranke. Im übrigen deckt sich die Schilderung der pathologischen Anatomie des Leidens mit der von Schuchardt gegebenen. Die wichtige Frage nach der Aetiologie der Erkrankung hat Pribram noch in suspenso gelassen. Es sind hauptsächlich drei Theorien, die sich heutzutage einander gegenüber stehen: die erste verlegt den Sitz der Erkrankung in das centrale Nervensystem, nach der zweiten ist der Process identisch mit dem des acuten Gelenkrheumatismus, die dritte nimmt zwar auch eine infectiöse Entstehung an, jedoch eine vom acuten Rheumatismus verschiedene. Für die Richtigkeit aller dieser Theorien finden sich Belege in der Literatur. Auch bezüglich des Einflusses der Heredität stehen wir noch nicht auf sicherem Boden, dagegen ist es zweifellos, dass das weibliche Geschlecht mehr zur Erkrankung neigt als das männliche; am häufigsten scheint der Process zu Beginn und zu Ende des weiblichen Sexuallebens aufzutreten.

Der secundäre chronische Gelenkrheumatismus, der sich als eine Fortsetzung des acuten darstellt, ist in der Regel leicht zu erkennen. Es bleiben nach Ablauf der acuten Erscheinungen Schmerzen ohne objectiv nachweisbare Veränderungen zurück oder auch Steifigkeit einzelner oder mehrerer Gelenke. Manchmal auch, und zwar besonders bei Kindern, hört das Fieber trotz grosser Salicylgaben nicht auf und es kommt unter wochenlangen Temperatursteigerungen zur Ankylosirung zahlreicher Körpergelenke. Die Ursache hierzu liegt nicht wie bei der vorigen Affection in „Exsudationen in der Kapsel, chronischer Hyperplasie der letzteren, Auflockerung, Atrophie und Neubildung von Knorpel und Knochen, sondern in fibrösen Veränderungen der Kapsel, ihrer Seitenbänder und der benachbarten Sehnen, die in eine callöse Masse verschmelzen, während die Gelenkknorpel ihrerseits bindegewebig und pannös werdend mit einander unter Schwund des grössten Theiles der Gelenkhöhle bindegewebig verwachsen". Die Schwellung ist gewöhnlich gering bei bedeutender Functionsstörung durch die Gelenksteifigkeit. Ein wesentlicher Unterschied zwischen diesen Gelenkveränderungen und den bei der Arthritis deformans beobachteten besteht darin, dass „Knorpelwucherung nur in geringem Grade eintritt und dass die Knorpelveränderung an der Oberfläche sich weniger als ein Zerfall, als vielmehr als eine Umwandlung in Bindegewebe darstellt. Es kann schliesslich der

Knorpel so vollständig verloren gehen, dass die Stelle des früheren Gelenkes nur durch eine Bindegewebslage zu erkennen ist. Neben diesen bestimmte Formen darbietenden Fällen von secundärem Rheumatismus gibt es nun auch solche, die das Bild der primären rheumatoiden Arthritis im späteren Verlaufe zeigen; im allgemeinen aber „unterscheidet sich der secundäre vom primären Rheumatismus demnach: 1. durch die Häufigkeit der bei ihm vorhandenen Klappenläsionen, 2. durch die bei aller Malignität des Verlaufes mit der Zeit eintretenden Stillstände und Heilungen".

Von den chronischen Pseudorheumatismen auf sicher infectiöser Basis bespricht Pribram den gonorrhoischen, ferner den nach Scharlach, Masern, Diphtherie, Pneumonie, Influenza und Staphylomycose beobachteten Pseudorheumatismus, sowie einen solchen nach Ohreiterung und durch einen von der Gallenblase eingewanderten Diplococcus.

Ganz verschieden von den bisher geschilderten Formen ist die Osteoarthritis deformans, die zumeist grosse Gelenke befällt und sofort oder bald unter dem Bilde einer schweren Knochenerkrankung einsetzt. Meist in der Hüfte oder Schulter bemerken die Kranken eine Erschwerung der Beweglichkeit, die mit Schmerzen verbunden ist. Bei Bewegungen fühlen sie frühzeitig ein Knarren oder Krachen. Ohne äussere Erscheinungen stellt sich eine Vergrösserung und Abflachung des Gelenkes ein, die Muskeln in der Umgebung atrophiren und die Bewegungsstörung nimmt zu. Niemals wird indessen diese Behinderung durch wirkliche Ankylosirung bedingt, sondern letztere wird höchstens durch Absprengung und Verlagerung einzelner Gelenktheile vorgetäuscht; „die Gelenke selbst behalten ihre Beweglichkeit". Pribram unterscheidet zwei Formen, eine seltenere hypertrophische und die gewöhnliche atrophische; auch bei der letzteren kann es zu bedeutenden Deformationen kommen, wenn durch Schwund der Knochen Subluxationen eingetreten sind. Es resultirt dann oft eine grössere, schlottrige Beweglichkeit der befallenen Gelenke. Was die Aetiologie anbetrifft, so glaubt Verfasser in Uebereinstimmung mit neueren Autoren, „dass es sich hier, wenn nicht um einen senilen, so doch um einen marantischen Zustand handle, welchem wahrscheinlich ähnliche marantische Zustände im Centralorgan parallel gehen". Von den Arthropathien auf nervöser Basis ist die Osteoarthritis deformans sicher zu unterscheiden, besonders von der häufigsten Form, der tabischen Arthropathie, die ohne Schmerzen verläuft und plötzlich auftritt, um sofort hochgradige Gelenkveränderungen zu setzen.

Ueber einige seltenere Erkrankungen können wir uns kürzer fassen. Die Heberden'schen Knoten, die an den Endgelenken der Phalangen auftreten, können nach Pribram's Erfahrungen ebensowohl bei gichtischer Diathese als bei chronischem progressivem Rheumatismus vorkommen. Für eine Anzahl von Fällen Dupuytren'scher Contractur vermuthet der Verfasser, dass es sich dabei um „Ausläufer des acuten Gelenkrheumatismus" handelt; es sind dies besonders die Fälle, in denen die Ankylosirung der Gelenke den Veränderungen in den Gebilden der Pulmarfascie parallel oder sogar vorausgeht. Dagegen hat die Comptodactylie Bouchard's, eine spindelförmige Vergrösserung einzelner mittlerer Phalangealgelenke, sicher weder mit rheumatoider Arthritis noch mit secundärem Rheumatismus etwas zu thun. Dieses Leiden findet sich

bei Magendilatation, nach Bouchard bei 25% aller einschlägigen Magenkranken; indessen hat ausser Bouchard nur Pribram und zwar in der vorliegenden Arbeit über einen einschlägigen Fall berichtet.

Eine gesonderte aber verhältnissmässig kurze Besprechung erfahren die chronisch deformirenden und ankylosirenden Erkrankungen der Wirbelsäule. Eine Eintheilung der Krankheitsprocesse vom pathologisch-anatomischen Standpunkte hatte schon Schlesinger versucht, indessen ist es dazu wohl nothwendig, dass der Begriff der deformirenden Gelenkentzündung schärfer als bisher präcisirt wird; auch ist es wohl sicher, dass manche Fälle, wenn sie früher untersucht worden wären, keineswegs die Veränderungen dargeboten hätten, die für Spondylitis deformans charakteristisch sind. Daher erscheint eine Eintheilung vom ätiologischen Standpunkte aus, wie sie Pribram gibt, vorläufig praktischer. Er führt in erster Reihe die Fälle an, in denen sich die Steifigkeit der Wirbelsäule zu Erkrankungen anderer Gelenke an Osteoarthritis deformans hinzugesellt. Eine zweite Ursache liegt im Vorhandensein einer rheumatoiden Arthritis; als dritte häufigste Ursache ist der secundäre chronische Gelenkrheumatismus, der dem acuten folgt, anzusehen. Ferner kann ausser infectiösen Processen auch eine einfache traumatische Wirbelerkrankung zu einem ähnlichen Krankheitsbilde führen; auch die Myositis ossificans und die Osteomalacie können Versteifung der Wirbelsäule hervorrufen.

Bei der Besprechung der Therapie hat Pribram aus praktischen Gründen eine genaue Scheidung der Krankheitsprocesse nicht durchgeführt, zumal sie meist überflüssig gewesen wäre. Er geht von der rheumatoiden Arthritis aus, weil ihr eine selbständige Stellung zukommt, und verweist für die anderen Krankheitsformen dort, wo es sich um die bereits gesetzten Folgezustände der Krankheit handelt, einfach auf das bei der rheumatoiden Arthritis Gesagte.

Zunächst bespricht er die Prophylaxe: passende Kleidung, Diät und Abhärtungskuren, sodann die sogen. mechanische Therapie: die Behandlung mit Wärme, Heissluft und Stauungshyperämie, die Elektricität in ihren verschiedenen Anwendungsformen und die Röntgenstrahlen. Hierzu gehört noch die Massage, die Hydrotherapie in allen ihren Zweigen und die Apparatotherapie, die durch Distraction und Ruhigstellung der Gelenke wirkt und wohl als der erfolgreichste aller obigen Heilfactoren zu bezeichnen ist.

Ueber die Erfolge der internen Medication sind die Ansichten der Beobachter noch sehr getheilt; fast jeder Autor scheint ein specifisches Mittel zu besitzen. Die Salicylsäure und ihre Derivate empfiehlt Pribram nur für den secundären Gelenkrheumatismus, dasselbe gilt vom Antipyrin und Lactophenin; wohl zu empfehlen sind natürlich Roborantien und Mineralwasserkuren, die zwar keine durchschlagenden Wirkungen erzielen, wohl aber mit Nutzen zur Unterstützung von Badekuren verwendet werden können. Die äussere Application von Arzneimitteln gewährt natürlich auch wenig Nutzen, wird jedoch bei der langen Dauer des Processes häufig nicht zu entbehren sein. Am besten haben sich noch Salicylsäure, Methylsalicylat und Guajacol bewährt.

Von chirurgischen Massnahmen kommen zunächst Injectionen in die erkrankten Gelenke in Betracht, von denen aber die wenigsten Autoren günstige Erfolge gesehen haben. Anlass zu eingreifenderem operativen Vorgehen gibt

die Osteoarthritis deformans, besonders wenn sie monarticulär und mit starken Schmerzen verbunden ist. Die Berichte über die erreichten Resultate lauten freilich noch sehr verschieden.

Das der Arbeit beigefügte, immerhin recht umfangreiche Literaturverzeichniss beschränkt sich auf die wichtigsten in der Pribram'schen Monographie erwähnten Arbeiten. Pfeiffer-Berlin.

Winterberg, Die chronischen Erkrankungen der Gelenke und ihre Behandlung. Wiener Klinik 1901.

Winterberg hat den Versuch unternommen, Klarheit in das Kapitel der chronischen Gelenkerkrankungen zu bringen. Zu diesem Zwecke hat er sämmtliche diesbezügliche Publicationen der letzten Jahre durchstudirt und das Ergebniss in der vorliegenden Arbeit niedergelegt. Er unterscheidet, wenn wir uns zunächst der chronisch-ankylosirenden Wirbelsäulenentzündung zuwenden, drei Hauptgruppen einschlägiger Fälle:

1. Die von Bechterew beschriebenen Fälle von chronisch-ankylosirender Entzündung der Wirbelsäule und der grossen Gelenke, bei welchen eine Erkrankung der Rückenmarkssäule das primäre und die Ankylosirung der Wirbelsäule das secundäre Symptom ist, ohne alle Zeichen der Arthritis deformans.

2. Die von Strümpell und Marie publicirten Fälle von Spondylitis rizomélique und chronisch-ankylosirender Entzündung der Wirbelsäule und Hüftgelenke, die sich sehr wohl der Arthritis deformans nähern, deren anatomische Untersuchungen aber ein Erhaltenbleiben der Zwischenwirbelscheiben ergab, so dass dadurch der Unterschied der Arthritis deformans gegenüber festgestellt ist, und

3. die Fälle von chronischem Gelenkrheumatismus und wirklicher Arthritis deformans, die sich indessen in nichts von den gleichartigen Erkrankungen in allen anderen Gelenken unterscheiden und nur dadurch auffallend sind, dass eben auch Symptome von Seiten des Rückenmarkes und der Nervenwurzeln auftreten, da die hochgradigen Knochenveränderungen zu diesen secundären Erscheinungen führen müssen.

Von den chronischen Gelenkerkrankungen im allgemeinen sondert Winterberg wieder die Gruppe der Arthropathien ab, die in das Gebiet der Neuropathologie gehört. Die wichtigste Erkrankung dieser Gruppe ist die tabische Arthropathie, die sich von der Arthritis deformans dadurch unterscheidet, dass bei ihr die Gelenkergüsse viel häufiger sind, die Zerstörungen viel höhere Grade erreichen und die Entwickelung acuter ist. Ausser den Gelenkveränderungen bei Syringomyelie gehört hierher noch die nervöse Arthritis oder Arthralgie, die man auf functionelle Störungen des Sacraltheils des Sympathicus zurückführt.

Bei der Arthritis gonorrhoica unterscheidet der Verfasser ebenfalls drei Formen: 1. die rheumatische mit Herzcomplicationen; 2. die subacute, die manchmal zur Vereiterung führt und 3. die Fälle mit exquisit chronischem Verlaufe, meist monoarticulär mit serösem oder seropurulentem Erguss. Auf eine eigenartige Form, die gonorrhoische Coxitis hat König aufmerksam gemacht; derselbe Autor hat auch gezeigt, dass selbst bei chronischem Tripper die Gelenke gefährdet sein können. Charakteristisch für die gonorrhoische Form — allerdings nur nach einem einzigen anatomischen Befunde — ist das

Hereinwuchern der Synovialis in den Knorpel und die Neigung zu fibröser und selbst knöcherner Ankylosenbildung.

Bezüglich der Frage des Unterschiedes zwischen chronischem Gelenkrheumatismus und Arthritis deformans steht der Verfasser auf dem Standpunkte Bäumler's, der die Arthritis chronica als den umfassenden Begriff aufstellte und die Arthritis deformans als schwerste Form derselben unterordnete; allerdings lässt er auch noch die Schüller'sche Polyarthritis chronica villosa bacillären Ursprungs als eigene Form gelten. Wenn der Verfasser vorschlägt, den Namen chronischer Gelenkrheumatismus endlich der Bezeichnung chronische Gelenkentzündung weichen zu lassen, so ist dem nur beizupflichten.

Die chronischen Arthritisformen bei Kindern sind mit Ausnahme der tuberculösen Formen ziemlich selten, besonders die, welche zur Arthritis deformans führen; die grösste Statistik weist 49 Fälle auf. Die ossificirende Arthritis und der Rheumatismus nodosus infantum werden nur gestreift.

Von therapeutischen Massnahmen bei chronischen Gelenkerkrankungen unterscheidet Winterberg zwei Hauptgruppen, die chirurgischen und die medicinischen. Auf die ersteren wird von seiner Seite nicht näher eingegangen, da die Therapie sich nach der Art der einzelnen Processe richtet und das Gelenk selbst die Indication zur Art der Behandlung vorschreibt.

Die vom Verfasser geschilderte medicinische Behandlung ist die allgemein übliche, weshalb sich ein näheres Eingehen an dieser Stelle erübrigt. Neu sind seine therapeutischen Versuche mit Moorbädern, speciell mit den Mattoni'schen Moorextracten. Er hält diese für ebenso wirksam als die an Ort und Stelle gebrauchten Moorbäder, speciell was die hautreizende, ableitende Wirkung betrifft. In allen Versuchsreihen konnte er während des Bades ein Ansteigen des Blutdruckes feststellen, 1 Stunde nach dem Bade fand er dagegen den Blutdruck um 10—20 mg. Hg. niedriger als vor dem Bade. Pfeiffer-Berlin.

Wagner, Beitrag zur ambulanten Behandlung der tuberculösen Gelenkerkrankungen der unteren Extremitäten.

Wagner weist darauf hin, dass bei tuberculösen Gelenkerkrankungen ausser der exacten Ruhigstellung, Entlastung und Distraction des Gelenkes besonderer Werth auf die Allgemeinbehandlung (Gewährung günstiger hygienischer Verhältnisse etc.) zu legen sei. Als einen der wichtigsten derartigen Factoren sieht es das Soolbad an, das man für jedes Stadium, besonders auch für die schweren Formen, in Anwendung bringen müsse. Bei den tuberculösen Erkrankungen der unteren Extremität haben die Soolbäder bisher wenig Verwendung gefunden, da es bei der gewöhnlichen Apparat- oder Verbandbehandlung (Gips, Wasserglas, Celluloid etc.) nicht möglich ist, die Badekur durchzuführen, ohne wenigstens zeitweilig auf die exacte Fixirung des erkrankten Gelenkes zu verzichten.

Wagner empfiehlt bei den tuberculösen Gelenkerkrankungen der unteren Extremität den Apparatleimverband. Beim Ablegen des Apparates fixirt der Leimverband das Gelenk absolut sicher, so dass der Transport des Patienten ins Bad ohne jeden Schaden erfolgen kann. Den Leimverband kann man durch eine leichte Gummibinde gegen das Eindringen des Wassers schützen oder ihn dadurch widerstandsfähiger gegen das Wasser machen, dass man beim Anlegen

des Leimverbandes einige Tropfen Formalin auf die Binde träufelt. Eine Erneuerung des Verbandes und Wiederanlegen des Apparates nimmt nur kurze Zeit in Anspruch.

Nach Wagner's Ansicht ist durch einen Apparat (auch durch den bestgefertigten Hessing'schen) keine genügend sichere Fixation des Gelenkes zu bewirken. Hessing erreiche jedoch eine ideale Ruhigstellung dadurch, dass er unter den fixirenden Apparat noch einen fixirenden Verband, nämlich den Leimverband, lege, der nach dem Erstarren an Sicherheit der Fixirung jeden anderen Verband übertreffe. Kiewe-Berlin.

Stieda, Zur Casuistik der isolirten subcutanen Rupturen des Musculus biceps brachii und über einen Fall von Sartoriusriss. Deutsche Zeitschrift für Chirurgie. 65. Band.

Stieda betont, dass die subcutanen Risse des Musculus biceps weniger selten als unbekannt zu sein scheinen. Er selbst konnte in kurzer Zeit 3 Fälle beobachten. In 2 Fällen war der lange Bicepskopf von seiner Sehne abgerissen. Ein Fall betraf einen Riss der unteren Sehne des M. biceps. Die Verletzung entsteht dadurch, dass der Muskel einem Zuge ausgesetzt ist, den er nicht aushalten kann: im 1. Falle erfolgte der Riss beim Niedersetzen einer über 1 Ctr. schweren Last, im 2. Falle durch Fall auf den Arm. „Nach Loos ist auch in solchem Falle eine Dehnung des contrahirten Muskels mit Wahrscheinlichkeit als ätiologisches Moment der Verletzung anzunehmen, die noch durch eine im Moment der Verletzung eintretende Subluxationsstellung des Humeruskopfes gesteigert werden kann, ein Vorgang, der beim Auffallen des Körpers auf die Hand sehr nahe liegt." Im 3. Falle erlitt Patient den Unfall dadurch, dass er beim Halten des Hinterfusses des Pferdes, welches beschlagen wurde und sich losriss, ca. fünf Schritte weit nach vorn geschleudert wurde. Es erfolgte also hier eine brüske Zerrung des zum Halten des Hinterfusses aufs höchste angespannten Muskels und führte zum Einreissen des unteren Bicepsabschnittes. Die Symptome des subcutanen Muskelrisses des Biceps sind folgende: Plötzlicher zuckender Schmerz durch den Arm im Augenblick der Verletzung, Bluterguss kann bei Abriss des Muskelbauches an der Sehne fehlen, da an dieser Stelle wenig Gefässe vorhanden sind, meist wird er jedoch vorhanden sein, Schmerzen beim Beugen des Armes; nach Hübner soll der Schmerz nach der Verletzung nur bei der Beugung des supinirten Vorderarmes auftreten, da die Beugung in Pronationsstellung dem M. brachialis int. zufällt. Bei Ruptur des langen Kopfes tritt ferner eine Verkürzung und Vorwölbung des Bicepsbauches ein, welche bei forcirter Beugung des Vorderarmes am deutlichsten hervortritt. Ueber dem Muskelwulst findet sich an der Aussen- und Beugefläche des Oberarmes eine seichte Furche. Sitzt der Riss in der Mitte, so ziehen sich die Fragmente nach oben und unten zurück; man fühlt dann zwischen denselben eine Lücke. Tritt an der unteren Insertion eine Trennung der Continuität ein, so schnurrt der Muskelbauch nach oben. In späterer Zeit fühlt man die Muskelnarbe in Form von Strängen.

Am häufigsten sind die Risse der Sehne des langen Kopfes (43 von 83 Fällen Petit's), am seltensten der Riss der distalen Sehne (3 von 83 Fällen).

Die Therapie besteht in Fixation des Armes, in Beugestellung des Unter-

armes, Bindeneinwickelung des Oberarmes im Sinne der Reposition der Fragmente, ferner in Naht, die in frischen und alten Fällen angewendet wurde.

Es gelingt so, meist eine Heilung ohne Functionsstörung zu erreichen. Oefters ist die Kraft beim Beugen etwas eingeschränkt. Nach Thiem beträgt die Rente bei Bicepsrupturen 10—20 %.

Verfasser beschreibt im Anschluss an die Bicepsrupturen 1 Fall von Sartoriusriss. Die Verletzung war entstanden durch Einwirkung einer directen Gewalt auf den gespannten Muskel. Als wesentlichste Symptome bieten sich bei der Untersuchung 4 Monate nach der Verletzung: der bei der Contraction nach aussen oben zurückschnellende Muskelbauch, die Lücke zwischen Extensoren und Adductoren an der Stelle des Risses und die Narbe am unteren Ende des oberen Muskelfragmentes. „Vom unteren Fragmente war nichts nachzuweisen, da es, wahrscheinlich durch die Verletzung ausser Innervation gesetzt, vollkommen zu einer kurzen, fibrösen Platte atrophirte.“ Functionsstörung bestand nicht.

Verfasser warnt vor der Verwechselung mit Ruptur des M. rectus femoris.

Sachs.

Vulpius, Die Sehnenüberflanzung und ihre Verwerthung in der Behandlung der Lähmungen. Leipzig 1092.

Vulpius hat in Form einer Monographie eine zusammenfassende Darstellung der Sehnentransplantation, ihrer Geschichte, ihrer Indicationen und Technik, ihrer Resultate im allgemeinen wie auf den verschiedenen für sie in Betracht kommenden Krankheitsgebieten veröffentlicht. Nach den Ausführungen des Verfassers, der selbst über eine reiche Erfahrung auf dem einschlägigen Gebiet verfügt, wurde die erste Sehnenanastomose von Missa 1770 ausgeführt. Der erste, der das Verfahren für spinale Lähmungen ersann und ausführte war Nicoladoni, indessen dauerte es lange, bis er Nachfolger fand. Erst Drobnik hat von neuem die Aufmerksamkeit auf die Sehnentransplantation gelenkt, die heutzutage in der ganzen Welt mit segensreichem Erfolge ausgeübt wird. Das Indicationsgebiet dieser Operation ist rasch gewachsen, es hat sich von den traumatischen Continuitätstrennungen der Sehnen auf die Traumen peripherer Nerven ausgedehnt, auf die schlaffen Lähmungen nach Poliomyelitis anterior, auf die cerebralen Kinderlähmungen und andere Krankheiten nervösen Ursprungs. Auch zur Ausgleichung von Contracturen und zur Heilung angeborener oder erworbener Deformitäten ist das Verfahren mit Erfolg angewendet worden. Die Technik ist zuweilen schwierig. Vor allem ist es nötig, einen genauen Operationsplan aufzustellen, der auf der Basis einer sorgfältigen Untersuchung beruht. Besondere Einzelheiten der Technik, so das Nahtmaterial, die verschiedenen Methoden der Sehnenvereinigung, ihrer Fixation an neuen Insertionspunkten, ihrer Verkürzung und Verlängerung werden ausführlich abgehandelt.

Hervorgehoben sei, dass auch Vulpius strengste Asepsis empfiehlt und für die Nachbehandlung 6—8wöchige Fixation in circulärem Gipsverbande. Später folgen dann Massnahmen, die eine gesteigerte Ernährung der Musculatur bezwecken: Massage, Elektricität, Wärmeapplication und Gymnastik.

Bezüglich der durch dieses Verfahren erreichten Resultate äusserte sich der Verfasser dahin, dass völlige Misserfolge bei richtiger Auswahl der Fälle,

zutreffendem Operationsplan und exacter Technik äusserst selten sind. Recidive kommen freilich vor, lassen sich aber durch Nachoperationen meist beseitigen. Was die noch nicht mit Sicherheit gelösten physiologischen Fragen der Sehnenüberpflanzung anbetrifft, so steht der Verfasser auf dem jetzt meist acceptirten Standpunkt der Drobnik-Eulenburg'schen Theorie.

Im speciellen Theil seines Buches hat Vulpius die zerstreute Casuistik gesammelt und in eine Reihe von Kapiteln untergebracht. Er stellt ein übersichtliches Nachschlagebuch dar, in welchem man leicht Aufschluss darüber findet, in welcher Weise und mit welchem Erfolge die verschiedenen Autoren im gleichen Falle vorgegangen sind.

Wir finden dort die Sehnenüberpflanzungen bei allen Arten von peripheren Lähmungen, bei spinalen und spastischen Lähmungen, bei anderweitigen Nervensystemerkrankungen und bei Deformitäten auf sonstiger Basis. Ein sorgfältiges Literaturverzeichniss bildet den Schluss des sehr empfehlenswerthen Buches.

Hoffa.

Schanz, Der operative Ersatz des gelähmten Quadriceps femoris. (Mit Krankenvorstellung.) 74. Versammlung deutscher Naturforscher und Aerzte. Selbstbericht.

Vortragender hat 8mal die Quadricepstransplantation ausgeführt. Sein Operationsverfahren ist folgendes: Als Kraftspender dienen der Sartorius und der Biceps oder statt letzterem der Tensor fasciae latae. Diese Muskeln werden von ihren unteren Ansatzpunkten abgelöst — beim Tensor der entsprechende Fascienstreifen vom Köpfchen der Fibula — und etwa das untere Drittel derselben frei präparirt. Dann wird auf die Quadricepssehne eingeschnitten, dieselbe dicht oberhalb der Patella durchstochen. Durch den so gebildeten Schlitz werden die unteren Enden der Kraftspender hindurch gezogen, nachdem sie unter der Fascia nach vorn gebracht sind. Die durchgezogenen Enden werden zurückgeschlagen, die so gebildeten Schlingen durch Drahtnähte fixirt. Hautnaht. Gipsverband. Nach 3 Wochen gehen die Patienten im Verbande, nach 6 Wochen Verbandabnahme. Massage, Gymnastik.

In den 7 bisher zu Ende geführten Fällen wurde stets das Ziel der Behandlung erreicht. Die Patienten, welche bis auf einen, vorher entweder gar nicht oder nur mit Krücke oder Schiene gehen konnten, haben alle die Fähigkeit erlangt, frei ohne jede Stütze zu gehen.

Der vorgestellte 13jährige Knabe zeigt ein solches Resultat. Er hebt den im Knie gestreckten Unterschenkel frei heraus; er geht mit nur geringem Hinken auch über Treppen und abschüssige Wege.

Am selben Patienten ist vor der Quadricepstransplantation die Correctur eines schweren paralytischen Klumpfusses ausgeführt, auch mittelst Sehnentransplantation. Es ist ein Theil der Achillessehne in die Peronei transplantirt. Die Spitzfussstellung blieb bestehen und dient mit einem Korkkeil im Stiefel zum Ausgleich der Wachsthumsverkürzung des Beines.

Reichard, Functionsherstellung durch Sehnenverpflanzung. Berliner klinische Wochenschrift Bd. 34 Nr. 7.

Verfasser bespricht kurz die verschiedenen Methoden der Sehnentransplantation, sowie die Indication zu derselben. Im Anschluss hieran stellt er

einen 18jährigen jungen Mann vor, der infolge einer linksseitigen cerebralen Lähmung an hochgradigen Spasmen im Extensor longus pollicis litt und bei dem er durch Ueberpflanzung von letzterem auf die Sehne des Flexor pollicis longus völlige Functionstüchtigkeit erzielte. Becher-Berlin.

Ruge, Physiologisches über Muskelmassage nebst einigen therapeutischen Bemerkungen. Zeitschr. f. diät. und phys. Ther. Bd. 6 Heft 3.

Ruge hat in seiner Arbeit die Wirkung der Massage auf den Muskel untersucht und gewissermassen eine „experimentelle Begründung" der Muskelmassage gegeben. Die Versuche, die er zu diesem Zwecke anstellte, wurden nach drei Richtungen ausgeführt, und zwar wurden untersucht:

1. die Hubhöhen mit und ohne eingeschaltete Massagen;
2. der Zuckungsverlauf ebenso;
3. die Wirkungen von eingeschalteten Pausen und Massagen beim durch Tetanus ermüdeten Muskel.

Die grösste Anzahl der Versuche wurde an blutdurchströmten Muskeln von Fröschen angestellt und, um auch sonst den natürlichen Verhältnissen möglichst nahe zu kommen, die Reizung vom Nerven aus gewählt. Die zur Verwendung kommende Massage bestand in Knetungen, Klopfungen, Rollungen und Streichungen; ihre Dauer betrug 5 Minuten. Es gelang, durch diese Versuche festzustellen, dass die Massage den Muskel leistungsfähiger und ausdauernder, sowie vor allem flinker zur Arbeit macht, und zwar gilt dieser Satz nicht nur für den ermüdeten, sondern auch für den frischen Muskel. Für den ermüdeten Muskel leistet die Massage erheblich mehr als blosse Ruhe; kurze Massagen von 3—5 Minuten Dauer hatten oft eine grössere Wirkung als Ruhepausen von 10—20 Minuten. Nach der Massage kann die Leistungsfähigkeit eines ermüdeten Muskels bis zum 7fachen seiner letzten Leistungen vorher steigen. Zur Erzielung eines Tetanus ist nach der Massage eines Muskels eine grössere Reizfrequenz nötig als vorher.

Für die Praxis lassen sich aus den Ruge'schen Untersuchungen folgende Schlüsse ziehen: Die Anwendung der Muskelmassage ist nützlich vor grossen Kraftanstrengungen bei Turnern und Ringern, um sie gelenkiger zu machen, ferner bei Reconvalescenten nach langer Bettruhe und bei Blutarmen, um sie körperlich leistungsfähiger zu machen. Endlich wird man die Massage bei solchen Leuten erfolgreich anwenden, die durch körperliche Ueberanstrengung übermüdet sind. Stets soll man gemischte Massage anwenden und die einzelnen Muskelgruppen nicht zu lange, höchstens 5 Minuten massiren.

Pfeiffer-Berlin.

Ekgren, Taschenbuch der Massage. Berlin, S. Karger 1902.

In seinem Taschenbuche der Massage beschreibt Ekgren die wichtigsten Methoden und Griffe, um dem Praktiker die Technik der Massage, wie sie im täglichen Leben zur Verwendung kommen kann, zu lehren. Zugleich enthält das Büchlein eine kurze Schilderung einfacher heilgymnastischer Uebungen, die stets im Anschluss an die Massage bestimmter Körpertheile resp. Erkrankungen besprochen werden. Die Eintheilung des Stoffgebietes ist derart, dass zunächst die allgemein üblichen Handgriffe der Massage: Streichen, Kneten und Klopfen

behandelt, dann in Kürze die physiologischen Wirkungen der Massage beschrieben werden, worauf die specielle Technik resp. die Anwendungsart der Massage an den einzelnen Körpertheilen und bei verschiedenen Erkrankungen folgt. Das Verständniss der einzelnen Handgriffe wird dem Leser durch gute Abbildungen erleichtert, trotzdem wäre es verfehlt, an die Möglichkeit einer Erlernung der Massage aus dem gewiss zweckdienlichen Buche allein glauben zu wollen. Pfeiffer-Berlin.

Knapp, Grundzüge der gynäkologischen Massagebehandlung. Berlin, 1902.

Knapp tritt für eine bessere Ausbildung der Studirenden in der heut zu Tage als berechtigter Heilfactor geltenden gynäkologischen Massage ein, ein Gebiet, das allerdings die meisten nur vom Hörensagen kennen. Er hat zu Demonstrations- und Uebungszwecken ein Phantom construirt, das die Erlernung der manuellen Fertigkeiten gestattet, die sonst nur schwierig zu erwerben wären. Durch entsprechende Einsatzstücke können die Typen der wichtigsten Erkrankungen dargestellt werden. — Der Leitsatz Knapp's ist, dass es ein viel geringerer Fehler ist, die Anwendung der Massage, wo dieselbe vielleicht von Nutzen gewesen wäre, versäumt zu haben, als ohne sichere Diagnose auf gut Glück zu massiren. Daraus folgt, dass die Indicationsstellung sehr sorgfältig sein muss. Das Hauptgebiet für die Massagebehandlung bilden die chronisch-entzündlichen Processe des Beckenbindegewebes, primäre Lagerungsveränderungen und Erschlaffungszustände des Sexualapparates. Contraindicationen bilden alle acuten und subacuten Entzündungsprocesse, Lues, Menstruation, Gravidität, Neurasthenie und Hysterie. Eine exacte Beherrschung der Diagnostik ist also unerlässlich. Die Vorbereitungen zur Massage bestehen in Desinfection der Hände und der Genitalien und in einer Lagerung, die für die Patientin und den Arzt bequem ist; man kann eventuell jedes niedrige, hartgepolsterte Sopha dazu benützen. Dass die Massage besonders erstmalig mit äusserster Vorsicht auszuführen ist, versteht sich von selbst. Im allgemeinen soll die Dauer einer Sitzung nicht 10 Minuten überschreiten und zwischen die einzelnen Sitzungen je ein Ruhetag eingeschaltet werden. Sowie stärkere Schmerzen, Temperatursteigerungen oder Zunahme der nervösen Störungen eintreten, ist die locale Behandlung sofort zu sistiren.

Von den wichtigsten Componenten der kunstgerechten Massage bedient sich die gynäkologische Massage hauptsächlich der Streichung und Reibung, wozu als specielle Verfahren noch die Dehnung und Hebung kommen. Bestimmte gymnastische Uebungen, die zuleitend oder ableitend wirken, können in gewissen Fällen noch mit der Massage verbunden werden. Streichung und Reibung werden auch hier möglichst in der Richtung der abführenden Lymph- und Blutbahnen vorgenommen. Die Anwendung der Massage in speciellen Krankheitsfällen, sowie eine kurze Beschreibung der gynäkologischen Heilgymnastik bildet den Schluss der Arbeit. Ein sorgfältiges Literaturverzeichniss ist beigefügt. Pfeiffer-Berlin.

Hofmeister, Ein neues Massageverfahren. Beiträge zur klinischen Chirurgie. Bd. 36 Heft 2.

Hofmeister hat sein neues Massageverfahren an der Hand und dem Handgelenk angewendet. Es besteht darin, dass die Hand rhythmisch tief in

metallisches Quecksilber eingetaucht wird, das sich in einem eisernen Cylinder befindet. Ueber das Quecksilber ist 30%iger Spiritus geschichtet, der das Anhängen des Quecksilbers an die Haut und das Verspritzen und Verdunsten verhüten soll.

Die physiologische Wirkung des Verfahrens besteht darin, dass durch den bedeutenden Druck des Quecksilbers beim Eintauchen das venöse Blut und weiterhin auch die Gewebsflüssigkeit in centripetaler Richtung aus dem Glied hinausgepresst wird, beim Herausziehen der Zustrom neuen arteriellen Blutes erfolgt. Hofmeister hat sein Verfahren in mehr als 100 Fällen erprobt, bei den Folgezuständen von Panaritien und Phlegmonen, den verschiedensten mit Schwellung einhergehenden Wunden der Hand, Contusionen und Fracturen im Gebiete der Finger und der Hand, typischen Radiusbrüchen, Oedemen nach Insectenstichen, endlich multiplen Gelenkversteifungen im Gefolge rheumatischer Polyarthritis.

Dem Verfahren werden folgende Vortheile nachgerühmt: Es nimmt die Zeit des Arztes längst nicht so in Anspruch als die manuelle Massage. Man kann damit schon beginnen, wenn die Incisionen etc. noch nicht vernarbt sind, also früher als bei der manuellen Massage. Die Wirkung der Quecksilbermassage ist eine sehr gleichmässige. Sie erfolgt ferner schmerzlos, da die Patienten die Drucksteigerung beliebig erfolgen lassen können.

Besonderen Nutzen sah Hofmeister in Fällen starker Oedeme und bei Versteifung der Finger nach Radiusbrüchen. Unangenehme Nebenwirkungen wurden nicht beobachtet.

v. Rindfleisch-Würzburg hat unabhängig von Hofmeister die gleiche Methode 1899 an sich selbst wegen gichtischer Handgelenkarthritis mit Erfolg versucht. Sachs-Berlin.

Fick, Kurzgefasste praktische Hydrotherapie. Berlin, 1902.

Fick, der auf eine 20jährige specialistische Erfahrung zurückblickt, hat es sich in dem vorliegenden Buche zur Aufgabe gestellt, den praktischen Theil der Hydrotherapie: Applicationsweise, Indicationen, Dosirung etc. dem praktischen Arzte möglichst klar vor Augen zu führen. Nebenbei gibt er auch eine wissenschaftliche Begründung der Hydrotherapie, die heutzutage den ihr gebührenden Platz unter den physikalischen Heilfactoren einnimmt; er schildert ihre Einwirkung auf die verschiedenen Organe und Functionen des menschlichen Körpers, auf Secrete, Excrete und den Stoffwechsel, und ferner die Reactionserscheinungen des Menschen auf die verschiedenen hydriatischen Proceduren. Im folgenden Abschnitt werden die allgemeinen und partiellen directen und indirecten Applicationsformen, ferner Umschläge, Binden, Kühl- und Erwärmungsapparate beschrieben. Den dritten und grössten Abschnitt des Buches bildet die Darstellung der praktischen Anwendung der Hydrotherapie in den einzelnen Krankheitsgebieten. Dadurch, dass der Verfasser sämmtliche Krankheiten, bei deren Behandlung die Hydrotherapie in Frage kommt, in den Kreis seiner Betrachtung gezogen hat, bietet er dem Praktiker ein willkommenes Nachschlagebuch, das eine ebenso rasche wie gründliche Orientirung in speciellen Fällen ermöglicht. Pfeiffer-Berlin.

Herz, Lehrbuch der Heilgymnastik. Urban u. Schwarzenberg. Wien, 1902.

Herz hat in seinem Buche seine Lehre durch alle Kapitel der Heilgymnastik consequent durchgeführt und damit eine wissenschaftliche Grundlage für diese Disciplin geschaffen. Es erläutert nach einer kurzen historischen Einleitung das Ling'sche System der Heilgymnastik und stellt dann sein Programm der rationellen Heilgymnastik auf, wodurch man im Stande ist, bald die Muskelsubstanz, bald den Kreislauf, bald die Hirnrinde und die subcorticalen Centren des Gehirns, bald den Stoffwechsel etc. zu beeinflussen. Der nächste Abschnitt behandelt die Physiologie der Arbeit im allgemeinen und der Muskelarbeit im speciellen, die Leistungsfähigkeit der menschlichen Muskeln, ihre Ermüdung, die allgemeine Erschöpfung und die Ermüdung des Nervensystems. Hierauf werden die gymnastischen Heilpotenzen besprochen: die activen, passiven, Förderungs- und Widerstandsbewegungen, ferner die Coordinationsübungen, Selbsthemmungsbewegungen und Widerstandsbewegungen. Die manuelle und die maschinelle Widerstandsgymnastik resp. ihre Hilfsmittel finden eine gesonderte ausführliche Besprechung. Hierauf folgt die Schilderung der allgemeinen und localen Wirkungen der Heilgymnastik besonders auf Blutbewegung und Centralnervensystem. Den übrigen Theil des Buches nimmt die Besprechung der speciellen Indicationen und Verwendungsweisen der heilgymnastischen Bewegungen ein. Wir finden hier genaue Anleitungen zur heilgymnastischen Therapie sämmtlicher Erkrankungen der menschlichen Organe und Systeme in übersichtlicher Anordnung. Das verdienstvolle Buch gestattet hierdurch ebensowohl dem Specialisten eine rasche Orientirung für einschlägige Fälle, als es dem noch Unerfahrenen zu systematischer Belehrung verhilft. Pfeiffer-Berlin.

v. Mikulicz und Tomasczewski, Orthopädische Gymnastik gegen Rückgratsverkrümmungen. Fischer. Jena, 1902.

Zusammen mit der langjährigen Leiterin seiner Privatturnanstalt hat v. Mikulicz eine Anleitung für die orthopädische Gymnastik gegen Rückgratsverkrümmungen herausgegeben. Das Buch soll Aerzten und Erziehern die Durchführung des orthopädischen Turnens erleichtern und es den Eltern ermöglichen, nach Anschaffung weniger Geräthe die in der Anstalt erlernten Uebungen von den Patienten zu Hause fortsetzen zu lassen. Um das Verständniss zu erleichtern, hat Mikulicz in der Einleitung die Ursachen und das Wesen der seitlichen Rückgratsverkrümmungen erklärt. Für die Entstehung des Leidens macht er dauernd schlechte Haltung nach Uebermüdung besonders in falsch gebauten Schulbänken verantwortlich; die fraglos besondere Disposition des weiblichen Geschlechts erklärt er hauptsächlich durch die allgemeine Ausserachtlassung der wichtigsten hygienischen Forderungen bei der körperlichen Erziehung des heranwachsenden Mädchens. An leicht verständlichen Bildern werden die verschiedenen Formen und Grade der Wirbelsäulenverkrümmungen erläutert und dann wird auf die Prophylaxe des Leidens eingegangen, die selbstverständlich für Vermeidung aller Schädlichkeiten zu sorgen hat. Ist indessen schon Neigung zu Skoliose oder ein leichter Grad derselben vorhanden, so hat sofort das orthopädische Turnen einzusetzen, das einen dreifachen Zweck hat, es soll die Wirbelsäule mobilisiren, die Rückenmusculatur kräftigen und für das Redressement der Verkrümmungen sorgen. v. Mikulicz unterscheidet

ein actives und passives Redressement und theilt die Uebungen in symmetrische und asymmetrische, je nachdem die Muskeln auf beiden oder nur auf einer Seite geübt werden. Auch er hält die Massage der Rückenmuskeln für ein wichtiges Unterstützungsmittel der Behandlung und steht auf dem Standpunkte, dass ein Stützapparat in manchen Fällen unerlässlich ist.

In dem nun folgenden Theile werden die verschiedenen Turngeräthe eingehend beschrieben und darauf die an den einzelnen Apparaten vorzunehmenden Uebungen besprochen und ihre Wirkung an guten Abbildungen gezeigt. Aus der reichen Zahl dieser Uebungen ist natürlich stets eine streng individuelle Auswahl zu treffen, da durch eine schablonenhafte Anwendung unendlich viel geschadet werden könnte. Man ersieht hieraus, dass eine fachmännische Controlle kaum zu entbehren sein wird; ärztliche Aufsicht und ein sorgsames Achten auf das allgemeine körperliche Befinden während der Dauer der Behandlung ist um so mehr erforderlich, weil es sich häufig um schwächliche Patienten handelt, denen übermässige Anstrengung mehr Schaden als Nutzen bringt. Der Patient soll nie so ermüden, dass er nach der Turnstunde matt und unlustig ist. Hoffa.

J. Riedinger, Morphologie und Mechanismus der Skoliose. Habilitationsschrift. Wiesbaden, Bergmann, 1901.

In einer ausführlichen Monographie bespricht Verfasser die Morphologie der Skoliose, sowie den Mechanismus der Entstehung. In der functionellen Beanspruchung ist die statische Ursache der Entstehung zu suchen. Ausser den Druckerscheinungen findet auch eine Durchbiegung statt; zur Druckspannung kommt eine Biegungsspannung hinzu, die Wirbelsäule wird also auf Zerknickung beansprucht. Diese Knickung ist von fundamentaler Bedeutung für das Verständniss des Mechanismus der Skoliose, da sie die Rotation erklärt, die die Torsion der Wirbelkörper, und die Neigung, die die Torsion der Wirbelbogen erzeugt.

Verfasser weist die Knickung an einer Reihe von Präparaten nach.

Je nachdem sich die stärkste Biegungs- oder Knickungsspannung in einer Kyphose oder Lordose äussert, lässt sich ein kyphotischer und lordotischer Typus unterscheiden, von denen jeder wieder zwei Unterabtheilungen umfasst, eine Skoliose, die in Winkelform, und eine, die in Bogenform auftritt.

Verfasser bespricht dann das statische Gesetz der skoliotischen Curve, indem er die Wirbelsäule mit einem prismatischen Stabe vergleicht, der oben und unten fixirt ist. Das Maximum der Curve zeigt je nach dem Grad der Knickung einen Bogen mit zwei Wende- oder Inflexionspunkten oder eine Spitze. Unter Inflexion versteht Verfasser nicht die Neigung der skoliotischen Curve, sondern deren Wendung. Sie erzeugt die Neigung oder Inclination.

Nach einer ausführlichen Besprechung der mechanischen Theorien der Entstehung der Skoliose, deren Erörterung hier zu weit führen würde, geht Riedinger auf morphologische Detailfragen ein. Hiervon ist zu erwähnen, dass Verfasser unter Rotations- und Inflexionswirbeln die Keil- oder Schrägwirbel versteht, sowie die Construction einer neuen Mittellinie des skoliotischen Wirbels, die Verfasser als eine Curve darstellt; ein Gedanke, der unzweifelhaft richtig ist. Mit einem Kapitel über klinische Formen der Skoliose schliesst die interessante umfassende Arbeit. Becher-Würzburg.

van den Bergh, Contribution au traitement de la scoliose. Annales de la Société de Médecine d'Anvers Mai—Juin 1902.

Verfasser empfiehlt zur Behandlung mobiler Skoliosen ein einfaches Mittel, das er „Erziehung des Muskelsinns" nennt. Er lässt die Patienten möglichst beste corrigirte Haltung annehmen, anfangs führt er selbst die Correction aus, später soll Patient es allein thun. Fortgesetzte methodische Uebungen dieser Art sollen Patient in den Stand setzen, durch Beherrschung seiner Musculatur dauernd die corrigirte Stellung anzunehmen. Becher-Berlin.

Kaminer und Zade, Die Wechselbeziehungen zwischen Lungentuberculose und den seitlichen Verkrümmungen der Wirbelsäule. Deutsche Aerzte-Zeitung 1902, Heft 20.

Verfasser haben an dem Material der königl. Poliklinik für Lungenleidende die Beziehungen zwischen Skoliose und Lungentuberculose untersucht und sind zu dem Ergebniss gelangt, dass erwachsene skoliotische Frauen zu Dreiviertel Spitzenaffectionen aufweisen und dass ein Zusammenhang zwischen dem Grade der Skoliose und der Schwere der Lungenaffection besteht.

Becher-Berlin.

Guido Müller, Ueber den angeborenen und erworbenen Hochstand des Schulterblattes. Dissertation. Leipzig 1902.

Verfasser gibt eine Uebersicht über die bisher veröffentlichten Fälle und schliesst je einen neuen an. Er ist geneigt, den congenitalen Hochstand für eine intrauterine Belastungsdeformität zu halten; für die Aetiologie des erworbenen kommt Rhachitis in Betracht. Becher-Berlin.

Riss, De la luxation congénitale de la tête du radius. Thèse. Paris 1902.

Riss hatte Gelegenheit, 2 Fälle von congenitaler Luxation des Radiusköpfchens zu beobachten. Er hat in der Literatur weitere 43 Fälle aufgefunden und an der Hand dieser die verschiedenen Entstehungstheorien, die pathologische Anatomie, die Symptomatologie, Diagnose und Therapie besprochen. Danach ist die Deformität häufiger einseitig und wird öfter bei Knaben beobachtet als bei Mädchen; gewöhnlich ist sie mit anderen Missbildungen vergesellschaftet. Der Radius zeigt meist eine reelle Verlängerung, Kopf und Hals sind deformirt; auch der Gelenkfortsatz des Humerus ist entsprechend verbildet. Während die Bänder gewöhnlich normal sind, findet man stets Muskelatrophien. Ausserdem sind die Symptome des Leidens Verbreiterung der Ellbogengegend und Depression unter dem Epicondylus; man fühlt das Radiusköpfchen an falscher Stelle und zwar gewöhnlich hinten, seltener aussen. Die Armbewegungen sind meist nach allen Richtungen eingeschränkt. Sind diese Behinderungen geringfügig, so erübrigt sich jede Therapie; andernfalls führt die typische Resection des Radiusköpfchens zu ausgezeichneten Resultaten.

Pfeiffer-Berlin.

Ludloff, Zur Pathogenese und Therapie der angeborenen Hüftgelenksluxation. Klinisches Jahrbuch Bd. 10 Heft 1.

Ludloff hat 23 sorgfältig angefertigte Krankengeschichten von angeborenen Hüftgelenksverrenkungen aus der Königsberger chirurgischen Universi-

tätsklinik veröffentlicht. An der Hand dieser Fälle schildert er die Pathogenese des Leidens und die von ihm gemachten Erfahrungen mit der Lorenz'schen Methode, deren Werth er an seinen Resultaten prüft. Er erklärt sich, um dies vorweg zu nehmen, als entschiedener Anhänger des Lorenz'schen Verfahrens, obgleich seine eigenen Resultate, wie er ehrlicherweise erklärt, nicht derartig ideale waren, wie er es gehofft hätte und wie es oft von anderer Seite geschildert wurde.

Die Beobachtungen, die Ludloff mit Hilfe zahlreicher vorzüglicher Röntgenbilder an den Hüftpfannen der Patienten machte, ergaben, dass die Pfannen der congenital luxirten Seite besonders in der oberen Hälfte weniger weit und tief waren und dass der Pfannenboden dicker war, ferner war die gratförmige Hervorragung des vorderen Pfannenrandes geringer entwickelt. Auf der nicht luxirten Seite war die Pfannenweite zuweilen etwas vergrössert. Der Schenkelkopf war beim luxirten Schenkel in allen Fällen kleiner, in einzelnen höher und auf der stets vorhandenen Epiphysenfuge lateral verschoben. Der luxirte Schenkelhals nahm stets eine grössere Sagittalstellung ein. Die Entstehung der Luxation hat Ludloff an 25 fötalen Leichen, deren jüngste aus dem vierten Monat der Schwangerschaft war, studirt; er erklärt sie sich aus einem „Missverhältniss zwischen embryonalem Kopf und Pfanne, das dem fötalen Becken eine auffallende Disposition zur Oberschenkelluxation gibt, indem der Oberschenkelkopf bei Flexions- und Adductionsstellung sehr leicht aus der Pfanne nach hinten heraustreten kann", was wohl um so leichter erfolgt, als bis zur Geburt der obere hintere Quadrant des Pfannencavum und die obere Hälfte des Pfannenrandes rein knorpelig bleiben. Ludloff konnte durch seine Untersuchungen ferner noch bestätigen, dass der hintere Kapseltheil bei allen Adductionsbewegungen stark angespannt wird, ein Umstand, der bei der an dieser Stelle auffallend dünnen Kapsel zu Ueberdehnung führen muss. Durch optische Messungen konnte man auch feststellen, dass die Anteversionsstellung des Schenkelhalses mit dem Alter des Fötus zunimmt und dass der Winkel zwischen der Achse des Schenkelhalses und der der Oberschenkeldiaphyse vom sehr stumpfen Winkel des jüngsten Fötus sich immer mehr einem rechten nähert. Unterschiede zwischen weiblichen und männlichen Oberschenkeln wurden nicht gefunden.

Bezüglich der Therapie richtet sich Ludloff fast ganz nach den von Lorenz und Hoffa gegebenen Vorschriften, nur hält er, wie das jetzt wohl allgemein geschieht, die präliminare Extension für überflüssig; sie kann die Reposition vielleicht erleichtern, aber die Retention durch Muskel- und Bänderläsionen oft schädigen. Den primären Gipsverband in der von Lorenz angegebenen Stellung lässt er 3—7 Monate liegen. Als Secundärstellung verwirft er die forcirte Innenrotation, in der er die Ursache für Reluxation und Coxa vara-Bildung sieht. Nach seinen Erfahrungen lässt er in der zweiten Behandlungsperiode die Patienten im Gipsverband mit Ueberstreckung des Oberschenkels nach hinten und mit gestrecktem Knie einhergehen und erhöht die Sohle des gesunden Beines; durch Massage und Gymnastik gleicht sich die lästige Aussenrotation allmählich von selbst aus. Zur Schede'schen Osteotomie mit Drehung der Oberschenkelfragmente hat sich Ludloff nicht entschliessen können. Seine Resultate, die häufig in Transpositionen nach vorn bestanden, waren anatomisch

nicht günstig, functionell zufriedenstellend. Aus seinen Erfahrungen geht hervor, dass die angeborene Hüftluxation in früher Jugend leicht und mit günstigem Resultat zu reponiren ist und dass sich die Prognose mit jedem späteren Lebensjahre rapid verschlechtert. Hoffa.

Peter Bade, Zur Frühdiagnose der angeborenen Subluxatio und Luxatio coxae.

Bade weist auf ein Mittel hin, das geeignet sein soll, die Frühdiagnose der Subluxatio und Luxatio coxae cong. zu erleichtern: die Beobachtung des Stands der Adductorenfalten. Bei Hochstand auf einer Seite ist auch der Verdacht auf obiges Leiden gegeben. Becher-Berlin.

E. Payr, Weitere Mittheilungen über die blutige Reposition veralteter Hüftgelenksverrenkungen bei Erwachsenen. Archiv f. klin. Chirurgie Bd. 63 Heft 4.

Verfasser veröffentlicht zwei weitere Fälle von blutiger Reposition bei veralteter traumatischer Hüftgelenksluxation bei Erwachsenen, von denen der erstere sowohl durch pathologisch-anatomische Besonderheiten, als auch dadurch interessant und wichtig ist, dass eine fast vollständige functionelle Restitutio ad integrum erzielt wurde. Um den luxirten Schenkelkopf hatte sich eine circa mannsfaustgrosse Knochenkapsel von $^1/_2$—$1^1/_2$ cm Dicke gebildet, die mit einer feinen, sammtähnlichen Membran, die durchaus als Synovialmembran imponirte, bekleidet, gleichsam eine neue Gelenkpfanne für den Kopf bildete. Hervorzuheben ist die kurze Zeit (6 Wochen), in der sich diese Neubildung entwickelt hat. Im zweiten Falle ging der Patient, der kurz vorher eine Pneumonie überstanden hatte, bald nach der Operation ein.

Verfasser stellt folgende Leitsätze für die Ausführung der blutigen Reposition bei traumatischer Luxation der Hüfte nach acut entzündlichen Processen auf:

Schnittführung nach Kocher; möglichst geringfügige Verletzung der Weichtheile und grösstmögliche Schonung der trochanteren Muskelansätze. Zu diesem Zweck dürfte vielleicht bei frischen Fällen die vordere Schnittführung zu versuchen sein. Extremste Asepsis; tadellose Blutstillung, Entfernung aller gequetschten und zerrissenen Gewebstheile, möglichst primäre Wundvereinigung. Gipsverband nur für die ersten 3 Tage, dann Lagerung auf die Bonnet'sche Drahthose. Gipsverband, wie Extensionsbehandlung sollen nur in den Fällen angewandt werden, in denen eine Reluxation zu befürchten ist. Frühzeitige Nachbehandlung: active, passive Bewegungen, Pendelapparate, Massage.

Verfasser gibt noch eine Reihe von technischen Einzelheiten behufs Lagerung der Patienten, Wahrung der Asepsis beim Einrenken, sowie eine Reihe von Instrumenten an, die zweifellos sehr geeignet sind, die Operation zu erleichtern. Näheres ergibt das Original. Becher-Berlin.

Bradford, Operative dislocation of the head of the femur in tubercular disease of the acetabulum. Annals of surg. Oct. 1902.

Bradford hat in 3 Fällen von Coxitis, die nach dem Röntgenbilde hauptsächlich die Pfanne in Mitleidenschaft gezogen und die Patienten, es

handelte sich um 5—6jährige Kinder, sehr heruntergebracht hatte, den Schenkelkopf in offener Wunde luxirt, die Pfanne mit dem scharfen Löffel ausgekratzt, mit Carbolsäure und Alkohol ausgespült und drainirt. Die Operation wurde von einem hinteren Schnitt ausgeführt; zur Drainage verwendete Bradford eine röhrenförmig zusammengerollte, frisch ausgekochte Celluloidplatte. Das Bein wurde in leicht flectirter, adducirter Stellung durch einen Gipsverband fixirt. Täglich wurde nun die Pfanne ausgespült und die 1 Zoll weiten Drains erst dann entfernt, als überall gesunde Granulationen sich zeigten. Das Befinden der Patienten hatte sich sofort gehoben. Ein Fall entzog sich nach 3 Monaten der weiteren Beobachtung, die beiden anderen heilten schliesslich mit starker Contracturstellung. Diese Deformität könnte später durch Reposition des Femurkopfes oder durch Osteotomie ausgeglichen werden. Bradford glaubt, dass auch in leichteren Fällen eine Luxation des Schenkelkopfes durch Verminderung des Druckes von günstigem Einfluss sein könnte. Zweckmässiger würde man dann den Schnitt vorn anlegen und den Schenkelkopf nach vorn luxiren. Pfeiffer-Berlin.

Cayre, Les appareils dans la coxalgie. Thèse. Paris 1902.

Nach Cayre zeigt die bedeutende Zahl der trotz Apparatbehandlung in schlechter Stellung ausgeheilten Coxitiden die Fehlerhaftigkeit der angewandten Apparate, die hauptsächlich in ungenügender Fixation zu suchen ist. Selbst der bis zu den Achseln reichende Gipsverband vermag nicht die seitlichen Beckenbewegungen aufzuheben, ausser wenn er in der von Cayre näher beschriebenen Art angelegt wird. Diese besteht in sorgfältigster Adaption besonders an folgenden vier Punkten: den Cristae, dem grossen Trochanter, den Femurcondylen und dem Os ischii. Das Bein muss dabei in Hyperextension stehen. Dieser Verband muss bis zur Reconvalescenz getragen werden, dann kann er durch einen abnehmbaren Apparat aus Wasserglas, Leder oder Celluloid ersetzt werden. Dem letzteren gibt der Verfasser den Vorzug wegen seiner Leichtigkeit, absoluten Rigidität (?) und angenehmen Verwendbarkeit.

Pfeiffer-Berlin.

Max Herz, Der Bau des Negerfusses. Münchener medic. Wochenschrift 1902, Nr. 34.

Verfasser weist auf Grund seiner Beobachtungen, die er als Schiffsarzt in Afrika gemacht, auf die Falschheit der Behauptung vom Plattfuss des Negers hin. Das Ergebniss seiner Untersuchungen gipfelt darin, dass der Neger einen ebenso gewölbten Fuss wie der Weisse besitzt. Becher-Berlin.

Gustav Muskat, Der Plattfuss des Negers. Deutsche medicinische Wochenschrift 1902, Nr. 26.

Verfasser gibt derselben Ansicht wie Herz Ausdruck auf Grund von Untersuchungen von Mitgliedern einer Togo-Negergruppe im Passagepanoptikum.

Becher-Berlin.

XLII.

(Aus der chirurgisch-orthopädischen Privatklinik von Dr. Peter Bade, Hannover.)

Die habituelle Luxation der Patella.

Von

Dr. **Peter Bade**, Hannover.

Seit Malgaigne im Jahre 1836 zuerst in seiner „Mémoire sur la determination des diverses espèces de la luxation de la rotule, leur signes et leur traitement" eine classische Beschreibung über die Patellarluxation und ihre Behandlung gegeben hat, ist die Literatur über diesen Gegenstand schon beträchtlich angewachsen. Eine Reihe von Arbeiten beschäftigten sich eingehend mit den mechanischen Gesetzen, nach denen die Luxation erfolgt. Ich nenne besonders Streubel und Mayer.

Eine andere Reihe von Arbeiten ist mehr casuistischer Natur. Hierzu sind mehrere Dissertationen zu rechnen, die in den achtziger und neunziger Jahren entstanden sind. So die von Sehling, Ohrloff, Hohenthal, Königsfeld, Künzel, Béraux, Aldibert. Hoffa-Steindler hat dann im Jahre 1898 im 19. Band der Zeitschrift für Heilkunde 67 Fälle der Literatur zusammengestellt, die allerdings nicht congenital waren. Die letzte grössere zusammenfassende Arbeit ist von Friedländer und entstammt der Joachimsthal'schen Poliklinik. Friedländer theilt in seiner Arbeit „Die habituelle Luxation der Patella", zwei eigene Beobachtungen mit, sichtet die casuistische Literatur und stellt dabei im ganzen 45 Fälle zusammen.

Die Durchsicht dieser Fälle ergibt nach seiner Tabelle 28 congenitale und 9 pathologisch complicirte, und 8 traumatische. Es scheinen darnach die Fälle traumatischer habitueller Luxation im Verhältniss zu den congenitalen recht selten zu sein.

Dieser Ansicht ist auch Friedländer: „Dass traumatische Fälle habituell werden, gehört zu den Seltenheiten. Sie werden fast

immer rechtzeitig und lange genug behandelt und geben dann eine gute Prognose." l. c. p. 268. Auf Grund von vier eigenen Beobachtungen, von denen allein drei durch Traumen entstanden sind und habituell geworden sind, nur einer congenital war, resp. congenitale Disposition zur Luxation hatte, will ich versuchen einen Beitrag zur Aetiologie, Symptomatologie und Therapie der habituellen Patellarluxation zu liefern.

Bevor ich jedoch auf die Besprechung meiner Fälle eingehe, muss ich mich kurz noch über den Begriff der habituellen Luxation auslassen. Unter habitueller Luxation der Patella haben wir jede abnorme Verlagerung der Kniescheibe, die innerhalb bestimmter Zeiträume wiederholt einzutreten pflegt, zu verstehen. Ich weiche mit dieser Definition von der Aldibert'schen etwas ab, indem ich den Begriff der habituellen Luxation weiter fasse als Aldibert. Dieser definirt in seiner Arbeit „Des luxations habituelles chez l'enfant" (Revue mensuelle des maladies de l'enfance, Nov. 1894) folgendermassen: „Une luxation complète ou incomplète, quelque fois interne, le plus souvent externe, qui se produit fréquemment, plusieurs fois dans la même journée, presque à chaque pas, à chaque effort." Aldibert will also für den Begriff der habituellen Luxation reservirt wissen, dass sie sehr häufig, oft mehrere Male an einem Tag, oft bei jedem Schritt, eintritt. Er will sie ausgeschlossen wissen von sogenannten veralteten Luxationen, welche permanent geworden sind und von recidivirenden Luxationen. Dass er sogenannte veraltete Luxationen ausschliesst, ist wohl berechtigt, weil bei ihnen der Dauerzustand der Luxation vorherrscht, während der Dauerzustand bei habitueller Luxation eben nicht die Luxation sondern die normale Lage der Patella ist, und nur auf ganz kurze vorübergehende Zeit eine Lageverschiebung eintritt. Dass er dagegen auch die recidivirenden Luxationen ausschliessen will, dürfte im Interesse der Classificirung wohl zu weit führen. Schliesslich kann man die Grenze zwischen recidivirender und habitueller Luxation nicht finden. Bei manchen Patienten recidivirt die Luxation alle Tage, bei anderen alle Monate, bei wieder anderen nur im Verlauf mehrerer Jahre. Aber charakteristisch für alle ist eben das Recidiviren. Selbst bei Fällen, die Jahre lang nicht recidivirt sind, ist der glückliche Inhaber einer solchen zur Luxation neigenden Patella stets im Stande manuell seine Patella zum Luxiren zu bringen. Ich muss also der Ansicht Aldibert's: La luxation habituelle n'est qu'une luxation récidivante,

mais elle en représente le dernier degré, elle est constamment récidivante", entgegentreten.

Ich beginne zunächst mit einem nicht traumatischen Fall:

Fall I. 16jähriges Mädchen, E. H., kommt 5. Mai 1901 in die Sprechstunde, um wegen Rückgratsverkrümmung behandelt zu werden. Pat. geht an zwei Krücken, Bauch nach vorne gestreckt, macht den Eindruck einer mit doppelseitiger Luxatio coxae Behafteten.

Die Untersuchung des Rumpfes ergibt: rechtsconvexe Dorsalskoliose des ganzen Brustwirbelsäulenabschnittes, mässiger, rechter, hinterer Rippenbuckel mit rundem, eindrückbarem Kamm, compensatorische Krümmung des Cervicalabschnittes nach links und des Lendenabschnittes nach links und vorne, die rechte Scapula sagittaler als links gestellt, die ganze linke Brustseite schwächer entwickelt als rechts. In der Reihe der Proc. spinos. starke Behaarung.

Auf meine Bemerkung, dass die Tochter doch noch ein Leiden in den Hüftgelenken habe, wurde mir bedeutet, das sei richtig, aber da wäre doch nichts mehr dran zu machen.

Da das Mädchen sehr scheu war, sah ich zunächst von einer weiteren Untersuchung ab.

Im Verlaufe der heilgymnastischen Behandlung wurde die Pat. zutraulicher, und ich konnte folgendes noch feststellen: Doppelte angeborne Luxatio coxae: Köpfe beiderseits 8 cm über der Roserschen Linie hinten auf der Beckenschaufel, gut palpirbar, auf der Beckenschaufel gut hin und her zu schieben. Beide Extremitäten liegen in der Ruhe in leichter Aussenrotation, das Hüftgelenk ist beiderseits ausserordentlich beweglich; es ist eine Ueberstreckung im Hüftgelenk bis zu ca. 60° möglich.

Als ich mein Erstaunen über die grosse Beweglichkeit äusserte, demonstrirte mir das junge Mädchen, dass es an anderen Gelenken genau so beweglich sei. So konnte sie z. B. ihren rechten Fuss mit der rechten Hand fassend, den rechten Unterschenkel zum Oberschenkel in fast rechtwinklige Abduction bringen, ebenfalls in rechtwinklige Adduction. Ich konnte den oberen Theil des Unterschenkels über die Condylen des Oberschenkels schieben, ohne dass besondere Schmerzen geäussert wurden. Aehnliche Scherze konnte sie mit dem rechten und linken Ellenbogengelenk ausführen. Die Hand konnte sie derart dorsal flectiren, dass der Handrücken den Unterarm be-

rührte. Was nun die Patellae anbelangt, so waren sie an beiden Seiten nach aussen mit grosser Leichtigkeit zu luxiren in gestreckter Stellung, nach innen war die Luxation ebenfalls möglich, jedoch nicht ganz so leicht. Ebenso leicht besorgte die Pat. die Reposition. Die Untersuchung der das Kniegelenk constituirenden Knochen ergab gar nichts Besonderes, auch das Röntgenbild ergab nichts. In der Ruhelage bestand kein Genu valgum.

Pedes plani. Es handelte sich in diesem Fall also um ein sogen. Kautschukmädchen, um eine allgemeine Bändererschlaffung, die zu willkürlichen Luxationen in den verschiedensten Gelenken geführt hatte; combinirt war die allgemeine Bändererschlaffung mit Skoliose und doppelseitiger Hüftverrenkung.

Da die Pat. selbst sowohl wie der Arzt ihre Patellae jederzeit luxiren konnte, so müssen wir diesen Fall zu den habituellen Patellarluxationen rechnen. Da jedoch die Patellae im Ruhezustande in der Fossa intercondylica lagen und erst durch manuellen Druck luxirten, so handelt es sich nicht um eine reine congenitale Patellarluxation, denn ich bin mit Hoffa der Ansicht, dass man von einer congenitalen Patellarluxation nur dann sprechen kann, wenn die Patella dauernd nicht an ihrer richtigen Stelle liegt, sondern zumeist auf dem Condylus externus.

Vielmehr illustrirt dieser Fall die Thatsache einer congenitalen Disposition zur habituellen Luxation der Patella. Die anatomische Unterlage der Disposition ist in diesem Falle die allgemeine Bändererschlaffung.

Was die Therapie dieser Patellarluxation anbelangt, so musste berücksichtigt werden, dass die Luxation an sich keine Störungen verursachte. Da es sich aber gleichzeitig um eine doppelseitige congenitale Hüftluxation und um Erschlaffung des ganzen Bandapparates der Kniegelenke handelte, die ein Gradestehen der Pat. unmöglich machte, so wurden Hessing'sche Schienenhülsenapparate angelegt, mit denen Pat. an einem Stock gut gehen konnte.

Fall II. Den zweiten Fall beobachte ich dauernd, weil es sich um einen Schul- und Studienfreund von mir handelt. Ich setze ihn an zweiter Stelle, weil es sich im Gegensatz zum vorigen Fall um eine traumatische einseitige Luxation nach aussen handelt, die habituell wurde und immerhin zu Beschwerden Anlass gab.

H. O., 29 Jahre alt, als Kind englische Krankheit gehabt,

Scharlach, häufig Lungenentzündung, war immer sehr zart, so dass er vom 10.—16. Jahre regelmässig im Sommer Nordseebäder aufsuchte, die ihm sehr wohlthaten; hat dreimal seine linke Kniescheibe ausgerenkt. Zuerst im 12., dann im 17. und zuletzt im 28. Jahr. Bei der letzten Luxation reponirte Verf. die Patella, worüber später berichtet wird. — Pat. hat gesunde Eltern, 6 Geschwister leben und sind gesund mit Ausnahme einer Schwester von 23 Jahren, die dasselbe Leiden hat (s. Fall III).

Die specielle Geschichte seiner Kniescheibenverrenkung ist folgende.

Im 12. Jahr bekam Pat. beim Schneeballen einen plötzlichen heftigen Schmerz im linken Knie und stürzte zu Boden, konnte nicht gehen, musste getragen werden. „Ich glaubte, mein Gegner warf mich mit einem Eisklumpen gegen das Knie, weil ich was ganz Hartes am Knie fühlte." Mit diesen Worten beschreibt er seinen Zustand. Der hinzugerufene Arzt, Herr Medicinalrath Dr. Boedeker in E. constatirte Kniescheibenverrenkung am linken Knie nach aussen. Er brachte die Kniescheibe an die rechte Stelle, verordnete Eisblase und Ruhe in den ersten Tagen, nach etwa 8 Tagen legte er einen festen Verband um das Knie, nach 6 Wochen wurde massirt und eine Gummikappe für das Knie verordnet, mit der Pat. ganz gut gehen konnte. Schmerzen waren während der ganzen Zeit sehr gering gewesen. Beim ersten Aufstehen hatte Pat. nur das Gefühl grosser Schwäche. Nach einem halben Jahr liess Pat. die Kniekappe, weil sie ihm lästig wurde, fort. Hatte die folgenden 5 Jahre absolut keine Schmerzen, war in der Schule der beste Läufer und Springer. Im 17. Jahre nach einer Schulpause, in der er sehr energisch Fussball gespielt hatte, empfindet Pat. plötzlich beim Gang ins Schulhaus, der etwas bergan führte, ohne dass er eine Ursache anzugeben weiss, einen heftigen Schmerz im linken Knie und schlägt sofort zu Boden, für seine Schulcollegen derart unmotivirt, so dass sie ihm zuriefen „du bist ja wohl verrückt geworden". Wieder vollkommene Unmöglichkeit zu gehen und zu stehen. Pat. wird wieder nach Hause gefahren. Herr Dr. B. constatirt wieder Kniescheibenverrenkung nach aussen. Die Kniescheibe wird wieder sehr leicht an die richtige Stelle geschoben. Wieder Eisblase und Bettruhe. Keine Schmerzen, schon nach 8 Tagen Wickelungen des Knies, nach 3 Wochen war alles wieder gut. Pat. trägt jetzt wieder eine Gummikappe, die er jedoch bald fortlässt, weil er ohne sie noch besser gehen kann. Pat.

hat dann tanzen, reiten, fechten gelernt, auch in der Folgezeit häufig grosse Bergtouren gemacht, ohne dass eine Luxation wieder erfolgte, Anfangs hat er beim Fechten noch eine Kniekappe getragen, weil er Angst hatte, dass bei dieser Bewegung die Kniescheibe wieder verrutschen könne, auch bei Bergpartien habe er sie noch getragen, dann habe er sie fortgelassen, weil er es schon im Gefühl habe, dass das Knie wieder verrenken würde, es trete dann ein Schwächegefühl und eigenthümliches Zittern im Knie auf, dann aber könne er durch plötzliche fast unbewusste Einwärtsdrehung des Fusses verhüten, dass die Verrenkung eintrete. Besonders vorsichtig müsse er mit dem Gehen sein, wenn er viel Alkohol Tags zuvor zu sich genommen habe. So will er namentlich nach körperlichen stärkeren Anstrengungen oder Excessen in Baccho mehrere Male durch eine schnelle geschickte Stellung des linken Unterschenkels die Verrenkung corrigirt haben.

Die letzte bis jetzt und dritte Luxation trat im Frühjahr 1898 ein. Diese hatte ich selbst Gelegenheit direct zu beobachten und einzurenken, sowie die ersten 3 Wochen zu behandeln. Ich war Schiffsarzt auf einem transatlantischen Dampfer. H. O. war an Bord und wollte im Hafen zu N. mit einem kleinen Boot an Land fahren. Ich werde gerufen, weil Herr O. plötzlich im Boote hingefallen sei. Als ich hinkomme, liegt er am Boden des Kahnes, das linke Knie gebeugt und einwärts rotirt, so dass das gestreckte rechte Knie mit dem im rechten Winkel gehaltenen linken ein △ bildet, dessen Hypotenuse das rechte Bein bildet. „Mir ist die Kniescheibe wieder fortgeflogen," sagte H. O. „Ich muss offenbar beim Steigen von einem Trittbrett auf das andere einen Fehltritt gethan haben." Ich griff sofort nach dem linken Knie und fühlte an der Aussenseite der Tibia, unterhalb des Condylus externus einen harten rundlichen Tumor, die Patella. Die Fossa intercondylica war leer. Die Sehne des Quadriceps zog als straffes Band nach aussen und unten, das Ligamentum patellae als kurzer dicker Wulst fast rechtwinklig lateralwärts zum Tumor. Es bestand ausserordentliche Schmerzhaftigkeit, doch konnte das Kniegelenk gestreckt werden, während die Beugung derart schmerzhaft war, dass sie unterbleiben musste.

Bei der Streckung des Knies und gleichzeitigem lateralen Druck auf die Patella schnappte sie mit Leichtigkeit ein, so dass die Reposition im Kahn durch die Kleider hindurch gelang. Ich verordnete Bettruhe und kalte Umschläge; es trat in den ersten Tagen ein

geringer Erguss im Gelenk auf, der vom 3. Tage ab mit Schwammcompression und Wickelung behandelt und innerhalb 8 Tagen zum Schwinden gebracht wurde.

Ich konnte in der Zeit an den Kniegelenken ausser der grossen Mobilität der Kniescheibe, die jedoch rechts ebenso stark war, nichts Besonderes entdecken. Es bestand kein Genu valgum, kein flacher Condylus externus, keine Schwäche in der Musculatur. Mir fiel nur die etwas gracile Form der ganzen Kniegelenksgegend auf; eine genaue körperliche Untersuchung damals ergab nur in den sämmtlichen Fingern im Mittelgliedgelenk ganz leichte Beugecontracturstellung, so dass die Finger nicht so vollkommen gestreckt werden konnten, wie der Durchschnittsmensch es kann.

14 Tage später, Anfang Mai 1898 wurde Pat. entlassen, nachdem ich ihm eine Gummikappe für sein Knie besorgt hatte. Er konnte damit ohne jeden Schmerz herumgehen. — Auf eine Anfrage wie es ihm jetzt, Frühjahr 1902, also 4 Jahre nach der letzten Luxation, ergehe, antwortete er, es gehe ihm sehr gut. Er habe noch keine Verrenkung wieder gehabt, trage keine Kniekappe mehr, habe sie im ersten Jahr nur bei gewissen Gelegenheiten, Bällen, Schlittschuhlaufen, getragen. In den ersten 2 Jahren nach der letzten Ausrenkung habe er noch bisweilen das Gefühl gehabt „jetzt kommt die Ausrenkung", er habe aber immer dieselbe zu coupiren gewusst. In den letzten 2 Jahren habe er das Gefühl der Unsicherheit ganz verloren und gar keine Beschwerden mehr gehabt, trotzdem er viel zu gehen und zu stehen habe. Am 15. November 1902 trat bei diesem Herrn noch einmal wieder eine Luxation, und zwar wie er mir mittheilte beim Anlegen eines Gipsverbandes ein [1]).

Es handelt sich also um einen Menschen, der zum erstenmal mit 12 Jahren beim Schneeballen eine Luxation der linken Patella nach aussen acquirirte. Dieselbe wurde leicht reponirt, gut behandelt, verlief 5 Jahre ohne Beschwerden zu hinterlassen. Dann tritt nach heftiger körperlicher Anstrengung, „Fussballspiel", beim Besteigen einer kleinen Anhöhe, ohne einen sichtbaren Grund, eine zweite Luxation derselben Seite ein, dieselbe wird wieder gut behandelt, und verläuft ohne Störung wieder 10 Jahre, dann tritt noch einmal eine Luxation auf beim Hinübertreten von einem Sitzbrett zu einem anderen, ohne dass Pat. sich eines Fehltritts bewusst ist. Seit

[1]) Mitgetheilt, als die Arbeit schon im Druck war.

4 Jahren ist keine Luxation wieder eingetreten und volle Functionssicherheit vorhanden.

Irgend welche nennenswerthen Skeletanormalitäten sind nicht vorhanden.

Die Analysirung der ersten Luxation, für die das Schneeballwerfen gewisse Gesichtspunkte an die Hand gibt, werde ich nach Beschreibung der beiden folgenden Fälle versuchen, besonders da auch Borchard einen Fall beschreibt, in dem beim Schneeballwerfen eine Luxation der Patella nach aussen zu Stande kam. (Borchard, Luxation und Torsion der Patella nach aussen durch Muskelzug. Deutsche Zeitschrift für Chirurgie, Bd. 60, S. 577 ff., 1901.)

Fall III. A. O., Schwester von Fall II, 26 Jahre, kam auf Veranlassung ihres Bruders im August 1901 in die Sprechstunde, damit ich ihr eine kleine Narbe an der linken Halsseite fortmachen sollte.

Bei der Gelegenheit erkundigte ich mich nach ihren Knieverhältnissen, über die sie mir ziemlich genau Auskunft gab. Im 14. Jahre fiel sie vom Turnreck, hatte einen furchtbaren Schmerz im rechten Knie und konnte nicht gehen. Der hinzugerufene Arzt äusserte, die Kniescheibe wäre verrenkt. Ob sie nach aussen oder innen verrutscht war, weiss Pat. nicht mehr anzugeben; jedenfalls hörte der Schmerz, nachdem der Arzt sie zurechtgedrückt habe, fast momentan auf. Es soll sich dann Wasser im Knie gebildet haben, sie habe Eisumschläge bekommen, sie habe 4 Wochen liegen müssen, und sei dann massirt worden und habe Gummibinde bekommen. Dann habe sie allmählich wieder gehen können und nach 6 Wochen soll alles wieder in Ordnung gewesen sein. Im Laufe der Zeit habe sie häufig Schmerzen im Knie gehabt und gemerkt, dass ihre Kniescheibe furchtbar beweglich sei und dass sie auch ihr Knie, wenn sie das Bein „besonders“ hinstelle, von selbst geschwollen machen könne; eine directe ernsthafte Verrenkung, so dass sie liegen musste, habe sie nur einmal noch wieder gehabt, Pfingsten 1901. Sie sei auf einer Bergtour gewesen, schnell bergab gegangen, unvorsichtig auf einen wackeligen Stein getreten, ausgeglitten und wieder mit diesem furchtbaren Schmerz im Knie hingefallen. Sie habe dann mit der rechten Hand das Knie zu heben versucht, indem sie gleichzeitig mit der linken sich gegen den Boden gestützt habe, dabei wäre die Kniescheibe wieder zurückgesprungen. Dann wäre sie wieder auf

die Beine gekommen und hätte, wenn auch unter grossen Schmerzen, doch von ihrem Bruder gestützt, am Tage noch 2—3 Stunden marschirt. Am nächsten Tage habe sie mit dem Bein 8—10 Stunden marschirt und nur beim Bergabgehen Schmerzen gehabt, sonst nur ein „unsicheres und dickes Gefühl" im Knie gehabt. Abends nach den Touren im Bett habe sie die erste Zeit immer noch heftige Schmerzen gehabt, die aber nach etwa 14 Tagen vergangen wären. Sie habe das Knie fleissig gewickelt und es sei dann von selbst wieder gut geworden.

Die locale Untersuchung, 5. August 1901, ergab sehr bewegliche Patella beiderseits, ganz leichtes Ballottement der Patella rechts. Kein X-Bein, keine Abflachung des Condylus externus. Beugung und Streckung im Knie war vollkommen frei. Stellte sich Pat. auf den rechten Fuss und drückte das rechte Knie fest durch, indem sie von oben gegen die Kniescheibe drückte, so konnte man sehen, wie die lateralen Gruben des Kniegelenks sich mit Flüssigkeit anfüllten, in wenigen Minuten war der Umfang des Knies an dieser Stelle 1½ cm dicker als vorher. Bewegte Pat. dann das Knie wieder, so ging die Schwellung zurück; doch konnte man immer noch das Ballottement der Patella nachweisen.

Röntgenuntersuchung ergab nichts Besonderes. — Pat. wollte am Knie nichts gemacht haben, weil es sie nicht sonderlich störe.

Pat. wurde die Narbe excidirt und reiste nach 8 Tagen fort. Auf briefliche Anfrage, Anfang März 1902, wie es mit dem Knie jetzt stünde, erhielt ich die Nachricht, dass es zu Weihnachten, während einer Skitour auf dem Feldberg wieder fortgerutscht sei. „Ich fiel beim Skilaufen und verdrehte das Knie, hatte wieder denselben heftigen Schmerz, konnte die Kniescheibe aber gleich wieder an ihre Stelle drücken, konnte jedoch aufstehen und wenn auch sehr unsicher, so doch weiterlaufen und blieb noch ungefähr 2 Stunden ununterbrochen in Bewegung. Als wir ausruhten, hatte ich wieder mehr Schmerzen, dann aber konnte ich wieder fast ohne Schmerzen und ganz sicher abfahren auf ziemlich steilem Weg 1½ Stunden lang, beim Gehen bergab dann hatte ich wieder Schmerzen. Ich habe dann fleissig das Knie gewickelt, bin aber die Schmerzen vollständig in diesem Winter nicht los geworden. Sie sind besonders an beiden Seiten der Kniescheibe, bei grösseren Anstrengungen habe ich immer das Gefühl, dass ich die Kniescheibe verrenken werde, durch vorsichtiges und sicheres Auftreten kann ich dann verhindern,

dass die Verrenkung eintritt. Ich weiss jedoch nicht, ob ich das Bein dann ‚besonders' hinstelle."

Soweit der letzte Bericht.

Es handelt sich also auch hier um eine habituelle Verrenkung der rechten Kniescheibe. Zuerst ist sie durch einen Fall vom Reck herbeigeführt, als Pat. 14 Jahre alt war, sofort reponirt worden. Im Gegensatz zum vorigen Fall haben aber die Schmerzen im Knie nie vollständig aufgehört. 11 Jahre später sei durch einen Fehltritt beim Bergabgehen wieder die Luxation eingetreten, und eigenhändig reponirt worden. Im Gegensatz zum vorigen Fall, der nach der zweiten Luxation absolut nicht gehen kann, kann diese sofort nach der Reposition leidlich gehen, macht sogar am nächsten Tage noch eine 9—10stündige Tour. Während beim vorigen Fall die Schmerzen nach der 6- resp. 3- und 2wöchentlichen absoluten Ruhepause vollkommen und dauernd (4 Jahre bis jetzt) fort sind, gibt diese Pat. sich keine Ruhe, zunächst weil sie ihr anscheinend nicht gut thut, wird aber auch ihre Schmerzen nicht vollständig los. Die Schmerzen sind jedoch niemals so gross, dass eine grössere Functionsbeeinträchtigung eintritt.

Im ganzen hat auch diese Pat. drei Luxationen bis jetzt gehabt, allerdings fallen die beiden letzten Luxationen in einen kurzen Zeitraum, $^3/_4$ Jahre, während bei dem Bruder die beiden Luxationen innerhalb eines Zeitabschnittes von 10 Jahren sich abspielen. Während beim Bruder also mit den Jahren ein Seltenerwerden der Luxation eintritt, ist bei der Schwester eine Vermehrung der Störung zu constatiren.

Ausser der Schlaffheit der Gelenkkapsel, der grossen Beweglichkeit der Patella, die aber an beiden Seiten gleichstark ist, sind keine Abnormitäten nachzuweisen. Während beim Bruder absolut kein Erguss im Kniegelenk nachzuweisen ist, hat die Schwester einen geringen Erguss.

Fall IV. Herr A., Kaufmannslehrling aus Hannover, 16 Jahre alt, kommt am 18. Februar 1902 in meine Sprechstunde, um mich wegen seiner Kniescheibe, die immer aussetze, zu consultiren.

Vor etwa 1 Jahr, im Mai 1901, befand Herr A. sich auf einem Kornspeicher und wollte eine Maus mit einem Knüppel todtschlagen, er drehte dabei den Oberkörper nach rechts zur Seite, um ordentlich aushauen zu können und trat nicht mit der ganzen Fussfläche des linken Fusses auf, sondern mit der Innenseite, so dass die Aussen-

seite etwas höher zu stehen kommt, der Oberschenkel war etwas einwärts gewandt, das Knie leicht gekrümmt. So fällt er, einen furchtbaren Schmerz empfindend und einen lauten Schrei ausstossend, hin. Er fällt auf die rechte Seite, der linke Unterschenkel lag nach innen, das linke Knie etwas gebeugt. A. fühlt an der Aussenseite des linken Unterschenkels einen harten Knochen, den er selbst zurückdrücken konnte. Er weiss jedoch nicht anzugeben, ob er den Knochen bei gebeugtem oder gestrecktem Knie an die rechte Stelle brachte. Dann fühlt er eine momentane grosse Erleichterung, kann aufstehen, und allerdings unter heftigen Schmerzen noch 3 Stunden im Bureau arbeiten, hinkt dann nach der elektrischen Strassenbahn hin, fährt nach Hause, macht Mittags Umschläge und fährt trotz heftiger Schmerzen am Nachmittag wieder ins Geschäft, wo er bis Abends arbeitet. Länger kann er es aber vor Schmerzen nicht mehr aushalten, auch war das linke Knie inzwischen sehr stark geschwollen, links 40 cm Umfang zu rechts 34. So consultirt er am nächsten Morgen Herrn Dr. Möller, Hannover, der erst Eisblase, Bettruhe, dann Schienung des Knies verordnet.

5 Wochen hat A. gelegen, nach 8 Wochen konnte er erst wieder ins Geschäft gehen, musste jedoch sein Knie zuerst mit Binden wickeln, dann eine Gummikappe tragen, habe aber nie wieder so gut gehen können wie vorher.

Zum zweitenmal sei die Kniescheibe Ende Januar 1902 ausgesetzt. Etwa 14 Tage vorher habe Pat. schon zu seinem Vater geäussert, er glaube, es ginge mit dem Knie bald wieder los, weil er ein so unsicheres Gefühl habe und die Schmerzen im Knie beim Gehen auch stärker seien, ohne Gummistrumpf könne er gar nicht mehr ausgehen. Ein directes Vorgefühl, „jetzt kommt die Ausrenkung" habe er jedoch nicht gehabt. Er sei etwas schneller gegangen als sonst, über holprige Steine ausgeglitten, unter enormen Schmerzen genau so wie beim erstenmal hingefallen, habe sofort nach seinem linken Knie gefühlt, an der Aussenseite den Knochen gefühlt, den er gleich wieder zurückdrücken konnte. Er habe aber auch jetzt hinterher solche Schmerzen gehabt, dass er nicht gehen konnte, wie das erstemal, sondern in seine Wohnung getragen werden musste. Er habe jetzt 14 Tage gelegen, zuerst sei wieder Eis auf sein Knie gekommen, dann habe er eine Schiene bekommen und jetzt eine „Hessing'sche Klammer", wie A. sich ausdrückte, vom Bandagisten bekommen. Diese drücke jedoch so sehr und verschaffe

ihm gar keine Erleichterung, so dass er von mir Auskunft haben wolle, ob er sie tragen müsse.

Stat.: Pat. geht hinkend und schwerfällig, macht einen nicht übermässig starken doch kräftigen Eindruck, schielt mit dem linken Auge, hört mit dem linken Ohr nicht gut. Nach Entfernung der Beinkleider bemerkt man, dass die vordere Gegend des linken Knies zwischen zwei Klammern aus Eisenblech, die durch Lederriemen zusammengehalten werden, eingezwängt ist. Dadurch ist die Patella mit den sie bedeckenden Weichtheilen von der Fossa intercondylica abgehoben, die Weichtheile selbst cyanotisch gefärbt. Unter dem Knie wurden die Klammern durch einen breiten Drillgummizug zusammengehalten. Nach Entfernung des Apparates constatirte ich einen Kniegelenkserguss. Umfang rechts 34 cm, links 36 cm, Ballottement der Patella. Die seitlichen Kniegelenkscontouren waren verstrichen.

Beugung und Streckung waren im linken Kniegelenk möglich, jedoch schmerzhaft. Seitlich war der Unterschenkel zum Oberschenkel etwas zu bewegen, also es bestand ganz leichtes Schlottergelenk. An den Knochen des Ober- und Unterschenkels war nichts Besonderes zu entdecken. Condylus externus links war genau so ausgebildet wie rechts. Druck gegen den Condylus ext. links war etwas schmerzhaft. Es war kein X-Bein vorhanden, doch konnte der schlanke Bau des Kniegelenks im Verhältniss zu den gut ausgebildeten Muskeln der Unter- und Oberschenkel auffallen. — Keine Plattfüsse.

Anamnestisch erwähnte Pat. noch, dass er vor 8 Jahren beide Schultergelenke ausgesetzt habe, und das habe sich in der Folge auch noch mehrere Male wiederholt, in den letzten 6 Jahren aber nicht wieder. Die Mutter des Pat. habe als Kind verschiedene Male die Handgelenke ausgesetzt, sie aber immer wieder selbst einsetzen können. In späterer Zeit sei es nicht wieder vorgekommen. Vier Geschwister seien gesund.

Ich ordinirte zunächst Compressionsverband und Ruhelage, da die Schmerzhaftigkeit noch sehr gross war. Fortlassen des Apparates und Wickelungen. Herr Dr. Möller sorgte für die Einhaltung der Massregeln.

Anfang März stellte sich A. mir wieder vor.

Der Gang war noch sehr mühsam, der Erguss im Gelenk verschwunden.

Da die Schmerzhaftigkeit beim Gehen offenbar sehr gross war,

schlug ich einen operativen Eingriff vor, um die Patella besser zu fixiren. Bis jetzt ist Pat. jedoch nicht darauf eingegangen.

Es handelte sich also auch hier um einen Fall von Patellarluxation nach aussen, durch Trauma entstanden, der habituell geworden war. Innerhalb eines Jahres war 2mal eine Luxation eingetreten, trotzdem nach der ersten Verrenkung 8 Wochen Ruhezeit gewesen war, waren die Beschwerden in diesem Fall doch entschieden grössere als bei den beiden anderen Fällen. Während bei den ersten traumatischen Fällen in der anfallsfreien Zeit am Gang nichts Besonderes zu constatiren war, ist hier der Gang immer mühsam geblieben. Der letzte Fall ist entschieden der schwerere; das geht schon hervor aus der Kürze der Zeit, in der eine zweite Luxation eintrat.

Im ersten Fall sind Pausen von 5 und 10 Jahren, im zweiten Fall von 10 und 1 Jahr, im letzten Fall von 1 Jahr. Eine dritte Luxation hat noch nicht stattgefunden, wird aber gewiss, falls keine Operation gemacht wird, nicht allzu lange auf sich warten lassen.

Allen drei Fällen ist gemeinsam das geringe anatomische Substrat, aus dem sich die Luxation erklären lässt. Ein gewisser schlanker Bau des Kniees ist vorhanden, der aber nicht jenseits der Grenze des Normalen liegt. Absolut feststehend ist die grosse Beweglichkeit beider Kniescheiben.

Nachdem ich die Krankengeschichten meiner beobachteten Fälle kurz berichtet und mit einander verglichen habe, will ich versuchen, aus den literarisch mitgetheilten Fällen und meinen eigenen eine zusammenfassende Schilderung der habituellen Patellarluxation zu geben.

Die Vererbung.

Wir sind im allgemeinen geneigt bei Erkrankungen, die nicht gerade häufig sind, uns die Frage vorzulegen, ob bei der Entstehung derselben die Vererbung eine Rolle spielt.

Diese Frage nach der Vererbung der habituellen Luxation der Patella ist um so mehr berechtigt, als die Luxation nachgewiesenermassen in einer Familie bei den einzelnen Mitgliedern häufiger vorkommt. So sind meine Fälle II und III Geschwister, so erzählt Borchard einen Fall von einem 17jährigen Menschen, der innerhalb eines Jahres 2mal die Patella luxirte und dessen 22jährige Schwester beim Tanzen ausgeglitten sei, und dabei eine Verrenkung der Kniescheibe nach aussen acquirirt habe.

Bei meinem IV. Fall sind die Geschwister allerdings gesund, doch wird von der Mutter berichtet, dass sie in ihrer Jugend häufig Luxationen in den Handgelenken gehabt habe. Auch Friedländer berichtet von einem Fall traumatischer Patellarluxation, entstanden im Anschluss an Ankylosen im Hüftgelenk, deren Bruder ebenfalls an Luxatio coxae cong. litt und dann ein ähnliches Leiden an der Kniescheibe bekam. Ebenfalls sollte eine Cousine der Patientin ein ganz ähnliches Leiden der Kniescheibe haben. Leider konnten die Verwandten nicht ärztlich untersucht werden. Schou berichtet von einem 13jährigen Mädchen, das beim Beugen des Knies eine Patellarluxation bekam. Auch die Mutter dieser Patientin und eine verstorbene Schwester habe ein ähnliches Leiden an beiden Knieen gehabt. Caswell gibt im Americ. Journal of med. sciences, July 1865 an, dass der Vater, Bruder, Schwester, Sohn und Sohn eines Halbbruders eines Patienten mit Patellarluxation dasselbe Leiden hatten. Constatirt wurde die Richtigkeit der Angabe an dem Sohne des Patienten.

Wir sehen also, dass bei genauem Durchsuchen der Literatur sich entschieden eine gewisse Heredität der Patellarluxation nachweisen lässt. Geschwister haben dasselbe Leiden, Vater oder Mutter haben bisweilen das Leiden gehabt. Verwandte haben ein ähnliches Leiden. Wenn man nun auch von einer directen Vererbung der Luxation nicht immer sprechen kann, so muss man doch gewiss von einer Vererbung der Disposition zur Luxation sprechen können. Die habituelle Luxation der Patella kommt an sich so selten vor, dass es ein fast unglaublicher Zufall genannt werden muss, wenn sie bei der geringen Anzahl der Fälle Verwandte betrifft. Wie es ganze Stammbäume angeborener Hüftluxationskinder gibt, so dass hier eine Heredität zweifellos wird, ist auch die Heredität der viel selteneren Patellarluxation sicherlich keine willkürliche Construction des Forschers.

Kommt die habituelle Luxation der Patella angeboren vor? Diese Frage, die mit der Heredität der Luxation in einem gewissen Zusammenhang steht, muss meiner Ansicht nach verneint werden. Angeboren ist die habituelle Patellarluxation nie, sondern es handelt sich immer um Fälle, die durch irgend ein Trauma entstanden sind; lag dann eine Disposition zum Habituellwerden vor, die natürlich ererbt war, so wurde die Luxation habituell. Diejenigen Fälle von Patellarluxation, die in der Literatur jedoch als congenitale ange-

führt sind, müssen scharf von den habituellen getrennt werden, wie es meines Wissens Hoffa zuerst mit Recht gefordert hat. Bei ihnen liegt dauernd die Patella nicht an normaler Stelle. Auf die Ursachen dieser Luxation, die natürlich intrauterin sich abspielen, kann hier nicht eingegangen werden.

Wenn wir also eine Disposition zur habituellen Verrenkung annahmen, die durch Heredität ihrerseits bedingt ist, so müssen wir doch noch zu erklären suchen, in welcher Weise die Disposition sich äussert oder anatomisch ausgedrückt untersuchen, 1. wie ein Kniegelenk mit habitueller Luxation sich unterscheidet von einem normalen Kniegelenk und 2., ob der allgemeine Habitus eines derartigen Kranken sich in irgend einer Weise besonders unterscheidet von dem eines normalen Menschen. Meiner Ansicht nach ist die Beantwortung dieser Fragen recht schwierig und der Subjectivität des einzelnen Untersuchers sehr unterstellt. Wenn man bedenkt, dass kein Knie eines Menschen dem eines andern in der Form ganz gleich ist, wenn man bedenkt, dass gesunde Kniee eigentlich sehr selten zur Untersuchung kommen, so muss man der Beschreibung von etwaigen feinen Knochen- und Gelenkunterschieden in gewisser Beziehung reservirt gegenüberstehen. Die Frage nach dem allgemeinen Habitus eines mit habitueller Luxation Behafteten kann natürlich auch nur cum grano salis charakterisirt werden aus denselben Gründen.

Das X-Bein.

Am häufigsten ist das Genu valgum angeschuldigt worden, ein prädisponirendes Moment für die Luxation abzugeben. Wir finden in der Literatur über congenitale Luxation sehr häufig Genu valgum als Ursache angegeben, dagegen ist es auffallend, dass von sämmtlichen Untersuchern der habituellen Luxation entweder das Genu valgum überhaupt nicht genannt wird, oder besonders betont wird, dass es erst secundär eine Folge der Luxation wurde.

So erwähnt Perhius eine 26jährige Frau, die durch die Luxation ein Genu valgum bekam und sehr in ihrer Gehfähigkeit gestört wurde.

Bardeleben ein 19jähriges Mädchen, bei dem dasselbe eintrat, der Rossander'sche Fall ist, da er noch durch Hydarthrose complicirt war, nicht ganz klar.

Andere Autoren wie Heller, Königsfeld, Künzel,

Pategnat, Bartels, Welich Bartels und ich, betonen extra, dass kein Genu valgum vorhanden war.

So möchte ich auf Grund der Literaturangaben und meiner Beobachtungen entschieden das Vorhandensein eines X-Knies als prädisponirend für die habituelle Luxation in Abrede stellen. Es gibt so viele Menschen, die mit X-Knie behaftet sind, von ihnen hat sicher nachgewiesen noch keiner eine habituelle Luxation acquirirt. Ich glaube, der Grund für die Anschuldigung des X-Knies liegt darin, dass thatsächlich congenitale Patellarluxationen sehr häufig mit X-Knie behaftet sind. Man hat demnach auch das X-Knie für eine Ursache der congenitalen Luxation angesprochen und auf die habituelle übertragen. Einmal ist die Uebertragung der Ursache an sich schon Irrthum, anderseits ist die congenitale Luxation meiner Ansicht nach überhaupt auch nicht die Folge eines X-Knies, sondern es verhält sich umgekehrt, das Genu valgum ist eine Folge der Luxation. Ebenso wie wir für die angeborene Luxation des Hüftgelenks uns mit der bescheidenen Erklärung des Error loci, des intrauterinen Bildungsfehlers trösten, so müssen wir es auch bei der congenitalen Patellarluxation thun. Alle mechanischen Erklärungen sind derart gesucht, dass sie einer Kritik absolut nicht stand halten können.

Die Beschaffenheit der Condylen.

Es ist klar, dass bei der habituellen Patellarluxation, die eigentlich ausnahmslos nach aussen stattfindet, die anatomische Beschaffenheit der Condylen des Femurs, besonders des Condylus externus femoris als ursächliches prädisponirendes Moment beschuldigt wird. So finden wir denn in der Literatur auch, dass der Condylus externus als kurz und schlank, flach, abnorm klein, abgerundet oder gar ganz fehlend, in einem Fall von Servier, Virchow's Jahresberichte 1872, II, 451 geschildert wird. Allerdings ist diese Schilderung durchgehend von der congenitalen Form gemacht. Von der rein habituell traumatischen findet man sie sehr selten angegeben. Ich habe bei meinen Fällen mich nicht von einer besonders ausgeprägten Kleinheit des Condylus externus überzeugen können, auf keinen Fall war ein Unterschied der Bildung des Condylus der kranken und der gesunden Seite zu constatiren. Allerdings beschreibt Borchard sehr deutlich die „Kleinheit des äusseren Kniegelenkshöckers, besonders seine geringe Wölbung und sein geringes seit-

liches Vorspringen", so dass er „jedenfalls diese geringe Ausbildung des äusseren Kniegelenkshöckers für das disponirende Moment" hält. Borchard gibt leider nicht an, wie die andere Seite beschaffen war. In meinen Fällen charakterisirte ich die Form des ganzen Knies als gracil. Ich will damit sagen, dass keine abnorme Gestaltung der Knochen des Kniegelenks vorhanden war; dass namentlich in meinen Fällen keine auffallende Verkleinerung des Condylus externus vorhanden war, dass anderseits aber doch der ganze Bau des Knies zarter und schlanker mir erschien, als es sonst bei Personen gleichen Alters und gleichen Geschlechts der Fall ist. Besonders auffallend war dies bei dem letzten Fall, dessen kräftige Wadenmusculatur und starke Oberschenkelmusculatur in grossem Contrast standen zu der Eleganz des Kniegelenks. Ich habe, um für die normale Form des Kniegelenks ein möglichst sicheres Auge und Urtheil zu bekommen, in letzter Zeit jeden Patienten meiner Unfallstation untersucht und bin dadurch in meiner Ansicht bestärkt worden, dass man bei der habituellen Patellarluxation direct von einem gracilen Bau des ganzen Knies sprechen kann. Thut man dies, so spricht man damit eigentlich schon aus, dass auch der Condylus externus kleiner und zarter gebaut ist, als sonst wohl. Ich möchte nur den Condylus externus allein nicht als das einzige anatomische Substrat für die Luxation hinstellen, sondern vielmehr dem ganzen knöchernen Aufbau des Kniegelenks, das zarter und schlanker als normal ist, die Schuld zu der Disposition zutheilen. Ich habe kürzlich das Knie einer Patientin mit rechtsseitiger Skolise untersucht, weil sie mir erzählte, sie fiele bisweilen ohne Grund hin, habe einen heftigen Schmerz im Knie, könne dann aber sofort wieder aufstehen. Ich fand auch die Kniee dieser Patientin eigenthümlich schlank und spitz nach der Patella zu sich verjüngend, so dass ich nach dem Bau dieses Kniegelenks schon die Ansicht äussern möchte, dass das plötzliche Hinfallen und die plötzliche Schmerzhaftigkeit bei diesem Mädchen wohl auf eine incomplete Luxation der Kniescheibe zurückzuführen ist. Ich füge diesen Fall hierbei kurz an, weil er mir die Wichtigkeit des knöchernen Aufbaus des Knies für das Zustandekommen der Luxation etwas zu beleuchten scheint.

Die Form der Patella kann natürlich für das Zustandekommen der Luxation auch von Bedeutung sein.

Eine abnorm kleine Patella, die die Fossa intercondylica nicht ausfüllt, wird leichter zu Luxationen neigen, als eine Patella, die der

Fossa intercondylica gut angepasst ist. In meinen Fällen habe ich keine abnorme Kleinheit feststellen können. Es werden hierüber in der Literatur bestimmte Daten nicht angegeben. Anders ist es mit der Fossa intercondylica. Deren Anatomie ist häufiger bei der Patellarluxation besprochen worden. Sie wird beschrieben als „flach" oder „verengt" und „verstrichen." Von Uhde wird sogar als Unterschied zwischen traumatisch-habitueller und congenitaler Patellarluxation die Tiefendifferenz der Fossa intercondylica angegeben. Die Fossa soll bei angeborener Luxation tiefer sein als bei traumatischer. In meinen Fällen habe ich überhaupt nicht Gelegenheit gehabt, die Fossa genauer zu untersuchen, theils weil die Patella schon reluxirt war, theils weil die Schmerzhaftigkeit bei der Untersuchung eine sehr grosse war und von einer Betastung der Fossa intercondylica Abstand genommen wurde. Im allgemeinen muss ich gestehen, bin ich bei den Grössenbeschreibungen der Fossa intercondylica etwas skeptisch.

Wenn Grössenangaben nicht durch Maass und Zahl ausgedrückt werden, sind sie immer relativ. Und welcher Chirurg bekommt denn eine normale Fossa intercondylica zur Palpation? Kaum einer. Woher soll er denn bei der Behauptung, die Fossa intercondylica sei klein, den vergleichenden Massstab nehmen? Mir würde viel eher wahrscheinlich sein, dass die Fossa intercondylica relativ gross gefunden wurde bei einer kleinen Patella; weil ich mir vorstelle, dass ein kleiner Körper aus einem grossen Loch eher entschlüpft.

Veränderungen des Bandapparates.

Fast alle Autoren geben an, dass bei der Patellarluxation der Bandapparat verändert ist. Meistens ist eine allgemeine Erschlaffung der Bänder des Kniegelenks vorhanden, so besonders bei den sogen. Kautschukmenschen, wie ich einen im ersten Falle kurz beschrieb, und wie ein anderer Fall von Bartels beschrieben wurde. Bei der congenitalen Form muss man diese Banderschlaffung a priori als angeboren ansehen, bei der traumatisch-habituellen Form hingegen fragt es sich wieder, ob die Banderschlaffung das Primäre ist oder erst durch die Luxation herbeigeführt wurde.

Mich veranlasst eine Angabe von Friedländer, der als Ursache der traumatischen habituellen Form in einem Falle von Roux angibt, dass die inneren Bänder der Patella zerrissen waren, dieser

Frage etwas näher zu treten. Die Ursache der Luxation des Roux'schen Falles konnten doch sicherlich nicht die zerrissenen Bänder sein, sondern umgekehrt, erst luxirt die Patella infolge irgend einer Ursache, Trauma in diesem Falle; und durch die Luxation werden die Bänder so gezerrt, dass sie die Spannung nicht mehr aushalten können, sie reissen. Das Reissen der Ränder ist also eine Folge der Luxation und keine Ursache. Friedländer hat in seiner Tabelle das Causalitätsverhältniss nicht richtig aufgefasst. Aehnlich wie aber in diesem Falle die Bandzerreissung eine Folge der Luxation ist, kann auch die Banderschlaffung eine Folge sein. Ein habituell luxirendes Knie ist vor der ersten Luxation gewöhnlich nie auf seinen Bandapparat untersucht worden. Immer erst nach der Luxation. Die dann fast ausnahmsweise constatirte Banderschlaffung kann aber erst durch die Luxation entstanden sein. Der Erguss im Gelenk, welcher stets der Luxation folgt, muss sämmtliche Bänder selbstverständlich dehnen. So ist es erklärlich, dass die allgemeine Banderschlaffung im Kniegelenk von dem Untersucher gefunden wird und als Ursache mitbeschuldigt wird. Man kann aber von dem ursächlich disponirenden Moment der Banderschlaffung des Kniegelenks nur dann sprechen, wenn man sie vor der Luxation nachgewiesen hat, oder wenn man am andern gesunden Kniegelenk und vielleicht überhaupt noch an andern Gelenken Kapsel- und Bänderschlaffheiten feststellen kann. In den von mir beobachteten Fällen war an der andern gesunden Seite auch immer eine abnorm grosse Beweglichkeit der Patella zu constatiren. Deswegen neige ich persönlich der Ansicht zu, dass eine gewisse Schlaffheit des Bandapparates im Kniegelenk, namentlich des Ligamentum patellae proprium vorhanden ist und für das Entstehen der Luxation mit verantwortlich zu machen ist.

Erscheinungen von Seiten der Musculatur.

Als Ursache für die Luxation werden auch gewisse Veränderungen in der Musculatur angegeben, so beobachtete Heller eine Atrophie der Vasti in einem Fall (1850). In einem andern Fall (1857) erwähnt er Muskelcontractionen im Quadriceps, die zur Luxation führten. Dasselbe Moment gibt Aldibert an. Von Morgan Eve, Joachimsthal, wird ebenfalls Atrophie der Vasti erwähnt. Von Königsfeld und Künzel Abreissung des Vastus internus

und Trennung der Fascie zwischen Vastus internus und gracilis. Die Angabe der letzten Autoren dürfte wohl wieder als Folge der Luxation, nicht als Ursache aufzufassen sein, während die von den erstgenannten Autoren erwähnte Muskelschlaffheit als ursächliches Moment betrachtet werden kann, besonders die Schlaffheit des Vastus internus. Die Contraction des Vastus internus zieht ja die Patella nach oben und innen. Kann diese Contraction nicht ausgiebig genug geschehen, so ist, wenn noch andere Momente, die später besprochen werden, hinzutreten, eine Luxation möglich. Aber auch die Zuckungen im Quadriceps, die beschrieben wurden und wohl hauptsächlich im Caput externum und medium auftraten, können bei geeigneter Stellung des Unterschenkels zum Oberschenkel zur Luxation führen. In den von mir beobachteten Fällen konnte ich nur bei dem durch doppelseitige Luxatio coxae congenita complicirten Falle Atrophie der Ober- und Unterschenkelmusculatur nachweisen. Dieser Atrophie möchte ich aber für den vorliegenden Fall keine Schuld an der Luxatio patellaris beimessen. In meinen anderen Fällen, die rein traumatisch habituell waren, fand sich immer eine vorzügliche Musculatur des Unter- und Oberschenkels, wie es die Angabe der Patienten, dass sie stets vorzügliche Springer und Läufer gewesen seien, dass sie Schlittschuhlaufen, Berg- und Schneeschuhsport betrieben, erklärlich macht. Ich kann daher der Musculatur allein nicht die Schuld geben am Zustandekommen der Patellarluxation. Ich gebe jedoch zu, dass pathologische Zustände der Musculatur, namentlich des Oberschenkels, vorhanden sein können, die dann mitbegünstigend für die Entstehung der Luxation wirken.

Fassen wir die Ausführungen über ätiologisch disponirende Momente zusammen, so kommen in Betracht ein graciler Bau des ganzen Kniegelenks, eine grosse Mobilität der Patella, veranlasst durch Banderschlaffung, und endlich Schlaffheit der Musculatur, namentlich des Vastus internus. Finden sich diese anatomischen Verhältnisse einzeln oder combinirt, so kann eine Luxatio patellaris, die zum erstenmal direct durch ein Trauma veranlasst war, zu einer habituellen Luxation werden.

Das Trauma.

Wir müssen uns jetzt zu dem Trauma wenden, das die Luxation auslöst. Ich möchte hier einen Unterschied machen, indem ich das

Trauma, welches die erste Luxation veranlasste, isolirt bespreche von den Traumen, welche eine wiederholte Luxation herbeiführten.

Das Trauma kann eine directe äussere Gewalt sein, welche das Kniegelenk trifft und die Patella luxirt; es kann auch eine Gewalt sein, die durch eine besondere Stellung des ganzen Körpers auf das Kniegelenk ausgeübt wird, aber nicht von aussen an das Gelenk herantritt, und endlich können äussere Gewalt und Körperstellung zusammenwirken.

Es wird sehr schwer sein, im einzelnen Fall genau und sicher zu analysiren, welcher Art das Trauma gewesen ist und gewirkt hat, ob nur eine äussere Gewalt wirkte, ob nur eine besondere Stellung des Körpers wirkte, ob beides zusammentraf. Die äussere Gewalt allein wird nach den Untersuchungen von Streubel nur in den seltensten Fällen die Luxation bewirken. Gewöhnlich wird zu der äusseren Gewalt hinzutreten die besondere Stellung oder der Hang des Körpers. Anderseits fehlt oft die äussere Gewalt und es wirkt nur die Eigengewalt des Körpers, der eine zur Luxation führende Stellung einnimmt.

Als äussere Gewalt werden angegeben die Quetschung des Knies zwischen ein Kohlenfass und den Bootsrand beim Kohlentrimmen (Meade). Der heftige Stoss des Erdbodens gegen den Fuss (Meade). Ein Dragoner springt über ein Pferd hinweg und stösst mit dem inneren Fussrand so heftig auf den Boden, dass die Patella luxirte. In einem Fall stürzt die Patientin vom Rade, kommt offenbar auch mit dem Fuss in eine falsche Stellung zum Erdboden und luxirt die Patella.

Anderson beschreibt, wie ein Mädchen die Patella luxirt, indem sie sich beim Erheben aus knieender Stellung mit der Kniescheibe an einen Stuhl stösst. Chabrely erwähnt, dass durch den Hufschlag eines Pferdes die Luxation bewirkt wurde.

Einen interessanten Fall erwähnt Goldthwait, bei dem das stete Treten einer Nähmaschine im Verlaufe von 20 Jahren eine Luxation zuwege brachte. Doch kann man diesen Fall schon nicht mehr zu den durch rein directe äussere Gewalt veranlassten rechnen. Es fand hier eine Summation von Stössen gegen den Fuss des rechtwinklig im Knie gebeugten Schenkels statt, die offenbar im Laufe der Zeit zur Lockerung und Erschlaffung des Bandapparates führte und dann bei einem vielleicht etwas stärkeren Zutreten auf der

Maschine die Luxation direct verursachte. Dieser Fall bildet sonach einen Uebergang zu denjenigen, welche durch eine besondere Körperstellung bewirkt werden.

Typisch für die Entstehung der Luxation durch besondere Körperstellung ist mein 2. und 4. Fall: die Körperstellung beim Schneeballwerfen; der Unterschenkel ist im Kniegelenk leicht gebeugt und fixirt. Der Rumpf macht eine Drehung nach der entgegengesetzten Seite. Der Oberschenkel macht eine Rotation nach innen. Der Unterschenkel wird in leichte Abduction vom Oberschenkel gestellt. Der innere Fussrand wird stark gegen den Fussboden angepresst, weil er auszugleiten in Gefahr kommt. Da, in dieser Stellung erfolgt die Contraction des Quadriceps und die Patella wird über den Condylus femoris hinweggehebelt. Ebenso wie beim Schneeballwerfen ist auch die Körperstellung zu erklären während eines Falles, der ja auch häufig als Ursache angegeben wird. Wir finden so die Angabe, dass eine Patientin beim Tragen eines Kindes umfallen wollte auf glattem Boden (Karl Künzel 1894). Mein vierter Patient wollte mit einem Knüttel eine Maus todtschlagen. Auch dabei wird der Fuss festgestellt und der Oberkörper macht, um dem schlagenden Arme die nöthige Wucht mitzugeben, eine Rotation nach der entgegengesetzten Seite.

Fragen wir uns, welche Momente am häufigsten die erste Luxatio patellae bewirken, so wurden von meinen 3 Fällen 2 durch besondere Körperverdrehung, Muskelcontraction, bewirkt, einer dagegen durch directes Trauma. Dannegger zählt 23 Fälle auf, von denen 13 durch äussere Gewalt, namentlich Fall auf den Boden, Verschütten, directen Stoss gegen das Knie, zum Beispiel beim Reiten, verursacht wurden, während die Aetiologie der übrigen 10 entweder durch besondere Muskelcontraction geschieht, oder nicht genau angegeben wird. So scheint bei der ersten Luxation doch das directe Trauma etwas zu überwiegen. Anders stellt sich das Verhältniss, wenn man das Trauma der habituell gewordenen Luxation betrachtet. Hier wirkt fast nie ein äusseres Trauma ein, sondern immer die anormale Körperstellung, die besondere Muskelcontraction. Hat eine Luxation einmal stattgefunden, so wird sie zum zweiten, dritten und öfteren Falle fast immer bewirkt durch eine fehlerhafte Stellung des Knies. Ein kleiner Kieselstein, gegen den der Fuss tritt, eine höckerige Oberfläche des Bodens, die einen Fehltritt veranlasst, eine glitschrig-schlüpfrige Bodenfläche, auf die der Fuss

auftreten muss, das blosse Herabsteigen einer Treppe werden als Ursachen angegeben. Es folgt also kein directes Trauma, sondern die unsichere fehlerhafte Körperstellung im Verein mit der dann unbewusst auftretenden Contraction des Quadriceps, die dem Körper den Halt geben soll, bewirken die Luxation.

Die Symptome der Luxatio patellae.

Ebenso wie wir bei den Ursachen der Luxatio patellae unterscheiden müssen, ob eine erste Luxation oder eine im Anschluss daran habituelle vorliegt, so ist auch die Symptomatologie etwas verschieden, je nachdem wir eine ganz frische oder schon habituell gewordene Luxation zu Gesicht bekommen.

Objectiv wird das Bild der frischen Luxatio patellaris beherrscht durch die Lage der Patella und den Erguss ins Gelenk. Bekommt man die Patellarluxation ganz frisch zu Gesicht, so fehlt letzterer noch vollständig, dagegen findet man die Patella meist nicht an der normalen Stelle. Oft aber ist die Luxation und Reposition der Patella eine so schnelle, dass der schnell hinzugerufene Arzt schon nicht mehr die abnorme Stellung der Patella constatiren kann. Unbewusst greift der Patient selbst nach dem verletzten Knie und bringt durch eine zweckmässige Bewegung die Patella an ihre richtige Stelle. Ist jedoch der Instinct des Verunglückten oder sein eigenes Können nicht so gross, die Reposition selbst zu bewerkstelligen, so wird der Arzt die abnorme Stellung constatiren können.

Theoretisch hat man nun nach Malgaigne und Streubel je nach der möglichen Lage der Patella folgende Luxationen unterschieden:

1. vollständige, bei denen die Patella vollständig die Fossa patellaris verlassen hat.

Sie können

a) nach innen

b) nach aussen

stattfinden.

2. Unvollständige, bei denen der äussere Rand der Patella

a) nach aussen

b) nach innen

verschoben ist, bei denen jedoch die Fossa Patellaris noch nicht ganz leer ist.

3. Verticale Luxationen, bei denen die Patella sich um ihre Längsachse gedreht hat und

a) nach innen

b) nach aussen

mit ihrer präpatellaren inneren Fläche schauen kann.

4. Totale Umwendungen der Patella, bei der die Drehung der Patella 180° um die Längsachse beträgt, mithin die präpatellare innere Fläche nach oben zu liegen kommt.

Endlich sind noch Luxationen nach aufwärts möglich infolge Abreissens des Lig. pat. proprium. Doch sind diese Fälle streng nicht zu den Luxationen zu zählen.

Für die habituell gewordenen Luxationen kommen nun von den angeführten Formen erfahrungsgemäss nur die Luxationen nach aussen in Betracht.

Die Luxation nach innen ist an sich eine sehr seltene Form, so dass H. v. Meyer und Dannegger ihr Vorkommen überhaupt leugnen. Mein erster Fall jedoch war ein solcher, weil man willkürlich die Patella nach der Innenseite schieben konnte. Auch hat Malgaigne unter 46 Fällen 6 innere und Streubel unter 120 Fällen ebenfalls 6 innere gesehen. Also vorkommen können die inneren Luxationen. In diesen Fällen findet man natürlich die Fossa intercondylica leer und die Patella auf der Seite der Condylus fem. internus.

Die verticalen Luxationen, welche durch Drehung der Patella um ihre Längsachse erfolgen, sind ebenfalls sehr selten und kommen für die habituell werdende Luxation kaum oder gar nicht in Frage. Der Grund, weswegen diese nicht habituell werden, liegt wohl in der Grösse der Verletzung. Denn bei der verticalen Luxation ist gewöhnlich eine starke Zerreissung der Gelenkkapsel vorhanden, die mit reducirtem Volumen infolge narbiger Retraction heilt und deshalb für die Zukunft einer weiteren Luxation hindernd ist, während bei der habituell werdenden seitlichen Luxation gewöhnlich keine Zerreissung der Kapsel stattfindet, sondern nur eine maximale Dehnung und Weitung der Kapsel.

Für die habituelle Patellarluxation ist also zunächst das Vorhandensein der Patella an der äusseren Seite des Kniegelenks zu constatiren. Ich habe zunächst die Lage der Patella im allgemeinen als „an der äusseren Seite des Kniegelenks“ angegeben, weil die anatomische Nomenklatur des Kniegelenks keine ganz einheitliche

ist. Ich muss daher kurz auf die normal anatomischen Verhältnisse des Kniegelenks, soweit sie für die Patellarluxation in Betracht kommt, eingehen. Ich folge dabei den Ausführungen Dannegger's, eines Schülers H. von Meyer's.

Das untere Gelenkende des Femur zeigt drei Abtheilungen, welche durch seichte Rinnen von einander getrennt sind. Vor der Fossa intercondylica liegt eine tief eingeschnittene Rolle, Trochlea femoris, die Rutschfläche der Patella; seitlich der Fossa intercondylica liegen zwei langgezogene Gelenkflächen, Condylus externus und internus femoris. Hauptsächlich zum Gleiten für die Tibia bestimmt. An jeder Seite des Femur oberhalb der Condylen ragen zwei Höcker hervor, das sind die Epicondyli femoris externus und internus. Unter Planum epicondylicum ist die Ebene verstanden, welche den Epicondylus bis zur Gelenkfläche (Condylus und Trochlea) umgibt. Die Seitenränder der Trochlea verlaufen nach oben auf der vorderen Fläche des Femur als zwei niedrige gerundete Leisten: Crista supratrochlearis externa und interna. Zwischen den beiden Cristae supratrochleares ist eine seichte Vertiefung Fossa supratrochlearis.

Die Grösse der Trochlea ist nun keineswegs ein Maassstab für die Excursionsgrösse der Patella, diese steht in der äussersten Streckstellung so hoch, dass sie nur noch mit dem unteren Rande ihrer Gelenkfläche den oberen Trochlearrand berührt, und steht bei äusserster Beugung so tief, dass sie gar nicht mehr die Trochlea berührt, sondern nur noch mit ihren Seitenrändern an beiden Condylen aufliegt.

Die Patella selbst hat zwei Gelenkflächen, eine obere und eine untere, nur der grössere obere Theil kommt als Gleitfläche in Betracht. Beide Gelenkflächen sind durch einen 5—6 mm breiten Querwulst von einander getrennt, ausserdem trennt ein senkrecht gestellter Wulst die Gelenkflächen in einen inneren und äusseren Theil. Es hat demnach die Gelenkfläche der Patella vier Hauptfelder, die man als oberes inneres, unteres äusseres etc. Feld oder oberes Doppelfeld, inneres Doppelfeld etc. bezeichnen kann. Die Bewegung der Patella geht auf der Trochlea nun derartig vor sich, dass bei mässiger Streckung das untere Doppelfeld auf dem oberen Theil der Trochlea anliegt, während das obere, die Trochlea überragend, frei vor der Fossa supratrochlearis des Femur liegt. Bei mässiger Beugung dagegen liegt das obere Doppelfeld frei über dem unteren Theil der Trochlea und der Fossa intercondylica.

In extremster Streckstellung liegt die Patellagelenkfläche vor der Fossa supratrochlearis, in extremster Beugestellung liegt das äussere obere Feld der Patellagelenkfläche auf einer grossen dreieckigen Facette an der inneren Seite des äusseren Condylus und das innere obere Feld nur mit einem schmalen durch eine kleine Leiste abgegrenzten Saum seines inneren Randes an der äusseren Fläche des inneren Condylus.

Die Patella wird in ihrer Lage erhalten:

1. durch Theile der Kniegelenkskapsel,
2. Theile des Muskelapparates des Beines,
3. durch fasciale Gebilde, welche das Knie umgeben.

Die Kapsel des Kniegelenks ist vorne sehr schlaff, hat jedoch zwei Faserzüge das sogen. Retinaculum capsulare patellae externum und internum, die concentrirt von den Epicondylen ausgehen und sich divergent an den Patellarrand der entsprechenden Seite ansetzen. Alle Muskeln, welche vorn über das Kniegelenk hinziehen mit ihrer als Ligamentum patellae sich fortsetzenden Sehne, verleihen durch Druckwirkung der Patella Festigkeit. Eine besondere Festigkeit wird noch gewährleistet durch Sehnenzüge, welche bald dem Tensor fasciae latae, bald dem Glutaeus maximus entstammen, sich an das Tuberculum tibiae ansetzen und mit dem äusseren Rande der Patella als Retinaculum patellae externum fest verbunden sind.

Von den fascialen Gebilden sind vier Ligamenta flabelli formia, zwei untere und zwei obere, welche bogenförmig die Patella umgreifen und sie zu fixiren helfen, zu nennen.

Nach diesen kurzen anatomischen Bemerkungen wenden wir uns weiter der Symptomatologie zu. Das Lig. patellae proprium ist in der Regel nicht abgerissen, wohl aber stark gespannt, etwas lateralwärts von der Fossa intercondylica zu fühlen, ebenso palpirt man die Quadricepssehne lateralwärts verschoben. Die Gegend, in der normalerweise die Patella liegt, fühlt sich leer an, d. h. man kann die medialen Partien der Condylen, das ganze Planum epicondylicum abtasten, bei vollkommener Luxation die Cristae supratrochlearis externa und interna. Gewöhnlich aber bekommt man den Patienten nicht so früh zu Gesicht, sondern, er hat entweder die Reluxation selbst zu Stande gebracht, oder die Reluxationsversuche sind missglückt und es ist eine bedeutende Schwellung eingetreten. Dann ist das ganze Kniegelenk gleichmässig unförmig verdickt, man kann den Condylus internus palpiren, in der Gegend der Patella constatirt man eine gut eindrückbare, schwappende Fluctuation, die nach aussen zu über dem Condylus externus einen harten Tumor beherbergt. An dem gut abtastbaren Tumor kann man bald die Ränder der Patella palpiren. Gewöhnlich ist der laterale Rand nicht so gut zu tasten wie der mediale, weil die Patella bei der Luxation nach aussen gleichzeitig eine Rotation um ihre Längsachse ausgeführt hat, so dass die laterale Kante etwas mehr nach oben zu stehen kommt.

Soweit der objective Befund am betroffenen Knie selbst. Das Verhalten der übrigen Extremitättheile, also vom Fuss, Unter- und Oberschenkel der betroffenen Seite ist, wenn man Gelegenheit hat ganz frisch den Fall zu sehen, auch charakteristisch. Der Fuss ist meist plantar flectirt und liegt mit seiner Aussenseite dem Boden fast ganz an. Der Unterschenkel ist im Kniegelenk gebeugt und liegt dem

Boden gewöhnlich nicht fest an, sondern beschreibt mit der Unterlage derart einen Winkel, dass die Spitze desselben an den Malleolen zu suchen ist. Entsprechend ist die Lage des Oberschenkels; auch er ist leicht gebeugt, liegt mit dem Trochanter auf dem Erdboden und hebt sich bis zum Knie allmählich vom Erdboden ab. Diese Stellung ist für die frischen Fälle charakteristisch. Je häufiger sich die Luxation wiederholt, desto seltener trifft man diese Stellungen. Es kann dann die Luxation auch bei stärkster Extension im Kniegelenk eintreten. Hierhin gehören namentlich Beobachtungen von Townsend, Phocas und Aldibert. In diesen extremen Fällen geht bei äusserster freiwillig ausgeführter Streckung des Kniegelenks die Patella, durch die Quadricepscontraction gehoben vom Planum epicondylicum fort zur Aussenfläche des Condylus externus, verweilt dort einige Sekunden und begibt sich bei Erschlaffung des Quadriceps wieder an ihre normale Stelle. Das ganze spielt sich innerhalb kurzer Zeit bei völlig gestrecktem Knie ab. Zwischen diesen beiden Extremen, der Luxation bei rechtwinklig gebeugtem Knie und der Luxation bei gestrecktem Knie finden sich nun Zwischenformen und Stellungen des Kniegelenks, bei denen die habituell gewordene Luxation gerne eintritt. Es ist aber daran festzuhalten, dass die erste Luxation fast immer bei gebeugtem Knie eintritt, dass jedoch, je häufiger die Luxationen sich wiederholen, um so leichter auch die Luxation bei gestrecktem Knie auszuführen ist. Es mag das seinen Grund darin haben, dass durch die wiederholten Luxationen einmal eine grössere Dehnung des Ligamentum patellae proprium, der Quadricepssehne und der peripatellaren Bänder eintritt und zweitens durch das stete Rutschen der Patella über den äusseren Condylus eine Abplattung und Atrophie des Condylus erreicht wird, die dem Hinübergleiten der Patella weniger Widerstand entgegensetzt. Ist die falsche Gleitfläche einmal angebahnt und die nöthige Länge der Bänder erreicht, so genügt jede freiwillige Contraction des Quadriceps, um die Patella seitlich zu luxiren.

Die bei der ersten Luxation vorhandene Schwellung geht in der Regel nach 3—8 Tagen auf die Application von Eisblase, Compression und Ruhe zurück. Doch bleibt ein ganz minimaler Erguss, den man noch Monate- und Jahrelang nachweisen kann, bestehen. Er ist allerdings sehr gering, bei gebeugtem Kniegelenk sieht und fühlt man die Fossae subpatellares ein wenig mehr verstrichen als die entsprechenden Gruben der anderen gesunden Seite. Bei einer

zweiten Luxation wiederholt sich der Erguss. Er erreicht diesmal jedoch schon nicht mehr die Grösse des ersten Ergusses, die Schwellung geht auch meist noch schneller zurück wie das erste Mal. Wieder jedoch bleibt ein kleinster Rest bestehen. So kann man eigentlich nach jeder Luxation die Schwellung nachweisen. Schliesslich jedoch, wenn die Luxationen monatlich, wöchentlich und täglich, ja bei jedem Schritt sich einstellen, findet keine Schwellung mehr statt. Aber auch in diesen Fällen kann man oft noch einen kleinen Rest Erguss nachweisen. Ueber die Art des Ergusses liegen keine besonderen Mittheilungen vor. Bei der ersten Luxation wird derselbe blutig serös sein. Bei älteren Luxationen wird nur die seröse Natur vorherrschen.

Zum Unterschied von der congenitalen Patellarluxation, bei der die Schmerzhaftigkeit gar nicht gross oder überhaupt nicht vorhanden ist, ist der Schmerz beim Eintreten der habituellen Luxation ein ganz intensiver. Und zwar kann man wieder sagen, dass die Schmerzhaftigkeit um so mehr nachlässt, je häufiger sich die Luxation wiederholt. Die Aldibert'schen Fälle, welche ihre Patella täglich, ja stündlich mehrmals luxirten, mein erster Fall, der ebenfalls willkürlich die Patella luxiren konnte, sind schon als Uebergänge zu den congenitalen Fällen aufzufassen. Hier ist die Schmerzhaftigkeit eine äusserst geringe. Kapsel und Bänder sind durch das häufige Luxiren und Reponiren derart gelockert, dass kein besonderer Schmerz eintritt. Anders ist es in den Fällen, die seltener recidiviren. Jede Luxation ist dort von einem ganz intensiven Schmerz gefolgt. Der Schmerz ist so gewaltig, so plötzlich einsetzend, dass er unwillkürlich von einem lauten Aufschrei begleitet wird, selbst wenn der Patient keine besonders empfindliche Natur ist. Dieser acute blitzartige, den Patienten zu Boden werfende Schmerz, der ihm seine Besinnung rauben kann, verschwindet sofort, wenn die Patella reponirt wird.

Charakteristisch für die Intensität des Schmerzes und für das sofortige Nachlassen desselben nach der Reposition ist die Beschreibung des Kollegen Fall II, der zum letztenmal beim Anlegen eines Strumpfgipsverbandes ausrutscht, vor Schmerz aufschreit, die Gipsbinde entfällt seinen Händen, er reponirt sofort selbst seine Patella, der Schmerz lässt sogleich nach und er kann noch die Gipsbinde, welche zur Erde gefallen war, weiter abwickeln. Sie war also noch nicht hart geworden, in so kurzer Zeit spielte sich der Vorgang ab, so kurz währte der Schmerz.

Es ist natürlich klar, dass mit dem Aufhören des betäubenden Schmerzes, also nach der Reposition, die Schmerzhaftigkeit nicht vollständig fort ist. Ebenso wie bei Luxationen an anderen Gelenken bleibt sie auch bei der Patellarluxation. Je grösser die Bänderzerreissung war, um so länger beansprucht der Heilungsprocess, um so länger wird auch die Schmerzhaftigkeit bestehen bleiben. Noch nach Monaten sind gewisse Stellen am Kniegelenk, so besonders der Ansatz der Quadricepssehne am oberen Rande der Patella und der Condylus externus femoris auf Druck empfindlich. Diese Empfindlichkeit verliert sich erst allmählich. In unseren Fällen ist diese Schmerzhaftigkeit nie so gross gewesen, dass sie den Betroffenen an der Ausübung seiner Arbeit und in seiner Thätigkeit gehindert hat. Andere Autoren jedoch berichten anders, so Trendelenburg, dessen Patient über fortwährende Schmerzen klagte und ihn absolut zum operativen Vorgehen veranlassen wollte und auch veranlasste. Aehnliches berichtet Hoffa, dessen Patientin ihn gerade wegen ihrer heftigen Schmerzen im Knie zur Operation zwang.

Wir müssen also zusammenfassend uns dahin äussern, dass der Schmerz der acuten Luxation immer ein sehr intensiver ist, dass die Schmerzhaftigkeit nach der Reposition oft bald nachlässt, in anderen Fällen jedoch dauernd den Patienten gehunfähig macht.

Die Behandlung.

Bei der Besprechung der Behandlung der habituellen Patellarluxation müssen wir wieder gesondert betrachten erstens die Behandlung der frischen Luxation, zweitens ihre Nachbehandlung und endlich drittens die Massnahmen, welche man getroffen hat, um das Recidiviren der Luxation zu verhüten.

Die frische Luxation muss zunächst, wie das selbstverständlich erscheint, reponirt werden.

Die Art und Weise der Reposition muss sich natürlich ganz dem concreten Fall anpassen.

Da bei jeder Patellarluxation, mag sie nach aussen oder innen, complet oder incomplet sein, immer eine Contraction und abnorme Richtung und Verlängerung des Quadriceps vorliegt, so muss man die Ansätze des Quadriceps auf die geringste Entfernung zu bringen suchen, dies geschieht durch Beugung des Oberschenkels im Hüftgelenk und Streckung im Kniegelenk.

Es ist interessant zu beobachten, dass diejenigen, welche sich selbst die Patella reponiren, instinctiv in diese Stellung gedrängt werden. Indem die Hand nach der luxirten Patella fasst, wird der Oberkörper nach vorne gebeugt, der Oberschenkel der Hand entgegen gebracht, so dass der Patient wie zusammengekrümmt am Boden liegt. In dieser aufgerollten Stellung gelingt ihm die Reposition am leichtesten.

Hat er jedoch die Kraft nicht finden können den Schmerz der Aufrichtung zu überwinden, sondern bleibt mit unreponirter Patella am Boden liegen, so bringt der Arzt durch die genannte Bewegung, Beugung im Hüft-, Streckung im Kniegelenk combinirt mit einem leichten seitlichen Druck von aussen unten nach innen oben die Patella meist an die richtige Stelle. Bei Luxation nach innen muss natürlich der Druck in umgekehrter Richtung wirken. Diese Luxationsform ist aber eine sehr seltene.

Bei der verticalen Luxation hat Streubel den vorstehenden äusseren Rand der Patella nach aussen niedergedrückt; durch diese Drehbewegung wurde der innere Rand aus seiner Feststellung gelöst, der Quadriceps contrahirte sich und zog die Patella selbstthätig an ihre normale Stelle zurück. Ist jedoch die Spannung des Quadriceps eine zu starke und gelingt der Versuch ihn zu erschlaffen wegen der grossen Schmerzhaftigkeit nicht, so muss man, wie Anderson in „Two cases of rotatory dislocation of the patella“ (Lancet 1892, Bd. I) es machte, narkotisiren. In Narkose gelingt dann die Reposition leicht.

Noch schwieriger gestaltet sich die Reposition, wenn die Luxation noch mit anderen Verletzungen combinirt ist, z. B. im Falle von Montenovesi, bei dem gleichzeitig eine Tibiafractur vorlag. Hier konnte nur durch blutige Operation ein Resultat erzielt werden. Ueber die operative Behandlung wird später berichtet werden.

Ebenso musste Schmidt (Centralblatt für Chirurgie 1900, S. 1025) die Patella blutig freilegen und reponiren. Es ist also die Reposition der vertical luxirten Patella entschieden schwieriger, als die der gewöhnlich nach aussen luxirten.

Die Nachbehandlung der Reposition ist die bei anderen Verrenkungen auch übliche.

Anfangs, ist die Schwellung und die Schmerzhaftigkeit noch eine sehr grosse, wird man sich beschränken, durch gute Lagerung und durch Eisblase dem Patienten Linderung zu verschaffen. So-

bald die Schmerzhaftigkeit nachgelassen, macht man einen Compressionsverband. Es ist zweckmässig, diesen bei dem ersten Auftreten lieber etwas länger liegen zu lassen, etwa 4—6 Wochen, und absolute Schonung des Knies anzuempfehlen, weil die Gefahr einer Vereiterung des Gelenks doch nicht ganz ausgeschlossen ist. Später, nach 6 Wochen etwa, hat dann die gymnastische Behandlung einzusetzen. Massage der Unter- und Oberschenkelmusculatur, namentlich des gewöhnlich stark atrophisirten Quadriceps, die Anwendung des faradischen Stromes, active und passive Bewegungen; kalte Strahldouchen werden von vielen Autoren empfohlen und sind im Stande, eine allgemeine Kräftigung der Extremität zu erreichen.

In der Zeit, wo diese therapeutischen Massregeln nicht zur Anwendung kommen, lässt man das Kniegelenk einen gewöhnlichen Wickelverband tragen, wie schon Galen in „de fasciis" die Testudo angewendet wissen will. Diese einfachen Bindenverbände sind der Ausgangspunkt der ganzen sogen. mechanisch-orthopädischen Nachbehandlung geworden, einer Behandlung, die das Reponiren der Patella sich zum Ziel setzte.

Die gewöhnliche Flanellbindeneinwickelung verstärkte man durch Pelotten, welche gegen die Patella einen steten Druck ausüben sollten. Statt der Bindeneinwickelung nahm man elastische Kniegürtel und Kniestrümpfe, die den Contouren des Knies sich exact anlegten. Die Pelottenbehandlung hatte den Nachtheil, dass man durch die Binden die Pelotte nicht dauernd auf den rechten Ort drücken lassen konnte. Sie verschoben sich zu leicht. Die Kniegürtel comprimirten entweder zu stark und belästigten den Patienten namentlich durch Druck in der Kniekehle sehr, wenn sie recht fest und straff ansassen, oder aber sie sassen zu lose und es erfolgte trotz des Tragens wieder eine Luxation.

Deswegen construirte man complicirtere Apparate. Der von Isermayer besteht aus Unter- und Oberschenkelschienen, die in Verbindung mit einer Kniekappe stehen. Die von Itard construirte bestand aus Leder, die in ihrer oberen Hälfte ein hufeisenförmiges Kissen trug, das durch einen Riemen gegen die Patella gedrückt wurde. Von der Kappe gingen seitlich zwei Riemen nach abwärts, die unter die Fusssohle geführt wurden und die Patella nach abwärts ziehen sollten. Andere Apparate, theils complicirter, wurden von Heller, Bailly, Bradford, Wely und Pearson angegeben. Man kann wohl leider von allen Apparaten, die eine Fixation der

Patella bewirken sollen, sagen, dass sie nichts taugen. Diejenigen, welche die Patella wie mit einem Ring umgreifen, schaden mehr, als sie nützen; sie heben gewissermassen die Patella von der Fossa intercondylica ab, dehnen infolgedessen die patellaren Bänder und leisten einer Erschlaffung des Bandapparates Vorschub. Aber sie stören auch die Circulation des ganzen Kniegelenks: Oedeme, Decubitus können eintreten; der präpatellare Erguss, der an sich schon recht langsam resorbirt wird, nimmt zu, kurz es können, wenn der Patient nicht von selbst den Apparat beiseite legt, schwere Störungen eintreten, wie mir besonders Fall IV bewies, der dank seines ihm vom Bandagisten construirten Pelottenapparates wieder einen tüchtigen Gelenkerguss acquirirte.

Wenn man diese nicht gerade guten Zeugnisse über die Bandagenbehandlung der Patellarluxation besitzt, so dürfte es gewagt sein, noch mit einer anderen neuen Bandage für das Leiden an die Oeffentlichkeit zu treten. Besonders da uns ausser der Bandagenbehandlung noch die Operation zur Verfügung steht. Da jedoch eine kritische Betrachtung die Fehler der bisherigen Bandagen nachweisen kann, und eine operative Behandlung nicht immer indicirt ist, öfter überhaupt ganz verweigert wird, so glaube ich kurz meine dahingehenden Beobachtungen erwähnen zu dürfen. Die Beobachtung des Mechanismus der Kniescheibenverrenkung hat uns gezeigt, dass die Patella stets dann luxirt, wenn der Unterschenkel zum Oberschenkel eine abnorme Stellung einnimmt, wenn nämlich der Unterschenkel abducirt und aussen rotirt, der Oberschenkel adducirt und innen rotirt wird. Man muss also in allererster Linie — will man die Luxation verhüten, dafür sorgen, dass die Extremität nicht in diese abnorme Stellung kommen kann. Man muss also einen Hülsenapparat construiren, der nur Beugung und Streckung im Kniegelenk gestattet. Das wird sehr einfach erreicht durch Ober- und Unterschenkelhülsen, die an der Aussen- und an der Innenseite mit Schienen armirt sind, welche ein Charniergelenk in der Höhe des Kniegelenks besitzen. Sind die Hülsen gut modellirt, so liegen sie der Extremität vorzüglich an und können keinen Druck verursachen.

Diese einfache Hülse verhindert, dass die Extremität in die zur Luxation prädisponirende Stellung gebracht wird, und dürfte in den meisten Fällen schon genügen. Eine directe Fixation der Patella halte ich für überflüssig. Sind jedoch die Patellarbänder

sehr verlängert und erschlafft, so dass man durch directen Druck auf die Patella eine Verkürzung der Bänder herbeiführen will, so muss man eine gut gepolsterte weiche Lederkappe über die vorderen und die seitlichen Kniegelenkspartien spannen und diese Kappe sowohl bei Beugung, wie bei Streckung des Knies immer in gespannter, d. h. dem Knie fest anliegender Lage erhalten. Das kann man durch 8 Gummizüge, die in verschiedener Spannung 4 an den oberen und 4 an den unteren Schienen befestigt sind, erreichen. Meiner Ansicht nach jedoch ist die Kappe meist überflüssig. —

Man hat die Unbequemlichkeiten der Bandagenbehandlung durch operatives Vorgehen endlich zu beseitigen versucht.

Fast jeder Operateur seit Wright, welcher der Vater des operativen Vorgehens ist, schuf sich eine eigene, dem bestimmten Falle angepasste Operationsmethode.

Man kann alle Methoden in 3 grosse Gruppen sondern.

1. Operationen an den Knochen.
2. Operationen an der Gelenkkapsel und den Bändern.
3. Operationen an den Knochen und dem Bandapparat.

Betrachten wir zunächst die ad 1 gehörigen Operationsmethoden. Fowler ging am radicalsten vor. Er exstirpirte einfach die Patella und erzielte Heilung, ohne dass eine besondere Bewegungsstörung zurückblieb.

Weniger radical aber eingreifender sind die einfachen, auf Beseitigung des Genu valgum gerichteten Osteotomien nach Mac Ewen, die keilförmige oder lineare Osteotomie, welche von Davies-Colley empfohlen wurden.

Wieder anders ist das Vorgehen von Lucas Championière, der die Trochlea mit Hammer und Meissel erweitert und am Condylus internus die Patella durch Naht fixirt. Nicht so eingreifend sind die ad 2 gehörigen Operationsmethoden.

Sie haben alle das Gemeinsame, dass eine Verkleinerung der Kniegelenkskapsel herbeigeführt wird.

Wright nähte die mediale Gelenkfläche der Patella an den Condylus internus fest, Ricard faltete die innere Gelenkkapsel wulstartig zusammen und vernähte den Wulst an die Haut. Aehnlich verfuhren Hoffa und Schanz.

Menard resecirte ein Stück der inneren Kapselwand und erreichte dadurch Schwund der vergrösserten Kapsel und Heilung.

Complicirter sind natürlich die Methoden, welche gleichzeitig Knochen, Gelenkkapsel und Bänder angreifen.

Roux, Montenovesti, Casati, Pollard und Aldibert operirten die Patellarluxation auf diese Weisen.

Aldibert combinirte die Osteotomie mit der Wulstbildung an der inneren Kapsel und verbreiterte gleichzeitig noch durch Ausmeisselung die Trochlea. Er ist wohl derjenige, der am complicirtesten vorging.

Pollard begnügte sich mit einer Ausmeisselung der Trochlea, so dass die Patella bei Beugung und Streckung nicht mehr luxiren konnte. Zur grösseren Sicherung resecirte er noch ein Kapselstück.

Roux fixirte die Patella durch Nähte an der inneren Kapselaponeurose, löste die Insertion des Ligamentum patellae proprium von der Tuberositas tibiae ab, legte die Innenseite der Tibia frei und nähte es an die dort angefrischte Tibia an. Casati verfuhr ähnlich wie Roux, nur vernagelte er die Patella an der Innenseite der Tibia. Zur Correction des gleichzeitig bestehenden X-Beins wurde noch die Osteotomie hinzugefügt.

Trendelenburg hat mit dieser Operation keinen Dauererfolg erzielen können. Er verlängerte deshalb den Condylus externus etwa um ½ cm in der Weise, dass er ihn in frontaler Richtung einmeisselte und in die Meisselspalte einen kleinen Elfenbeinstift eintrieb. Die mit Genu valgum combinirten Fälle osteotomirte er nach Mac Ewen.

Eine ganz gesonderte Stellung nimmt die Operationsmethode von Thomas und Ridlon ein. Da sie die Ursache des Luxirens hauptsächlich in einem zu schwach entwickelten Condylus externus sehen, suchen sie eine Hypertrophie desselben herbeizuführen dadurch, dass sie ihn anhämmern und künstlich Knochenproduction hervorrufen.

Ebenso mannigfaltig wie die Bandagen, so verschiedenartig sind also auch die Operationen, welche für die Behandlung der habituellen Patellarluxation angegeben sind.

Die meisten Autoren wollen mit ihren Operationsmethoden gute Resultate erzielt haben. Leider kann man die Zeit, welche für einen Dauererfolg massgebend ist, nicht beurtheilen. So wird z. B. von Künzel aus der Erlanger Klinik über einen Fall berichtet. der 6½ Monate nach der Operation noch beschwerdefrei war und natürlich als geheilt angeführt wird. Derselbe Fall war jedoch

2 Jahre vorher schon einmal operirt worden und ebenfalls geheilt entlassen. Es ist natürlich sehr gut möglich, dass nach einem längeren Abschnitt, als 6½ Monate es sind, trotz der Operation wieder ein Recidiv eintritt. Vergleicht man damit die Fälle, welche nicht operirt worden sind und auch Jahre lang recidivfrei blieben, wie mein zweiter Fall, welcher volle 4 Jahre zuletzt frei blieb, so muss man die Heilresultate nach Operationen doch auch etwas skeptisch betrachten. Jedenfalls nöthigt uns dieser nicht absolut sichere Erfolg der blutigen Operation, eine ganz scharfe Indicationsstellung, wann wir operiren dürfen, ab.

Wir sollen nicht operiren, wenn die Störungen nach der Luxation und der stattgefundenen Reposition keine grossen und dauernden sind, wenn der Gang vollkommen sicher und schmerzlos ist. Selbst wenn die Luxation sich wiederholt, selbst wenn eine Banderschlaffung zurückgeblieben ist, soll nicht operirt werden, denn die Zeitdauer, welche die vollständige Heilung des operirten Knies einschliesslich Nachbehandlung erfordert, ist zum mindesten schon so lang, wie die Behandlung von zwei- und mehrfacher Patellarluxation in Anspruch nimmt. Ja in meinen Fällen hat bei den letzten Luxationen eine eigentliche Behandlung überhaupt nicht mehr stattgefunden. Die Patella wurde reponirt, Flanellbinden um das Knie gewickelt, und die Patienten gingen theils ihrem Sport, theils ihrer Arbeit sofort wieder nach.

Man darf dagegen operiren, wenn trotz erfolgter Reposition die Beschwerden beim Gehen so grosse sind, dass dadurch die Erwerbsfähigkeit geschädigt und die Psyche derart alterirt wird, dass die Patienten jegliche Freude am Leben verlieren. Solche Fälle kommen sicher auch vor. So erzählte Trendelenburg auf der Naturforscherversammlung in Aachen von einem Patienten, der ihn mit seinen Bitten, operirt zu werden, geradezu verfolgt habe. Welcher Operation man in dieser Lage den Vorzug geben soll, muss natürlich eine genaue Untersuchung des Falles und eine sorgfältige Berücksichtigung der anatomischen Verhältnisse ergeben. Ich glaube, dass man diese hochgradige Beschwerden tragenden Fälle nicht mit einer einfachen Kapselverengerung von ihrem Leiden befreien kann, weil nachträglich doch immer wieder eine Dehnung der Kapsel eintritt, sondern ich bin der Ansicht, dass, wenn man sich einmal zur Operation entschliesst, man dann auch alles versuchen muss, um einen dauernden Erfolg zu erzielen. Und diesen scheinen mir doch

die osteoplastischen Operationen event. combinirt mit Kapselverengerung oder je nach den Umständen mit Osteotomie, eher zu versprechen.

Literatur.

1. Aldibert, Des luxat. habituelles etc. Revue mensuelle des maladies de l'enfance 1894, Nov. u. Dec.
2. v. Ammon, Angeborene chirurg. Krankheiten des Menschen S. 14.
3. Anderson, Two cases of rotatory dislocation of the patella. Lancet 1892, October 1.
4. Appel, Zur Lehre von den congenitalen Patellarluxationen. Münchener med. Wochenschr. 1895, Nr. 25.
5. Bajardi, Lussatione cong. della rotula all' esterno. Archiv. di ortoped. 1891.
6. Bardenheuer, Ueber Kapselverengerung bei Gelenkaffectionen. Aachener Naturforscherversammlung 1900.
7. Berard, Dictionnaire de Médecine en XXX Vol. T. XXVII p. 630.
8. Béreaux, Des luxations récidivants de la rotule et de leur traitement. Thèse de Paris. G. Steinheil 1894.
9. P. Berger, Dict. encyclop. des sciences méd. 3e série T. V p. 334.
10. Bloxham, The Lancet 1874, Vol. II p. 800.
11. Borchard, Luxation und Torsion der Patella nach aussen durch Muskelzug. Deutsche Zeitschr. f. Chir. 1901.
12. Boyer, Dict. d. sciences méd. Paris 1820. T. XLIX p. 112.
13. Brun, Luxation irreductible de la rotule. Bullet. et mémoire de la soc. de chir. de Paris T. 22 p. 237. Citirt nach Centralbl. f. Chir. 1897, p. 998.
14. P. Bruns, Die Luxation der Semilunarknorpel des Kniegelenks. Beiträge zur klin. Chir. Bd. 9.
15. E. Casati, Lussazione laterale esterna della rotula di antica data, cura chirurgica con processo proprio (1896 März 22 academia della scienze mediche e naturali di Ferrara). Citirt aus Centralbl. f. Chir. 1897, p. 854.
16. Derselbe, Cura chirurgica della lussazione permanente della rotula. Clinica chirurgica 1899, Nr. 4.
17. Caswell, American Journ. of med. science 1865, July.
18. Chabrely, Déplacement de la rotule consécutif à une rupture du tendon tibio-rotulien. Journal de méd. de Bordeaux 1890, Nr. 32. Citirt nach Centralbl. f. Chir. 1892, S. 279.
19. Chauvet, Des luxations de la rotule. Thèse de Paris 1841.
20. Chavignez, De la luxation de la rotule. Thèse de Paris 1838.
21. Chelius, Handbuch der Chirurgie Bd. 1 S. 677.
22. Dannegger, Versuche und Studien über die Luxationen der Patella. I.-D. 1880. Schaffhausen.
23. Eulenburg, Deutsche Klinik 1857, S. 48—49.

24. Friedländer, Die habituelle Luxation der Patella. v. Langenbeck's Arch. Bd. 63 Heft 2.
25. Goelich, Ein Fall von Verticalluxation der Kniescheibe. Centralbl. f. Chir. 1895, S. 28.
26. Goldwaith, Annals of surgery 1899, Nr. 1. (Ueber operative Heilung habitueller Kniescheibenverrenkung. Zur Therapie.)
27. Heller, Württemb. Vereinszeitschr. III, 3.
28. Hoffa, Zur Behandlung der habituellen Patellarluxation. Arch. f. klin. Chir. Bd. 59 Heft 2.
29. Hohenthal, Ueber die Verrenkungen der Kniescheibe. I.-D. Berlin.
30. Isermeyer, Ueber pathologische Luxationen der Patella nach aussen. v. Langenbeck's Arch. Bd. 8.
31. Koenig, Lehrbuch.
32. Koenigsfeld, Ueber Patellarluxationen. I.-D. Erlangen 1891.
33. Künzel, Ueber habituelle Luxationen der Kniescheibe. I.-D. Erlangen 1894.
34. Labrunie, Luxation de la rotule. Thèse de Paris 1842.
35. Link, Ein Fall von Verticalluxation der Kniescheibe. Centralbl. f. Chir. 1896, S. 381.
36. Malgaigne, Die Knochenbrüche und Verrenkungen. Deutsche Uebersetzung von C. G. Burger Bd. 2 S. 866.
37. Derselbe, Gazette médic. de Paris 1836, S. 433.
38. Michaelis, Deutsche Klinik 1854, Nr. 5.
39. Montenovesi, Lussazione inveterata della rotula. Rif. medic. 1893, April 18.
40. Ohrloff, Ueber congenitale Patellarluxation mit hochgradigem Genu valgum 1886.
41. Paletta, Exercitationes chirurgicae.
42. Paris, Luxations congénitales incomplètes. Thèse de Paris 1842.
43. Pearson, The after treatment of lateral dislocation of the patella by a new form of knee-cap. The Lancet. London 1884. Vol. II p. 12.
44. Perkins, Complete dislocation of patella, reduced by arthrotomy after 6 years. Annals of surgery 1893, Dec.
45. Philipeaux, Remarques sur le traitement des luxations complètes de la rotule en dehors. 1858, T. 54 p. 106.
46. Potel, Etude sur les malformations congénitales du genou. Thèse. Lille 1897.
47. Purrey, Reflexions sur les luxations traumatiques de la rotule en dehors. Paris 1887.
48. Ravoth, Deutsche Klinik 1857, 4.
49. Rousselot, De la luxation de la rotule. Paris 1804.
50. Schanz, Zur Behandlung der habituellen Patellarluxation. Zeitschr. f. orth. Chir. Bd. 7 Heft. 4.
51. Schmidt, Ein Fall von Luxation der Patella nach Abriss der Quadricepssehne. Centralbl. f. Chir. 1900, S. 1023.
52. Schou, Luxatio congenita patellae. Ugeskrift for Laeger P. 4 Bd. 28 p. 457. Cit. nach Centralbl. f. Chir. 1894, S. 1111.
53. Sehling, Ueber angeb. Kniescheibenverrenkungen. I.-D. Würzburg 1885.
54. Servier, De la luxation verticale ou de champ de la rotule. Paris 1851.

55. Servier, Du mécanisme de la luxation de champ de la rotule produite par la contraction musculaire. Moniteur des hôpitaux de Paris 1854, T. II p. 1194.
56. Singer, Zeitschrift der Gesellschaft der Aerzte zu Wien. 12. Jahrgang S. 295—322.
57. R. W. Smith, Dublin. patholog. Gesellschaft. Ref. nach Zielewicz.
58. Spitzy, Ueber die patholog. Mechanik eines Kniegelenks mit angeb. Luxation der Patella. Zeitschr. f. orth. Chir. 1899, Bd. 6 Heft 3 u. 4.
59. Steinler, Ueber die angeborene Luxation der Patella. Zeitschr. f. Heilkunde Bd. 19 Heft 4.
60. Stokes, Dublin quart. Journal of med. science 1865, Vol. 39. Reports of the Dublin pathol. Society p. 472.
61. Streubel, Schmidt's Jahrbücher 1866, Bd. 129 S. 311 und Bd. 130 S. 54.
62. Tillmanns, Lehrbuch.
63. Torino, Des causes de la permanence des luxations latérales externes de la rotule et de leur irréductibilité consécutive. Paris 1857.
64. Trendelenburg, Discussion zu Bardenheuer „Ueber Kapselverengerung bei Gelenkaffectionen". Aachen 1900.
65. Uhde, Virchow's Arch. Bd. 24 Heft 4 S. 414 u. 415.
66. Derselbe, Virchow's Arch. eod. loco.
67. Derselbe, Deutsche Klinik 1857, 13.
68. Derselbe, Deutsche Klinik 1857, 42.
69. Wiemuth, Die habituellen Verrenkungen der Kniescheibe. Deutsche Zeitschr. f. Chir. Bd. 61, 1 u. 2.
70. Wolff u. Joachimsthal, Berliner klin. Wochenschr. 1889, 21. October.
71. Zielewicz, Berliner klin. Wochenschr. 1869, Bd. 2 S. 25.

XLIII.

Max Schede †.

Am letzten Tage des verflossenen Jahres 1902 hat der Tod den Geheimen Medicinalrath Dr. Max Schede, Professor der Chirurgie an der Universität Bonn, ereilt. Im fast vollendeten 59. Lebensjahre musste eine tückische Influenza-Pneumonie jählings den bedeutenden Chirurgen, den geschickten Orthopäden mitten aus seiner Lehrthätigkeit, aus seiner ärztlichen Arbeit und seinem wissenschaftlichen Wirken herausreissen.

Max Schede wurde am 7. Januar 1844 in Arnsberg geboren. Er studirte in Halle Medicin und wurde an der Volkmann'schen Klinik Assistent. Am 10. August 1872 habilitirte er sich dort für Chirurgie und blieb bis zum Jahre 1875 erster Assistent der Klinik. In diesem Jahre wurde ihm die Leitung des grossen städtischen Krankenhauses am Friedrichshaine zu Berlin übertragen. 1880 wurde er zum Oberarzt des alten Hamburger Krankenhauses ernannt, und 1889 Director der chirurgischen Abtheilung des neuerbauten Hamburg-Eppendorfer Krankenhauses. 1895 wurde er an Trendelenburg's Stelle als ordentlicher Professor der Chirurgie und geheimer Medicinalrath nach Bonn berufen, wo er als Director der chirurgischen Universitätsklinik und als Oberarzt der chirurgischen Abtheilung des St. Johannis-Hospitals bis zu seinem Tode wirkte.

Dies ist in kurzen Zügen sein äusserer Lebensgang. Wie reich jedoch, wie vielseitig und umfassend sein Schaffen! Was Schede auf chirurgischem Gebiete geleistet hat, darf ich in dieser Zeitschrift nur kurz erwähnen. Es gibt kaum ein Specialgebiet innerhalb der Chirurgie, an dessen Ausbau er nicht gearbeitet hätte. Bekannt sind seine ersten Arbeiten über Brucheinklemmungen (1874) und Unterleibs-

brüche (1877), über Gelenkdrainage (1874), über die Behandlung der Patellar- und Olekranonbrüche (1877). Seine Arbeit über Amputationen und Exarticulationen, die 1881 im Handbuche von Pitha und Billroth erschien, ist wegen ihrer klassischen Sprache und kritischen Darstellung noch heute das Beste, was über diesen Gegenstand geschrieben wurde.

Durch seine Thorakoplastik bei Empyemoperation (1887) hat Schede sich nicht nur in Deutschland, sondern in der ganzen Welt, soweit das Messer des Chirurgen herrscht, einen bleibenden Namen geschaffen. Seine Arbeiten über Epilepsie und deren operative Behandlung, über Tumoren der Rückenmarkshäute und deren Beseitigung durch das Messer, und seine Arbeiten über Nierenchirurgie werden ihn stets in die erste Reihe der Chirurgen aller Zeiten stellen.

Ein gütiges Geschick verlieh dem Meister der Chirurgie nicht nur eine sichere Hand, ein klares Auge und einen scharfen, kritischen Verstand, sondern stattete ihn dazu noch aus mit einem ungemein praktischen Blick und einem grossen Verständniss für rein mechanische Verhältnisse, was ihn befähigte, gleichzeitig ein Meister der orthopädischen Chirurgie zu werden. Und so liegt es denn in Schede's innerstem Wesen und seiner ganzen Veranlagung begründet, dass er sich so gerne mit rein orthopädischen Fragen beschäftigte.

Schon im Jahre 1876 brachte seine keilförmige Osteotomie der Tibia ein neues Radicalverfahren zur Beseitigung schwerer X-Beine. 1879 gestaltete er die von Davies Colley zuerst angegebene Operation des Klumpfusses weiter aus, indem er bei schwerem altem Klumpfuss die Keilexcision aus dem Tarsus ausführte und empfahl. 1886 erschien wieder eine Arbeit über Klumpfussbehandlung. Auch hier steht Schede noch auf dem mehr chirurgischen Standpunkte, indem er für die Phelps'sche Durchschneidung der Weichtheile der Innenseite des Fusses eintritt. Aber schon in dieser Arbeit tritt das mechanische Talent Schede's zu Tage: er verbessert zum Zwecke der Nachbehandlung den Hansmann'schen Gipsstiefel, indem er an der Aussenseite des Fusses einen hufeisenförmigen Bügel anbringt, der den Fuss in der redressirten Stellung erhalten soll.

Zwei Jahre vorher hatte er bei einer anderen Erkrankung — der Kniegelenksankylose — eine neue, höchst einfache Schiene zur allmählichen Beugung des Kniegelenks angegeben.

In der Skoliosenbehandlung nahm Schede einen vermittelnden Standpunkt ein. Er war nicht für ein energisches Vorgehen, wie es die jüngere Schule empfiehlt, sondern erzielte mit den Hilfsmitteln der Gymnastik und Medicomechanik und dem Corset gute Resultate.

Die Medicomechanik wurde durch einen von ihm construirten Redressionsapparat wesentlich gefördert. In diesem gut redressirenden Apparat kann man schon die Grundlagen zu dem Wullsteinschen und den Schulthess'schen Apparaten erblicken. Durch die Einführung der Phelps'schen Aluminiumcorsets in Deutschland hat Schede auch diese Behandlungsart der Skoliose um ein gutes Theil gefördert. Dagegen tritt er beim Pott'schen Buckel für ein forcirtes Redressement ein, und zwar zeigt sich hier wieder sein besonderes orthopädisches Geschick, indem er einen vorzüglichen Redressionstisch construirte, der das Redressement zu einem ungemein schonenden machte. Ich denke noch mit Bewunderung an die Zeit zurück, als Schede dem Schöpfer des Redressements, dem Franzosen Calot, sein modificirtes Redressement demonstrirte und in 6 Minuten den ganzen Rumpf- und Kopfgipsverband vollendete. Nichts konnte damals für Schede ehrenvoller sein, als der stumme Händedruck des bewundernden Franzosen.

Bei weitem eingreifender und zum Theil in seinen Folgen jetzt noch kaum zu übersehen war Schede's Arbeiten auf dem Gebiete der congenitalen Hüftluxation. Seit dem Jahre 1880, also seit 22 Jahren, war es sein unablässiges Streben, über diese Krankheit, die als unheilbar galt, den Sieg zu erringen. In Vorträgen und Abhandlungen, theils eigenen, theils von ihm inaugurirten, focht er einen Kampf aus, dessen siegreiches Ende er leider nicht mehr erlebte. Wer ihn in dieser Arbeit stets unverzagt und muthig sah, wer ihn immer wieder neue Hilfsmittel ersinnen sah, der musste demüthig sich beugen vor der unendlichen Grösse des Charakters, die sich bei dieser Arbeit entfaltete.

Man mag Schede vielleicht zum Vorwurf machen, dass seine Methode in der Behandlung dieses Leidens keine einheitliche zu nennen ist, dass anfangs die rein mechanische (Abductionsschienenbehandlung) überwog, dann mehr die unblutige, manuelle Repositionsbehandlung verfolgt wurde, und in letzter Zeit die unblutige Repositionsmethode combinirt wurde mit der Osteotomie des Femur und Nagelung des oberen Femurbruchstückes. Dieses Vorgehen zeigt

jedoch vielmehr die vorzügliche Beobachtungs- und geniale Combinationsgabe Schede's, der jeden Fall individuell zu behandeln wusste und für jeden einzelnen Fall die zweckmässigste Behandlungsmethode zu ersinnen vermochte. Diese Gabe kann der ihm fernstehende Arzt, der nur Schede's treffliche Arbeiten auf diesem Gebiete liest, natürlich nicht annähernd verstehen und erfassen — dieses Talent lernt der Assistent an ihm bewundern, der ihn die angeborene Luxation behandeln sah und sie mit behandeln durfte. Bei dieser Arbeit offenbarte sich die schier unerschöpfliche Erfindungsgabe Schede's, immer wieder und wieder zweckmässige mechanische Vorrichtungen zu ersinnen, die ihm bei der Erreichung seines Zieles helfen mussten. Es darf hier auch wohl erwähnt werden, dass Schede in Bonn in dem Bandagisten und Instrumentenmacher Herrn Eschbaum einen Mann fand, der mit seltenem Verständniss auf die Schede'schen Ideen einzugehen verstand. Auf dem ersten Congress der Deutschen Gesellschaft für orthopädische Chirurgie 1902 konnte Schede noch ein sehr zweckmässiges, kunstvolles Hilfsmittel bei der Behandlung der angeborenen Hüftluxationen demonstriren, den verbesserten Lange'schen Gürtel. Aber eine ganze Reihe kleinerer, nicht minder zweckmässiger Hilfsmittel sind nie veröffentlicht worden, weil sie immer nur für den bestimmten Fall ersonnen und gebraucht wurden.

Während Schede durch solche Veranlagung zum Orthopäden wie geschaffen war, wurde ihm die Ausübung dieser Seite seines Berufes durch eine wunderbar fein abgestimmte Herzens- und Gemüthsbildung auch zu einem nie versiegenden Born innerer Freude und Befriedigung. Seine Arbeitskraft war eine schier unerschöpfliche. Von Morgens in der Frühe um 6 Uhr bis spät in den Abend hinein nur der Klinik, den Studenten, dem Spital, den Patienten gewidmet, fand er Nachts noch Zeit, seine wissenschaftlichen Arbeiten durchzudenken und zu fixiren. Wo nahm er diese unerschöpfliche Kraft, die oft Speise und Trank und den Schlaf ihm ersetzte, her? Aus seinem unendlich reichen Herzen, das ihn immer wieder zu seinen Patienten trieb, den Grossen wie den Kleinen! Wie selten ein Mensch besass dieser die Fähigkeit, durch die einfachsten Mittel, ein ruhiges klares Wort, einen freundlichen Blick, einen liebevollen Händedruck seinen Patienten und Angehörigen das Schwerste leicht zu machen, das Schmerzhafteste ruhig und geduldig ertragen zu helfen!

Mit welch rührender Geduld war er stets um seine orthopädischen Patienten besorgt, mit welch peinlichster Gewissenhaftigkeit führte er selbst alles aus, was ihm nöthig schien. Alles vergass er dann, wenn er bei diesen Kranken weilte; ohne etwas zu geniessen, harrte er stundenlang aus, liess seine Sprechstundenzeit vergehen, liess das Sinken der Sonne unbeachtet. Bis spät in den Abend hinein wurde bei Licht weiter gearbeitet, und wenn erst alles so war, wie er es haben wollte, wenn er innerlich befriedigt war und müde vom Arbeiten nach Hause fahren wollte, und die Schwester oder der Assistent ihm in den Mantel helfen wollte, entschlüpften wohl die Worte ihm: „Na, Schwester, heute war es doch beinahe zu viel!“ Aber der nächste Tag sah ihn genau so frisch wieder mit derselben Liebe, derselben Geduld und derselben Ruhe die Reihe seiner „Luxationskinder“ nachsehen und untersuchen.

Und das ist es, was Schede unbewusst als das Beste seinen Schülern hinterlassen hat, das Vorbild der Aufopferungsfähigkeit im Berufe, der Liebe zum leidenden Menschen, der Gewissenhaftigkeit in der Wahl und Anordnung seiner Mittel und der nie versagenden Geduld! Durch diese hervorragenden Eigenschaften, als Arzt und Mensch wird er seinen Patienten und seinen Schülern unvergesslich bleiben.

Peter Bade.

XLIV.

Zur Verwerthbarkeit der Mikulicz'schen Fussplastik.

Von

Dr. **J. Wieting,**

chirurgischer Oberarzt am Kaiserl. ottomanischen Hospital Gülhané.

Mit 5 in den Text gedruckten Abbildungen.

Die Frage der Prothesen wird auch jetzt noch von vielen Aerzten dem Verstande oder Unverstande der Bandagisten und Instrumentenmacher überlassen; und doch ist es eine Frage, die oft das volle Denken und Handeln eines Chirurgen in Anspruch nehmen kann, wenn er wirklich um das Wohl und Interesse seiner Patienten besorgt ist. Das Wichtigste ist ja nicht die Auswahl der Prothese, welche für den gegebenen fertigen Stumpf die geeignetste sei, sondern viel wichtiger ist die Entscheidung, welches der geeignetste Stumpf für die Anfertigung einer Prothese sei. Da kommen — natürlich immer vorausgesetzt, dass das oberste Princip der Operation die radicale Entfernung des krankhaften Gewebes sein muss — gar viele Dinge in Betracht, die die Entscheidung und das Handeln zu leiten haben: die Art des Leidens, der Zustand des Kranken und sein Alter, die Dauer des voraussichtlichen Krankenlagers, die Aussicht, einen tragfähigen Stumpf zu schaffen, die Anforderungen, die der Geheilte an das künstliche Glied stellt, die Möglichkeit, eine gute Prothese zu beschaffen, die Einwilligung des Patienten oder seiner Angehörigen zur Operation und nicht zum wenigsten der Kostenpunkt. Jeder Einzelfall will seine besondere Erwägung, jeder hat seine eigenen Gesichtspunkte; ein jedes Land, jede Zeit und äussere Lage stellen ihre besonderen Anforderungen.

Wenn man ferner ab von den Culturcentren seine ärztliche Thätigkeit ausübt, sind einem nicht so rasch wie in einer grossen Klinik Bandagisten und kunstfertige Handwerker zur Hand, die ein blosser Druck auf den elektrischen Knopf eilfertig zur Stelle ruft.

Die Patienten wohnen oft fern ab, z. B. im Innern Kleinasiens, wo eine complicirte Schiene, einmal gestört in ihrem Mechanismus, ein werthloses Stück ist, wo ein empfindlicher oder irgendwie in seiner Tragfähigkeit gefährdeter Stumpf nicht viel besser ist als das kranke Glied, zu dessen Entfernung der Leidende den weiten Weg zur Hauptstadt zurücklegte. Dort im Innern ist kaum ein Arzt, der ihnen den vielleicht oft unschwer zu beseitigenden Schaden repariren könnte; darum muss Zweckmässigkeit und Einfachheit hier mehr als sonstwo das leitende Princip für das chirurgische Handeln sein.

So mag es kommen, dass wir uns selten jener in ihrer Art ja zweckmässig erdachten Operationsmethoden, z. B. der Bier'schen, den Unterschenkelstumpf in seiner Amputationsfläche selber tragfähig zu machen, bedient haben; denn sie gelingen ja nicht immer und die Prothese mit künstlichem Fuss ist nicht die einfachste. Bei Amputationen in der Oberschenkeldiaphyse lassen wir mit einfachem Stelzfuss auf dem Tuber ischii gehen und bei tiefer Amputation wählen wir den Gritti, wo die Patella gut den Druck verträgt. Bei den Unterschenkelamputationen, die z. B. sehr oft wegen der sehr häufigen spontanen Gangrän zur Ausführung gelangen, machen wir, wenn oberhalb der Mitte amputirt werden muss, fast stets die hohe Amputation im obersten Theil des Unterschenkels und lassen den Patienten auf dem gebeugten Knie mit Stelzapparat gehen; das ist am einfachsten und wird stets dauernd ertragen; und sehr viel unbrauchbarer ist das Glied so auch nicht, als wenn man nach langen Mühen einen beweglichen Unterschenkelstumpf erzielt, der keine schwere Belastung verträgt oder eine complicirte Schiene erfordert, zumal wenn es auf den kosmetischen Effect weniger ankommt.

Am einfachsten und zweckmässigsten wird jedenfalls den meisten Anforderungen genügt, wenn man die durch die Wegnahme des Krankhaften eingetretene Verkürzung durch eine entsprechende plastische Operation wieder ausgleichen kann. Und zu diesem Zwecke hat sich uns in hervorragendem Maasse die Mikulicz'sche Resection und Fussplastik bewährt. Das Princip dieser Operation ist der Natur abgelesen. Kinder mit verkürzter Unterextremität, wenn sie sonst kräftig sind und lebhaften Bewegungsdrang haben, lernen geschickt eine unbequeme Verkürzung ausgleichen und werden sehr bald zu Zehengängern. Alle jene Versuche, künstlich diese mechanischen Bedingungen zu schaffen und zu unterstützen, wie es in

ausgezeichneter Weise in dem O'Connor'schen Princip der Extension durchgeführt ist, beruhen ja im Grunde auf jener Beobachtung der Selbsthilfe des Organismus. Für die operative knochenplastische Technik hat in eben derselben Richtung die Wladimiroff-Mikulicz'sche Operation den Weg gewiesen, der manchen verstümmelnden Eingriff umgehen lässt und oft zu schönen functionellen Resultaten führt. Und die Kranken sind dankbar, wenn sie sehen, dass man ihnen den Fuss, d. h. ihre Zehen gelassen hat und sie keines künstlichen Gliedes bedürfen. Dann auch ist vor allem die Stützfläche eine in anatomischem und physikalischem Sinne zum Tragen der Körperlast vorgebildete, resp. geeignete: die Köpfchen der Metatarsi tragen den Druck beim Abwickeln des Fusses, sie tragen nicht selten das ganze Körpergewicht, z. B. beim Stehen auf den „Fussspitzen". — Der Operationen an den grossen und kleinen Fusswurzelknochen mit Resection der Unterschenkelknochen sind ja gar viele. Besonders die Tuberculose gibt auch hier den Anlass zu den verschiedensten Verfahren; denn wie die Entwickelung und das Umsichgreifen des tuberculösen Processes mannigfache Bahnen einschlägt, so werden auch die Wege, das Krankhafte zu entfernen, mannigfaltig sein. Die Resectionsverfahren bewegen sich nicht mehr in typischen Bahnen. Ein jeder Chirurg, dem viele Knochenerkrankungen begegnen, wird schon eine eigene, seine Modification eines bekannten Verfahrens ausgeführt haben und es geht entschieden zu weit, eine kleinste Modification mit einem neuen Namen zu benennen. Der eine resecirte nur den Talus und die obere Fläche des Calcaneus und pflanzte den Unterschenkelstumpf auf die untere Fersenbeinfläche; der andere resecirte die beiden grossen Fusswurzelknochen und nagelte den Vorderfuss vorn auf die angefrischte Tibiafläche u. s. w. Die klare Vorstellung dessen, was man erreichen, was man den Knochen und Weichtheilen zutrauen darf, die Kenntniss der histologischen Heilungsvorgänge und die Erwägung der späterhin eintretenden Veränderungen an dem einmal geschaffenen Resultate geben die beste Führung zur Wahl der Methode im Einzelfalle. Operationen aber wie die Mikulicz'sche tragen ein besonderes neues Princip in sich, sie tragen mit Berechtigung den Namen ihres Erfinders. Von der Erhaltung fast des ganzen Fusses und seiner rechtwinkligen Ansetzung bis zu der ausgedehnten Entfernung aller Fusswurzelknochen und der axialen „Vorschuhung", wie ich es nennen möchte, sind, so sehr verschieden die Methoden scheinen.

doch Uebergänge und ein principieller Zusammenhang. Sie alle sind dictirt von dem Gedanken, möglichst conservativ zu operiren. Man sollte dabei immer zugleich Rücksicht nehmen auf die später eventuell erforderliche Prothese. Gewiss gibt ja die rechtwinklige Vorschuhung oft vorzügliche Resultate, sie lässt aber die stets geschaffene Verkürzung ausser Acht. Manchmal schadet das nichts; wenn aber die Verkürzung sehr stark ist, macht sie sich unangenehm geltend und erfordert dann oft eine sehr stark compensatorische Skoliose oder einen sehr hohen unförmlichen Schuh.

Das lässt sich vermeiden, wenn man von vornherein nicht rechtwinklig, sondern schräg, resp. spitzwinklig vorschuht, also in Equinusstellung. Als Beispiel sei der nachstehend skizzirte Fall angeführt (Fig. 1):

Fig. 1.

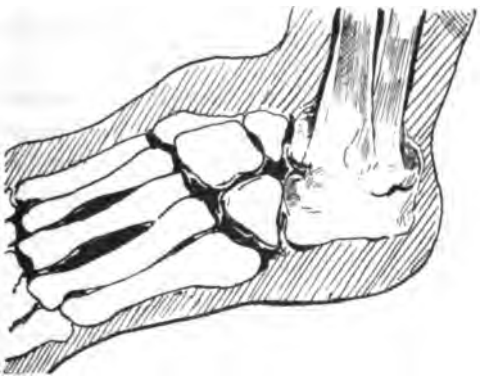

Fall I. Das 14jährige Mädchen leidet seit 1½ Jahren an schwerer Fussgelenkstuberculose, welche sie seit 8 Monaten an das Bett fesselt. Die Fussgelenksgegend ist von Fisteln stark durchsetzt und zwar rings um das Gelenk, das stark geschwollen und schmerzhaft ist. Der Fuss steht in starker Equino varus-Stellung, die Zehen plantar flectirt. Es wird durch den Mikulicz'schen Schnitt die kranke Partie frei gelegt, der Unterschenkel um 2 cm resecirt und der sequestrirte Talus entfernt. Da die Zerstörung des Calcaneus offenbar von aussen begonnen hat und ziemlich oberflächlich geblieben ist, werden nur die oberen zwei Drittel abgetragen, so dass die untere Corticalis mit einem Theil der allerdings sehr morschen Spongiosa erhalten bleiben kann. Ebenso muss der obere Theil des Os cuboideum und der hintere des Os naviculare fallen. Die übrigen Fusswurzelknochen und der Vorderfuss sind gesund. Es wird nun die Calcaneusfläche dem Unterschenkelstumpf aufgepasst in mässig starker Equinusstellung. Trotzdem der Steigbügelschnitt von vornherein eine nach hinten mehr schräge Richtung bekommen hat, ist die Haut zu kurz. Es werden daher nur Fixationsnähte gelegt und das Ganze in Gipsverband eingeschlossen.

Die Ernährung des Fusses war anfangs sehr fraglich, da die Haut der Vorderfläche stark fistulös war und so nur zwei ziemlich schmale Brücken erhalten werden konnten; doch erholte der Fuss sich bald wieder.

Da die Fisteln kurz vor der Operation mit 20%iger Chlorzinklösung ausgespritzt waren, ist der Verlauf ein fast aseptischer. Nach 10 Tagen wird der Gipsverband entfernt, die Wunde hinten granulirt gut.

Nach Abstossung eines kleinen Sequesters vom Fersenbein schliesst sich die hintere Wundspalte und bedeckt sich mit Epithel. Zur Zeit (Anfang November 1902) nach 3 Monaten ist knöcherne Consolidation eingetreten. Der Vorderfuss ist noch ein wenig ödematös. Das Mädchen, das sich prächtig erholt hat, geht jetzt mit einer Gipshülse, unter deren schräger Unterfläche ein keilförmiges Stück Kork befestigt ist. Sie bedarf noch eines Stockes.

Auf dem Röntgenbild, das in Fig. 1 skizzirt ist, sieht man, wie der Unterschenkelstumpf mit dem Calcaneusrest und dem Os cuboideum eine feste knöcherne Masse bildet. Der Vorderfuss ist so schräg gestellt, dass durch die Neigung bis zu dem Metatarsusköpfchen die Verkürzung des Unterschenkels fast wieder ausgeglichen ist.

Die schräge Vorschuhung wird im wesentlichen Anwendung finden, wenn die unteren Calcaneustheile erhalten sind; die Grenzen sind durch die auszugleichende Verkürzung und die mögliche Unterfütterung des Unterschenkelstumpfes mit tragfähiger Knochensubstanz gesteckt. Je mehr von dem hinteren Abschnitt des Fusses fortgenommen werden muss, desto schräger, bis zur axialen Verlängerung des Unterschenkels, muss der Vorderfuss angesetzt werden, das Extrem stellt die Mikulicz'sche Operation dar.

Fig. 2.

Fall II. Ich gebe im Röntgenbilde (Fig. 2) einen vorzüglich geheilten Fall, betreffend eine 45jährige Dame, wieder, den Kümmell vor 18 Jahren operirte wegen Fussgelenkstuberculose; es ist derselbe Fall, den ich in meiner Abhandlung über „Prothesen zur Ausgleichung von Verkürzungen der Unterextremitäten" (vergl. Beiträge zur klin. Chir. Bd. 32) mit einer Prothese abbildete (siehe dort Fig. 4).

Die abgesägten Grundflächen der Metatarsen sind festknöchern mit dem Unterschenkelstumpf verheilt. Dieser ist an der Verwachsungsstelle durch Exostosenbildung pilzförmig verbreitert und so zum Tragen besonders geeignet ge-

worden. Aehnlich sind die Metatarsusgrundflächen umgestaltet; die Köpfchen tragen die ganze Körperlast, die Zehen sind dorsal flectirt und subluxirt.

Bei ausgedehnterer Resection der Unterschenkelknochen oder dann, wenn die Operation vor dem Wachsthumsabschluss vorgenommen wurde, genügt der nur aus den Metatarsen bestehende Vorderfuss nicht, die geschaffene, resp. eintretende Verkürzung auszugleichen; dann muss die Sohle künstlich erhöht werden und es ist jene einfache Prothese zweckmässig, wie ich sie l. c. beschrieb. Wenn es aber möglich ist, mehr von dem Vorderfuss zu erhalten, d. h. mehr als die Metatarsen, so thut man gut, dieses Mehr auch zur Ausgleichung einer sich ergebenden Verkürzung zu erhalten; man braucht nicht gerade die Metatarsen dem Unterschenkelstumpf aufzusetzen, wie folgender Fall demonstrirt.

Fall III. Der 40jährige Mann leidet seit 8 Jahren an einer Fussgelenkstuberculose, seit 4 Jahren kann er sich nur mit Krücken fortbewegen. Bei seiner Aufnahme ist die rechte Fussgelenksgegend stark geschwollen, der Fuss steht in starker Equinusstellung, die Haut ist dunkel kupferfarbig und von zahlreichen Fisteln durchbohrt, aus denen auf Druck übelriechender Eiter quillt. Heftige Schmerzen bei der geringsten Beanspruchung der Knochen. Es wird durch den Mikulicz'schen Schnitt die kranke Gegend frei gelegt, der Unterschenkel ist, bis auf 3 cm, von tuberculösen Heerden durchsetzt, Talus und Calcaneus von käsig granulirenden Massen durchsetzt und aufgefressen. Das Chopart'sche Gelenk ist ebenfalls schwer afficirt. Es werden die Fusswurzelknochen bis auf die Keilbeine und das Würfelbein entfernt. An diesen Knochen werden die proximalen Flächen mit dem scharfen Löffel abgetragen und dann der Unterschenkelstumpf gegen die offenen Markhöhlen des Vorderfusses durch Hautnähte und Gipsverband fixirt. Das Mark war an beiden Knochenstümpfen sehr fettreich, die Spongiosa sehr weitmaschig, die Corticalis sehr dünn: der höchste Grad der secundären Atrophie.

Die Fisteln wurden auch in diesem Falle, um eine Infection zu vermeiden, kurz vor der Operation mit 20%iger Chlorzinklösung ausgiebig ausgespritzt. Es trat primäre Heilung ein. Jetzt (Anfang November 1902) ist die Heilung vollzogen, der dorsale Lappen stark geschrumpft, eine knöcherne Consolidation indessen nicht eingetreten, vielmehr kann der Patient den Stumpf ein wenig bewegen, da die dorsalen Muskeln erhalten sind und die Achillessehne offenbar an der Hinterseite mit der Fascia plantaris und der Narbe eine Verwachsung eingegangen ist. Der Stumpf ist absolut unempfindlich und kann der Patient mit einer leichten, schnürbaren Gipshülse, zur Verhütung der seitlichen Abweichung, ganz gut an einem Stocke gehen, den er hoffentlich auch bald wird entbehren können.

Auf der nach einem Röntgenbild angefertigten Skizze sieht man, dass der Unterschenkel bis weit über die Malleolen abgetragen

ist, es fehlen etwa 5 cm. Am Fussstümpfe ist der ganze Vorderfuss mit dem distalen Theil der Ossa cuneiformia und das Os cuboideum erhalten, die proximalen Flächen fehlen; auf sie ist der Unterschenkelstumpf aufgesetzt. Eine Callusbildung ist auf dem Bilde nicht zu constatiren und ist auch wohl kaum vorhanden. Die Knochenatrophie im distalen Stück ist (am Röntgenbild) noch sehr erheblich, im proximalen, besonders in der Tibia, scheint die Structur fester zu werden, auch bilden sich am unteren Ende kleine seitliche Verbreiterungen, die ganz ähnlich wie bei Fig. 2, aber noch im Anfange, dazu berufen scheinen, eine breite Stütze für den Vorschuh zu bilden; an der Fibula setzen sich weiter nach oben hin die schon bei der Operation constatirten periostalen Anbildungen fort.

Fig. 8.

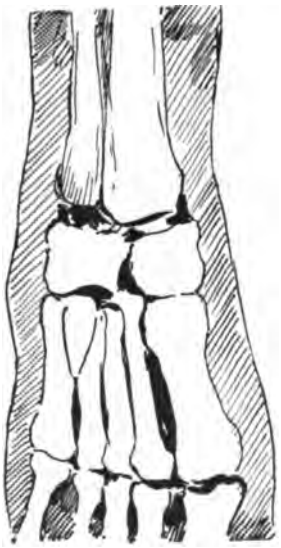

In der Weiterbefolgung des eben angedeuteten Gedankens kann man ausgedehnte Defecte des Unterschenkels noch in Angriff nehmen, für die sonst, und zwar nur aus rein mechanischen Gründen, die Amputation in Frage kam. Muss sehr viel am Unterschenkel fortfallen, kann man so viel, wie es angeht, am Fusse vorschuhen, ja den ganzen Fuss, wenn er gesund ist. Dafür mögen 2 auch sonst Interesse bietende Fälle angeführt werden, die Herr Geheimrath Prof. Rieder mir in liebenswürdiger Weise aus dem Material seiner umfangreichen hiesigen Thätigkeit zur Verfügung stellte:

Fall IV. 22jähriger Mann. Es besteht schon seit mehreren Jahren nach einer schweren Fractur eine Pseudarthrose im unteren Theil des linken Unterschenkels. Das periphere Stück liegt vollkommen hilflos und beweglich umher. Der Mann geht an zwei Krücken. Es wird zuerst die blutige Anfrischung versucht. Das centrale Ende (Tibia und Fibula) erweist sich als ganz spitz zulaufend; beide Bruchenden sind mit dicken, knorpelig-fibrösen Massen überzogen, das periphere Ende ist total atrophirt und degenerirt. Das centrale ist weithin völlig sklerosirt. Es wird bis zur normalen Knochensubstanz abgetragen und auf den angefrischten Calcaneus hinten durch Naht befestigt, nachdem der Fuss so gedreht ist, dass er in directer Verlängerung des Unterschenkels steht. Der weitere Verlauf ist aseptisch, aber es tritt keine knöcherne Vereinigung ein. Es wird dann nach 3 Monaten nochmals Tibia und Fibula angefrischt und mit dem Calcaneus durch einen centralen Elfenbeinstift verzapft. Aber

auch diesmal bleibt die knöcherne Vereinigung aus. Der Patient wird dann mit einer einfachen Gipshülse entlassen und kann gut mit einem Stocke gehen. Die beistehende Skizze gibt die Verhältnisse wieder, wie sie am Schlusse der Behandlung waren.

Die beistehende Skizze (Fig. 4), nach einem durch den Gipsverband angefertigten Röntgenbild, gibt ungefähr die anatomischen Verhältnisse wieder. Die unteren Enden der Unterschenkelknochen zeigen keine Neigung zur Callusproduction und die Fusswurzelknochen sind noch immer stark atrophisch, sie bilden eine verwaschene Knochenmasse; der Elfenbeinstift findet sich in der ihm gegebenen Lage. Dennoch ist in Wirklichkeit die Vereinigung keine so lockere, wie die Knochenschatten annehmen lassen; wahrscheinlich ist durch die Verkürzung des Bandapparates und der Muskeln eine straffere fibröse Feststellung geschaffen, die das Gehen mit der Stützhülse ermöglicht.

Fig. 4.

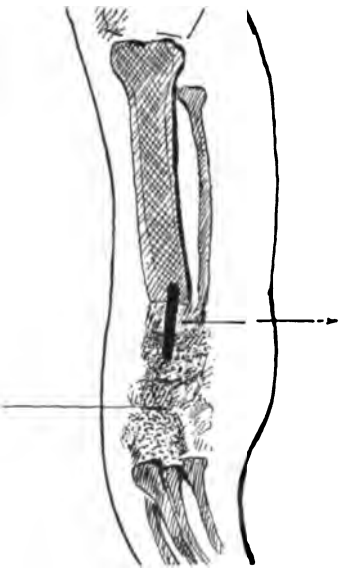

Der Umstand, dass der Erfolg kein voller war, ist bedingt durch die äusserst ungünstigen anatomischen Verhältnisse vor der Operation und darf nicht gegen den Werth der Operation als solcher ins Feld geführt werden. Gerade sehr üble Pseudarthrosen bei tiefsitzenden Unterschenkelfracturen, schwer eiternde complicirte, und vielleicht auch einzelne sehr deform knöchern geheilte Fracturen, besonders mit Betheiligung des Fussgelenks, dürften in der Mikulicz'schen Operation den letzten und nicht den schlechtesten Heilungsweg finden.

Fall V. 30jähriger Mann. Angeblich infolge eines Hufschlags entstand nach 3 Monaten bei dem sonst gesunden Manne ein Tumor, welcher das untere Drittel der Tibia einnimmt. Es wird durch einen grossen bogenförmigen Schnitt entlang der Fibula in der Absicht, die Arteria dors. ped. zu erhalten, auf den Tumor eingegangen; sie muss indessen, weil sie vollständig von Geschwulstmassen eingemauert ist, unterbunden werden. Nun wird der Schnitt bogenförmig über die Fussgelenksgegend geführt und wieder herauf entlang der inneren Kante der Tibia, um die Arteria tib. post. frei zu legen. Doch muss auch diese fallen. Es werden nun von Tibia und Fibula das untere Drittel

entfernt, dann der Calcaneus und der Talus angefrischt und der Fuss in axialer Stellung vorgeschuht.

Die anfangs zweifelhafte Ernährung ist bereits am zweiten Tage wieder hergestellt.

Der Verlauf ist aseptisch; es tritt nach 3 Monaten vollkommene knöcherne Vereinigung ein; mit einem Gipsverband und hölzernen Klotz unter den Zehen geht Patient sehr gut und schmerzlos. Nach 3 Jahren stellte er sich wieder vor und ist bis jetzt noch ganz recidivfrei.

Das Röntgenbild (Fig. 5) zeigt, wie die beiden, ein wenig weiter als normal voneinandergerückten Unterschenkelknochen fest knöchern mit dem oberen hinteren Theil des Calcaneus und des Talus vereinigt sind; es scheint auch bereits eine gewisse Transformation des Knochengewebes durch die veränderte Belastung eingetreten zu sein. Der kräftige, nicht entzündlich atrophische Vorderfuss steht in der Achse des Unterschenkels.

Fig. 5.

Es sei hier kurz die Frage berührt, wann man berechtigt ist, bei Tumoren der Knochen primär zur Absetzung des Gliedes zu schreiten und wann man conservativ verfahren darf. Die casuistische Literatur hierüber ist ja in letzter Zeit wieder sehr gewachsen. Während es noch vor nicht gar langer Zeit ein chirurgisches Verbrechen war, bei Tumoren der Extremitätenknochen nicht zu exarticuliren, mehren sich jetzt die Stimmen, die einem localen gründlichen Angriffe das Wort reden. So ganz scharf principiell wird sich die Frage indessen kaum entscheiden lassen; man kann wohl im allgemeinen sagen, bei gutartigen Tumoren soll man conservativ, bei bösartigen radical verfahren. Man kann aber ja nicht einmal mikroskopisch stets mit Sicherheit sagen, ob ein Tumor gut- oder ob er bösartig ist, noch weniger ist das makroskopisch möglich. Und doch müssen wir in dieser Entscheidung die Richtschnur für das einzuschlagende Verfahren suchen. Je besser pathologisch-ana-

tomisch ein Chirurg vorgebildet ist, mit desto grösserer Wahrscheinlichkeit wird er mit Bewusstsein den richtigen Weg wandeln. Um hierin aber grössere Erfahrungen sich zu erwerben, ist es nöthig, genau die Charakteristica der einzelnen Geschwulstformen kennen zu lernen und diese Kenntniss mit allen diagnostischen Hilfsmitteln zu vervollkommnen.

Zweckmässig, indess wohl nur an grösseren Anstalten durchführbar ist die genaue Untersuchung des frischen Präparates während der Operation; aber es wird immer selbst dem erfahrensten Pathologen oder vielleicht gerade diesem schwer werden, durch seine Aussage nur auf Grund eines frischen Präparats die Verantwortung für das Wohl und Wehe eines Menschen zu übernehmen. In manchen Fällen ist eine Probeexcision eventuell unter Schleich'scher Anästhesie anzurathen, um dann mit dem Patienten über die Nothwendigkeit einer eventuellen Absetzung des Gliedes zu berathen, über deren Nothwendigkeit man sich oft erst während der Operation mit einiger Sicherheit klar werden kann. Handelt es sich nach der mikroskopischen Untersuchung nicht um einen absolut gutartigen Tumor, sollte man stets dem Patienten gegenüber sich die Entscheidung während der Operation vorbehalten. Wird die Einwilligung zu einer Absetzung nicht gegeben, wohl aber eine locale Exstirpation gewünscht, so wird man getrost und sich selbst gegenüber mit gutem Gewissen die locale Entfernung vornehmen, falls nicht bereits nachweisbar Metastasenbildung überhaupt von jedem Eingriff abräth. Zu überlegen wäre auch, ob man in zweifelhaften Fällen, auch anstatt einer einfachen Probeexcision, z. B. bei makroskopisch anscheinend umschriebener Localisation und doch dem Aussehen nach verdächtiger Geschwultsbildung, nicht doch zuerst eine locale oder radicale Exstirpation versuchen darf, der man dann bei mikroskopisch constatirter Malignität die Exarticulation folgen lassen kann.

Die verweigerte Einwilligung zur verstümmelnden Operation hat jedenfalls schon oft zur localen Exstirpation den Grund abgegeben und in manchen Fällen noch zu gutem Ende geführt, wie in unserem Fall 5, doch dürfen diese Resultate nicht massgebend sein zur kritiklosen Verallgemeinerung des conservativen Verfahrens, an dem sicher auch schon viele durch Exarticulation noch zu rettende Kranke zu Grunde gegangen sind. Das ist doch sicher Glückssache, dass, wenn trotz maligner Natur eine Geschwulst

nur local exstirpirt wurde, ein Recidiv oder Metastasenbildung ausbleibt.

Von der allergrössten Wichtigkeit für den Chirurgen, der im gegebenen Moment die Verantwortlichkeit seines Handelns vor dem Patienten und vor allem vor sich selber zu übernehmen hat, ist die Kenntniss des makroskopischen Verhaltens und Aussehens der Geschwulst. In klarer Weise findet das Wesentliche darüber sich in Schuchardt's „Die Krankheiten der Knochen und Gelenke", Deutsche Chirurgie 1899, verzeichnet. Ein wesentliches Unterstützungsmittel nun in dieser Beziehung ist das genaue Studium der Röntgenbilder von Tumoren, die primär und secundär den Knochen afficiren. Bei jeder Röntgenaufnahme ist Uebung nöthig, aus dem Bilde zu lesen; wie das Studium einer Landkarte dem kundigen Auge Dinge enthüllt, die dem unerfahrenen Beschauer verborgen bleiben. Alles einzelne will erkannt und erwogen sein, die directe Zerstörung des Knochengerüstes und die secundäre entzündliche Atrophie, die diffuse Entkalkung und die reactive Sklerosirung, die Blähung des Knochens und die Thätigkeit des Periostes, seine Anbildung und sein Widerstand und vieles andere mehr; und vor allem wollen auch alle jene Processe gekannt sein, die ebenfalls den Knochen afficiren wie die Tuberculose, die Syphilis, die Osteomyelitis u. a. m., deren Differentialdiagnose von den Knochentumoren oft so äusserst schwer ist. Was man aus dem Röntgenbild erkennen kann, ist ja allerdings nur das morphologische Verhalten der Knochensubstanz, nicht die Aetiologie der Affection. Es will mir aber scheinen, dass in dieser Beziehung doch noch mehr gerade differentialdiagnostisch geleistet werden könnte, als es bisher der Fall ist, dass gerade jene feinen Details, die oft auch am Lebenden zu erzielen sind, mehr studirt werden müssten, die knochenmorphologische Entwickelung der Affection und die Reaction des umgebenden Gewebes. Eine dankenswerthe Aufgabe wäre es, hierfür in grösseren Serien Material zu schaffen und jeden Fall genau zu analysiren. Zerstreut finden sich ja in der Literatur (cf. Fortschritte auf dem Gebiete der Röntgenstrahlen) viele einzelne Fälle, aber eine umfassende Arbeit darüber fehlt noch; ob die jüngst erschienenen Mittheilungen Beck's diese Lücke ausfüllen, weiss ich nicht, da mir das Original hier leider nicht zugänglich war.

Für die Operation der in Frage stehenden Tumoren kommt in Betracht als radicalstes Verfahren die Exarticulation, dann die Ampu-

tation, die Resection in der Continuität, die partielle Resection und die Excochleation. Ist die Exarticulation indicirt, kann sie durch kein anderes Verfahren ersetzt werden. Wohl aber kann dies die Amputation und darin liegt der Werth der im Fall 5 beschriebenen Operation, der axialen Vorschuhung im Sinne v. Mikulicz's. Die Amputationen können und müssen in ausgedehntem Massstabe ersetzt werden durch umfangreiche Resectionen und plastische Operationen und die Möglichkeit hierzu wird erhöht durch den Umstand, dass die in Frage kommenden Knochentumoren sehr häufig an den Knochenenden sich entwickeln.

Aus dem Vorstehenden ist ersichtlich, wie allgemein die von v. Miculicz angegebene Methode der Fussplastik geeignet ist, in weitem Umfange andere verstümmelnde Verfahren zu ersetzen. Es ist erstaunlich, wie rasch die Circulation selbst in sehr bedenklichen Fällen, wo nur schmale Brücken am vorderen Umfange stehen geblieben sind, sich wieder herstellt. Die Nachbehandlung muss freilich eine sehr sorgsame sein, vom Beginn bis zum Ende. — Die Schnittführung wird je nach den Verhältnissen eine verschiedene sein, sie braucht sich nicht an die typische Mikulicz'sche zu halten. Ist man sich bewusst, was man erreichen will und kann, was unbeschadet der späteren Function dem Messer zum Opfer fallen darf und was nicht, wird diese Ueberlegung im Einzelfalle am besten die Hand führen; ich halte es auch hier für überflüssig, jeder einzelnen Schnittmodification einen Namen zu geben, geschweige denn die unseren einzeln benennen zu wollen. In allen unseren Fällen ist also das Princip der Mikulicz'schen Operation durchgeführt. Das, was als ein wesentlicher Unterschied oder gar als Nachtheil erscheinen könnte, ist der Umstand, dass wir keine starre solide Stütze haben vom Knie bis zu dem Metatarsusköpfchen, wie bei der Mikulicz'schen Operation, sondern dass die Gelenke zwischen den Fusswurzel- und Metatarsalknochen bestehen bleiben. Indessen dürfte dieser Umstand uns nicht veranlassen, auf den grossen Vortheil der natürlichen Gehfläche zu verzichten zu Gunsten einer Amputation im Unterschenkel. Es sind auch die Bänder zwischen den Fusswurzelknochen sehr fest, die Beweglichkeit keine erhebliche und leicht durch eine einfache Stützhülse aus Gips oder Hornhaut auszuschalten. Diese letztere ist nur unbedingt dann nöthig, wenn die Vereinigung nicht knöchern geworden ist, oder wenn die Muskeln

des Fusses und der Zehen in ausgedehnterem Umfange haben fallen müssen.

Bei der Mikulicz'schen Operation bleiben nur die Dorsalflectoren erhalten und das ist gut, damit die Zehen in starke Dorsalflexion übergehen, wie es für das Gehen auf den Metatarsusköpfchen nöthig ist. Diese Wirkung der Dorsalflexion durch Verkürzung der Extensoren kann allerdings erst nach längerer Zeit eintreten, da die Sehnen ja im dorsalen Lappen viel zu lang werden; sie tritt aber doch ein mit der Zeit. In manchen Fällen wäre es nicht unzweckmässig, — und ich hatte dies auch im Fall 3 vor, weil die Dorsalflexion infolge der durch die lange Zeit vorhanden gewesene Spitzfusstellung bedingten Plantarflexion lange Zeit auf sich warten liess, — die Zehen primär zu exarticuliren.

Es ist keine Frage, dass kräftig wirkende Muskeln, falls sie beiderseits, volar und dorsal, erhalten sind, von grossem Vortheil für eine gewisse Abwickelung oder Elasticität des Fusses sein können, freilich nur dann, wenn kein Stützapparat, der den Gehapparat fixirt, nöthig ist. In unserm Falle 3, wo von selbst durch Anheilung der Achillessehne an die volare Fläche des Vorschuhes und durch Erhaltensein der dorsalen Extensoren eine Beweglichkeit des Fusses eingetreten ist, kann freilich ein Vortheil nicht daraus erwachsen; eine knöcherne Vereinigung wäre besser gewesen als die Pseudarthrose, die sich auch in vielen Fällen, wo die entzündliche Knochenatrophie eine hochgradige ist, nicht wird vermeiden lassen. — Wenn man aber von vornherein die Absicht hat, z. B. bei schweren Fracturen oder auch Tumoren, den Fuss in schräger oder axialer Stellung vorzuschuhen, könnte man wohl durch geeignete Schnittführung an die Erhaltung der Muskeln denken und nach der Operation frühzeitig daran denken, sie in ihrer Function zu stärken, da die Anforderungen an sie wachsen.

Was die Prothese anbetrifft, so kommt man stets, auch bei nicht knöcherner Verheilung, mit einer bis über die Mitte des Unterschenkels reichenden schnürbaren Hülse aus. Zweckmässig schliesst sie auch die Metatarsusköpfchen mit ein und wird rechtwinklig über die Zehenspitzen hinausgeführt als einfacher zungenförmiger Fortsatz in Form einer elastischen Lasche, wie ich es l. c. Fig. 4 abgebildet habe. Als Material wird am besten festes Leder gewählt, weniger gut ist Hornhaut und Celluloid, doch kommt man auch mit Gips aus, wenn man nichts anderes hat. Stellen nun die Patienten

keine grossen kosmetischen Ansprüche an ihren Stumpf, so kann man die Lasche auf ein einfaches Holzbrett oder, falls Verkürzung auszugleichen ist, auf einen Holzklotz nageln, der nun mit der Lasche federnd beweglich ist; damit er nicht durch seine Schwere die Lasche herunterzerrt, werden vorn an beiden Seiten zwei Bänder zur Stützhülse geführt, die ihn nicht über den rechten Winkel herabsinken lassen. Bei höheren Ansprüchen lässt sich der Klotz leicht ersetzen durch ein Korkgestell in Fussform, wie es ebenfalls l. c. abgebildet ist, eventuell sogar federnd im Vorderfuss.

XLV.

(Aus dem St. Johannes-Hospital [chirurgische Abtheilung; Chefarzt Herr Geheimrath Schede] zu Bonn.)

Einige neue Apparate zur gewaltsamen Redression von Fussdifformitäten.

Von

Dr. **Karl Vogel,**
Secundärarzt, Privatdocent für Chirurgie.

Mit 3 in den Text gedruckten Abbildungen.

In jedem mit grösserem orthopädischem Material arbeitenden Krankenhause kennt man die Schwierigkeiten, die sich häufig dem gewaltsamen Redressement der typischen Difformitäten der Füsse entgegenstellen. Die congenitalen Missbildungen ganz kleiner Kinder lassen sich ja fast immer manuell so weit corrigiren, als es die Rücksicht auf die Vitalität der Theile zulässt, die Knochen sind noch weich, die in Betracht kommenden Weichtheile, Gelenkkapseln, Bänder, Fascien zart und einem modellirenden Eingriff leichter zugänglich. Aber schon die paralytischen Formen älterer Kinder kommen oft so veraltet erst in sachgemässe Behandlung, dass, abgesehen von den härteren Knochen, auch die Weichtheile durch die lange Gewöhnung in die pathologische Stellung so rigide geworden sind, dass man manuell jedenfalls nur recht langsam und allmählich eine Besserung der Stellung erzielt.

Wir bekommen doch nicht so selten diese Difformitäten erst dann in Behandlung, wenn der Patient schon mehr oder weniger erwachsen ist und anfangen soll, sein Brod selbst zu verdienen, wobei ihm dann die mancherlei Hindernisse, die ihm sein Leiden in den Weg legt, erst recht zum Bewusstsein kommen, ihm diesen oder jenen Beruf unmöglich machen und ihn gebieterisch dazu drängen, Abhilfe zu schaffen. Die subjectiven Beschwerden, vor allem die

Schmerzen, nehmen mit dem Mehrgebrauch des Fusses zu und sind dann Ursache, dass der Orthopäde die veralteten Fälle in Behandlung bekommt, die an seine Kunst sowohl als an seine und des Patienten Geduld oft recht hohe Anforderungen stellt.

Noch schwerer zu corrigiren sind meist die Schäden, die sich an Traumen der Gelenkenden der Unterschenkelknochen oder der Fusswurzel oder auch der Weichtheile anschliessen, oder endlich Folge entzündlicher Defect- und Narbenbildungen osteomyelitischer, tuberculöser etc. Art sind. Durch alle diese Processe werden oft Veränderungen im Bau des Fusses bedingt, die jeder Therapie den hartnäckigsten Widerstand entgegensetzen.

Die Fälle, in denen entweder mangelhafte Technik des Arztes in der Behandlung jener Traumen und Entzündungen, oder, was wohl häufiger ist, Indolenz und Mangel an Geduld und gutem Willen seitens der Patienten Ursache jener „schlecht geheilten", d. h. in meist atypischen Formen von Pes varus, equinus etc. ausgeheilten Füsse sind, erwähne ich nur der Vollständigkeit halber.

Unter allen diesen Fällen gibt es eine ganze Menge, die dem Orthopäden eine machinelle Hilfe, die die Händekraft durch Hebelwirkung ersetzt und verstärkt und die Angriffspunkte für die Redression möglichst anatomisch genau fixirt, unentbehrlich oder wenigstens hoch willkommen erscheinen lassen. Es hat ja auch bisher nicht an derartigen Instrumenten gefehlt. Im Hoffa'schen Lehrbuch der Orthopädie sind eine Reihe von solchen aufgeführt und im vorigen Jahre hat Graff aus den hiesigen Instituten des Herrn Geheimrath Schede den verbesserten Lorenz'schen Osteoklasten beschrieben, der bei den meisten Difformitäten des Fusses recht gute Dienste leistet. Dieser Osteoklast zeigt jedoch zuweilen den Fehler eines jeden Universalinstrumentes, dass es sich für den einzelnen Fall nicht genügend specialisiren lässt und die möglichst genaue Fixirung der Angriffspunkte für die einzelnen Difformitäten auf ihrer anatomischen Grundlage nicht genügend ermöglicht.

Nebenbei ist die Handhabung ziemlich complicirt. Wenn also auch jener Osteoklast bei uns durchaus nicht discreditirt ist und immerfort mit gutem Erfolg gebraucht wird, haben wir doch gern einige neue Instrumente in probeweisen Gebrauch genommen, die vor ca. 1 Jahr von der Firma F. A. Eschbaum hierselbst angefertigt und jüngst auch auf der Industrie- und Gewerbeausstellung in Düsseldorf zur Schau gestellt worden sind. Die Instrumente

haben sich gut bewährt und ich erlaube mir daher, eine Beschreibung derselben an Hand einiger Abbildungen der Oeffentlichkeit zu übergeben.

I. Pes varus (Fig. 1).

Der Apparat legt sich mit der Pelotte *a* und der Klaue *b* dem Fuss an. Erstere kommt auf die Gegend des Os cuboideum zu liegen, letztere umfasst von der Innenseite den Vorderfuss in der Höhe der Metatarsalknochen, wie die Figur zeigt. Der Stiel der Pelotte *a* bildet die geradlinige Fortsetzung der Handhabe des ganzen Instrumentes, *c*. Der Mechanismus ist nun der, dass durch Rechts-

Fig. 1.

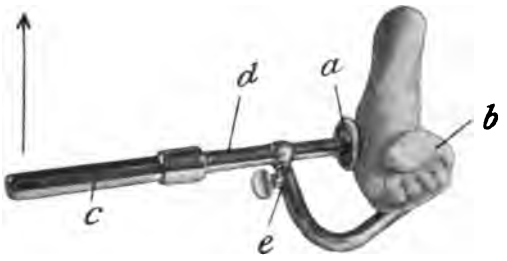

drehung dieser Handhabe eine in der Hülse *d* als Mutter laufende Schraube angedreht und also die Pelotte *a* nach dem Fuss hin vorgeschoben wird. Die Klaue *b* ist durch einen mehrfach gekrümmten Hebelarm, wie Figur zeigt, mit der Hülse *d* verbunden, so dass, wenn die Pelotte *a* durch Drehung der Handhabe *c* vorgeschoben wird, die mit der Schraubenmutter *d* fest verbundene Klaue gegen den Fuss hin herangeholt wird, die Angriffspunkte von Pelotte und Klaue am Fuss also einander genähert werden.

Um eine Application am längeren oder kürzeren Fusse zu ermöglichen, ist der Hebelarm der Klaue an der Hülse *d* nicht unverstellbar fest, sondern endigt bei *e* über einem Zapfen, auf dem er verschiebbar und durch eine Flügelschraube feststellbar ist.

Die Anwendung des Apparates ist demnach folgende: Derselbe wird, wie die Figur zeigt, dem Fusse adaptirt, dann wird durch Andrehen der Handhabe *c* die Pelotte *a* gegen die Fusswurzel resp. gegen das Os cuboideum angeschraubt, wodurch natürlich gleichzeitig die Klaue von der Innenseite her fest gegen den Vorderfuss

gedrängt wird. Hierdurch wird schon die Redression der Difformität eingeleitet, indem das prominente Os cuboideum und seine Nachbarschaft von der Pelotte eingedrückt, der nach der tibialen Seite abgebogene und supinirte Vorderfuss fibularwärts herumgeholt wird.

Die Redression wird jetzt vollendet durch eine kräftige Hebelbewegung des ganzen Instrumentes in der Pfeilrichtung.

Die Länge des Armes *c* erlaubt eine so starke Kraftanwendung, als sie überhaupt ohne Schädigung der Gewebe angängig ist. Durch Hin- und Herführen des Hebels kann man leicht die starren Gewebe so weit mobilisiren, dass nach Abnahme des Instrumentes manuell die gewünschte Stellung erzielt und im Gipsverband fixirt werden kann.

II. Pes planus (Fig. 2).

Den fixirten Plattfuss wird man in Narkose meist manuell redressiren können, der verbesserte Lorenz'sche Osteoklast leistet in schweren Fällen auch hier gute Dienste, aber doch ist das jetzt zu beschreibende Instrument so einfach und handlich, dass es sicher verdient, Eingang in das Instrumentarium des Orthopäden zu finden.

Fig. 2.

Der Apparat ist nach einem ähnlichen Princip gearbeitet, wie der erstbeschriebene. Zwei klauenartig geformte Pelotten *a* und *b* werden, nachdem das Instrument, wie Figur zeigt, dem Fusse angelegt ist, durch Rechtsdrehung des Handgriffs einander genähert, indem die Pelotte *a* als directe Fortsetzung der Schraube durch Andrehen dieser an den Fuss vorgeschoben, die Pelotte *b* aber, deren Arm *c* an der Hülse *d* als Schraubenmutter gelenkig befestigt ist, gleichzeitig gegen die Innenseite des Fusses herangeholt wird. Die

Pelotten fassen bei diesem Instrument an einander gegenüberliegenden Stellen des Mittelfusses, etwa in der Gegend des Lisfranc'schen Gelenkes, an. Wird jetzt das Instrument in der Pfeilrichtung herumgehebelt, so wird dem Fusse eine gewaltsame Bewegung im Sinne der Supination mitgetheilt. Durch mehrfaches Hin- und Herführen des Instrumentes wird der Plattfuss einigermassen mobilisirt und kann dann auch hier manuell in der gewünschten corrigirten Stellung erhalten und eingegipst werden.

III. Pes excavatus (Fig. 3).

Der Apparat ist entsprechend der Arbeitsleistung, die von ihm verlangt wird, etwas complicirter gebaut, in der Handhabung aber doch äusserst einfach. Wir sehen in der Figur drei Pelotten *a*, *b*

Fig. 3.

und *c*, von denen *a* und *b* an der Planta pedis, *c* am Dorsum angreifen. *a* und *b* sind auf einer Schiene *d* befestigt, und zwar so, dass *a* in der Längsrichtung der Schiene verschieblich und an beliebiger Stelle durch eine Flügelschraube fixirbar ist, um je nach der Länge des zu behandelnden Fusses gegen *b* vorgeschoben resp. von ihr entfernt werden zu können. Pelotte *a* ist, wie Figur zeigt, zur Aufnahme der Ferse bestimmt; sie sitzt mit einem einen leichten Spielraum nach vorn und hinten gewährenden Charniergelenk auf ihrem auf der Schiene stehenden Fuss auf, wodurch der bei der Redression entstehenden Verlängerung der Distanz zwischen Ferse und Zehenballen Rechnung getragen wird. Im übrigen soll diese Pelotte

der Ferse nur als Stütze dienen, die eigentliche Correctur der Difformität geschieht nur durch *b* und *c* und zwar in folgender Weise:

Auf der das Fundament des ganzen Apparates bildenden Schiene *d* sind fest zwei Zapfen *e* und *f* angebracht, deren freie, nach dem Fuss hin gerichtete Enden die Drehachse je eines zweiarmigen Hebels bilden (*g* und *h*). Diese beiden Hebel sind bei *i* durch ein Charnier mit einander verbunden. Der Hebel *g* läuft nach seiner freien Seite hin (links in der Figur) in die Handhabe des ganzen Instrumentes aus, der Hebel *h* bewegt die beiden Pelotten *b* und *c* gegen einander, indem *b* an dem einen (in Figur linken), *c* an dem anderen (in Figur rechten) Arm von *h* befestigt ist. Pelotte *b* ist durch ein einfaches Charnier mit dem Hebel verbunden, Pelotte *c* durch ein Gestänge, welches den Fuss nach Art eines umgekehrten Steigbügels umgreift. Von der Querstange *k* aus ist die Pelotte *c* gegen den Fussrücken vorschiebbar durch Andrehen der Flügelschraube *l*.

Die Anwendung des Apparates ist demnach folgende: Der Fuss wird mit dem Ballen auf die Pelotte *b* gesetzt, dann die Pelotte *a* unter die Ferse geschoben und fixirt und die Pelotte *c* auf dem Dorsum angelegt und durch die Flügelschraube *l* mässig angedrängt. Drückt man jetzt den Handgriff in der Pfeilrichtung herunter, so wird der Verbindungspunkt der beiden Hebel, *i*, in die Höhe gehoben und damit erstens der linksseitige Arm des Hebels *h* mit der Pelotte *b* gehoben und letztere gegen den Fussballen angedrängt, zweitens aber der rechtsseitige Arm des Hebels *h* gesenkt und damit die Pelotte *c* herabgezogen, d. h. sie drückt stark auf das Fussgewölbe. Die Ferse stützt sich unverrückbar auf ihre Pelotte *a*, und die Folge des einfachen Druckes auf den Handgriff ist also gleichzeitig ein Eindrücken des zu hohen Fussgewölbes und ein Heben des vorderen Fusses bei fixirter Ferse, also eine gewaltsame Redression des Hohlfusses.

Das Instrument für den Pes varus, wie auch das letztbeschriebene für den Pes excavatus lehnt sich in etwas an an die von Redard zu demselben Zweck construirten (im Hoffa'schen Lehrbuch abgebildeten), doch scheinen mir unsere Apparate nicht nur eine wesentliche Vereinfachung jener darzustellen, sondern auch eine Verbesserung in Bezug auf die Wirkung, indem die grosse Kraft eines langen Hebels zur Redression ausgenutzt wird.

XLVI.

Endresultate nach der mechanischen Behandlung der Pott'schen Erkrankung.

Von

Henry Ling Taylor, M. D.,
Professor of orthopaedic Surgery at the New York Post-Graduate medical School and Hospital.

(Uebersetzt von Dr. Lilienfeld, Leipzig.)

Mit 40 Abbildungen.

Die orthopädische Chirurgie, wie wir sie in Amerika verstehen, umfasst mehr als die Behandlung der Deformität selbst, die oft nur ein Symptom oder eine Folge der Erkrankung darstellt, ebenso wie die Kyphose als solche bei der Pott'schen Erkrankung einen Maassstab abgibt für die Ausdehnung des destruirenden Processes an den Wirbelkörpern und eine genaue Localisation und Messung der Verkrümmung der Wirbelsäule ermöglicht. Wenn man die grosse Zahl der behandelten Fälle und die Leichtigkeit einer genauen Aufzeichnung, zugleich auch die Länge der Zeit, in welcher diese Fälle gewöhnlich in Beobachtung bleiben, berücksichtigt, muss man sich wundern, dass die Berichte über Heilerfolge doch verhältnissmässig spärlich sind. Im Jahre 1863 hat Taylor[1]) zuerst seinen Apparat zur Behandlung der Verkrümmungen der Wirbelsäule beschrieben und zugleich die Anwendung des biegsamen Stabes mit Aufzeichnung des Grades der Ausbiegung erläutert.

Bis 1863 hatte der Verfasser ungefähr 100 Fälle mit seinem Apparat behandelt, aber erst seit 1866 wurden genaue Kranken-

---

[1]) The Mechanical Treatment of Pott's Disease of the spine. Charles Fayette Taylor, M. D. Transactions of the New York State Medical Society 1863. Uebersetzt von Dr. Paul Biesenthal. Berlin 1873.

geschichten mit Aufzeichnungen des Grades der Kyphose aufgenommen und zwar über 500 Fälle, wobei die der Privatpraxis mitgezählt sind.

Die übertriebenen Erwartungen, die man besonders in Frankreich gegenüber der gewaltsamen Correction der Pott'schen Kyphosen gehegt hat, zeigen einen solchen Mangel an Würdigung der klinischen Verhältnisse des Leidens, dass es wohl angebracht ist, jetzt die Beobachtungen der Fälle, die sich auf eine grosse Reihe von Jahren erstrecken, zu veröffentlichen. Eine Durchsicht der Krankengeschichten ergiebt, dass 150 Fälle 5 Jahre und länger in Beobachtung geblieben sind und dass von diesen 40 Fälle mit Aufzeichnungen über den Grad der Kyphose und mit Krankengeschichten, die sich über einen Zeitraum von 10—37 Jahren erstrecken, vorhanden waren. Diese Fälle waren 2 Jahre und länger in Behandlung und sind später nach ihrer Entlassung bis zu 20 Jahren und länger nachuntersucht und Aufzeichnungen darüber gemacht worden. Sie sind sämmtlich, mit Ausnahme des IX. Falles, mit dem Taylor-Apparat behandelt worden, der Tag und Nacht getragen wurde, mit Hinzufügung einer Kopfstütze, sobald der Process sich höher erstreckte als der IX. Brustwirbel. Ohne den Apparat durfte der Patient niemals sich aufrecht halten, weder stehend noch sitzend, sondern wenn sein Zustand es erforderte, musste er liegen, und oft wurde in diesen Fällen die Rückenlage wochen- und monatelang beibehalten ohne Abnahme des Corsets. Jede Ermüdung oder körperliche Anstrengung wurde vermieden. Viele Patienten waren weit hergereist und nach dem ersten oder zweiten Jahre kamen sie nur 1- oder 2mal des Jahres wieder zur Behandlung, was in manchen Fällen ungenügend war. Gute Resultate waren nur dann zu erzielen, wenn man einen der Angehörigen genau instruiren konnte über die Pflege des Patienten, die sorgfältige Ernährung und die Anlegung des Apparates, so dass der Betreffende damit auch die persönliche Verantwortung übernehmen konnte für die sorgfältige Ausführung der Vorschriften.

Es wäre ohne Weiteres leicht gewesen, von unseren Fällen 40 oder 50 auszuwählen, die ein vorzügliches Resultat ergeben, wenn man die Beobachtungszeit kürzer gewählt hätte, aber so sind solche dabei, die den Apparat 10—15 Jahre getragen haben, und ich möchte diesen Bericht nur als vorläufigen in Anbetracht der Fülle des Materials ansehen. Diese Patienten waren natürlich im Stande, nachdem die ersten stürmischen Erscheinungen zurückgegangen waren, die Schule zu besuchen und später ihren Geschäften nachzugehen

bei gutem Allgemeinbefinden. Sie sind aber insofern als ausgewählte zu betrachten, als sie sich darauf eingelassen haben, dieser Behandlung sich zu unterziehen, die eine hohe Anforderung an die Familie und den Patienten selbst stellt, der sich dieser stetigen Einwirkung auf das knöcherne Gerüst seines Körpers unterziehen musste.

Die 40 Patienten vertheilen sich auf die Zeit von 1861 bis 1892 und die Hälfte von ihnen ist noch am Leben. Sie stehen im jugendlichen und mittleren Lebensalter und einige davon sind verheirathet und haben gesunde Kinder. In 12 Fällen bestanden Abscesse, von denen 2 spontan heilten, 7 durch die Behandlung und 2 mit Fisteln, während von dem einen das Resultat unbekannt ist. 3 waren gelähmt, wovon 2 geheilt und einer gebessert wurde. Von den Fällen kamen 29 vor dem 10. Lebensjahre zuerst in die Behandlung, die übrigen 11 waren älter. Die Erkrankung hatte bei 19 Patienten, bevor sie in Behandlung kamen, 1 Jahr und weniger bestanden, bei 12 bis zu 5 Jahren, bei 8 über 5 Jahre und bei einem war die Dauer unbekannt. Bei 34 Fällen war die Erkrankung vor dem 6. Lebensjahr, bei den übrigen 6 später entstanden, worunter ein traumatischer sich befand. Mit Ausnahme eines nicht behandelten Falles war das Resultat bei 33 Fällen Heilung der Erkrankung, 6 Fälle wurden gebessert. Dieser Erfolg in Bezug auf die vollständige Heilung ist dem Umstande zuzuschreiben, dass die meisten Fällen mit tödtlichem Ausgange den ersten Jahren der Behandlung zuzuschreiben sind und hier nicht mit aufgeführt worden sind.

In Bezug auf die Deformität wurde festgestellt, dass von den 39 behandelten Fällen eine Abnahme derselben bei 8, ein Stehenbleiben bei 5 und eine Zunahme bei 26 stattgefunden hatte. Wenn man den Grad der Deformität zu Anfang der Behandlung berücksichtigt, so kann man sagen, dass das Resultat in 19 Fällen ein gutes, in 7 ein zufriedenstellendes und in 12 Fällen ein schlechtes war.

Bei der Uebersicht der Fälle zeigt es sich, dass die Localisation der Erkrankung an der Wirbelsäule selbst und der Grad der Belastung, dem die einzelnen erkrankten Wirbel ausgesetzt sind, maassgebend sind für die Entwickelung der Deformität als solcher. So sehen wir, dass im Halstheil die Resultate die besten sind, indem die Heilung mit möglichst geringer Deformität und in der kürzesten

Zeit von Statten geht, oft schon in 2 Jahren. Die Erkrankung im Lendentheil mit Einschluss des XI. und XII. Brustwirbels bietet in zweiter Linie den besten Angriffspunkt für die erfolgreiche Behandlung. Hier muss die Stütze gewöhnlich 5 Jahre und länger getragen werden. Von den 18 Fällen der Erkrankung des Lendentheiles wurden 15 geheilt und 3 gebessert, davon konnte bei 3 Fällen die Deformität aufgehalten werden, bei 5 vermindert und bei 10 wurde sie vermehrt. Bei 10 war das Resultat ein gutes, bei 3 mässig und bei 5 schlecht in Bezug auf die Deformität selbst.

Die Erkrankung mit dem Sitz im Dorsaltheil der Wirbelsäule giebt also die schlechtesten Resultate, da die mechanische Behandlung hier auf die grösste Schwierigkeit stösst. Von 18 Fällen sind zwar 15 geheilt und 3 gebessert worden, aber in allen Fällen, wo die Deformität oberhalb des IX. Brustwirbels sass, hat sie sich noch vermehrt und bei der Hälfte der Fälle sogar erheblich. Das Endresultat in Bezug auf die Deformität kann in 7 Fällen als gut, in 4 als zufriedenstellend und in 7 als mässig bezeichnet werden. Hiernach kann man annehmen, dass die Localisation der Erkrankung in Bezug auf den Fortschritt der Deformität fast von grösserer Wichtigkeit ist als frühzeitige Behandlung, besonders für die Brustwirbelsäule, und dass es bei der letzteren neben der mechanischen Behandlung erforderlich ist, die Rückenlage anzuwenden.

Unsere Fälle deuten ferner darauf hin, dass die Ankylose seltener, später und in geringerem Umfange eintritt, als man früher vermuthet hat. Die Zeichnungen ergeben, dass ein grosser Unterschied in den Contouren des Rückgrates besteht, je nachdem sie im Stehen, Sitzen oder Liegen des Patienten aufgenommen worden sind. Im letzteren Falle erhält man natürlich die besten Umrisse und diese Besserung, die zunächst nur vorübergehend ist, kann man in günstigen Fällen durch Tragen des Apparates zu einer dauernden gestalten. Dagegen beobachtet man bei einer Reihe von Fällen, wo alle Symptome der Erkrankung verschwunden sind, selbst nach längerem Tragen des Apparates bei seiner Fortnahme eine allmählige Zunahme der Deformität, aber nicht wie früher mit spitzwinkliger Prominenz, sondern es bildet sich ein richtiger runder Rücken aus. Deshalb muss auch in diesen Fällen die Rückenstütze oft noch Jahre hindurch getragen werden. In einigen Fällen trat noch spät eine seitliche Deviation mit Torsion hinzu, ein Zeichen dafür, dass die Wirbelsäule, auch wenn sie in pathologischer Beziehung gesund

geworden war, doch noch physiologisch zu schwach war, um eine Stütze zu entbehren [1]).

Zum Schluss möchte ich von den 39 Fällen, die in der Privatpraxis mit Hilfe des Taylor'schen Apparates behandelt worden sind, folgendes zusammenfassen:

1. Die Anwendung der Rückenstütze hatte fast stets das sofortige Aufhören aller Schmerzen und anderer acuter Erscheinungen zur Folge, ebenso wie Besserung des Allgemeinbefindens.

2. In 33 Fällen trat Heilung der Erkrankung ein mit vorzüglichem Allgemeinbefinden, guter Figur und Function.

3. In der Hälfte der Fälle war das Resultat in Bezug auf die Deformität ein gutes. In 13 Fällen konnte eine Vergrösserung der Deformität verhindert werden, oder es wurde noch eine Verminderung erzielt.

4. In Bezug auf das Endresultat war die Localisation der Erkrankung ein wesentlicher Factor. Der Halstheil der Wirbelsäule war am günstigsten, dann kam der Lendentheil und am wenigsten günstig war der Dorsaltheil.

5. Es war nothwendig, in den meisten Fällen die Rückenstütze noch lange nach erfolgter Heilung des Krankheitsprocesses tragen zu lassen infolge der Neigung, die die Wirbelsäule aus statischen Gründen zeigt, sich noch mehr zu verbiegen.

6. Die Ankylose tritt später und seltener auf, als man für gewöhnlich annimmt und ist weniger umfangreich und schwächer.

---

[1]) Anm. der Red.: Es folgen hier die Auszüge von 40 Krankengeschichten, die der Raummangel uns verbietet, wiederzugeben.

Fig. 1.



Fig. 2.



Fig. 3.



Fig. 4.

Fig. 5.

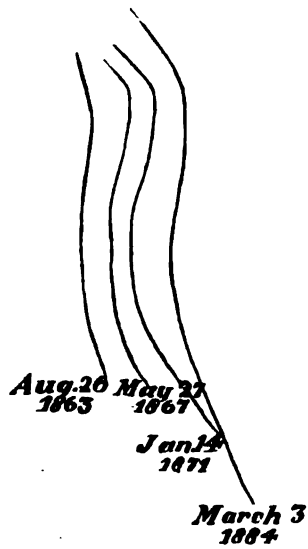

Fig. 6.



Fig. 7.

Fig. 8.

Fig. 9.

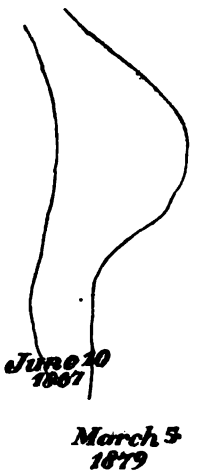

Fig. 10.

Fig. 11.



Fig. 12.



Fig. 13.

Fig. 14.

Fig. 15.

Fig. 16.

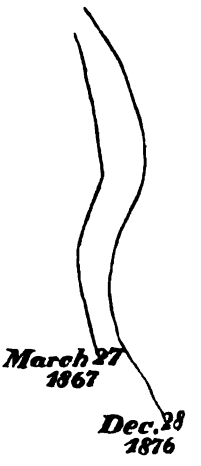

Fig. 17.

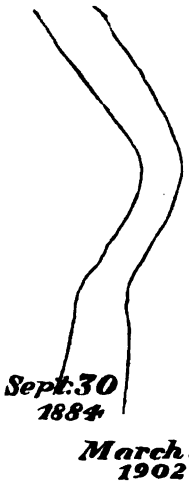

Fig. 18.

Fig. 19.

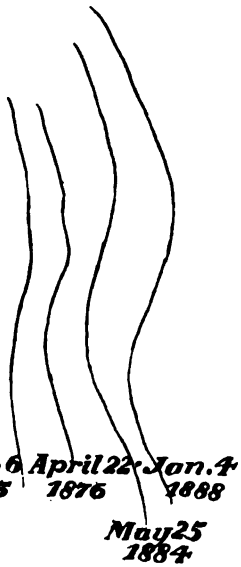

Fig. 20.

Fig. 21.



Fig. 22.



Fig. 23.

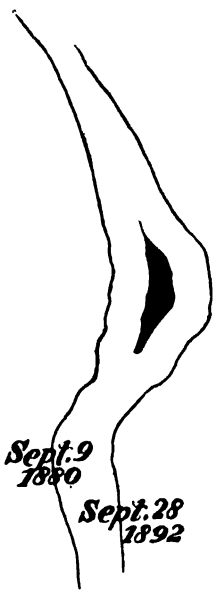

Fig. 24.

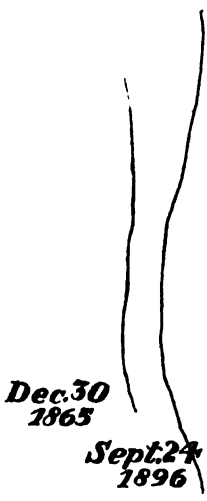

Fig. 25.

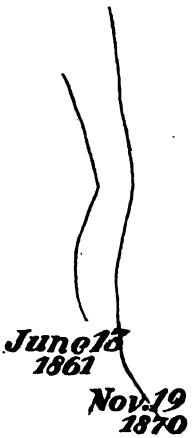

Fig. 26.

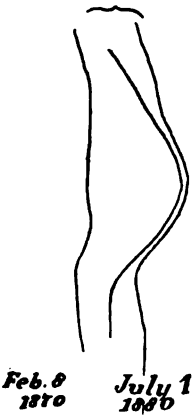

Fig. 27.

Fig. 28.

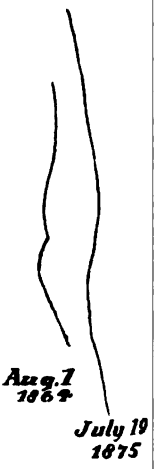

Fig. 29.

Fig. 30.

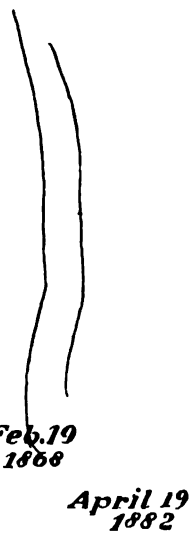

Fig. 31.

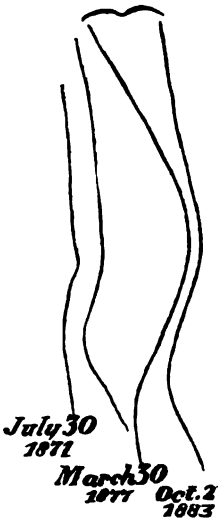

Fig. 32.

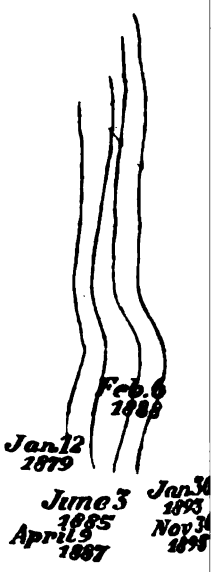

Fig. 33.

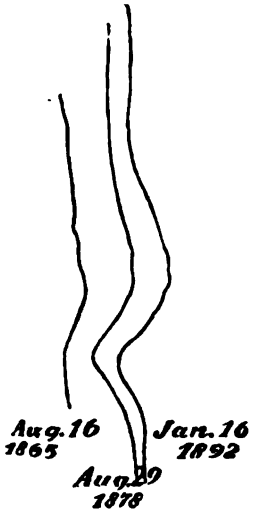

Fig. 34.



Fig. 35.

Fig. 36.

Fig. 37.

Fig. 38.

Fig. 39.



Fig. 40.



XLVII.

Einige Bemerkungen zu dem Vortrage von Vulpius „Dauerresultate des Redressements des spondylitischen Gibbus".

Von

Dr. Jacques Joseph,

Specialarzt für orthopädische Chirurgie zu Berlin.

In seinem Vortrage „Dauererfolge des Redressements des spondylitischen Gibbus" [1]) hat Vulpius auf dem I. Congress der deutschen Gesellschaft für orthopädische Chirurgie in dankenswerther Weise auf meinen s. Z. in der Berliner medicin. Gesellschaft gehaltenen Vortrag [2]) die Aufmerksamkeit gelenkt, in welchem ich den pathologisch-anatomischen und klinischen Nachweis geliefert habe, dass die principielle Frage, ob wir den eigentlichen Pott'schen Buckel strecken dürfen oder nicht, welche vorher in negativem Sinne entschieden zu sein schien, in bejahendem Sinne zu beantworten sei. Vulpius hat mich aber leider in einem wesentlichen Punkte missverstanden und gibt in genannter Arbeit meine Auffassung des Heilungsvorganges in einer Weise wieder, die geeignet ist, unrichtige Vorstellungen zu erwecken. Da nun Vulpius meines Wissens der Erste ist, der öffentlich auf meine Arbeit hingewiesen hat, und diese daher möglicherweise in derselben irrthümlichen Weise weiter citirt werden könnte, so sei es mir gestattet, die missverständliche Wiedergabe meiner Auffassung mit einigen Worten richtig zu stellen.

Vulpius stellt als meine Auffassung dar, dass die Ausheilung des Buckels in der künstlich hergestellten Streckstellung „durch Einkeilung der erweichten Wirbelkörper" zu Stande komme. An einer späteren Stelle schildert er meine Auffassung des Heilvorganges mit folgenden Worten:

---

[1]) Verhandlungen der Deutschen Gesellschaft für orthopädische Chirurgie S. 115 u. 116 und Hoffa's Zeitschrift für orthopäd. Chirurgie Bd. 11 Heft 1.

[2]) Berliner klinische Wochenschrift 1901, Nr. 37 u. 38 und Verhandlungen der Berliner medic. Gesellschaft 1901, II, 303.

„Das supragibbäre Segment der Wirbelsäule sinkt in einen entzündlich erweichten Wirbelkörper ein, wodurch die Geraderichtung erzielt wird, ohne Continuitätstrennung der Wirbelkörperreihe."

Demgegenüber möchte ich constatiren, dass in meiner Arbeit bei Besprechung des Heilungsvorgangs in Streckstellung die Worte „Einkeilung der Wirbelkörper" gar nicht vorkommen und zwar einfach aus dem Grunde, weil gerade das Gegentheil der Fall ist. Die erkrankten Wirbelkörper werden — weit entfernt durch den Streckact eingekeilt zu werden — vielmehr durch denselben aus ihrem eingekeilten Zustande befreit; und die Fixation des cariösen Abschnitts der Wirbelsäule in der künstlich hergestellten Streckstellung hat weiterhin die Wirkung, dass die erkrankten Wirbelkörper viele Monate hindurch getrennt bleiben, während welcher Zeit die zu den kranken Wirbelkörpern gehörigen Wirbelbögen die alleinigen Träger der oberen Rumpflast darstellen. Erst später, wenn die Wirbelbögen, resp. die daran befindlichen Gelenkfortsätze sich unter dem Druck der oberen Rumpflast entsprechend verkürzt und abgeplattet haben, rückt der obere Rand des cariösen Defects an dessen unteren Rand so nahe heran, dass die beiden Ränder einander an den am meisten prominenten Punkten berühren und mit einander verwachsen (cf. meine Originalarbeit l. c. Fig. 4 und 5).

Es kann somit bei der Heilung des Pott'schen Buckels in der künstlich hergestellten Streckstellung von einer „Einkeilung der erweichten Wirbelkörper" nicht die Rede sein, sondern nur von einer nach längerer Continuitätstrennung in der Wirbelkörperreihe, ohne Einkeilung erfolgenden Contactsynostose der unzerstörten, resp. lebensfähig gebliebenen Abschnitte der Wirbelkörper.

Ich habe weiterhin diese Contactsynostose, resp. die damit verbundene geringe Knochenneubildung nicht, wie es nach Vulpius' Schilderung den Anschein hat, als den Hauptvorgang, sondern als einen den Hauptvorgang unterstützenden Nebenvorgang, als eine Hilfsaction dargestellt. Als combinirten Hauptvorgang habe ich — weil er sowohl im Virchow'schen Präparat wie in meinem klinischen Falle den Ersatz eines grösseren Knochen- und Bandscheibendefectes durch neugebildetes stützfähiges Material fast vollständig überflüssig gemacht hat — die Senkung der oberen Rumpflast und die Verkürzung der Wirbelbögen bezeichnet (Berliner klinische Wochenschr. 1901 S. 955 und 979.)

XLVIII.

Orthopädie oder Orthopedie?

Von

Dr. J. G. Chrysospathes,
Specialarzt für Orthopedie in Athen.

Wenn auch die Franzosen das Wort Orthopédie mit „é" schreiben, so leiten sie es doch von ὀρθός (droit) und παῖς (enfant) ab, ebenso wie die Deutschen die Orthopädie aus ὀρθός (gerade) und παιδεία (Erziehung) entstehen lassen. Meiner Ansicht nach sind beide Etymologien gezwungen. Man kann weder den Franzosen Recht geben, die durch ihre Schreibart die Orthopédie als eine ausschliesslich dem Kindesalter zu Gute kommende Heilwissenschaft hinstellen wollen, noch den Deutschen aus folgenden Gründen: Otto Roth lässt in seiner Terminologie (1893) das Wort Orthopädie aus ὀρθός und παιδεία entstehen und soll es nach ihm die geraderichtende Behandlung bedeuten. Allein das Wort παιδεία im Alt- sowohl wie im Spät- und Neugriechischen heisst, wie Roth auch richtig übersetzt, Erziehung und wird stets in geistiger, niemals in körperlicher Beziehung, die auch hier gemeint ist, angewandt. Nach dieser Etymologie müsste also Orthopädie die geraderichtende Erziehung und nicht die geraderichtende Behandlung heissen. Von einer späteren Bedeutung des Wortes παιδεία, die der τιμωρία (Strafe) gleichkommt [1]), kann hier keine Rede sein, wir wollen ja unsere Kranken nicht strafen, sondern behandeln. Dasselbe würde für die Ableitung des Wortes von ὀρθός und παιδεύω gelten.

Nun will ich meinen, dass es viel richtiger sei, das Wort Orthopädie von ὀρθῶς (gerade) und πεδάω zu bilden. Das Verbum πεδάω stammt aus dem schon von Homer gebrauchten Wort πέδη (ἡ), was Fessel der Füsse heisst. Πεδάω will also sagen, durch Fesseln

[1]) Es heisst ja in der Bibel „Μὴ ὀλιγώρει παιδείας Κυρίου".

festmachen [1]), daher auch etwas unbeweglich halten, hindern [2]). Auch die altgriechischen Worte πεδητὴς (ὁ), der durch Fesseln (ἐν πέδαις) gefangen Nehmende, und πεδήτης (ὁ), der Gefesselte, der in Fesseln sich Befindende sind derselben Abstammung. Desgleichen das Wort χειροπέδη, im Gegensatz zu πέδη und folgerichtig auch das Wort Pedal.

Nach alledem glaube ich, dass wenn wir durch den Namen unserer Fachwissenschaft genau dasjenige ausdrücken wollen, was sie auch bezweckt und thut, nicht mehr Orthopädie, sondern Orthopedie schreiben müssen. Wir beabsichtigen ja durch unsere Apparate oder Verbände, welche im Grunde genommen nichts anderes sind wie Fesseln, kranke oder verwachsene Körpertheile durch absolute oder relative Behinderung ihrer Bewegungen wieder gebrauchsfähig zu machen, was dem Wort πεδάω völlig entspricht. Wir sind also Orthopeden und nicht Orthopäden, da wir die Behandlung der körperlichen Gebrechen und nicht die geistige Erziehung unserer Patienten übernehmen.

---

[1]) Dem französischen „garotter" entsprechend.

[2]) Πέδησε γυῖα „Ἰλ. Ν." und Νῆα πέδησ' ἐνὶ πόντῳ „Ὀδ. Ν." Ὑωνος μ' ἐπέδησεν „Ὀδ. Ψ." (s. Λεξικὸν τῆς ἑλλ. γλώσσης Ε. Βυζαντίου. Ἀθῆναι 1852).

XLIX.

Ueber Schenkelhalsbrüche im kindlichen und jugendlichen Alter.

Von

Albert Hoffa in Berlin.

Mit 17 in den Text gedruckten Abbildungen.

Die Schenkelhalsbrüche im kindlichen Alter gehören nach den Angaben der verschiedensten Fracturstatistiken zu den grossen Seltenheiten. So befanden sich z. B. auch unter den 75 Schenkelhalsbrüchen, die Pels-Leusden kürzlich aus der König'schen Klinik zusammengestellt hat, kein Fall während des ersten Lebensdecenniums und nur 3 Fälle im zweiten Decennium. Immerhin scheinen derartige Fracturen doch häufiger zu sein, als es die bisherigen Statistiken vermuthen lassen.

Seit der Einführung des Röntgen'schen Verfahrens in die Chirurgie ist die Zahl der hierher gehörigen Fälle bedeutend gewachsen, und ich habe bei der Durchsicht der Literatur bereits 78 Fälle zusammenstellen können: 53 Fälle von traumatischen Epiphysenlösungen finden wir von meinem Schüler Gerstle zusammengetragen, dazu kommen 10 Fälle von Royal Whitman in New York, 1 Fall von Sprengel, 8 Fälle aus der Klinik von Bramann in Halle, mitgetheilt von Rammstedt, 3 Fälle aus der Klinik von König, mitgetheilt von Pels-Leusden, 2 Fälle von Wolff aus der Bardenheuer'schen Klinik und 1 Fall aus der Klinik von Helferich in Kiel, mitgetheilt von Mayer.

Merkwürdigerweise habe ich selbst 10 dieser Schenkelhalsfracturen beobachtet. Die Diagnose ist in allen Fällen theils durch den operativen Befund, theils durch das Röntgenbild absolut sicher gestellt. Ich möchte mir nun erlauben, Ihnen zunächst die in der Literatur niedergelegten Beobachtungen vorzuführen, dann meine eigenen Fälle mitzutheilen und dann auf Grund aller dieser Fälle ein Bild dieser interessanten Verletzung zu zeichnen.

Beginnen wir mit den Fällen der Literatur, so sind, wie gesagt, 53 Fälle traumatischer Epiphysenlösungen bereits von Gerstle (Inauguraldissertation, Würzburg 1899) zusammengestellt und bearbeitet worden.

Nach dieser Zusammenstellung sind dann nachfolgende Beobachtungen veröffentlicht worden.

Ich führe zunächst die 10 Fälle von Royal Whitman an[1]):

I. Ein 8 Jahre alter Knabe wurde am 20. Mai 1890 ins Hospital für Verletzte und Krüppel gebracht. Er war 6 Wochen vorher aus einer Höhe von 14 Fuss in einen Hof gefallen und hatte sich das rechte Bein beschädigt. Zu Bett gebracht, wurde er durch einen Arzt behandelt, der seine Aufmerksamkeit auf das Knie richtete, das — der Aussage nach — geschwollen war. Später wurde ein anderer Arzt gerufen, der die Diagnose Coxitis stellte und das Leiden für unheilbar erklärte. Bei der Untersuchung im Hospital wurde notirt, dass das Bein auswärts rotirt, der Trochanter 3/4 Zoll oberhalb der Nélaton'schen Linie gerückt war und der Medianlinie des Körpers näher stand als der andere Trochanter. Passive Bewegungen des Beines verursachten zwar Schmerzen, waren aber mit Ausnahme der extremen Flexion und Einwärtsrotation unbehindert. Der Femurkopf war an seinem Platz. Eine Hüftschiene wurde angelegt, in der das Kind sofort zu gehen anfing. 6 Monate später wurde sie entfernt. Bei einer Untersuchung am 20. October 1892 — 2 Jahre später — zeigte sich völlig freie Bewegung nach allen Richtungen. Der Angabe nach klagte das Kind über einige Steifigkeit nach langem Sitzen. Dieses Symptom kam zu Stande durch das ausgesprochene Hervorragen des Trochanters, der die Glutäalregion ausdehnte, wenn der Schenkel gebeugt war. Sonst fühlte das Kind sich wohl. Es bestand leichtes Hinken und 1 Zoll Verkürzung, also eine Zunahme der Verkürzung um 1/4 Zoll seit der ersten Untersuchung. Die Beine waren 3 Zoll länger als 1890.

II. Ein 6 Jahre alter Knabe wurde am 9. November 1891 ins Spital gebracht wegen dauernden Hinkens. 4 1/2 Monate vorher war er von einer 14 Fuss hohen Feuerleiter gefallen; dem Unfall folgte eine Schwellung des Schenkels, Schmerzen und Unfähigkeit zu stehen.

---

[1]) Royal Whitman, Further observations on fracture of the neck of the femur in childhood etc. Annals of Surgery 1897, Bd. 25.

Ein Gipsverband wurde angelegt, der 8 Wochen getragen wurde; bei der Abnahme befand sich der Knabe wohl — abgesehen vom Hinken. Die Untersuchung ergab — wie im vorhergehenden Falle — leichte Auswärtsrotation des Beines, Prominenz des Trochanters, der $^3/_4$ Zoll über der Nélaton'schen Linie stand. Es bestand allseitige Bewegungsbeschränkung. Eine Schiene wurde 3 Monate lang getragen und dann entfernt. Das Kind wurde 1 Jahr später (10. December 1892) wieder untersucht. Die Verkürzung betrug $1^1/_4$ Zoll. Die einzigen noch zurückgebliebenen Symptome waren Hinken — verursacht durch die Verkürzung — und eine leichte Bewegungsbeschränkung.

III. Ein 5 Jahre alter Knabe wurde am 28. December 1891 ins Spital gebracht; er war — angeblich — 9 Wochen vorher überfahren worden. Damals bestanden Schmerzen und Schwellung des Beines, weshalb für 2 Wochen ein Gipsverband angelegt wurde. Der Patient hinkte seither und litt mehr oder minder Schmerzen. Die Untersuchung ergab, dass das Bein in voller Streckstellung stand, etwas auswärts rotiert und $^3/_4$ Zoll kürzer war als das andere, mit einer entsprechenden Erhebung des Trochanters, der indess weniger prominent war als bei den übrigen Fällen. Die Bewegung war viel mehr beschränkt, z. B. war die Beugung nur bis 100° möglich. Der Spasmus und der Bewegungswiderstand benöthigten den Gebrauch einer Schiene, die erst allmählich fortgelassen werden konnte. Es bestand nunmehr (December 1892) keine Veränderung in der äusseren Erscheinung. Die Bewegung war vollständig bei der Streckung, etwas beschränkt bei der Beugung. Die relative Verkürzung war dieselbe wie bei der ersten Untersuchung. Das gegenwärtige Befinden des Patienten ist unbekannt.

IV. Ein 8 Jahre alter Knabe wurde am 8. October 1892 dem Spitale zugeführt; er war 6 Monate vorher aus einer Höhe von 15 Fuss herabgefallen; es stellten sich Schmerzen und Schwäche ein. Die Erscheinungen in diesem Falle waren denen im vorigen sehr ähnlich. Der rechte Trochanter stand 1 Zoll über der Nélatonschen Linie; Verdickung um das Gelenk und musculärer Spasmus bei Bewegungsversuchen waren leicht zu constatiren. Das Bein war völlig extendirt und auswärts rotirt. Beim Eintritt ins Spital war das Kind schmerzfrei, die Diagnose lautete: Fractur des Schenkelhalses an der Verbindungsstelle mit dem Schaft. Es bestand hier

deutliche Knochencrepitation und der Trochanter rotirte um seine Achse. Zuerst wurde ein Extensionsverband angelegt, der, weil das Kind sehr unruhig war, durch einen Gipsverband ersetzt wurde. Nach der Abnahme ging der Knabe ganz gut, aber da Schmerzen und Hinken nach dem Weggang aus dem Spital wiederkehrten, war trotzdem einige Unterstützung nöthig. Sie wurde wie bei den früheren Fällen angelegt und beseitigte sofort Schmerzen und nächtliche Schreie. 2 Monate später wurde die Schiene weggelassen. Zur Zeit ist der Patient erwachsen. (Er wurde am 18. Februar 1897, 4 Jahre nach Aussetzen der Behandlung, nachuntersucht.) Es besteht eine Verkürzung von 2 Zoll, die durch dauernde Beinadduction auf $2^1/_2$ Zoll wächst. Die anderen Symptome sind ähnlich denen im Fall I. Es bestehen zur Zeit Beschwerden im Gelenk und im ganzen Bein nach langem Stehen und Ueben, ähnlich denen bei gewöhnlicher Coxa vara.

V. Ein $2^1/_2$ Jahre alter Knabe wurde zur Untersuchung im October 1892 ins Spital gebracht. Einen Monat vorher fiel er vom vierten Stock eines Hauses, erlitt aber anscheinend keine ernsten Verletzungen. Seit dieser Zeit hinkte er und klagte über Schmerzen und Ermüdung im linken Bein. Die Untersuchung zeigte Auswärtsrotation, aber absolut freie Bewegung der Hüfte, $^3/_4$ Zoll Verkürzung, Hochstand und Prominenz des Trochanters. Eine mit Bezug auf die Symptome modificirte Hüftschiene wurde angelegt. Sie wurde 6 Monate getragen. Ein Jahr später war keine Zunahme der Verkürzung und der Beschwerden festzustellen. Heute zeigt der Fall die gleiche Zunahme der Deformität wie der Fall IV. Jetzt, bei einem Alter von 7 Jahren, ist die Verkürzung auf $1^1/_4$ Zoll gestiegen, es besteht sehr ausgesprochene Abductionsbehinderung, und es ist augenscheinlich, dass hier eine allmähliche Depression des Halses während der $3^1/_2$ Jahren nach der letzten Untersuchung stattgefunden hat.

VI. Ein 6 Jahre altes Mädchen suchte die Vanderbiltklinik am 4. September 1894 auf. 5 Monate vorher war sie einige Stufen hinuntergefallen, konnte nicht mehr gehen und musste zu Bett gebracht werden. Eine Diagnose wurde im Augenblick nicht gestellt; später stellte man Coxitis fest; sie wurde im Bett mit Zugverbänden mehrere Monate lang behandelt. Die Untersuchung zeigte Hinken, einen elevirten und prominenten Trochanter, $^3/_4$ Zoll Verkürzung, leichte Drehung des Beines. Bewegung war ungehindert. Die Mutter brachte

das Kind nicht weiter zur Behandlung. Eine Nachuntersuchung fand vor kurzem statt, 2½ Jahre nach dem Unfall (28. Januar 1897). Es ist keine entscheidende Aenderung der objectiven Symptome eingetreten. Indess besteht eine Verkürzungszunahme von ¼ Zoll, leichte Eversion des Fusses, leichte Abductionsbehinderung. Keine Klagen über Empfindlichkeit oder Schwäche.

VII. Ein 5 Jahre altes Mädchen besuchte das Spital für Verletzte und Krüppel am 12. November 1895. 5 Wochen vorher war sie mehrere Treppen hinuntergefallen. Sie lag 2 Wochen zu Bett, aber dann begann sie wie gewöhnlich zu laufen. Sie wurde ins Spital des Hinkens und leichter Beschwerden wegen gebracht. Die Verkürzung betrug ½ Zoll mit Erhebung und Prominenz des Trochanters wie in früheren Fällen. Die Patientin war nicht aufzufinden, weshalb eine Nachuntersuchung nicht stattfinden konnte.

VIII. Ein 3½ Jahre altes Mädchen suchte die Vanderbiltklinik am 21. September 1895 auf. Vor etwa 3 Wochen war sie eine Anzahl Treppen hinuntergefallen. Sie wurde nur mit Bettruhe behandelt. Sie bot die gewöhnlichen Zeichen einer geheilten Fractur dar; ¾ Zoll Verkürzung. Ein Gipsverband wurde angelegt, der 2 Monate liegen blieb. Weitere Behandlung fand nicht statt. Jetzt — am 31. Januar 1897 — beträgt die Verkürzung 1 Zoll; es besteht noch sehr leichtes Hinken, ausgesprochene Abductionshinderung, wogegen die Mutter forcirte Manipulationen anwendet, und eine Zunahme der Verkürzung um ¼ Zoll, als Zeichen dafür, dass eine Hüftschiene zur Entlastung des verletzten Halses hätte angewandt werden sollen.

IX. Ein 8 Jahre altes Mädchen wurde am 12. October 1895 ins Spital für Verletzte und Krüppel gebracht. 6 Wochen vorher hatte sie sich durch einen ungefähr 10 Fuss tiefen Fall das rechte Bein verletzt. Starke Schmerzen bestanden an Hüfte und Knie. 2 Tage später wurde sie ins Spital aufgenommen, aber eine Diagnose wurde nicht gestellt. Seither blieb sie im Bett und machte Einreibungen mit Liniment. Die Untersuchung stellte die Symptome wie in früheren Fällen fest, die Verkürzung betrug ½ Zoll. Die Mutter brachte das Kind nicht mehr zur Behandlung. Bei einer neuen Untersuchung am 28. Januar 1897, 1½ Jahre nach dem Unfall, bestand keine Schwäche. Es besteht leichte Eversion des Fusses, Elevation und leichte Prominenz des Trochanters. Bewegung ist nicht beschränkt. Die Verkürzung hat nicht zugenommen. Die

Mutter gibt an, dass das Kind fortfuhr zu hinken und noch 1 Jahr nach dem Unfall über Schmerzen klagte. Dies ist das günstigste Resultat der berichteten Fälle.

X. Ein 7 Jahre altes Mädchen kam ins Hospital am 16. September 1896. 6 Wochen vorher war sie vom dritten Stocke eines Hauses gefallen. Sie lag 9 Tage zu Bett. Eine Diagnose wurde im Augenblick nicht gestellt. Später wurde sie wegen Coxitis behandelt. Die gewöhnlichen Zeichen einer Fractur waren da. Es bestanden keine Schmerzen, keine Bewegungsbeschränkung, ein sehr leichtes Hinken, Verkürzung von $^1/_2$ Zoll. Sie wurde am 2. Februar 1897 wieder untersucht. Keine Schwäche, keine Zunahme der Verkürzung. Es bestand eine sehr ausgesprochene Senkung des Beckens infolge der Verkürzung.

Den Fällen von Whitman schliesse ich den dritten von Sprengel beobachteten Fall an.

Der Patient, 17 Jahre alt, wurde am 11. März 1896 auf die Sprengel'sche Abtheilung aufgenommen. Er gab an, schon seit Neujahr Schmerzen im rechten Oberschenkel von der Hüfte bis zum Knie verspürt zu haben. Am 22. Februar fiel er drei Stufen einer Treppe hinab auf die rechte Hüfte. Er musste nach Haus getragen werden und konnte 4 Tage nicht gehen. Seither soll das rechte Hüftgelenk steif geworden sein.

Status praesens 11. März 1896: Hochstand des Trochanters, Aussenrotation, leichte Flexion und Adduction. Reelle Verkürzung 2 cm. Spina ant. sup., Malleolus ext. rechts 101, links 103 cm. Bewegungen im Hüftgelenk nahezu aufgehoben. Schmerzen in Hüfte und Oberschenkel.

Die Diagnose konnte nicht mit Sicherheit gestellt werden, das Trauma trat in der Anamnese so zurück, dass man die Veränderungen nicht auf dasselbe bezog. Behandlung: Streckverband, später Beckengipsverband, 4 Monate lang. Entlassung 15. Juli.

Zweite Aufnahme (2 Jahre später) 9. November 1898.

Status dem gegenwärtigen Zustand entsprechend. Hochstand des rechten Trochanters, Adduction und Aussenrotation im rechten Hüftgelenk. Die Beweglichkeit des Gelenkes ist so gut wie aufgehoben. Vorn unter dem Lig. Poupartii ist eine deutliche Resistenz fühlbar. Reelle Verkürzung 6 cm. Spin. ant. sup. — Malleolus ext. rechts

101, links 107 cm. Scheinbare Verkürzung durch Beckenhebung 5 cm. Functionelle Verkürzung demnach 11 cm. Die Entfernung vom Trochanter zum Malleolus ext. beträgt beiderseits 100 cm.

Nun folgen die von Rammstedt mitgetheilten Fälle der v. Bramann'schen Klinik in Halle a. S.

Fall 1. Otto Schulze, 12 Jahre alt, Arbeiterkind aus N., aufgenommen am 10. Mai 1898, stammt aus gesunder Familie, hat nur Masern und Diphtherie gehabt. Im Alter von 3 Jahren fiel er von einem Stuhl so unglücklich herunter, dass er mit der linken Hüfte und dem Gesäss auf einen Topf fiel, welcher zerbrach und mit seinen Scherben dem Kinde eine Hautwunde hinten am Gesäss beibrachte. Die Wunde wurde von einem Arzte genäht und soll schnell geheilt sein. Nach 14 Tagen konnte der Knabe schon wieder aufstehen, soll jedoch seitdem stets gehinkt haben. Auch blieb das verletzte Bein im Wachsthum zurück, während sich das Kind sonst ausgezeichnet entwickelte. Erst 9 Jahre später nahmen die Eltern auf den Rath eines Arztes klinische Hilfe in Anspruch.

Befund am 10. Mai 1898: Kräftig gebauter und sonst gesunder Junge. Das linke Bein ist erheblich schwächer und kürzer wie das rechte. Ueber dem Kreuzbein und der linken Gesässhälfte findet sich eine 15 cm lange, überall verschiebliche blasse Narbe. Das linke Bein ist nach aussen rotirt und etwas adducirt. Der Trochanter major springt stark hervor, ist aber nicht verdickt, seine Spitze steht gut 4 cm oberhalb der Roser-Nélaton'schen Linie. Im ganzen beträgt die Verkürzung des Gliedes 6 cm, wobei als Ursache jedenfalls Wachsthumshemmung mit zu vermuthen ist. Sämmtliche Bewegungen im linken Hüftgelenk sind vollkommen frei und ausgiebig, ausgenommen Abduction, welche nur ganz wenig möglich ist, auch Innenrotation ist etwas beschränkt. Unterhalb der Spina anterior superior fühlt man im vorderen Kapselabschnitt einen harten festen Körper, welcher die Bewegungen des Oberschenkels mitmacht und als der nach vorne gedrehte Oberschenkelhals anzusehen ist. Entzündliche Erscheinungen sind nicht vorhanden.

Es wurde danach die Diagnose auf alte Verletzung im Schenkelhals, wahrscheinlich Epiphysenlösung, gestellt, und zwar mit einem Folgezustand, ähnlich wie bei Coxa vara. Das Röntgenbild zeigt, dass eine Trennung des Kopfes in der Epiphysenlinie stattfand.

Der Kopf ist vom Halse abgerutscht, hat die Pfanne mit seiner unteren Hälfte verlassen und liegt dicht am Trochanter minor. Man sieht deutlich die scharfe Grenze des Halses und zwischen diesem und dem Kopf eine helle Zone, so dass man glauben könnte, es bestehe eine Pseudarthrose, doch entspricht diese helle Zone dem Epiphysenknorpel, denn der Kopf macht alle Bewegungen des Gliedes mit. Die Hemmung der Abduction ist aus dem Bilde leicht erklärlich. Bei dem Versuche zu abduciren, muss der Hals gegen den oberen Pfannenrand anstossen oder auch der Trochanter major gegen die Beckenschaufel.

Da die Function des Gliedes so ausgezeichnet und auch die Stellungsanomalie nur gering war, sah Prof. v. Bramann keine Indication für einen operativen Eingriff und entliess den Knaben mit einer hohen Sohle.

Fall 2. Gottfr. B., 15 Jahre alt, Knecht. Am 11. November 1898 stürzte er auf dem Acker hin und schlug heftig mit der linken Hüfte auf. Er empfand sofort intensive Schmerzen in derselben, konnte das linke Bein nicht mehr bewegen und musste nach Hause gefahren werden. Ein Arzt constatirte eine starke Schwellung am vorderen Umfang des linken Hüftgelenks und verordnete Umschläge und Einreibungen. Nach 14 Tagen konnte Patient schon wieder das Bett verlassen, hinkte stark und ging an zwei Stöcken. Der Patient wurde dann in die Klinik geschickt.

Status ca. 8 Wochen nach dem Unfall: In Rückenlage ist das linke Bein im Hüftgelenk leicht flectirt, stark adducirt, nach aussen rotirt, erheblich verkürzt. Der Trochanter steht gut 4 cm über der Roser-Nélaton'schen Linie und bei Messung von der Spina ant. super. zum Malleolus intern. ist das verletzte Bein um ca. $4^1/_2$ cm kürzer als das gesunde. Bewegungen im linken Hüftgelenk sind nur in ganz geringem Grade ausführbar im Sinne der Flexion, Extension und Rotation nach innen; gänzlich aufgehoben ist die Abduction. Der Trochanter maj. springt stark hervor und erscheint infolge der Aussenrotation verbreitert; unterhalb der Spin. ant. sup. fühlt man im vorderen Umfange des Gelenkes eine harte, prominente Resistenz, sonst besteht keine Schwellung des Gelenks, speciell sind keine Entzündungserscheinungen vorhanden. Diagnose: Fractur im Schenkelhalse resp. Epiphysenlösung. Die Röntgenaufnahme zeigt, dass eine Trennung in der Epiphysenlinie vorliegen muss.

Dafür spricht besonders die Länge des Halses, ferner der Umstand, dass es sich um ein jugendliches Individuum in der Wachsthumsperiode handelt, bei welchen nach Sprengel's und Anderer Beobachtungen häufig Brüche in der Epiphysenlinie vorkommen. Das Bild lässt ausserdem erkennen, dass der Kopf in ganz ähnlicher Weise wie bei der Coxa vara nach hinten und unten abgewichen ist, so dass seine untere Hälfte die Pfanne verlassen hat und ganz dem Trochanter minor anliegt. Das Hinderniss der Abduction liegt klar vor Augen, der untere Theil des Halses stemmt sich gegen den Pfannenrand an, es ist ausserdem ersichtlich, dass der Patient, nachdem er aufstand, sich nicht mehr auf den Kopf, sondern mit dem äusseren oberen Pfannenrande auf den unteren Schenkelhalsabschnitt stützte. Die am 3. Februar mit dem Kocher'schen Schnitt ausgeführte Resection bestätigte die Diagnose. Der Kopf war in der Knorpelfuge gelöst, nur ein kleiner Theil des Halses war mit abgebrochen und am ersteren geblieben. Die Knorpelfuge war lose mit der hinteren Seite des Halses verwachsen. Entfernung des Kopffragments, Einpflanzung des modellirten Halses in die Pfanne in Abductionsstellung. Primäre Heilung. Definitives Resultat: Beweglichkeit nur gering. Verkürzung aber durch sehr gute Abductionsstellung ausgeglichen.

Fall 3. J. B., 37 Jahre alt, Knecht. Im 18. Lebensjahre fiel er vom Pferde auf die linke Hüfte. Er will sofort heftige Schmerzen in derselben empfunden haben, konnte sich aber noch aufrichten und sogar das Pferd wieder besteigen und nach Hause reiten. Am anderen Morgen war das linke Hüftgelenk sehr stark geschwollen, so dass er nun nicht mehr auftreten konnte. Ein Schäfer wurde hinzugezogen, renkte angeblich die Hüfte wieder ein und legte einen Verband an, welchen aber Patient selbst nach einigen Tagen entfernte, weil er drückte. Erst nach einem Vierteljahre konnte B. wieder an Stöcken mühsam und hinkend gehen. Auch war das Bein seitdem kürzer und die linke Hüfte trat stark hervor. Trotzdem machte er bis zum Herbst 1895 mit angeblich nur geringen und wechselnden Beschwerden volle Arbeit, bis er im October 1896, als er über einen gepflasterten Hof ging, ausglitt; er kam jedoch nicht zu Fall, sondern will die Last mit dem kranken Bein aufgefangen haben. Von Stund an sollen die Beschwerden schlimmer geworden sein. Am 18. December 1896 wurde er der Klinik überwiesen.

Status: Linkes Bein verkürzt, steht in geringer Flexion, Adduction und Aussenrotation. Trochanter springt stark vor und steht gut 4 cm oberhalb der Roser-Nélaton'schen Linie. Vordere Gelenkgegend ist verdickt, zeigt eine unregelmässige harte Prominenz, welche dem Pfannenrande und Schenkelhalse angehört. Sämmtliche Bewegungen in der Hüfte sind von deutlichem Reiben und Knirschen begleitet und um die Hälfte der normalen Excursion beschränkt. Abduction ist gänzlich aufgehoben. Das Röntgenbild zeigte ausser den arthritischen Veränderungen — Ausweitung der Pfanne, Auflagerungen und Verdickungen am Schenkelhalse — eine ganz ähnliche Deformität wie in dem vorigen Falle. Der verdickte Hals hatte normale Länge und stemmte sich mit seiner Bruchfläche gegen den oberen Pfannenrand, an Stelle des runden Kopfes fand sich ein zuckerhutförmiges Gebilde, welches nach dem unteren Halsabschnitt zu eingerollt war. Bei der Resection fand sich das Kopfrudiment des Knorpelüberzuges beraubt und mit dem unteren Halsabschnitt knöchern verwachsen, aber pilzhutartig nach unten umgebogen. Auf einem Röntgenbilde von einem dünnen Schnitte durch das Präparat sieht man dieses Verhalten deutlich. Diese eigenthümliche Deformität und das jugendliche Alter, in welchem die Verletzung passirte, machen auch in diesem Falle eine Lösung der Kopfkappe als Ursprüngliches wahrscheinlich.

Fall 4. M. H., 17 Jahre alt, Knecht. Am 16. Februar 1899 Abends vergnügte sich H. nach gethaner Arbeit mit mehreren Kameraden. Sie setzten ihn in einen halb mit Spreu gefüllten, auf einem Tische stehenden Korb und stiessen den Korb auf die Erde. Der Junge flog aus dem Korbe und fiel mit Gewalt auf die rechte Hüfte, so dass er vor Schmerzen in derselben sich nicht mehr aufrichten konnte und nach Hause getragen werden musste. Am 4. Tage erst wurde Patient in die Klinik geschickt.

Status: In Rückenlage ist das rechte Bein bei Gleichstand der Spinae stark nach aussen rotirt, mässig flectirt, etwas adducirt und verkürzt. von der Spina ant. sup. bis zum Malleolus int. gemessen um ca. 2,5 cm, während sich von der Trochanterspitze bis zum Malleolus int. beiderseits dieselbe Länge ergibt. Die rechte Inguinalbeuge ist etwas vorgewölbt durch eine sehr schmerzhafte, harte Prominenz und sugillirt. Beim Versuch, das Glied zu bewegen, fällt die starre Fixation des Oberschenkels im Hüftgelenk auf; dabei lebhafte

Schmerzen, aber keine Crepitation. Diese Symptome legten den Verdacht auf Luxation nach vorne nahe, doch sprach dagegen der normale Trochantervorsprung. In Narkose machte dann auch die Fixation einer relativ ausgiebigen Beweglichkeit Platz, wobei die aufgelegte Hand an der Stelle der Prominenz ein weiches Reiben, aber keine deutliche Crepitation empfand; es musste sich demnach um eine Verletzung im Bereiche des Schenkelhalses und zwar intracapsulär handeln. Die Röntgenaufnahme zeigt deutlich die Bruchlinie in der Knorpelfuge; die Kopfepiphyse, an welcher noch ein kleiner Theil des Halses festhaftet, ist nach unten und innen gedreht, hat die Pfanne in ihrem unteren Theile verlassen und ist dem Trochanter minor genähert. Der Schenkelhals, dessen Bruchlinie ebenfalls deutlich hervortritt, ist durch die Aussenrotation nach vorne gerichtet und erscheint deshalb auf dem Bilde durch Projection verkürzt, er stemmt sich im oberen Beginne der Bruchlinie gegen die obere Pfannenausbuchtung an und gibt damit ein Abductionshinderniss ab, aber seine Bruchfläche steht noch im nahen Zusammenhange mit der Bruchfläche des Kopfes.

Die Therapie bestand in Anlegung eines Streckverbandes. Während Patient in demselben schon nach wenigen Tagen den Oberschenkel bewegen konnte, blieb die unterhalb der Spin. ant. sup. fühlbare Prominenz bestehen, verlor aber an Schmerzempfindlichkeit. Auch die Aussenrotation liess sich nicht ganz beheben. Im April steht Patient auf und kann gut gehen.

Nachuntersuchung nach einem Jahre: Patient thut volle Arbeit, will ausser nach grossen Anstrengungen keine Beschwerden haben. In Rückenlage stehen beide Oberschenkel bei Gleichstand der Spinae parallel. Das rechte Bein ist nach aussen rotirt, um 2 cm verkürzt; Streckung vollkommen, Beugung bis zum rechten Winkel frei, Rotation nach innen beschränkt, nach aussen vermehrt, Abduction fast ganz aufgehoben. Somit sind die typischen Symptome der statischen Coxa vara, ausgenommen Schmerzen, vorhanden.

Fall 5. W. R., 17 Jahre alt, Arbeiter. April 1899 verunglückte er dadurch, dass er beim Schieben einer 2 Centner schweren Karre das Gleichgewicht verlor und auf die linke Hüfte fiel. Angeblich blieb er eine Viertelstunde unter heftigen Schmerzen liegen, konnte sich dann aber wieder aufrichten und hinkte mühsam nach Hause. Die Hüfte schwoll an. Es wurde Bettruhe und Massage

verordnet. Schon nach 8 Tagen stand er auf und ging täglich zum Masseur, allerdings unter Schmerzen und Hinken. Im Juli Aufnahme in die Klinik.

Status: Linke Oberschenkelmusculatur abgemagert; das linke Bein steht in Aussenrotation und Streckstellung; beide Beine stehen bei Gleichstand der Spinae parallel. Das linke Bein ist um 2 cm kürzer als das rechte. Bewegungen im linken Hüftgelenk behindert im Sinne der Flexion, welche nur bis zum rechten Winkel gelingt, der Innenrotation, welche nur wenig gelingt, und besonders der Abduction, welche fast ganz aufgehoben ist. Extension ist unbehindert, Aussenrotation geht übermässig von statten. Vorne am Gelenk fühlt man eine harte Prominenz. Trendelenburg's Phänomen deutlich. An der Aussenseite befindet sich eine theilweise, von dem Unfall herrührende Hernia musc. rect. fem. Auch hier wieder sind die typischen Symptome der Coxa vara statica vorhanden.

Behandlung bestand in Extension, Massage, Bewegungen. Patient ist geheilt unter Rentenzubilligung entlassen.

Fall 6. E. J., 17 Jahre, Kaufmannslehrling. Juli 1899 stand er auf einer Leiter und wollte einen Kasten einschieben, rutschte ab und fiel ca. 1 m tief auf das rechte Knie und den Oberschenkel. Er hatte zunächst nur Schmerzen im Knie, welches etwas angeschwollen war, und hinkte seitdem. Trotzdem arbeitete er weiter. In den nächsten Tagen verspürte er Schmerzen im Hüftgelenk. Allmählich nahmen das Hinken und die Schmerzen zu. Eine Schwitzkur brachte wesentliche Besserung. Doch bald verschlimmerte sich wieder der Zustand, nur bei Bettruhe verschwanden die Schmerzen. October kam er in die Klinik.

Befund: Mittelgrosser, ziemlich gracil gebauter junger Mensch von sonst gesundem Aussehen. Keine Residuen überstandener Rhachitis. In aufrechter Stellung fällt sofort die Abmagerung des rechten Oberschenkels auf. Tiefstand der rechten Beckenhälfte und der rechten Analfalte. Das rechte Bein ist deutlich nach aussen rotirt. Gang hinkend, dabei wird das rechte Bein im Hüftgelenk gar nicht, sondern nur mit dem Becken nach vorne bewegt. In Rückenlage Verkürzung des rechten Beines und Aussenrotation, so dass der äussere Fussrand der Unterlage aufliegt. Roser-Nélaton'sche Linie lässt sich wegen Flexionsbehinderung nicht feststellen. Zieht man aber eine Senkrechte von der Spina zur Nabellinie und dazu

eine Parallele von der Trochanterspitze, so beträgt die Entfernung dieser beiden Linien rechts 3,5 cm, links 6,5 cm, es besteht also eine reelle Verkürzung des rechten Beines von 3 cm. Bewegungen in der rechten Hüfte sehr beschränkt. Abduction aufgehoben, Flexion nur gering, Extension unbehindert. Rotation nach innen fast ganz aufgehoben, nach aussen sehr ausgiebig, so dass die Zehenspitzen beinahe der Unterlage genähert werden können. Keine entzündlichen Symptome. Unterhalb der Spina anterior superior im vorderen Kapselabschnitte fühlt man eine knochenharte Resistenz. Trendelenburg's Symptom ausgesprochen.

Diagnose: Coxa vara infolge von Epiphysentrennung. Auf dem Röntgenbilde sieht man Trochanter und Schenkelhals unverändert, die Kopfepiphyse ist jedoch nach unten verbogen, hat die Pfanne zum Theil verlassen und ist nach dem Trochanter minor zu eingerollt, ferner sieht man zwischen Epiphyse und Hals einen deutlichen Spalt, wo die Trennung stattgefunden hat, auch ragt der obere Theil des Schenkelhalses mit scharfer Ecke hervor.

Therapie. Da durch längere Extensionsbehandlung eine wesentliche Besserung nicht erzielt wird und Patient dringend eine Operation wünscht, wird am 15. December 1899 die Resection im Trochanter ausgeführt (Prof. v. Bramann) in der Weise, dass die äussere Hälfte und Spitze desselben erhalten bleibt und in die Pfanne eingepflanzt wird.

Obwohl der Heilungsverlauf durch eine Eiterung, ausgehend von den Muskelnähten, complicirt wurde, war das functionelle Endresultat ein sehr günstiges. Status vom 10. April 1900: Verkürzung durch gute Abduction ausgeglichen. Patient hat keine Schmerzen mehr, geht an einem Stock und kann das Bein fast bis zum rechten Winkel im Hüftgelenk beugen.

Fall 7. W. W., 16 Jahre, Landwirth aus W., stammt aus gesunder Familie und hat ausser Diphtherie in seiner Kindheit keine erheblichen Krankheiten gehabt. Mitte September 1896 glitt er bei der Arbeit aus und fiel auf das linke gebeugte Kniegelenk. Nach ungefähr 10 Tagen fühlte er eine immer mehr zunehmende Müdigkeit im linken Oberschenkel und nach längerem Gehen mässige Schmerzen in der linken Hüfte. Der Arzt verordnete Jodeinpinselungen und graue Salbe, die aber keine Besserung erzielten, vielmehr nahmen die Schmerzen zu und Patient fing mit dem linken Beine

an zu hinken. Vor ungefähr 4 Wochen merkte er, dass das kranke Bein kürzer und seine Musculatur schwächer wurde. Auf den Rath des Arztes liess sich W. nun in die Klinik aufnehmen.

Status vom 18. November 1896, also ca. 7—8 Wochen nach der Verletzung: Gesund aussehender, hagerer Patient mit mässig entwickelter Musculatur. Das linke Bein ist erheblich verkürzt (dabei steht die linke Spina anterior superior 1 cm höher als die rechte), nach aussen rotirt, in Mittelstellung zwischen Abduction und Adduction und in Streckstellung. Der Trochanter ist prominent, steht gut 3 cm oberhalb der Roser-Nélaton'schen Linie. Die Umgebung des Gelenkes ist weder infiltrirt noch schmerzhaft. Unterhalb der Spina anterior superior ist die Gegend des Schenkelhalses verdickt anzufühlen. Die Musculatur des Oberschenkels ist atrophisch. Bewegungen sind beschränkt, Adduction möglich, Abduction völlig aufgehoben. Flexion bis zum Winkel von 120°, Extension unbehindert, Rotation nach aussen vermehrt, so dass der äussere Fussrand bequem der Unterlage aufliegt.

Fall 8. O. M., 17 Jahre, Arbeiter aus Z., aufgenommen am 25. October 1899.

Anamnese. M. stammt aus gesunder Familie, er selbst hat früher Rhachitis gehabt, war aber sonst gesund, ausser dass er im Alter von 8 Jahren von einem Hunde ins Gesicht gebissen wurde. Im Mai 1897 kletterte er zum Vergnügen auf einen Strohdiemen und hatte das Unglück, 3 m hoch abzurutschen und mit der rechten Hüfte auf den Stoppelacker zu fallen. Er blieb einige Minuten lang liegen, da er heftige Schmerzen in der Hüfte empfand, konnte dann aber wieder aufstehen und allein, leicht hinkend, nach Hause gehen. Er hatte dann angeblich ausser geringen, nur zeitweise auftretenden stechenden Schmerzen in der Hüfte keine Beschwerden bis zum Mai 1898, wo er in eine Ziegelei als Karrenschieber und Steinträger eintrat. Von Stund an stellten sich schleichende, andauernde Schmerzen in der rechten Hüfte und leichtes Ermüdungsgefühl ein. Trotzdem arbeitete er ruhig weiter. Im August 1898 wurde er von seinen Mitarbeitern darauf aufmerksam gemacht, dass er hinke, ihm selbst war dies nicht aufgefallen. Er arbeitete jedoch weiter bis zum Frühjahr 1899, wo die Beweglichkeit im rechten Hüftgelenk noch schlechter geworden war. Er zog nun einen Arzt zu Rathe, welcher Dampfbäder und Bettruhe verordnete. Hiernach soll eine

Besserung eingetreten sein, so dass er im Sommer 1899 noch auf einer Kirschenplantage mithelfen konnte und im Herbst in der Kartoffelernte. Dabei hatte er beständige Schmerzen und die Steifigkeit der rechten Hüfte nahm wieder zu. Nun erst wurde er in die Klinik geschickt.

Befund: Kräftig gebauter junger Mann mit gut entwickelter Musculatur und entsprechendem Fettpolster. Im Gesicht mehrere von einem Hundebiss herrührende Narben. Schädelbau etwas eckig, Rippenknorpel verdickt. Das rechte Bein ist erheblich verkürzt, obwohl in Rückenlage die rechte Spina anterior superior noch 1 cm höher wie links steht. Roser-Nélaton'sche Linie wegen Functionsbeschränkung nicht festzustellen. Reelle Verkürzung beträgt ungefähr 5—6 cm. Der rechte Oberschenkel ist abnorm nach aussen rotirt, so dass der äussere Fussrand der Unterlage aufliegt, ferner stark adducirt und etwas flectirt. Bewegungen sind nur in ganz geringem Maasse noch ausführbar. Abduction und Rotation nach innen sind vollkommen aufgehoben. Flexion und Extension sind nur wenig ausführbar, hingegen lässt sich Rotation nach aussen derartig übertreiben, dass man die grosse Zehenspitze senkrecht auf die Unterlage stellen kann. Bei dieser Bewegung fühlt man deutliches Knarren im Gelenk. Musculatur sehr atrophisch. Keine entzündlichen Erscheinungen. Am vorderen Umfange des Gelenkes fühlt man die bekannte harte Resistenz, welche der nach vorn verbogene Hals hervorruft. Der Gang ist unbeholfen, das rechte Bein kann nur durch Bewegung des Beckens nach vorn gestellt werden. Trendelenburg's Symptom sehr deutlich.

Diagnose: Der ganze äussere Befund, die grosse Verkürzung, die hochgradige Deformirung des rechten Hüftgelenks, die Contracturstellung und Functionsbeschränkung sprechen durchaus für eine alte Schenkelhalsverletzung und ihre Folgeerscheinungen, nämlich Deformirung des Halses und Kopfes mit Arthritis deformans, obwohl das erlittene Trauma in der Anamnese als Ursache zurücktritt. Der Fall hatte grosse Aehnlichkeit mit dem zuletzt von Sprengel auf dem Congress 1899 gezeigten Patienten. Bei diesem bestand eine so erhebliche Contracturstellung und Functionsbehinderung, dass Hofmeister (Verhandl. d. Congr. 1899, S. 62) hier eher an eine alte Schenkelhalsverletzung, als an Coxa vara statica dachte, bei welcher solche hochgradige Veränderungen kaum vorkommen. Auf den wiederholt angefertigten Röntgenaufnahmen des Falles 8 konnte man

ausser der Verbiegung des Kopfes und Halses erkennen, dass der Hals mit in die ausgeweitete und oben mit Knochenwucherungen besetzte Pfanne eingetreten war und die Körperlast im wesentlichen übernommen hatte. Bei der am 16. Januar 1900 ausgeführten Resection (Prof. v. Bramann) wurde die Pfanne ausgeweitet gefunden, der obere Pfannenrand verdickt und mit Knochenwucherungen bedeckt und theilweise des Knorpelüberzuges beraubt, der Kopf und Hals war derartig nach hinten und unten verbogen, dass ersterer die Pfanne unten zum grossen Theile verlassen hatte und bei forcirter Aussenrotation sofort ganz aus derselben herausglitt. Absägung unterhalb des Trochanter major, Femurschaft modellirt, in die Pfanne eingepflanzt, Gipsverband in Abduction, primäre Heilung. Resultat: Gute Abductionsstellung, Beweglichkeit etwa $^1/_4$ des Normalen. Das gewonnene Präparat zeigt die typische Verbiegung, wie sie Kocher beschrieben hat. Der untere Theil des überall noch verknorpelten Kopfes ist eingedrückt durch Atrophie der Spongiosa. Der obere Halstheil zeigt eine höckerartige, vollkommen abgeschliffene exostosenartige Prominenz am Uebergang zum Kopfe. Die Kopfepiphyse ist in hohem Grade abgerutscht vom Halse, dessen hervorstehende Bruchfläche trat für den Kopf mit in die Pfanne ein und wurde allmählich, mit als Gelenkfläche dienend, abgeschliffen. Mikroskopisch fanden wir auch hier zwischen den Epiphysenknorpelresten und Hals fibröse Bindegewebsmassen, die mit Sicherheit darauf schliessen lassen, dass hier einmal eine Continuitätstrennung stattfand. In der Mitte der Epiphysenlinie ist der Knorpel bereits durch Knochenbälkchen unterbrochen, welche eine feste Vereinigung zwischen Hals und Epiphyse gebildet haben.

Die 3 Fälle der König'schen Klinik verhielten sich nach der Mittheilung von Pels-Leusden folgendermassen:

Fall 1. M. G., 16 Jahre alt, ist vor 4 Wochen auf die linke Hüfte gefallen und hatte danach Schmerzen, konnte aber, indem sie das linke Bein nachschleppte, wieder gehen. Vor 2 Tagen fiel sie dann ca. 5 Treppenstufen herab, blieb liegen und hatte sehr heftige Schmerzen in der linken Hüfte. Bei der Aufnahme bot sie die typischen Erscheinungen einer Schenkelhalsfractur dar. Man sieht auf einem Röntgenbild eine ziemlich horizontale Richtung des Schenkelhalses, der fast genau in der Mitte zwischen überknorpeltem Kopf und Linea intertrochanterica, in senkrechter Richtung von oben

nach unten einen Spalt aufweist. Unten ist an dem Kopfende ein spornartiges Stückchen der Halscorticalis hängen geblieben. In einem Streckverband heilte die Fractur innerhalb von 6 Wochen ohne wesentliche Verkürzung in ganz leichter Aussenrotation des Beines. Auch das Röntgenbild zeigte einen fast idealen Erfolg. Massage und medico-mechanische Nachbehandlung erzielten dann noch ein so gutes functionelles Resultat, dass die Patientin nach im ganzen 9wöchentlicher Behandlung fast beschwerdefrei entlassen und auch seitdem ca. 1 Jahr so geblieben ist.

Fall 2. Ein 15 Jahre alter junger Mann war beim raschen Laufen ausgeglitten und mit der linken Hüfte auf Steinfliesen sehr heftig aufgeschlagen. Er stand danach noch auf und legte unter sehr grossen Schmerzen einen für einen normalen Fussgänger eine halbe Stunde weiten Weg zurück. Als er sich nun eine kurze Zeit ausruhte, konnte er das Bein nicht mehr gebrauchen und musste in die Charité gebracht werden. Der junge Mann ist gut entwickelt, aber von etwas gracilem Knochenbau. Bei der Aufnahme ganz geringe Verkürzung des Beines, Druckempfindlichkeit in der Gegend des linken Schenkelhalses, keine deutliche Schwellung; mässige Aussenrotation. Active Bewegungen sind unmöglich, passive hochgradig beschränkt und schmerzhaft. Auf dem Röntgenbilde sieht man deutlich einen Bruch, der ziemlich genau der Gegend der Epiphysenlinien entspricht. Die Kopfkappe überragt nach unten um ca. 1 cm den Schenkelhals pilzförmig. Nach oben entspricht dem ein Ueberragen des Halsrandes über die Kopfkappe, fast genau entsprechend der Kante des knöchernen oberen Pfannenrandes. Behandlung mit Extension bis zur knöchernen Heilung. Die Stellung ist trotzdem dieselbe geblieben wie bei der Aufnahme des ersten Röntgenbildes. Das kosmetische Resultat ist also kein besonders schlechtes, während das functionelle Resultat, wenigstens bezüglich der Beweglichkeit des Hüftgelenkes, weniger der Gebrauchsfähigkeit der Extremität, ein ziemlich trauriges ist. Der Schenkelhals steht jetzt, ca. $^3/_4$ Jahr nach dem Unfall, fast horizontal. Die Kopfkappe überragt ihn nach unten um ca. 1 cm und bildet hier zwischen knöchernem Pfannenrande und Hals einen ziemlich scharfen Vorsprung. Der Hals erscheint an seiner unteren Seite verkürzt, der Kopf dem Trochanter minor genähert. Die Spin. ant. sup. steht beim Gleichstand der inneren Knöchelspitze links 2 cm tiefer als rechts. Die Trochanterspitze überragt die

Roser-Nélaton'sche Linie um ca. 2 cm. Das linke Bein ist um ca. 20° nach aussen rotirt, beim Knieen kreuzt es das gesunde rechte in dessen unterem Drittel. Die Innenrotation ist fast ganz aufgehoben, Aussenrotation nur passiv etwas möglich. Flexionscontractur des linken Beines um ca. 20—25°. Activ und passiv kann dasselbe nur bis zu einem rechten Winkel gebeugt werden. Ab- und Adduction sind nur in ganz bescheidenen Grenzen möglich. Sehr starke Abmagerung der linken Gesäss- und Oberschenkelmusculatur. Keinerlei Druckempfindlichkeit. Der Gang ist stark hinkend; das linke Bein wird dabei in leichter Abduction und Aussenrotation gehalten. Patient vermag aber den ganzen Tag ohne Beschwerden auf den Beinen zu sein, so dass eine Indication zu einem operativen Eingriff vorläufig wenigstens nicht vorliegt.

Der 3. König'sche Fall von Coxa vara-Bildung nach Trauma betrifft einen 20jährigen, zur Begutachtung der Klinik überwiesenen jungen Mann, der vor 2 Jahren zwei Stockwerke hoch im Fahrstuhlschacht herunter auf die Füsse und dann auf die linke Seite zu Boden gefallen war. Er blieb zunächst liegen und musste fortgeschafft werden, konnte jedoch 3 Stunden später sich von selbst wieder erheben und humpelnd seine Arbeit verrichten, ist auch seitdem niemals verhindert gewesen, sich in seiner Heimat, so gut es eben gehen wollte, zu beschäftigen.

Der Mann war mässig genährt, ziemlich klein, aber von kräftigem Körperbau, der Gang stark hinkend. Die linke Trochantergegend springt enorm vor. Das linke Bein steht adducirt. Beim Aufrechtstehen wird das gesunde rechte Bein in einem Winkel von 120° gehalten. Abductionsbewegungen unmöglich, Adduction in geringem Grade, Flexion und Rotation fast ganz aufgehoben. Die Trochanterspitze steht ca. 5 cm oberhalb der Roser-Nélaton'schen Linie. Auf dem Röntgenbilde sieht man den unten verkürzt, oben verlängert erscheinenden, horizontal gestellten Schenkelhals oben unmittelbar in den grossen Trochanter übergehend. Der Kopf ist walzenförmig deformirt durch Abflachung an seiner oberen Seite, ähnlich verändert wie bei deformirender Arthritis.

Den König'schen Fällen schliesse ich die 2 von Wolff mitgetheilten Fälle aus dem Kölner Bürgerhospital (Bardenheuer) an.

Fall 1. J. D., 15 Jahre alt, aus Rhede in W., wird am 28. Juli 1897 ins Kölner Bürgerhospital aufgenommen. Er gibt an,

vor 14 Tagen von einem Kirschbaum aus einer Höhe von 5 m heruntergefallen und auf die rechte Körperseite aufgeschlagen zu sein. Unmittelbar nach dem Fall empfand er heftigen Schmerz in der rechten Schulter und Schmerzen in der rechten Hüfte. Er kann nicht aufstehen und nicht mehr gehen. Patient ist angeblich bisher nur mit Bettruhe behandelt worden.

Status am 28. Juli 1897: Das rechte Bein ist in der Hüfte nach aussen rotirt und 4 cm verkürzt. Die Gegend des Hüftgelenks ist stark aufgetrieben. Active Bewegungen des rechten Oberschenkels sind nicht möglich. Bei der Palpation findet sich der Tiefendurchmesser des Gelenks wesentlich vermehrt; die Gelenkgegend ist eingenommen von stark entwickelten Callusmassen. Der rechte Trochanter ist nach oben und hinten verschoben; die Rotation des Beines erfolgt um den Trochanter als Drehpunkt, dabei tritt an Knorpelreiben erinnernde Crepitation auf. Die Bewegungen des Beines lösen keine nennenswerthen Schmerzen aus. Trotz der starken Callusproduction ist das Schaftfragment ohne Zusammenhang mit dem Kopffragmente. Die rechte Clavicula weist an der Grenze des mittleren und äusseren Drittels eine Verdickung auf. Auf dem Röntgenbilde ist die Gegend des rechten Hüftgelenks von einem undeutlichen Schatten verdeckt, der keine Einzelheiten erkennen lässt.

Diagnose: Epiphysenlösung im Femurhals, Fractur des rechten Schlüsselbeins.

Extensionsbehandlung. Längsextension nach unten, die 30 Pfund beträgt, Rotationszug von 8 Pfund, um den nach aussen rotirten Oberschenkel einwärts zu drehen. Die Extension wird 6 Wochen hindurch fortgesetzt, dann ist eine Consolidirung der Fragmente unter ganz erheblicher Callusproduction erreicht. Crepitation besteht nicht mehr, die Drehungsachse des Oberschenkels scheint im Hüftgelenk zu liegen. Der Trochanter steht etwas höher und mehr nach hinten als auf der gesunden Seite. Die Verkürzung des Oberschenkels beträgt 2 cm. Patient kann keine activen Bewegungen im Hüftgelenk ausführen. Der Quadriceps wird nicht contrahirt und reagirt nicht mit Zuckungen auf den galvanischen oder faradischen Strom. Elektrische und Massagebehandlung.

11. October 1897: Entlassung aus dem Krankenhause. Der objective anatomische Befund der Hüfte ist der obige. Die Musculatur des Quadriceps ist kräftiger. Reagirt prompt auf elektrische Reize. Patient geht mit Hilfe eines Stockes recht gut, wobei die

Verkürzung von 2 cm keine Störung verursacht. Die Beugung und die Rotationsbewegungen des Hüftgelenks sind um die Hälfte der normalen Excursionsfähigkeit vermindert. Schmerzen und Anschwellung des Beines treten nach längerem Gehen nicht auf.

Fall 2. J. H., 1½ Jahre alt, aus Köln, fiel am 20. Juni 1899 von einem Tisch auf den Fussboden. Wie das Kind aufgeschlagen ist, lässt sich nicht ermitteln. Es wird mit der Diagnose Coxitis ins Krankenhaus gebracht.

Status: Das linke Bein liegt in der Hüfte nach aussen rotirt, die Gegend des Gelenkes ist verdickt. Activ gebraucht das Kind das Bein nicht, passiv ausgeführte Bewegungen bringen das Kind sofort zum Schreien. Dabei fühlt man deutlich ein ganz charakteristisches, weiches Knorpelreiben. Im Schenkelhals zeigt sich der Oberschenkel abnorm beweglich. Er ist vielleicht um 1 cm verkürzt, der grosse Trochanter steht etwas höher als rechts. Der Tiefendurchmesser der Gelenkgegend ist verbreitert. Das Röntgenbild zeigt keine Fractur oder Fissur in dem deutlich sichtbaren Diaphysentheil des Oberschenkels. Der Apophysenkern ist nur als ganz schwacher Schatten auf der Photographie angedeutet.

Diagnose: Epiphysenlösung im Schenkelhals. Das Bein wird mit einem Gewichte von 8 Pfund vertical nach oben extendirt, senkrecht zur Längsachse des Körpers.

Nach 7wöchentlicher Extensionsbehandlung bewegt das Kind das Hüftgelenk activ und schont das Bein nicht mehr. Kitzeln der Fusssohle löst Flexionsbewegung des Oberschenkels im Hüftgelenk aus. Eine Verkürzung ist nicht nachweisbar, ebensowenig Crepitation. Der Trochanter scheint auf beiden Seiten gleich hoch zu stehen, der sagittale Durchmesser der linken Hüfte ist vermehrt.

22. August 1899 geheilt entlassen.

Schliesslich folgt der von Mayer mitgetheilte Fall aus Helferich's Klinik.

Adele Baasch, 4 Jahre alt, Wagenführerkind, wurde am 27. December 1901 in den akademischen Heilanstalten aufgenommen.

Anamnese: Vor etwa 3 Wochen soll das Kind zum Fenster hinausgestürzt sein. Es wurde vor 14 Tagen in die Ambulanz gebracht, klagte damals über Schmerzen im rechten Knie. Damals bestand ein Kniegelenkserguss rechts. Als das Kind am 22. December

wieder gebracht wurde, stellte man eine Veränderung im rechten Hüftgelenk fest. Deshalb wurde die Aufnahme empfohlen.

Status: Blasses, zartes, kleines Mädchen mit wenig Fettpolster, klagt über Schmerzen im rechten Knie. Innere Organe ohne besonderen Befund. Der rechte Oberschenkel steht in leichter Flexionscontractur (35°), Adductionscontractur (20°), Innenrotation (15°). Der rechte Trochanter steht 2½—3 cm höher, als der linke. Bei gebeugtem Hüftgelenk und horizontalem Becken ist das rechte gebeugte Knie 2—3 cm niedriger als das linke. Das rechte Bein erscheint atrophisch. In der rechten Hüftgelenksgegend leichte Schwellung. Inguinaldrüsen leicht geschwollen. Median vom Trochanter derbe Schwellung. Bei Bewegungen im Hüftgelenk kein Reiben. In der Hüftgelenksgegend teigige Schwellung in der Tiefe. Keine Fluctuation. Kopf im Hüftgelenk fühlbar. Zwischen Kopf und Trochanter derbe, 6—7 cm (von hinten nach vorn) starke Masse, welche nicht druckempfindlich ist.

Maasse:	Rechts:	Links
Spina ant. sup. bis oberer Patellarrand	22 cm	24,5 cm
Trochanter bis zum Fibulaköpfchen	24 „	24,0 „

Der Trochanter steht 3 cm über der Roser-Nélaton'schen Linie.

Röntgenbild: Schrägbruch des Collum femoris im mittleren Drittel. Epiphysenlösung mässigen Grades zwischen Caput und Collum femoris.

Therapie: Extensionsverbände, Massage, Uebungen, Thomasschiene.

Behandlung: Starke Extension mit Gegenzug nach links oben.

4. Januar: Plötzlich hohes Fieber. Bronchitis rechts, besonders im Mittellappen. Priessnitz'scher Umschlag. Mixtura solvens.

6. Januar: Fieberfrei.

18. Januar: Wird seit einigen Tagen massirt.

27. Januar: Bein im Hüftgelenk gut beweglich.

31. Januar: Rechter Trochanter steht noch fast 1 cm höher als der linke, ½ cm über der Roser-Nélaton'schen Linie.

Maasse:	Rechts:	Links:
Spina ant. sup. bis zum oberen Patellarrand . .	23,5 cm	23,0 cm
Spina ant. sup. bis zum inneren Kniespalt . .	26,0 „	26,5 „

Beweglichkeit vollständig normal. Bei gebeugtem Knie kaum ein Unterschied der gebeugten Kniee. Keine abnorme Verschieblichkeit in der Längsrichtung bei fixirtem Becken.

Am 22. Februar mit Thomasschiene geheilt entlassen.

Die Temperaturen bewegten sich zwischen 36,5° und 37,5°; nur während der Bronchitis bestand Erhöhung der Körperwärme.

4. Februar:	Morgens	37,5,	Abends	40,2
5.	„	„	37,8,	„	37,9
6.	„	„	37,2,	„	37,4.

Um noch kurz einmal den Befund nach dem Skiagramm II zu resumiren: Der Schenkelhals ist etwa in der Mitte zwischen Trochanter und Caput fem. gebrochen, ferner ist von der oberen Contour des Halses ein kleiner Knochensplitter mit abgerissen worden. Es besteht Hochstand des Trochanter im Vergleich zu der starken Depression des Caput. Falls eine Epiphysenlösung zwischen Caput und Collum überhaupt vorhanden ist, muss dieselbe sehr gering sein, da hier kaum eine Verschiebung nachzuweisen ist.

Am 13. Juni 1902 wurde das Kind wieder gesehen. Die Eltern geben an, dass sie schon 3 Wochen nach Entlassung aus der Klinik die Thomasschiene nicht mehr tragen liessen, weil das Kind so gut ging. Wie sie ferner erzählen, spielt es und läuft es wie vor dem Unfall umher, hinkt nur wenig und klagt niemals über Müdigkeit und Schmerzen in dem verletzten Gliede.

Die Untersuchung ergibt folgendes: Das rechte Bein zeigt keine Abmagerung im Vergleich zu dem linken. Die Verkürzung beträgt kaum 1 cm. Der Trochanter der rechten Seite zeigt keinen wesentlichen Hochstand gegen den der linken Seite, springt aber deutlicher nach aussen vor als jener. Active und passive Bewegungen sind unbeschränkt ausführbar im Sinne der Flexion, Extension, Adduction sowie Rotation nach innen und aussen; Abduction ist in mässigem Grade ausführbar, während bei extremer Abduction das Becken sich mitbewegt. Beim Gehen zeigt sich geringes Hinken.

Von dem Hüftgelenk wurde an demselben Tage ein Röntgenbild angefertigt, welches folgenden Befund zeigt: Der Trochanter der rechten Seite befindet sich im Bilde etwas über einer horizontalen Linie, welche durch den linken Trochanter gezogen worden ist. Die gesammte Gelenkfläche des Femurkopfes steht in Contact mit der Pfanne. Der rechte Oberschenkelschaft zeigt eine mässige Abweichung in der Richtung zum Becken gegenüber dem linken. Die untere Contour des Schenkelhalses ist wenig eingebogen, so dass kaum eine Depression des Caput im Vergleich zum Trochanter besteht. Die obere Contour zeigt hingegen wie beim ersten Bilde

medial vom Trochanter einen Vorsprung dort, wo der Abriss des Knochenstücks stattgefunden hat, und letzteres ist entweder nur durch Knorpelmasse oder noch gar nicht mit dem Schenkelhals wieder vereinigt.

Um auch hier den Befund des Skiagramms (II) kurz zu resumiren: Die Oberschenkelhalsfractur erscheint geheilt mit Ausnahme eines kleinen Knochensplitters an der oberen Contour. Es besteht hier keine Coxa vara. Von den klinischen Symptomen könnte einzig die mässige Beschränkung der Abduction hierfür verdächtig erscheinen.

Den Eltern wird angerathen, das Kind mindestens 6 Monate lang die Thomasschiene tragen zu lassen, damit sich nicht etwa später eine Verbiegung des Schenkelhalses im Sinne der Coxa vara einstellt.

Nach dieser Uebersicht über die seit Gerstle's Arbeit mitgetheilten Beobachtungen der Literatur lasse ich nun die 11 von mir selbst beobachteten Fälle folgen.

Fall 1. I. S. aus Nördlingen, 14 Jahre alt.

Anamnese: Patientin ist vor 6 Wochen von einem Baum herab auf die rechte Hüfte gefallen, konnte sich aber noch selbst erheben und, wenn auch unter Schmerzen, nach Hause gehen. Zu Hause schwoll das Hüftgelenk an, so dass das Kind 8 Tage zu Bett liegen musste; während dieser Zeit wurden von einem Arzte Umschläge auf die Hüfte applicirt. Eine weitere Behandlung fand nicht statt. Als das Kind aufstand, hatte dasselbe Schmerzen in der Hüfte und hinkte beim Gehen, deshalb wurde es in meine Klinik gebracht.

Status praesens Juli 1890: Kräftiges Mädchen. Das rechte Bein (Fig. 1) steht in leichter Abduction, stark nach aussen rotirt und ist um 2 cm verkürzt. Bei Bewegungen im Hüftgelenk fühlt man deutlich eine weiche Crepitation.

Diagnose: Wegen dieser Crepitation und in Anbetracht der übrigen Symptome stellte ich die Diagnose „traumatische Epiphysentrennung" und schlug, da ich wegen der noch nach 6 Wochen bestehenden Crepitation auch an eine Heilung in der Folgezeit nicht glaubte, die operative Entfernung des Schenkelkopfes vor. Die Eltern willigten ein.

Operation: Das Hüftgelenk wurde mittelst des Langenbeck'schen Schnittes freigelegt. Es zeigte sich, dass der Schenkelkopf völlig in der Epiphyse gelöst und der Schenkelhals an dem Kopf in die Höhe gerückt war. Zwischen Schenkelkopf und -hals war nicht einmal eine bindegewebige Verbindung eingetreten. Der Schenkelkopf wurde nun aus der Pfanne herausgewälzt und liess sich nun nach Durchschneidung des Lig. teres leicht herausheben. Seine Epiphysenfläche hatte ein glattes, glänzendes Aussehen. Der Schenkelhals wurde in die Pfanne eingestellt. Leichte Jodoformgaze-Tamponade, keine Naht, Gipsverband. Glatte Heilung. Nach 4 Wochen Entfernung des Gipsverbandes. Beginn mit Massage und Gymnastik.

Fig. 1.

Bei der Nachuntersuchung jetzt, nach 12 Jahren, äussert Patientin, dass sie kaum noch merkt, dass sie einmal operirt worden ist. Sie hat sich inzwischen verheirathet, geht und steht und verrichtet alle Feldarbeiten ohne jede Beschwerde. Wenn sie nicht ermüdet ist, ist kaum eine Spur von Hinken zu merken. Nur nach stärkerer Anstrengung tritt ein leichtes Hinken ein.

Fall 2. A. M., 19 Jahre alt, Conducteurstochter aus Bamberg.

Anamnese: Gesundes Mädchen. Im Alter von 4 Jahren wurde sie beim Gehen von Jemand gestossen und fiel nach rückwärts zu Boden. Es war sofortige Functionsstörung des rechten Beines und Schmerzhaftigkeit der rechten Hüfte vorhanden, so dass

Patientin nach Hause getragen werden musste. Ein Gipsverband wurde angelegt und blieb 4 Wochen. Unmittelbar nach Abnahme des Verbandes constatirte der Arzt eine Verkürzung des rechten Beines von 4 cm; es bestand Unfähigkeit zu gehen. Die rechte Hüfte wölbte sich vor. Etwas später wurde der Patientin in der Erlanger Klinik ein Extensionsverband angelegt. Besserung trat nicht ein, das Bein wurde immer kürzer, die Vorwölbung der Hüfte grösser. Patientin ging zunächst mit Krücken, dann mit einem Stocke. Mit 15 Jahren wurde sie von Nebinger in Bamberg behandelt. Damals betrug die Verkürzung 10 cm. Sie bekam einen hohen Schuh mit Aussenschiene. Als auch jetzt kein Erfolg eintrat, suchte Patientin meine Klinik auf.

Fig. 2.

Status praesens 31. Januar 1897: Das rechte Bein der Patientin (Fig. 2) steht in starker Adductionsstellung und ist im Ganzen verkürzt. Die Entfernung der Spina ilei ant. sup. vom Malleolus ext. beträgt rechts 83, links 86 cm. Der Trochanter steht 6 cm über der Roser-Nélatonschen Linie. Absolute Ankylose des Hüftgelenks. Starke Lordose und Skoliose. Auf einem angefertigten Röntgenbilde (Fig. 4) erkennt man die Rudimente des Kopfes in der Pfanne. Der Trochanter major ist mit eben solchen Rudimenten des Schenkelhalses hoch am Darmbein in die Höhe geschoben. Zwischen Femur und Becken sieht man deutlich breitere Knochenspangen, welche das Femur am Becken fixiren.

Auf Grund des objectiven Befundes und des Röntgenbildes wurde die Diagnose auf Ankylose des Hüftgelenkes nach trauma-

tischer Epiphysenlösung gestellt, die die Operation auch bestätigte.

Operation 2. Februar 1897: Die zwischen dem oberen Femurende und dem Becken bestehende Knochenbrücke wird von einem Längsschnitt über dem Trochanter aus durchgemeisselt. Extension auf dem Schede'schen Tisch. Die Adductoren spannen sich dabei stark an und werden tenotomirt. Leichte Gazetamponade, Gipsverband in Abduction von 40°.

Fig. 3.

2. Februar: Nochmalige Extension, Gipsverband in Abduction von 50°. Rasche Heilung. Massage, Gymnastik.

Nachuntersuchung 23. September 1898: Der Gang der Patientin ist ausgezeichnet, sie hinkt kaum noch. Nach ihrer Angabe hat sie keinerlei Beschwerden. Will Patientin etwas vom Boden aufheben, so beugt sie das rechte Knie und lässt das linke Bein nach hinten gleiten. Kniebeuge gut ausführbar. Bei einfacher Rückenlage erscheint das rechte Bein um 1½ Finger breit verkürzt, d. h. das Becken wird auf der rechten Seite gesenkt. Die Entfernung der Spina ant. sup. vom Malleol. ext. beträgt links 92, rechts 85½ cm. Bei Spreiz- und sonstigen Bewegungen geht das Becken mit; nur Drehbewegungen leichter Art sind möglich. Der Oberschenkelumfang, 20 cm oberhalb der Patella, beträgt links 51½, rechts 47½ cm, der Umfang der linken und rechten Wade je 34 cm. Knie- und Fussgelenk sind vollkommen beweglich, das ganze

rechte Bein befindet sich in leichter Abductionsstellung und steht etwas nach aussen rotirt. Die Narbe ist glatt und leicht verschieblich. Patientin kann ohne Unterstützung auf dem rechten Bein stehen. Das Knie befindet sich in leichter Genu-valgum-Stellung, im übrigen ist die frühere Deformität sehr gut ausgeglichen (Fig. 3).

Fig. 4.

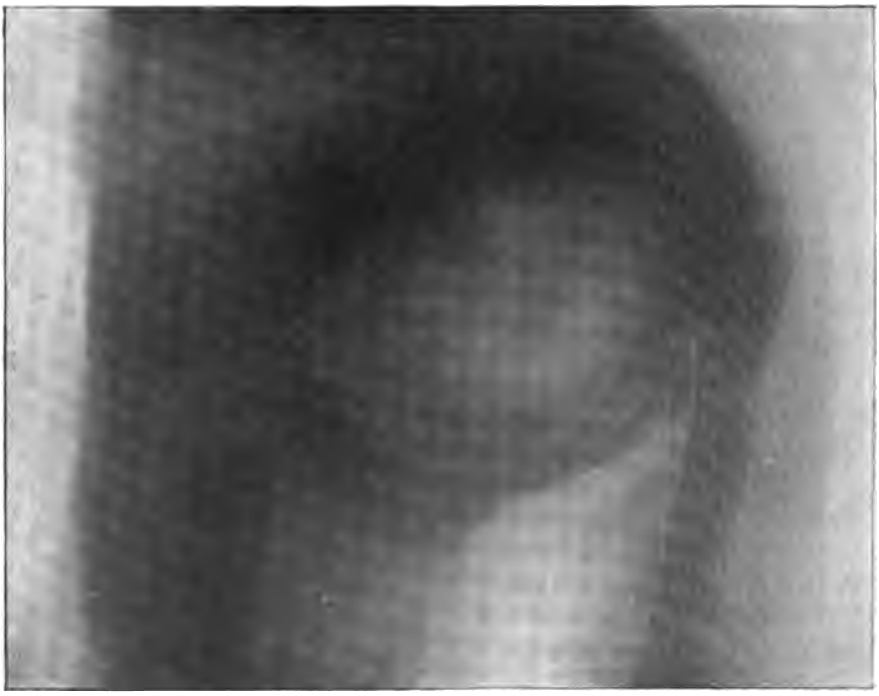

Jetzt, 4½ Jahre nach der Operation, schreibt Patientin, dass sie ausserordentlich zufrieden ist mit dem Erfolg der Operation und dass ihr, wenn sie sich in Acht nimmt, beim Gehen Niemand ihr früheres Leiden ansieht. Sie habe keinerlei Beschwerden mehr.

Fall 3. H.S., 3 Jahre alt, glitt vor 1½ Jahren beim Spielen aus, fiel zu Boden und war nicht im Stande, allein wieder aufzustehen. Das Kind schrie sehr und zeigte immer nach der rechten Hüfte. Man versuchte es aufzustellen, es wollte aber durchaus nicht auf das rechte Bein treten. Der sofort herbeigerufene Arzt constatirte eine Schenkelhalsverletzung und legte für mehrere Wochen einen

Streckverband an. Nach Abnahme desselben zeigte das Kind dieselben Symptome. 1½ Jahre blieb das Leiden stationär. Am 13. September 1898 suchte die Mutter mit dem Kinde meine Klinik auf.

Status praesens: Gracil gebautes Kind mit schwächlicher

Fig. 5.

Musculatur und geringem Fettpolster. Hereditär nicht belastet. Das rechte Bein ist stark nach aussen rotirt, leicht flectirt; der Unterschenkel wird gewöhnlich über den linken gelagert. Die rechte Spina ilei ant. sup. steht 1 cm höher als die linke. Der rechte Trochanter steht 3 cm oberhalb der Roser-Nélaton'schen Linie. Active und passive Bewegungen sind fast aufgehoben; bei jedem Versuch geht das Becken mit.

Das Röntgenbild (Fig. 5) ergibt folgenden Befund. In der Pfanne erkennt man ein kleines Rudiment des Schenkelkopfes. Der Schenkelhals ist mit dem Femur hoch in die Höhe gerückt am Becken. Der Schenkelhals ist dabei mit dem Femur ganz nach aussen gedreht, so dass man auf die ursprüngliche Epiphysenfläche heraufzuschauen glaubt.

Operation am 16. October 1889: Nach Durchschneidung der Haut und der Fascie wird die Musculatur nach oben gehebelt, die Kapsel durchschnitten und der Trochanter aus der Wunde heraus-

gehebelt. Der Kopf bleibt fest in der Pfanne und muss nach Durchmeisselung des Schenkelhalses mit grosser Gewaltanwendung aus der Pfanne herausgehebelt werden. Er ist stark deformirt und bis zur Grösse einer kleinen Haselnuss atrophirt. Die Pfanne selbst zeigte keine Besonderheiten, dagegen war der Schenkelhals fast ganz verschwunden, der Kopf sass unmittelbar dem Trochanter auf. Die Trochanterspitze wird in die Pfanne gestellt, die Wunde tamponirt, aseptisch verbunden und ein Gipsverband angelegt in abducirter und innenrotirter Stellung. Nach 14 Tagen Verbandwechsel, nach weiteren 4 Wochen Abnahme. Die Wunde ist verheilt, das Bein steht in leichter Abduction, der Trochanter 1 cm oberhalb der Roser-Nélaton'schen Linie. Es ist nur noch eine unbedeutende Verkürzung vorhanden, die durch die Abduction ausgeglichen wird. Das Kind wird mit einem Schienenhülsenapparat entlassen, nachdem dem Beine eine leicht flectirte Stellung gegeben ist, um für den Fall einer eintretenden Ankylose des Hüftgelenks dem Kinde das Sitzen zu ermöglichen.

Bei einer Untersuchung am 3. April 1900 stand das Bein stark adducirt. Es wurde eine subtrochantere Osteotomie ausgeführt; reactionslose Heilung. Indessen zeigte das Bein immer wieder erneute Neigung, sich in Adduction zu stellen, so dass noch mehrfache unblutige Redressements und Gipsverbände nöthig waren, bis es gelang, das Bein dauernd in guter Stellung zu erhalten.

Fall 4. O. P., 13 Jahre alt, ist bis auf Masern und Scharlach stets gesund gewesen. Im August 1898 fiel Patient 12 Stufen einer steinernen Treppe hinab; er schlug mit der rechten Hüfte auf und verspürte daselbst sofort Schmerzen, die ihn indessen nicht am Gehen hinderten. Allerdings hinkte er etwa 8 Tage, konnte aber schon nach kurzer Zeit wieder grössere Fusstouren unternehmen. Am 5. November erlitt Patient einen neuen Unfall; er blieb bei dem Versuch, über eine Hecke zu springen, mit dem Fusse in der Hecke hängen und fiel wieder mit der rechten Hüfte auf den ziemlich harten Erdboden. Patient verspürte diesmal heftigere Schmerzen, er konnte sich noch aufrichten, aber keinen Schritt gehen. Der hinzugezogene Arzt diagnosticirte eine einfache Contusion und verordnete kalte Waschungen und Bewegungen des Beines. Der Zustand besserte sich wirklich so, dass Patient 3 Tage später die Schule wieder besuchen konnte. Beim Uebersteigen einer Bank, wobei er

den rechten Oberschenkel stark beugen musste, verspürte er indessen wieder starke Schmerzen und musste in sein Bett getragen werden. Man verordnete wieder Bettruhe und Bewegungsübungen. Nach

Fig. 6.

Fig. 7.

8 Tagen wurde ein Chirurg consultirt, der eine beginnende Hüftgelenksentzündung diagnosticirte und für 2½ Wochen einen Streckverband anlegte. Da der Zustand sich nicht besserte, wurde Patient in meine Klinik überführt.

Status bei der Aufnahme am 16. December 1898: Das rechte Bein (Fig. 6 u. 7) steht abducirt, nach aussen rotirt und ist schein-

bar verlängert; die rechte Spina steht aber 2 cm tiefer als die linke. Die ganze rechte Hüftgegend erscheint deformirt. Der normale Vorsprung des Trochanter fehlt, eine Messung horizontal über die Trochanteren ergibt eine Differenz von 1 cm zu Gunsten der linken Seite. Die Leistenfalte rechts ist verstrichen. Das rechte Bein misst von der Spina ilei ant. sup. bis zum Malleolus ext. 85 cm, das linke 86. Der Trochanter ist nach hinten dislocirt und steht 3 Finger breit vom Tuber ossis ischii entfernt. Im Scarpa'schen Dreieck fühlt man eine Resistenz, die sich bei Rotationsbewegungen des Beines nach innen und aussen mitbewegt. Die Innenrotation ist sehr eingeschränkt, bei Flexions- und Abductionsversuchen geht das Becken mit.

Das Röntgenbild (Fig. 8) zeigt, dass der Schenkelkopf in der Pfanne sitzt, er hat sich jedoch so gedreht, dass er mit seinem unteren Rande die Pfanne weit überragt. Das Femur hat sich mit dem Schenkelhals völlig nach aussen gedreht, so dass es den Schenkelkopf scheinbar nur mit einem kleinen Theil des vorderen Randes berührt.

Operation am 20. December 1898: Es wird ein 10 cm langer Schnitt auf den Trochanter major gemacht, die Fascie seitlich eingekerbt, der Musc. glutaeus medius und der Tensor fasciae latae zur Seite geschoben und die Hüftgelenkskapsel freigelegt. Die Kapsel wird incidirt und der Schnitt mit dem geknöpften Messer erweitert. Der Femurkopf wird dadurch freigelegt. Man sieht nun, dass der Kopf sich etwas nach vorn um seine Achse gedreht hatte, während der Schenkelhals nach oben gerückt war und sich nach aussen verschoben hatte. Dadurch ist vorn unten eine Art Brücke entstanden, die beim Palpiren deutlich zu fühlen war. Die Trochanterspitze stand mit dem Gelenkkopf fast in gleicher Höhe. Der Gelenkkopf wird nun mit dem Meissel vom Schenkelhals abgetrennt, das Ligamentum teres durchschnitten und der Kopf herausgehebelt. Der Schenkelhalsstumpf wird hierauf in die Pfanne gestellt, die Wunde tamponirt, aseptisch verbunden und das Bein mit dem Becken in leichter Innenrotation und Abduction eingegipst.

12. Januar 1899. Abnahme des Verbandes. Patient erhält einen Schienenhülsenapparat, mit dem er fleissig Gehübungen macht; er ist den ganzen Tag auf und wird täglich 2mal massirt.

29. März: Status bei der Entlassung: Das rechte Bein misst 83 cm gegen 86 links. Diese Differenz wird vom Patienten beim Gehen und Stehen durch Beckensenkung ausgeglichen. Ueber dem

rechten Trochanter befindet sich die 10 cm lange feste Operationsnarbe, die leicht muldenförmig vertieft ist. Das rechte Bein steht in Mittelstellung. Die Rotation ist beinahe in physiologischen Grenzen möglich, die Abduction bis zu einem Winkel von 35°, die Flexion bis zur Hälfte der normalen Grenze. Beim Stehen besteht eine

Fig. 8.

leichte Skoliose infolge der rechtsseitigen Beckensenkung. Der Gang ist, wenn Patient auf sich achtet, nahezu normal.

Bei der Nachuntersuchung (12. Januar 1903) zeigt es sich, dass Patient absolut beschwerdefrei ist. Er macht stundenlange Spaziergänge, kann schlittschuhlaufen und tanzen, kurz er fühlt sich vollkommen normal.

Fall 5. W. J., 21 Jahre alt, war mit 16 Jahren beim Schlittschuhlaufen zu Fall gekommen. Er musste nach Hause getragen werden

und erhielt von einem sofort herbeigerufenen Arzt einen Extensionsverband an das rechte Bein, der nach 14 Tagen durch einen Stärkebindenverband ersetzt wurde. Nach weiteren 14 Tagen stand Patient auf; er konnte, wenn auch mit Schmerzen, gehen. Das rechte Bein soll damals 1½ cm zu kurz gewesen sein. Die Diagnose schwankte damals zwischen Hüftgelenksentzündung und Muskelzerrung. Zur Kräftigung des Beines und zur Wiederherstellung der Beweglichkeit unterzog sich Patient einer Kur in den verschiedenen Zander-Instituten. Da sein Befinden noch nach 1½ Jahren zu wünschen übrig liess, wandte er sich an Hessing, welcher ihm einen Apparat anfertigte. Diesen Apparat trug er 1¼ Jahr, doch sollen die Schmerzen durch die Extension, die der Apparat ausübte, stärker geworden sein. Aufnahme in meine Klinik am 18. August 1889.

Status praesens 20. August 1899: Das rechte Bein steht stark nach aussen rotirt und ist um 7 cm kürzer als das linke; der rechte Trochanter steht über der Roser-Nélaton'schen Linie, der normale Trochantervorsprung fehlt. Beim Gehen und Stehen wird das Becken stark nach rechts geneigt, so dass eine rechtsconvexe Lendenskoliose entsteht. Gang stark hinkend. Das rechte Bein ist sehr atrophisch.

Das Röntgenbild (Fig. 9) ergibt einen sehr charakteristischen Befund. Der Schenkelkopf steht in der Pfanne und überragt wie ein grosser Pilz den Schenkelhals. Er ist dabei so gedreht, dass sein unterer Rand die Pfanne etwa um ⅓ verlassen hat. Der Schenkelhals fehlt fast völlig; die Distanz vom Trochanter major bis zum Pfannenboden ist bedeutend kürzer wie auf der gesunden Seite. Es macht den Eindruck, als sei der Schenkelhals gebrochen und darauf eine Einkeilung des Schenkelhalses in den Schenkelkopf erfolgt.

Operation am 24. October 1899: Längsschnitt auf den Trochanter, Freilegung des Schenkelhalsrestes nach Durchtrennung der Kapsel. Der dem Trochanter aufsitzende Rest des Schenkelhalses ist an seiner dem Becken zugekehrten Seite mit einem Knorpelüberzug bekleidet. In der alten Pfanne liegt der seinerzeit abgebrochene Schenkelkopf; er füllt nicht allein die alte Pfanne aus, sondern überragt sogar nach oben die Pfanne. Die freie Seite des Kopfes, die mit dem oberen Theil des Schenkelhalsrestes articulirt hatte, ist glatt geschliffen und trägt einen knorpeligen Ueberzug. An dieser Stelle wird bei stärkster Aussenrotation und Beugung des Beines der Kopf völlig losgetrennt und nunmehr aus der Pfanne zu

lösen versucht. Das gelingt nur stückweise. Die alte Pfanne wird nun mit dem scharfen Löffel vertieft und der Schenkelhalsrest hineingestellt. Tamponade der Wunde, Gipsverband in Abductionsstellung und mittlerer Rotation. 15. November: Verbandabnahme. Das rechte Bein steht abducirt und hat die Neigung zur Aussenrotation.

Fig. 9.

Die rechte Spina steht 2½ cm tiefer als die linke. Die Beweglichkeit des Hüftgelenkes ist eine ausgiebige; das Gelenk ist schmerzlos. Das Auftreten verursacht noch Beschwerden, trotzdem macht der Patient Gehübungen, Beginn der Massage.

Nachuntersuchung am 25. April 1900: Die Verkürzung des rechten Beines beträgt noch 7 cm. Um diese auszugleichen, wird eine schräge Osteotomie des linken Femur handbreit über dem Kniegelenk vorgenommen und das untere Fragment möglichst nach oben geschoben. Hierdurch wurde das linke Bein um 3 cm verkürzt.

Das Endresultat ist ein ausgezeichnetes geworden. Die operirte rechte Hüfte ist nach allen Richtungen hin völlig frei beweglich und das Bein steht völlig normal und wird beim Gehen und Stehen völlig

normal beansprucht. Auch die operirte linke Seite ist ohne jede Beschwerde für den Patienten geheilt, der seinen schweren Beruf als Kaufmann in jeder Weise tadellos und ohne Beschwerden verrichtet.

Fall 6. M. L., 15 Jahre alt, fiel vor ½ Jahr auf der Eisbahn. Sie hatte sofort starke Schmerzen im rechten Hüftgelenk und war nicht im Stande zu stehen oder zu gehen. Der behandelnde Arzt legte für 4 Wochen einen Heftpflasterextensionsverband an. Nach dieser Zeit konnte Patientin mit Hilfe von 2 Stöcken mühsam gehen. Allmählich konnte sie die Stöcke fortlassen, ermüdete aber noch rasch und bekam schon nach kleinen Anstrengungen Schmerzen im Hüftgelenk. Deshalb suchte sie ½ Jahr nach dem Unfall meine Klinik auf.

Status praesens am 4. Mai 1900: Das rechte Bein steht in leichter Beugestellung; es misst von der Spina bis zum Malleolus ext. 86 cm, das linke 89½. Der Umfang beträgt am oberen Patellarrande rechts 37, links 39 cm. Die rechte Beckenhälfte erscheint gegen links abgeflacht, der Trochanter markirt sich rechts weniger deutlich, er steht auf der rechten Seite 2½ cm über der Roser-Nélaton'schen Linie. Der entsprechende Gelenkkopf ist mit Sicherheit an seiner normalen Stelle zu fühlen. Die Glutäalfalte steht rechts bedeutend tiefer. Bei Bewegungsversuchen im Hüftgelenk geht sofort das Becken mit. Nur eine ganz geringe Flexion ist ausführbar. — Der Gang ist hinkend unter Drehbewegungen des Beckens.

Das Röntgenbild (Fig. 10) ergibt eine Fractur in der Epiphysenlinie. Der Schenkelkopf hat sich in der Pfanne gedreht, so dass sein oberer Rand frei zu Tage tritt. An der Bruchstelle zeigt sich eine deutliche Absetzung zwischen Schenkelkopf und Schenkelhals. Dieser letztere erscheint stark nach aussen gedreht, ebenso wie der ganze Oberschenkel.

Operation am 9. Mai 1900: Längsschnitt über dem rechten Trochanter; die sehr verdickte Fascie wird durchschnitten und seitlich eingekerbt, die Muskeln bei Seite gezogen. Nach Durchtrennung der stark hypertrophirten Kapsel gelingt es nicht, den Kopf aus der Pfanne herauszuluxiren, da derselbe fest mit dem Pfannenrande verwachsen ist. Dagegen gelingt es, die Fracturstelle im Schenkelhalse sichtbar zu machen. Man sieht nun, dass der Kopf am Hals-

fragmente herabgerutscht ist und sich etwas nach innen und hinten gedreht hat. Der Kopf wird nun an der Fracturstelle resecirt und stückweise entfernt. Die Pfanne wird mit scharfem Löffel und Doyen'schem Bohrer ausgehöhlt, der Schenkelhals hineingestellt. Tamponade; theilweise Naht, aseptischer Verband. Extensionsverband in leichter Abduction und Innenrotation mit dorsaler Gips-

Fig. 10.

hanfschiene. Nach 4 Wochen konnte Patientin aufstehen. Massage, Gymnastik. Nach 6 Wochen wurde sie entlassen.

Auf eine Nachfrage nach ihrem jetzigen Befinden gibt Patientin am 7. Januar 1903, also 2¾ Jahre nach der Operation, an, dass sie sehr zufrieden mit der Leistungsfähigkeit ihres Beines ist. Anfangs war das Bein noch schwach; mit der Zeit hat es sich aber so gekräftigt, dass es selbst bei schweren Arbeiten nicht versagt. Nur nach starken Anstrengungen stellt sich eine gewisse Müdigkeit in der Hüfte und auch leichtes Hinken ein, das sonst kaum bemerkbar ist.

Fall 7. L. B., 13 Jahre alt, hat vor 1½ Jahren dadurch einen Unfall erlitten, dass sie mit einer sich lösenden Reckstange zu Boden fiel

und zwar auf die linke Hüfte. Sie klagte sofort über starke Schmerzen in der linken Hüfte und war nicht im Stande, das linke Bein auszustrecken. Etwa 10 Tage lang traten abendliche Temperatursteigerungen ein, die den Verdacht auf eine Coxitis wachriefen. Nach 2—3 Wochen erst wurde ein Streckverband angelegt, der die Schmerzen sogleich linderte; er blieb etwa 2 Wochen liegen. Nach Abnahme dieses Verbandes traten sofort dieselben Symptome auf wie vorher: Schmerzen und Flexionscontractur. Prof. Sprengel in Braunschweig, der nun consultirt wurde, stellte sofort die Diagnose auf Schenkelhalsbruch. Unter Massage und leichter Gymnastik besserte sich der Zustand im Laufe eines Jahres so weit, das die Patientin kürzere Strecken gehen konnte, allerdings stark hinkend und mit zeitweiligen Schmerzen. Damals kamen die Eltern mit der Patientin in meine Klinik. Ich rieth zu einer Operation, um die Stellung des Beines zu verbessern (schräge subtrochantere Osteotomie). Die Eltern entschlossen sich aber aus äusseren Gründen erst $^1/_2$ Jahr später dazu. — Status praesens am 31. Oktober 1900: Das linke Bein (Fig. 11) erscheint ver-

Fig. 11.

kürzt, in der Hüfte flectirt und dünner als das rechte; es ist nach aussen rotirt. Bei Abductionsversuchen geht die Spina mit, ebenso bewegt sich das Becken mit bei Flexionsversuchen. Im Sinne der Rotation sind nur leichte Bewegungen möglich. Das linke Bein misst von der Spina bis zum Malleolus externus 84, das rechte 87 cm. Die Palpation ergibt wegen des sehr starken Panniculus adiposus keine brauchbaren Resultate. Beim Stehen fällt eine starke Lordose auf. Beim Gehen tritt die Patientin nur mit der Fussspitze des linken Beines auf, einen Theil seiner Verkürzung corrigirt sie durch Beckensenkung. Das Trendelenburg'sche Symptom ist vorhanden.

Das Röntgenbild des Beckens ergibt eine zweifellose traumatische Epiphysenlösung in ähnlicher Weise, wie in den vorhergehenden Fällen, doch mit starker Adductionsstellung des Beines. Leider ist das vor der Operation gemachte Röntgenbild zur Reproduction nicht geeignet.

Operation am 2. November 1900: Schnitt auf den Trochanter, der Knochen wird freipräparirt, das Periost abgelöst und das Femur schräg von aussen unten nach innen oben durchgemeisselt. Wundverband; der Gipsverband wird in Abduction und während starker Extension angelegt. Normaler Verlauf; nach 4—5 Wochen die ersten Gehversuche, Massage, Gymnastik. Entlassung am 21. December.

Das linke Bein zeigt noch eine Verkürzung von 1 cm; es steht in guter Position. Wie mir der Vater der Patientin mittheilte, konnte sie $^3/_4$ Jahre nach der Operation 2—3stündige Spaziergänge machen. In diesem Winter, 2 Jahre nach der Operation, ist sie auf die Eisbahn und in die Tanzstunde gegangen.

Fall 8. Cl. Sch., 10 Jahre alt, früher ganz gesund, fiel vor einem Jahre beim Schlittschuhlaufen auf die linke Hüfte, ging unter lebhaften Schmerzen nach Hause, wurde dort zu Bett gelegt und mit Auflegen einer Eisblase auf die Hüfte behandelt. Nach 8 Tagen verliess sie das Bett und fing an herumzugehen. Dabei bemerkten die Eltern ein gewisses Lahmen des linken Beines. Das Hinken wurde mit der Zeit stärker; besondere Schmerzen bestanden nur nach grösseren Spaziergängen.

Wegen des Hinkens wurde das Kind in meine Anstalt verbracht. Nun ergab sich folgender Befund.

Das linke Bein erscheint kürzer und magerer als das rechte.

In der That ergibt die Messung von der Spina ilei ant. sup. bis zum Malleol. ext. eine Verkürzung von 1½ cm. Der Dickenunterschied beträgt für den Oberschenkel 2, für den Unterschenkel 1 cm. Der Trochanter steht links 1 cm über der Roser-Nélaton'schen Linie. Bewegungen im Hüftgelenk frei bis auf die Abduction, die ziemlich

Fig. 12.

stark beschränkt ist. — Beim Stehen wird die Verkürzung durch Beckensenkung ausgeglichen; kein Trendelenburg'sches Phänomen; Gang hinkend.

Das Röntgenbild (Fig. 12) ergibt eine deutliche Infraction des Schenkelhalses. Etwa an der Grenze des äusseren und mittleren Drittels des Schenkelhalses sieht man einen deutlichen Schatten durch die obere Hälfte des Schenkelhalses ziehen. Es macht den Eindruck, als ob hier die Knochenpartien des äusseren und mittleren Drittels des Schenkelhalses in einander eingekeilt seien. Der Trochanter

major steht rechts höher als links. Das äussere Drittel des Schenkelhalses ist mit dem Femur stark nach aussen gedreht.

Die Behandlung mittelst Massage und Gymnastik erzielte einen vollen Erfolg, so dass Patientin jetzt, 3 Jahre nach Entlassung aus der Behandlung, völlig geheilt ist. Die geringe noch bestehende Verkürzung des Beines wird durch Beckensenkung ausgeglichen.

Fall 9. C. L., 7 Jahre alt, zeigte schon seit einigen Jahren ein gewisses Lahmen auf der rechten Seite. Vor einem Jahre ist sie dann vom Sopha gefallen. Sie empfand sofort starke Schmerzen in der rechten Hüfte, konnte aber allein aufstehen und gehen. Eine Behandlung fand nicht statt. Da das Kind stark hinkt, suchen die Eltern mit ihm die Poliklinik auf.

Status praesens am 12. Januar 1903: Das rechte Bein ist leicht verkürzt und erscheint schwächer als das linke. Maasse: Spina ilei ant. sup. bis Malleolus ext. rechts 52, links 53 cm. Spina bis oberer Patellarrand rechts 25, links 26 cm. Die Umfänge zeigen keine messbaren Differenzen. Der Schenkelkopf ist rechts an normaler Stelle fühlbar. Der Trochanter steht 1 cm über der Roser-Nélaton'schen Linie. Alle Bewegungen im Hüftgelenk sind eingeschränkt, besonders die Abduction und Aussenrotation. Leichtes Hinken beim Gehen. Kein Trendelenburg'sches Phänomen.

Das Röntgenbild (Fig. 13) ergibt eine typische Coxa vara mit Verticalstellung der Epiphysenlinie. Dabei zeigt es sich aber deutlich, dass der Schenkelhals sich am Schenkelkopf in die Höhe geschoben hat. Es ist kein Zweifel, dass das Kind schon früher an einer Coxa vara gelitten hat, dass durch den Fall auf die schon erkrankte Hüfte eine Lockerung der Epiphyse eingetreten ist und dass sich nunmehr entweder direct durch den Unfall oder erst allmählich durch die Belastung des Beines beim Gehen eine Verschiebung des Schenkelhalses gegen den Schenkelkopf ausgebildet hat.

Die Behandlung bestand in Anlegung eines Gipsverbandes an dem stark extendirten und abducirten Bein. Der Verband blieb 6 Wochen liegen. Dann wurde für mehrere Wochen energisch Massage und Abductionsgymnastik getrieben.

Der Erfolg war ein relativ guter. Das Hinken hat sich bedeutend gebessert; das Kind besucht jetzt wieder ohne Beschwerden die Schule.

Trotz aller Bemühungen seitens des die Behandlung sehr sach-

gemäss leitenden Arztes hat nun aber das Hinken und auch die Schmerzhaftigkeit des Beines allmählich zugenommen. 9 Monate nach der Entlassung des Kindes aus meiner Klinik habe ich es wiedergesehen und habe nunmehr eine Zunahme fast aller Symptome constatiren können. Die Verkürzung hat um etwa $2^1/_2$ cm zugenommen, ebenso hat sich die Adduction des Beines und die Aussenrotationsstellung

Fig. 13.

vermehrt. Die Bewegungsfähigkeit des Hüftgelenks ist bedeutend mehr vermindert als bei der ersten Untersuchung.

Als Grund der zunehmenden Deformität ergab sich eine Zunahme der Dislocation der Fragmente unter der Einwirkung der Belastung des Beines. Der Trochanter major steht jetzt bedeutend höher als im ersten Röntgenbild und der Schenkelhals ist vom Schenkelkopf völlig abgerückt. Bestand bei der ersten Untersuchung ein Schenkelhalswinkel von einem Rechten, so ist jetzt der Schenkelhalswinkel spitzwinkelig geworden.

Dieser Befund ist sehr interessant und beweist uns deutlich, dass trotz der Länge der Zeit nach dem Unfall noch keine feste Verbindung zwischen den Bruchenden stattgefunden hat, dass diese Verbindung vielmehr unter dem Einfluss der Belastung des Beines nachgegeben hat, so dass die starke Dislocation der Fragmente eingetreten ist.

Fall 10. M. H., 14 Jahre alt, rutschte mit einer Leiter am 5. Februar 1902 auf einer Tenne aus und fiel mit der linken Hüfte auf den hartgestampften Lehmboden. Sie empfand in der Hüfte so

Fig. 14.

starke Schmerzen, dass sie nicht aufstehen konnte. Man trug sie in ihr Bett. Die Hüfte schwoll stark an. Ein am nächsten Tage consultirter Arzt verordnete Wasserumschläge. Erst als das Leiden nach 3 Wochen sich nicht besserte, legte er einen Extensionsver-

band an, der 8 Wochen liegen blieb, später noch einen Gipsverband in Extension für 5 Wochen. Nach Abnahme dieses Verbandes wurden Massage und Gymnastik angewendet. Patientin musste sich zunächst beim Gehen zweier Stöcke bedienen. Allmählich lernte sie ohne Unterstützung gehen. Wegen des zurück-

Fig. 15.

gebliebenen starken Hinkens suchten die Eltern mit dem Kinde meine Klinik auf.

Status praesens am 9. Januar 1903: Das linke Bein erscheint stark abgemagert und verkürzt (Fig. 14). Die Maasse betragen um den Unterschenkel links 27, rechts 29 cm. Um die Mitte des Oberschenkels links 37, rechts 41 cm. Länge von der Spina ilei ant. sup. bis zum Malleolus ext. links 77, rechts 82 cm. Die

linke Beckengegend erscheint abgeflacht. Eine Messung der beiden Beckenseiten ergibt links 41, rechts 43 cm Umfang. Der Schenkelkopf ist an normaler Stelle zu fühlen. Der Trochanter steht links 4 cm über der Roser-Nélaton'schen Linie. An der Stelle des Schenkelhalses fühlt man eine diffuse Knochenverdickung. Die Bewegungen im Hüftgelenk sind alle eingeschränkt, am meisten die Auswärtsrotation und die Abduction. Bei ausgiebigeren Bewegungen geht das Becken mit. Beim Stehen wird die Verkürzung des linken Beines durch Beckensenkung ausgeglichen. Lässt man im Stehen die Beine spreizen, so fällt die Abductionshemmung noch mehr auf, das linke Bein bleibt völlig zurück. Der Gang ist stark hinkend, indem das linke Bein fast steif gehalten wird. Beim Gehen und Stehen sollen in der linken Hüfte Schmerzen auftreten.

Fig. 16.

Das Röntgenbild (Fig. 15) ergibt eine Fractur an der Epiphysenlinie. Der Schenkelkopf steht in der Pfanne, er hat sich jedoch so gedreht, dass sein unterer Rand frei aus der Pfanne zu Tage tritt.

Fall 11. M. O., 15 Jahre alt, fiel vor einem Jahre beim Schlittschuhlaufen auf die linke Hüftgegend. Er konnte nach Haus gehen, litt aber 14 Tage lang an Schmerzen im linken Hüftgelenk. Seit dieser Zeit hinkte er leicht. Da sich sein Zustand nicht besserte, suchte er meine Klinik auf.

Status praesens am 10. December 1902: Die linke Spina ilei steht tiefer als die rechte. Das linke Bein ist 3 cm kürzer als das rechte (Fig. 16). Es steht auswärts rotirt. Die Aussenseite der Beckengegend erscheint links abgeflacht, da der Trochanter

major weniger prominirt als rechts. Der linke Trochanter steht 3 cm über der Roser-Nélaton'schen Linie. Der Gelenkkopf ist an seiner normalen Stelle deutlich zu fühlen. Beugung, Streckung und Adduction im Hüftgelenk sind frei und schmerzlos, dagegen ist die Abduction stark eingeschränkt, was besonders deutlich wird,

Fig. 17.

wenn man den stehenden Patienten auffordert, in Spreizstellung zu gehen. Der Gang ist hinkend.

Die Röntgenaufnahme (Fig. 17) des Beckens zeigte eine Trennung des Schenkelkopfes vom Halse. Es macht den Eindruck, als sei der Schenkelhals tief in den Kopf hineingetrieben. Trochanter major und minor stehen hoch. Die Spitze des Trochanter major überragt den Schenkelkopf.

Die Therapie bestand in energischer Massage, gymnastischen Uebungen und Uebungen an Pendelapparaten. Es wurde dadurch ein so gutes functionelles Resultat erzielt, dass von einer eingreifenderen operativen Therapie Abstand genommen werden konnte.

Analysiren wir alle die eben mitgetheilten Fälle, so verfügen wir zur Zeit einschliesslich der 53 von Gerstle zusammengestellten Fälle im ganzen über 87 Fälle von Fracturen im Bereich des Schenkelhalses bei kindlichen oder jugendlichen Patienten. Genauere Auskunft über das Alter der Patienten gibt folgende Tabelle. Bei derselben konnten nur 84 Fälle verwerthet werden, bei denen das Alter der Patienten angegeben ist. Selbstredend kommt nicht das Alter der Patienten zur Zeit der Aufnahme in die betreffenden Kliniken, sondern das Alter zur Zeit des Unfalles in Betracht. Ich erwähne noch, dass die ersten 3 Fälle meiner eigenen oben mitgetheilten Casuistik in der Arbeit meines Schülers Gerstle bereits enthalten sind. Diese Fälle rechne ich natürlich zur Casuistik Gerstle's mit; sie sind also nicht doppelt gezählt.

Es standen

im Alter von	1—5	Jahren	17	Fälle
„ „ „	6—12	„	18	„
„ „ „	13—16	„	34	„
„ „ „	17—20	„	15	„
		Im ganzen	84	Fälle.

Aus dieser Tabelle geht hervor, dass die bezüglichen Verletzungen am häufigsten in der ersten Hälfte des zweiten Lebensdecenniums beobachtet worden sind. Daraus eine besondere Prädisposition dieses Alters für die einschlägigen Fracturen herzuleiten, ist wohl nicht angänglich.

Was die pathologische Anatomie betrifft, so zeigt es sich, dass im kindlichen Alter die Brüche des Schenkelhalses zum überwiegend grossen Theil die Epiphysenlinie betreffen, dass sie als traumatische Lösungen der Schenkelkopfepiphyse erfolgen. Relativ sehr selten erfolgt der Bruch im Schenkelhals selbst. Royal Whitman fasst alle seine Beobachtungen als wirkliche Schenkelhalsbrüche auf. Er bringt aber keinen Beweis dafür bei. Ich kann nur einen wirklichen Fall seiner Casuistik der Symptomatologie nach als Fractur im Schenkelhalse selbst auffassen. Die übrigen Fälle halte ich für traumatische Epiphysenlösungen und stehe mit dieser Ansicht ganz auf dem Boden Sprengel's, der die Whitman'schen Beweisgründe auch nicht anerkennen kann. So finde ich in der Literatur als sichere Fälle wirklicher Schenkelhalsfractur nur den einen Fall von Whitman, 1 Fall von Pels-Leusden, 1 Fall von Helferich-Mayer. Dazu kommt noch der eine Fall unserer

Casuistik. Wir hätten demnach auf 87 Fälle kindlicher Schenkelhalsbrüche 83 Epiphysenlösungen und nur 4 Brüche im Schenkelhalse selbst.

Wie König schon hervorgehoben hat, können diese eigentlichen Schenkelhalsfracturen unvollständige oder vollständige Brüche sein. Unvollständige Brüche scheinen fast noch häufiger zu sein wie die vollständigen.

Die Epiphysenlösungen zeigen auch vielfach graduelle Unterschiede. Entweder erfolgt der Bruch rein in der Epiphysenlinie, oder es bricht noch ein Stück des Schenkelhalses mit ab und bleibt am Kopftheil hängen. Gelegentlich ist auch wohl die Epiphysenlinie zunächst nur gelockert und es tritt keine Verschiebung der Fragmente ein, so lange als das die Epiphysenlinie überziehende starke Periost noch intact ist. Ist das Periost zerrissen, so kommt es zu einer Verschiebung der Bruchenden. Der Schenkelkopf bleibt in der Pfanne, dreht sich aber um seine eigene Achse, so dass er sich, während sich der Schenkelhals an ihm in die Höhe schiebt, wie ein Pilz über diesen herüberlegt. Die ursprünglich schräg gerichtete Epiphysenebene stellt sich dann oft nahezu vertical.

Sitzt der Bruch im Schenkelhalse und handelt es sich nur um unvollständige Brüche, so wird ebenfalls die Richtung des Schenkelhalses verändert, in der Weise, dass der Trochanter in die Höhe rückt, wodurch der stumpfe Schenkelhalswinkel in einen mehr oder weniger rechten Winkel verwandelt wird.

Handelt es sich um vollständige Brüche, so finden sich hier dieselben Verhältnisse wie bei den vollständigen Schenkelhalsbrüchen der Erwachsenen.

Was die Aetiologie betrifft, so sind eine Reihe der bekannt gewordenen Fracturen durch schwere Gewalten entstanden. Andererseits ist es aber ganz besonders hervorzuheben, dass oft schon ganz geringfügige Gewalten dazu gehören, um den Schenkelhalsbruch oder die Epiphysenlösung zu erzeugen. So genügt oft schon ein leichter Fall auf die Hüfte, das Ausgleiten auf dem Eis beim Schlittschuhlaufen, oder ein Fall auf das Knie oder die Füsse dazu, um die Verletzung herbeizuführen. Der Schenkelhals wird bei diesen Gewalteinwirkungen auf Biegung beansprucht. Sicher stellt nun die Epiphysenlinie den schwächsten Theil des Schenkelhalses dar und es ist daher nicht zu verwundern, dass die meisten derartigen Fracturen in der Epiphysenlinie erfolgen.

Besteht nun bei den Kindern, welche die Fracturen durch geringfügige Gewalten erleiden, irgendwie eine Prädisposition für das Zustandekommen der Fractur? Ich glaube, wir müssen hier zwei Gruppen von Fällen streng unterscheiden. In die erste Gruppe gehören die Fälle, bei denen die Fractur oder Epiphysenlösung erfolgt bei ganz gesunden Kindern. Es handelt sich hier um Brüche, wie sie auch an jedem anderen Theil des Skelets hätten entstehen können. Die zweite Gruppe umfasst dagegen diejenigen Fälle, bei denen die Fractur an einem bereits krankhaft veränderten Schenkelhals erfolgt. Fälle der letzteren Art sind in den letzten Jahren von verschiedenen Seiten, so von Kirmisson, Joachimsthal, Kredel und Sprengel mitgetheilt worden. Es handelt sich hier gewissermassen um Spontanfracturen bei Fällen, die mit typischer Coxa vara behaftet waren. Die betreffenden Patienten hatten meist schon vorher über Schmerzen in der Hüfte geklagt oder hatten schon vor der Verletzung gehinkt. Der Unfall selbst war dann ein ganz leichter gewesen und hatte trotzdem zu einer Lösung der Kopfepiphyse geführt. Am beweisendsten ist in dieser Beziehung ein Fall Hofmeister's. Er hatte bei einem Patienten eine Coxa vara diagnosticirt. $1^1/_2$ Jahre nach dieser Untersuchung erlitt nun dieser Patient durch einen einfachen Fall auf ebenem Boden eine wirkliche Fractur des Schenkelhalses in der Nähe der Epiphysenlinie.

Nach diesen Beobachtungen ist es unzweifelhaft, dass eine bereits bestehende Coxa vara zu einer Lösung der Kopfepiphyse prädisponirt. Ich habe Ihnen ja vorhin auch einen einschlägigen Fall demonstrirt. Diese Prädisposition kann uns keineswegs verwundern, man braucht sich nur die bei der Coxa vara nahezu vertical verlaufende Epiphysenlinie anzusehen, um zu begreifen, dass bei einer Beanspruchung des Schenkelhalses auf Biegung die Epiphyse sich hier leicht zu lösen vermag.

Die Krankheitserscheinungen, welche die entstandene Fractur macht, sind vielfach sehr geringfügiger Natur. Es entsteht wohl momentan eine starke Schmerzempfindung, viele der Kinder waren aber noch im Stande, trotz der Verletzung zu gehen. Sie waren nicht längere Zeit bettlägerig und die Beschwerden stellten sich erst nach einer Reihe von Wochen oder gar Monaten ein. Es ist daher nicht zu verwundern, dass in den allerwenigsten der bisher beobachteten Fälle von vornherein eine richtige Diagnose gestellt wurde.

Bei der allgemein geltenden Ansicht, dass Schenkelhalsbrüche bei Kindern überhaupt grosse Raritäten seien, dachte man in der Regel gar nicht an eine derartige Verletzung, sondern behandelte diese als Contusion der Hüfte. Später aber, wenn sich im weiteren Verlauf Beschwerden einstellten, wurde in der Regel eine mehr oder weniger fortgeschrittene Coxitis diagnosticirt. Die endgültig in falscher Stellung des Beines ausgeheilten Fälle endlich wurden als statische Schenkelhalsverbiegung (Coxa vara statica) aufgefasst.

Nun, wo man die Verletzung kennt, werden derartige Verwechselungen mit der Zeit wohl seltener werden. Bekommt man die Kinder bald nach der Verletzung zur Untersuchung, so steht das Bein in der Regel in leichter Flexion, Aussenrotation und Adduction. Der Trochanter major steht über der Roser-Nélaton'schen Linie; das Bein ist verkürzt und zeigt insofern eine abnorme Beweglichkeit, als der Trochanter sich um einen kleineren Radius als normal dreht. Bei den losen, völligen Epiphysenlösungen findet man dazu noch eine weiche Crepitation, während das rauhe Reiben den eigentlichen vollständigen Schenkelhalsbrüchen eigenthümlich ist. Druck in die Leistengegend ist schmerzhaft; mitunter findet man auch wohl Sugillationen in der Schenkelbeuge. Die Patienten vermögen öfters, wie schon oben gesagt, trotz der Fractur noch herumzugehen. Diese Gehfähigkeit wird wohl dann auf das Erhaltensein des starken, die Epiphysenlinie überziehenden Periostes oder auf eine vorhandene Einkeilung der Fragmente in einander zurückzuführen sein.

Kommen die Patienten erst längere Zeit nach der Verletzung zur Beobachtung, so haben wir bei der mehr oder weniger unvollständigen Verschiebung des Schenkelhalses gegen den Schenkelkopf die typischen Symptome der Coxa vara vor uns: Aussenrotation und Adduction des Beines, Hochstand des Trochanter major und mehr oder weniger erhebliche Functionsbeschränkung. Namentlich sind die Bewegungen im Sinne der Einwärtsrotation und Abduction behindert, doch kann auch die Flexionsfähigkeit beschränkt sein. Je näher im allgemeinen die Fractur dem Gelenk sitzt und je mehr sich der Schenkelhals gegenüber dem Schenkelkopf verschoben und je mehr dieser sich gedreht hat, um so grösser wird die Functionsbehinderung ausfallen. Handelt es sich um eingekeilte Fracturen, so ist sehr charakteristisch das Fehlen des normalen Trochantervorsprunges. Die subjectiven Beschwerden sind verschieden. Oft

besteht nur eine geringfügige, öfters aber auch eine stärkere Schmerzhaftigkeit der Hüfte.

Handelt es sich um vollständige Epiphysenlösung mit stärkerer Verschiebung der Bruchenden gegen einander, so kann der Kopf in der Pfanne stehen bleiben, der Schenkelschaft dagegen bis zum Becken in die Höhe rücken und hier eine vollständige Verwachsung mit dem Becken eingehen. Dann haben wir das Bild einer ausgesprochenen Hüftgelenkscontractur mit Flexion, Adduction und Einwärtsrotation des Beines sowie mit stärkerer Verkürzung desselben und erheblicher Functionsbeschränkung vor uns.

Nach dem Gesagten haben wir eine ganze Reihe von Anhaltspunkten, die genügen, um die Diagnose sicher stellen zu können. In der Regel hat man aber, wie schon vorher gesagt, die Verletzung verkannt und in den meisten Fällen ist wohl beim Vorhandensein von Beschwerden eine tuberculöse Coxitis angenommen worden. Hier kann uns nun aber doch eine genaue Aufnahme der Anamnese und eine genaue Untersuchung vor Verwechselungen schützen. Gegenüber dem schleichenden, allmählichen Beginn der Coxitis haben wir bei der Fractur den plötzlichen Beginn des Leidens. Hierauf möchte ich aber nicht so viel Gewicht legen, als auf die directe Untersuchung. Es fehlen bei der Verletzung vor allen Dingen die reflectorischen Muskelspasmen bei Bewegungen des Beines, wie sie für die Coxitis so charakteristisch sind. Ausserdem fehlt, wenigstens nach längerem Verlauf, auch die für die Coxitis so typische Muskelatrophie. Die Muskeln pflegen bei unseren Verletzten zwar auch etwas an Volumen zu verlieren, namentlich wenn das Bein nicht gebraucht wird, es fehlt jedoch stets der so ausgesprochene Muskelschwund, namentlich auch am Unterschenkel, wie er die Coxitis begleitet.

Können wir nun aber auch die Diagnose einer Schenkelhalsverletzung mit ziemlich grosser Sicherheit feststellen, so ist es doch schwierig, wenn nicht gar unmöglich, in jedem Falle den Sitz der Fractur sicher zu localisiren. Hier müssen wir schon zum Röntgenbild greifen, um zu entscheiden, ob die Fractur eine Epiphysenlösung ist oder ob sie im eigentlichen Schenkelhalse sitzt.

Die Prognose unserer Fracturen ist bisher quoad restitutionem completam keine günstige gewesen. Einmal kann bei den vollständigen Epiphysenlösungen eine knöcherne oder bindegewebige Heilung vollständig ausbleiben. So fand ich selbst, wie gesagt,

einmal den Kopf noch nach 6 Wochen lose in der Pfanne, ohne eine Verbindung mit dem Schenkelhalse, so dass ich ihn einfach herausholen konnte. In anderen Fällen erfolgt die Heilung unter mehr oder weniger starker Dislocation der Fragmente. Die Folge ist dann eine Coxa vara traumatica (Sprengel), indem sich der Schenkelhals über den Kopf hinüberschiebt, so dass er sich oft geradezu an den Trochanter minor anlegt. Der Trochanter major steht dann hoch über der Roser-Nélaton'schen Linie. Wieder in anderen Fällen bildet sich aber eine Coxa vara erst secundär aus durch die Belastung des verletzten Schenkelhalses beim Gehen und Stehen. In dieser Beziehung liegen interessante Beobachtungen von Royal Whitman vor, der seine Patienten nach einer Reihe von Jahren wieder untersuchte und bei einigen derselben eine ausgesprochene Coxa vara vorfand, die bei der ersten Untersuchung nicht bestanden hatte. Auch bei unseren eigenen Fällen haben wir ja wiederholt die Ausbildung einer Coxa vara im späteren Verlauf nach der Entlassung der Patienten aus der Behandlung constatiren können. Die Erklärung für diese Erscheinung ist nicht schwer. Die verletzte Stelle bildet der Belastung gegenüber einen Locus minoris resistentiae. Es kann eine Art Erweichung des Schenkelhalses an dieser Stelle zurückbleiben und unter dem Einfluss der Belastung gibt diese Stelle dann nach. Wir kommen aber auch ohne die Annahme einer solchen Erweichung aus. Wenn wir sehen, dass, wie in unseren Fällen I und IV, zwischen den beiden Fragmenten entweder gar keine oder doch nur eine Art brückenförmiger Verwachsung zu Stande kommt, so ist es leicht einzusehen, wie dann secundär die Verschiebung der Fragmente gegen einander noch zunehmen kann.

Dazu kommt aber noch ein weiteres Moment. Dies liegt in der Thatsache, die ich vorher schon erwähnt habe, nämlich darin, dass die Epiphysenlinie nach ihrer Heilung aus ihrer ursprünglich schrägen in eine mehr oder weniger verticale Richtung verlagert wird. Trägt in solchen Fällen die Epiphyse noch zum Wachsthum bei, so muss natürlich auch die Wachsthumsrichtung des Schenkelhalses verändert werden. So kommt dann der oft geradezu spitzwinkelige Verlauf des Schenkelhalswinkels zu Stande.

Rammstedt hat nach dem Vorgange anderer Autoren auf experimentellem Wege eine Epiphysenlösung herbeizuführen versucht. Bei diesen Versuchen erhielt er gelegentlich eine starke

Lockerung der Epiphyse. Möglicherweise handelt es sich bei den unvollständigen Epiphysenlösungen öfters auch wohl nur um eine solche Lockerung der Epiphyse und es besteht zunächst bei Intactsein des Periosts keine Verschiebung an der verletzten Stelle. Erst später, wenn das Bein in gestreckter und auswärts rotirter Stellung belastet wird, rutscht dann der Kopf nach unten und nach rückwärts vom Schenkelhalse ab, während nunmehr der Schenkelhals in die Pfanne eintritt und die Körperlast mit übernimmt. Dieser Vorgang erfolgt natürlich nur allmählich und um so eher und hochgradiger, je mehr der betreffende Patient sein Bein belastet.

Noch ein Wort über die Behandlung. Kommen Verletzungen, wie wir sie geschildert haben, frisch in unsere Behandlung, so würde man entweder einen Extensionsverband anlegen oder das Bein auf irgend einem Extensionstisch in seine richtige Lage bringen und diese richtige Lage dann durch einen exacten Gipsverband fixiren. Auch nach erfolgter Consolidation der Fragmente soll man aber dann die Patienten nicht ohne weiteres herumlaufen lassen, sondern soll sie für mindestens 1 Jahr noch einen Schienenhülsenapparat mit Beckengürtel und Abductionsvorrichtung tragen lassen, einen Apparat, der die Last des Körpers dem Hüftgelenk abnimmt, so dass durch die Belastung des Beines keine Coxa vara entstehen kann. Es versteht sich von selbst, dass gleichzeitig durch energische Massage und Gymnastik die Musculatur des Beines und des Gesässes möglichst zu kräftigen ist.

Kommen die Patienten schon mit ausgeprägter Deformität zu uns, so ist unser Verhalten ein verschiedenes, je nach der Hochgradigkeit der Beschwerden. In leichteren Fällen werden wir nur durch Massage und Gymnastik, eventuell durch Zuhilfenahme eines Stützapparates dem Patienten zu helfen suchen, in schwereren aber bleibt uns nichts anderes übrig als die Operation. Hier concurriren je nach dem Fall die Resection und die subtrochantere schiefe Osteotomie. Vorschriften über die Auswahl der einen oder anderen Methode kann man nicht geben. Ist das Gelenk beweglich und handelt es sich vorwiegend um die Correctur der falschen Stellung, so genügt die Osteotomie. Ist dagegen die Beweglichkeit des Gelenkes nach allen Richtungen hin beschränkt, bestehen dabei noch falsche Stellung des Beines und Schmerzhaftigkeit, so wird man wohl zur Resection greifen, die man entweder im Schenkelhals oder subtrochanter ausführt. Kocher, Sprengel,

Bramann und ich haben wiederholt mit günstigem Erfolge die Resection ausgeführt. Ich selbst stellte Ihnen vorher eine Patientin vor, bei der die subtrochantere schiefe Osteotomie die gewünschte Stellungscorrectur des Beines erreicht hat.

Literatur.

Gerstle, Ueber traumatische Epiphysenlösung am oberen Femurende. Dissertation. Würzburg 1899. (Enthält die Literaturangaben bis 1899.)

Royal Whitmann, Further observations on fracture of the neck of the femur in childhood, with special reference to its diagnosis and to its more remote results. Annals of Surgery 1897.

Sprengel, Ueber einen operirten und einen nicht operirten Fall von Coxa vara traumatica. Langenbeck's Archiv f. Chir. 1899, Bd. 59. (Die beiden ersten Fälle von Sprengel sind bereits von Gerstle angeführt worden.)

Rammstedt, Ueber traumatische Lösung der Femurkopfepiphyse und ihre Folgeerscheinungen. Langenbeck's Archiv f. Chir. 1901, Bd. 61.

Pels Leusden, Ueber die sogen. Schenkelhalsfracturen. Zugleich ein Beitrag zur Frage der Coxa vara traumatica. Langenbeck's Archiv f. Chir. 1902, Bd. 66.

Wolff, Ueber traumatische Epiphysenlösungen. Deutsche Zeitschr. f. Chir. 1900, Bd. 54.

F. Mayer, Ein Fall von traumatischer Fractur des Oberschenkelhalses bei einem 4jährigen Kinde. Inaugural-Dissertation. Kiel 1902.

L.

(Aus dem chirurgischen und gynäkologischen Institut „Knie“ in Moskau.)

Zur Correctur der Rückgratsverkrümmungen.

Von

Dr. **P. J. v. Modlinsky.**

Mit 11 in den Text gedruckten Abbildungen.

Die acquirirten Verkrümmungen der Wirbelsäule sind bekanntlich entweder das Resultat eines anormalen Wachsthums der Wirbelknochen und des sie verbindenden Apparates oder eines im Wirbelknochen vor sich gehenden destructiven Entzündungsprocesses, am häufigsten tuberculösen Charakters. Welcher von diesen Haupttypen der Verkrümmung auch zu Grunde liegen möge, so ist der Verlauf derselben doch ähnlich dem, wie er sich bei analogen Processen in den Gelenken der Extremitäten abspielt.

Bekanntlich heilt ein grosser Theil dieser Processe in der einen oder anderen Phase ihrer Entwickelung spontan, wobei jedoch immer Spuren in Form von mehr oder weniger ausgeprägten Entstellungen des afficirten Theiles, zuweilen auch des ganzen Organismus nachbleiben.

Diese hinterlassene Entstellung, wenn es sich um die Wirbelsäule handelt, macht sich nicht nur in ästhetischem Sinne fühlbar, sondern auch noch durch eine Herabsetzung der vitalen Fähigkeiten des Organismus (Lageveränderung und Functionsstörung wichtiger Organe). Fussend auf die Aehnlichkeit des Verlaufes des Processes in der Wirbelsäule mit dem analogen in den Gelenken muss man erwarten, dass

1. eine conservative Behandlungsmethode uns die Möglichkeit gibt, nicht minder günstig dem Weiterschreiten des Processes in der Wirbelsäule Einhalt zu thun, als dieses bei ähnlichen Erkrankungen der Gelenke grösstentheils der Fall ist, und dass

2. die Deformitäten, deretwegen sich die Patienten an uns wenden, bis zu einem gewissen Grade corrigirbar sind.

Meiner Meinung nach darf der Behandlungsplan der Wirbelsäulenerkrankung in seinem Grundprincip nicht von dem bei analogen Processen in den Gelenken abweichen.

In Wirklichkeit aber wird diese Behandlung nicht in völligem Einklang mit der der Erkrankung der Gelenke geführt und zwar infolge des Nichtvorhandenseins der therapeutischen Agentien, welche wir bei den Gelenkerkrankungen der Extremitäten zu unserer Disposition haben.

Meiner Meinung nach ist die Lösung dieser Frage, ungeachtet dessen, dass nach dem Vortrage von Calot auf dem XII. internationalen Aerztecongress in Moskau eine starke Strömung zur Behandlung der Rückgratsverkrümmungen entzündlichen Ursprungs entstand und dass diese Strömung für Radicalbehandlung auch auf die der schweren Skoliosen überging und noch ungeachtet dessen, dass in den 7 Jahren nach Calot eine Menge Arbeiten von autoritativer Seite hervorgingen, wenig vorwärts geschritten.

Der Zweck dieses Artikels ist ein Ueberblick über diese Arbeiten, dann gewissermassen eine Mittheilung meiner persönlichen Erfahrungen und hauptsächlich, um bei Anderen die Hoffnung zu wecken und zu festigen, dass die Möglichkeit einer Verbesserung in der Behandlung dieses schweren Leidens in unseren Händen liegt.

In groben Zügen ist der gegenwärtige Stand der Frage der Behandlung der Rückgratsverkrümmungen folgender:

Auf der einen Seite steht die Behandlung der Verkrümmung der Wirbelsäule, abhängig von einer anormalen Bildung der Wirbelknochen, die bekanntlich zu einer Skoliose und ähnlichen statischen Veränderungen im Anfangsstadium dieser Krankheit führt — auf der anderen steht die Behandlung weit vorgeschrittener Skoliosen (d. h. schwerer Skoliosen), der Spondylitis in allen Stadien und ihrer Folgen, des entzündlichen Buckels.

Bei Seite lassen wir die erste Kategorie dieser Krankheit, wo die Behandlung sich noch auf folgende Principien gründet:

Einerseits bemüht zu sein, günstige hygienische und diätetische Bedingungen zu schaffen, andererseits entsprechende Massnahmen in Form von Heilgymnastik, manueller oder an Apparaten geübter, zu treffen zur Kräftigung des Organismus im allgemeinen und des Muskelsystems im speciellen, die ausserdem zur mittelbaren Anregung eines

normalen Wachsthumes veranlassen. Eine solche Therapie gibt recht befriedigende, wenn auch langsam fortschreitende Resultate.

Ich gehe jetzt zur Betrachtung der Behandlung der Spondylitiden, entzündlichen Buckel und schweren Skoliosen über. Das Wesen dieser Frage ist im grossen und ganzen gegenwärtig folgendes: Sowie in der Wirbelsäule ein entzündlicher Process, am häufigsten ein tuberculöser, auftritt, bemühen wir uns, die Wirbelsäule, soweit es möglich ist, in Ruhe zu stellen. Das Ideal einer solchen Ruhestellung ist die völlige Decompression des erkrankten Theiles. Es unterliegt keinem Zweifel, dass das Princip unserer Therapie auf eine portative Decompression hinzielt, da diese weit höher als die Immobilisation in Gips oder Streckbett steht, schon aus dem einen Grunde, weil bei der portativen Methode der Patient die Möglichkeit hat, draussen zu sein. Ob es in vielen Fällen mit Hilfe der existirenden portativen Decompression gelingt, dem Process Einhalt zu thun und es nicht zu einem Höcker kommen zu lassen, darüber fehlt bis jetzt in der Literatur der Nachweis.

Die Erfahrungen, die wir bezüglich der Immobilisation im Bette besitzen, sind nicht sehr animirend. Wir haben trotzdem nicht die geringsten triftigen Gründe, die Hoffnung auf die Erreichung günstiger therapeutischer Erfolge fallen zu lassen, wenn wir uns an die bei analogen Processen in den anderen Gelenken errungenen Resultate halten. Um dieses zu erreichen, ist eine möglichst frühe Diagnose und ein guter, hauptsächlich leichter Apparat nöthig, welcher bei jeder Localisation der Spondylitis gleich bequem anwendbar sein muss. Ein derartiger Apparat existirt, so weit mir bekannt, noch nicht, und ist es daher gar nicht zu verwundern, dass bei dem gegenwärtigen Stande der Dinge die Spondylitis zu einem mehr oder weniger ausgeprägten Buckel führt. Unsere Zeit sucht die Heilung in diesem Stadium in einer künstlichen Correctur der schon vorhandenen Entstellung. Diese Richtung, die Correctur von Höckern entzündlichen Ursprungs, ging auch auf die Behandlung schwerer Skoliosen über. Man ging von der Erwartung aus, dass bei einer gutartigen Natur des Grundübels die Resultate besser und das Erreichen derselben sich leichter erweisen werde.

Kürzer gesagt, es ist zweifelhaft, ob wir jetzt im Stande sind, Spondylitiden unabhängig von ihrer Lage zu coupiren, dagegen hoffen wir, beträchtliche Deformationen der Wirbelsäule corrigiren zu können.

Bezüglich der vorhandenen Methoden zur Correctur des tuberculösen Buckels ist das Wesentlichste hierbei mehr oder weniger starke Streckung mit Hilfe entsprechender technischer Hilfsmittel. Diese Streckung ist durch Schanz, Deutschländer, Wullstein und Fick zu einer hohen Vervollkommnung gediehen und dank ihren Mittheilungen bekannt geworden.

Bevor wir zu einer näheren Besprechung der Correctur übergehen, müssen wir noch einiges bezüglich einer nicht seltenen Complication der Spondylitis bemerken, d. h. bezüglich der Congestionsabscesse und der Fisteln, die infolge einer spontanen oder künstlichen Eröffnung der Abscesse auftreten. Mit anderen Worten: wir müssen beim Vorhandensein derartiger Complicationen die Indication zur Behandlung der Spondylitis in Erwägung ziehen. In dieser Beziehung spalten sich die Meinungen der Chirurgen. Viele sind geneigt, diese Complication als Indication zu einem radicalen Vorgehen mit der Nadel, mit dem Messer und Meissel zu betrachten. Auf Grund meiner persönlichen Erfahrungen bin ich geneigt anzunehmen, dass man sich in der Zukunft immer mehr und mehr an die Regeln halten wird, welche sich bei der Behandlung der anderen Gelenke eingebürgert haben und zwar: ich glaube, dass man sich, so lange die Haut noch wenig verändert ist, also der Abscess tiefliegend ist, nach Möglichkeit von einer Punction und Injection mit den gebräuchlichen chemischen Agentien fernhalten muss, um so mehr noch von einer Incision, denn bei einer regelrechten Decompression, besonders wenn die allgemeinen Lebensbedingungen des Patienten günstig sind, neigen diese Abscesse zur Resorption. Dagegen kann eine gespannte dünne Haut oder was noch schlimmer ist, die Anwesenheit einer Fistel, noch dazu an einer unbequemen Stelle, der Anwendung der Decompression mit Hilfe des portativen Apparates ungemein hemmend entgegentreten. Befindet sich die Fistel unter der Beckengegend oder auch über derselben, aber an einer bequemen Stelle, so erfordert sie keine besondere Aufmerksamkeit, d. h. nur Reinhaltung und leichten Verband, so dass auch in solchen Fällen die portative Decompression das Ideal unserer Bestrebungen sein dürfte.

Nach dieser nothwendigen Abschweifung kehren wir wieder zum Wesen unserer Frage zurück und beginnen mit der Besprechung des spondylitischen Buckels.

Es scheint gegenwärtig die allgemeine Annahme zu herrschen,

dass, wenn sich ein Patient mit einem schon längere Zeit vorhandenen Buckel, d. h. einem solchen, bei dem die entzündlichen Processe zum Stillstand gekommen und der Höcker durch anormale Hemmnisse immobilisirt ist, an uns wendet, unsere Aufgabe eine sehr einfache ist. Auf Grund der gesammelten Erfahrungen erfordern solche consolidirte Höcker, besonders wenn sie weder durch Paralysen noch Paresen complicirt sind, keine Correctur mit Hilfe sehr activer Massnahmen zur Erreichung ästhetischer Zwecke. In derartigen Fällen besteht die Aufgabe des Arztes, das Gewicht, resp. die Schwere des Kopfes und eines Theiles des Rumpfes, welcher sich über dem Höcker befindet, zu verlegen. Besonders wichtig ist dieses, wenn es sich um Kinder handelt. Wenn wir diese Aufgabe gut lösen, so erweisen wir unseren Patienten damit einen grossen Dienst. Es ist sogar möglich, dass wir durch diese einfachen Massnahmen einen langsam fortschreitenden günstigen Einfluss auf die ästhetische Form ausüben. Anders liegt die Sache, wenn es sich um einen spondylitischen Buckel handelt, der im Entwickelungs- resp. Wachsthumsstadium sich befindet. Die Correction eines solchen Buckels ist nach dem jetzigen Standpunkt unbedingt indicirt.

Ebenso unterliegen bei der gegenwärtigen Richtung, die sich durch die Arbeiten von Deutschländer und Wullstein auszeichnet, die schweren Skoliosen sehr energischen Correctionen, und sind sie nach den jenen Arbeiten beiliegenden Photographien fast bis zur Norm geführt worden. Wir sagten, dass die Correction des entzündlichen Buckels und die der schweren Skoliosen bis zur Norm geführt werden muss. Nun fragt es sich aber jetzt: darf man der Hoffnung Raum geben, dass wenn wir wirklich die Wirbelsäule während der Operation künstlich bis zur Norm gebracht haben, wir das Erreichte auch in dieser Form werden festhalten können? In der Literatur befinden sich noch sehr wenig Beweise für eine solche Möglichkeit beim entzündlichen Buckel.

Zwar stützt sich Calot, der im Jahre 1897 mit solchem Effect seinen Vortrag hielt, auf 204 Fälle, von diesen hatten 20 eine völlige Geradhaltung erreicht und solche nach der Operation geradegehende Patienten hat die Academie gesehen. Schliesslich demonstrirte Calot zur Begründung seiner Behauptung, dass es möglich sei, die Wirbelsäule in der corrigirten Geradestellung festzuhalten, anatomische Präparate aus dem Museum von Val de Grace und Dupuytren und radiographische Clichés.

Nach dieser Arbeit erschien in der Literatur nichts weiter Ueberzeugendes, ausgenommen die Arbeit von Joseph. Ungeachtet dessen bin ich überzeugt, dass ein jeder Chirurg, der sich mit dieser Frage beschäftigt hat, im Besitz solcher Factoren ist, die uns doch irgend welche Hoffnungen versprechen. Wenn aber auch nichts bezüglich dieser Frage existiren würde, so sind doch die beiden Fälle von Vulpius[1]) völlig genügend, und meiner Meinung nach sind wir verpflichtet, dieser Frage näher zu treten und sie zu einer Lösung zu führen.

Anders steht es um die Correctur der schweren Skoliosen, ungeachtet dessen, dass sie später erst in dem Rahmen unserer Behandlung erschienen. Wir finden darüber eine Menge Arbeiten, deren Resultate sehr ermunternd sind.

Meine persönliche Erfahrung bezüglich der Correction der entzündlichen Buckel und der schweren Skoliosen ist in vielem mit dem, was hierüber von den sich mit dieser Frage beschäftigenden Autoren veröffentlicht ist, identisch.

Im grossen und ganzen bin ich zu folgenden Schlüssen gekommen:

Sowohl die Buckel als auch die Skoliosen corrigire ich im horizontalen Apparat, den ich selbst construirt habe und der sich von den bis jetzt existirenden unterscheidet[2]). Die Correctur des entzündlichen Buckels bietet keine Schwierigkeiten. Dieses ist leicht verständlich, wenn wir den Umstand in Betracht ziehen, dass die Wirbelsäule aus einzelnen Knochen und einer Menge Gelenkflächen besteht und dass ferner bei dieser Erkrankung viele dieser Elemente erweicht werden und auch völlig fehlen.

Das Hauptagens bei dessen Correctur ist die Streckung. Den Grad derselben durch Zahlen zu bestimmen ist sehr schwierig. Die Differenz der nöthigen Kraftanwendung schwankt, je nach dem Fall, beträchtlich. Die Localisation des Buckels beeinflusst nicht im geringsten die Methode der Correction desselben, denn wo er sich auch befinde, beginnt die Operation stets mit der Streckung der ganzen Wirbelsäule. Nachdem diese die gewünschte Form erhalten, beginnt die zweite, um vieles wichtigere Phase, das Anlegen des Gipsverbandes. Die Art der Anlegung desselben, wie sie zuerst von

[1]) Zeitschr. f. orthopäd. Chirurg. Bd. 11 Heft 1.

[2]) Ich werde in einer ausführlicheren Arbeit den Apparat beschreiben.

Calot proponirt wurde, d. h. auch den Kopf des Patienten einzugipsen (was auch das Hauptverdienst dieses Chirurgen ist), bleibt immer dieselbe. Es unterliegt keinem Zweifel, dass man nur dann auf eine gute Consolidation reflectiren kann, wenn der Anfang und das Ende der Wirbelsäule fest und unbeweglich fixirt sind. Daraus folgt, dass bei der Anlegung des Gipsverbandes zwei Stellen, Kopf und Becken, mit der peinlichsten Sorgfalt modellirt werden müssen, da sie eben die Stützpunkte des ganzen Verbandes sind.

Fig. 1.

Eine regelrechte Ausführung des Verbandes gibt also auch eine Garantie, die gestreckte Wirbelsäule in dieser Lage festzuhalten. Die Technik der Ausführung des Gipsverbandes steht gegenwärtig auf einer hohen Stufe. Wenn man die Typenbilder dieses Verbandes, die von Calot vorgestellt wurden, mit denen von Wullstein und den meinigen vergleicht (Fig. 2, 3, 4), und bei dieser Gelegenheit dem Umstande seine Aufmerksamkeit zuwendet, dass mein Verband sehr wenig wiegt (ca. 3 kg), ferner dass er keine unangenehmen subjectiven Empfindungen und fast nie Decubitus hervorruft, schliesslich dass er mittlere Deformationen, wie aus den beiliegenden Photographien (Fig. 1) ersichtlich, in einer Etappe zur Norm corrigirt und der Allgemeinzustand nach der Correctur besser wird, so kann man, wenn man optimistisch ist, sich über solche Resultate nur freuen.

Bezüglich der Correction der schweren Skoliosen bin ich auf Grund meiner Erfahrungen zu folgenden Schlüssen gekommen: Die älteren Patienten müssen vor allen Dingen zur Correction gut vorbereitet sein, d. h. wir müssen eine gute Mobilisation der Kyphoskoliose mit Hilfe entsprechender Apparate und forcirter Massage,

Fig. 2.

Fig. 3.

längere Zeit fortgesetzt, erreichen. Die Streckung allein genügt noch nicht zur Heilung schwerer Skoliosen. Der Act der Correction muss in einem Apparat, der einen erheblichen Druck mit Hilfe von Pelotten gestattet, ausgeführt werden. Diese Pelotten müssen derartig angebracht sein, dass man sie auch nach Anlegung des Gipsverbandes beliebig entfernen oder verstärken kann, letzteres mit Hilfe entsprechend eingeschalteter Stützpunkte, die in den Anfangsverband eingegipst sind.

Der Act der Fixation der erhaltenen Correctur, d. h. das Eingipsen der schweren Skoliosen unterscheidet sich durch nichts vom Acte des Eingipsens des Buckels.

Bei der Beobachtung dieser Principien gelang es uns einige Resultate zu erzielen, die auf den ersten Blick ebenso ermunternd sind wie die Fälle, die Wullstein in seiner vorzüglichen und interessanten Arbeit photographisch mitgetheilt hat.

Fig. 4.

Die Correctur schwerer Skoliosen erfordert bei uns 3—6 Monate in 3—4 Etappen. Der Gang der Streckung erfolgte bei uns nach dem Typus, wie aus den beistehenden Photographien von vier Abgüssen ersichtlich ist (Fig. 5).

Bei dieser Gelegenheit muss ich bemerken, dass die Photographien und die Abgüsse zu einer genauen Controlle des Ganges der Correction nichts Beweisendes haben, sie sind zu optimistisch.

Eine sogar beträchtliche Zunahme des Wuchses des Patienten, die durch die Correction der dorsalen Kyphoskoliose erzielt wurde (solche Fälle hatten wir am häufigsten), geht auf Rechnung des cervicalen und lumbalen Theiles der Wirbelsäule, und bei genauer Palpation, noch mehr bei der Radiographie, sehen wir, dass in Wirklichkeit die Kyphoskoliose weniger corrigirt ist, als man auf Grund der Abgüsse und Photographien hatte erwarten können. — Abgesehen davon, dass sich unter der Zahl meiner Patienten solche finden, welche persönlich, insbesondere deren Eltern, von dieser Behandlung begeistert sind, so halte ich dennoch meine Resultate für ungenügend, gleichwie auch die, die ich bei der Correction entzündlicher Buckel erhalten habe, obgleich die nach den Photographien und Abgüssen (zwischen zwei Etappen und noch mehr in Gips) an-

gefertigten Abbildungen sehr ermunternd sind. — Ich gehe sogar weiter und behaupte, dass, mit dem Gipsverband allein operirend, eine völlig befriedigende Correctur des entzündlichen Buckels, und noch mehr einer schweren Kyphoskolise, zu erhalten unmöglich ist.

Stellen wir uns vor, dass es uns in 5—6 Sitzungen, die im Laufe von 5—6 Monaten, sagen wir sogar eines Jahres vor sich gingen, allem Anscheine nach sehr gut gelungen ist, eine schwere

Fig. 5.

Skoliose auszuheilen, wie auch eine Zunahme des Längenwachsthums des Kindes um 12 cm zu erreichen. Das Kind und die Eltern sind hocherfreut und wir gehen an die Beendigung unserer Behandlung. Hier erwartet uns eine Enttäuschung, ähnlich, wie wir sie bei der Endbehandlung einer scheinbar ausgeheilten Kyphose erleben. Wir nehmen den Gipsverband ab und was finden wir? Das Kind ist bis zur Unkenntlichkeit abgemagert, die Muskeln sind fast ganz atrophirt, es ist anämisch geworden und zu Ohnmachten geneigt. Wenn wir jetzt den Gips endgültig abnehmen wollen und die bis jetzt gebräuchlichen Prothesen anlegen, lässt das Recidiv nicht lange auf sich warten. Dieses alles hat seine Ursache darin, dass unsere Kunst zu grosse Schritte machte. Wir haben die physiologische Balance des schwachen Kindes gestört, wir haben in die Function der Haut störend eingegriffen, wir haben eine active und passive Unthätigkeit fast der Hälfte des Muskelsystems heraufbeschworen und als Endresultat eine starke Schwächung des ganzen Organismus erzielt. Dieses ist

die eine Seite, die andere ist noch viel ausgeprägter und zwar, dass es im Laufe eines Jahres anatomisch undenkbar ist, die Form der Wirbelsäule herzustellen, gleichgültig was für ein Leiden vorherging, ein tuberculöses oder eine Unregelmässigkeit im Entwickelungsgange, dazu ist viel mehr Zeit nöthig.

Aus diesen Ausführungen ergibt sich die Consequenz von selbst. Das Tempo der Behandlung muss verändert werden. Man muss dem Ziele langsam zustreben und darf nichts forciren, viel bedächtiger vorzugehen ist die Hauptsache, ferner dafür Sorge zu tragen, dass während der Behandlung keine Schwächung des Organismus eintritt. Zur Erreichung des letzten Hinweises verfügen wir über ein grosses Material. Klima, Licht, Luft, Wasser, Elektricität, Massage, Heilgymnastik u. s. w. Das sind die Agentien, von denen wir einen ausgiebigen Gebrauch machen sollen, jedoch unter der Bedingung, dass wir den Patienten nicht eingipsen.

Meiner Meinung nach kann man, falls ein pathologischer Gelenkknochenprocess, der einer orthopädischen Behandlung unterworfen werden muss, einen chronischen Charakter besitzt, ein günstiges Resultat nur auf dem von Hessing hingewiesenen Wege erzielen, d. h. mit Hilfe leichter abnehmbarer Prothesen. In gegebenem Falle, d. h. bei einer chronischen Erkrankung der Wirbelsäule, muss ein leichtes Stahlcorset verordnet werden, welches nach dem Typus des bewährten Gipscorsets (Fig. 2, 3, 4) angefertigt ist, weil das letzte unzweifelhaft eine wichtige Wirkung bezüglich der Decompression der ganzen Wirbelsäule ausübt. So eine Prothese muss die Frage der orthopädischen Behandlung der Entzündung und theilweise der Correction der Wirbelsäule lösen. Das Resultat einer derartigen Behandlungsmethode wird aller Wahrscheinlichkeit nach ein nicht schnelles, aber desto sichereres sein.

Die Richtigkeit der hier ausgesprochenen Meinung ist meiner Ansicht nach durch die Ergebnisse der ganzen orthopädischen Behandlung der chronischen Erkrankung der Gelenke der Extremitäten, die schon viele Tausende streng controllirte, mit Erfolg geheilte Fälle zählt, bestätigt. Und wenn wir bis jetzt über wenige unzweifelhaft ausgeheilte Fälle eines Buckels verfügen, so liegt der Grund im Fehlen eines entsprechenden, leichten, abnehmbaren Corsets.

Zur Zeit, als ich mich mit der Ausarbeitung und Verbesserung der Technik der Eingipsung im Streckapparat meiner Construction beschäftigte, reifte in mir der Gedanke der Möglichkeit, eine Prothese

nach dem Typus der Hessing'schen Apparate zu construiren, eine Prothese, die meiner Meinung nach die Lösung der schweren und wichtigen Aufgabe, Heilung der Spondylitis und Correctur der Kyphosen und Skoliosen erzielen kann.

Die weiteren Fragen, die mit der Anwendung der abnehmbaren Prothese bei der Behandlung der Spondylitis, Kyphosis, schweren

Fig. 6.

Skoliosis verbunden sind und vor allen Dingen die Frage: soll diese Prothese selbständig oder mit dem Gipsverband combinirt gebraucht werden, erfordern eine genauere Bearbeitung von Seiten mehrerer Chirurgen. Diese Frage für spätere ausführlichere Arbeiten offen lassend, erlaube ich mir gegenwärtig zur Prüfung ein Corset vorzulegen, welches in meinem Institut unter Aufsicht meines Technikers Uklei angefertigt ist. Dieses Corset kann man meiner Meinung nach zur Decompression im Anfangsstadium der Spondylitis benutzen, ferner bei schon consolidirtem Buckel zur Erleichterung der Hemmvorrichtungen, die

der Organismus selbst bietet, wobei man hoffen darf, eine ganz allmähliche Geradstreckung der Wirbelsäule zu erzielen.

Dieses Corset wird verwendbar zur Correction schwerer Skoliosen sein und zur erfolgreichen Behandlung der tuberculösen Buckel im Entwickelungsstadium und Wachsthum nicht ohne Aussicht, den ästhetischen Anforderungen des Patienten wie seiner Angehörigen nachzukommen.

Fig. 7.

Wie aus den beistehenden Photographien (Fig. 6—9) ersichtlich ist, besteht das von mir proponirte Corset im wesentlichen aus drei einzelnen Theilen; eine entsprechende Combination dieser drei Theile gibt uns die Möglichkeit, die Wirbelsäule vollständig zu immobilisiren und die nöthige Decompression auszuführen, wobei wir die Stärke der Decompression mit mathematischer Genauigkeit beliebig erhöhen, resp. erniedrigen können, ohne dabei das Corset abzunehmen. Das Corset gewinnt noch dadurch, dass seine Construction principiell dieselbe, unabhängig von der Localisation des Krankheitsprocesses, bleibt, weil die als Contraextensionspunkte dienenden Körpertheile, Kopf und Becken, ausserhalb der Wirbelsäule liegen. Gehen wir jetzt zur Besprechung der einzelnen Theile über:

I. Theil. Ein leichtes Leder-Stahlcorset, dem Individuum entsprechend ausgeschnitten, umfasst das Becken und den Oberkörper bis zur Hälfte der Schulterblätter. Eine genaue Fixation des Corsets erhält man mit Hilfe von zwei Vorrichtungen aus Stahl, die durch zwei Schrauben in einer beliebigen Stelle befestigt sind. Bei der

Anfertigung dieses Theiles des Modelles und dem Aufbau des Corsets erfordert die Ausführung des Beckentheils besondere Aufmerksamkeit, da er die Basis des ganzen Apparates bildet. Der Beckentheil ist das Fundament des Corsets. Falls durch eine vorliegende Configuration oder Erkrankung des Beckens eine genaue Fixation

Fig. 8.

desselben durch unser Corset nicht durchführbar ist, oder falls eine Contractur der unteren Extremitäten infolge einer Reizung der vorderen Zweige oder eine Psoitis vorliegt, so kann eine Verstärkung des Fundaments mit Hilfe des Hülsenapparates, welcher eine Extremität, ausnahmsweise auch beide aufnimmt und mit dem Beckentheil vereinigt ist, erzielt werden.

II. Theil. Am oben geschilderten Beckentheil befindet sich an

den, den grossen Trochanteren entsprechenden Stellen, d. h. an den excentrischen Stützpunkten des Beckens, an den unteren Extremitäten, eine Vorrichtung, deren Mechanismus aus der Photographie ersichtlich ist, sie dient als Stützpunkt und Fixation von zwei Metallstangen, deren Aufgabe der des Lumbaltheiles entspricht. Diese zwei Metall-

Fig. 9.

stangen gehen nach oben in zwei Bogen über, die als Basis für den Kopf bestimmt sind. Daraus ist es ersichtlich, dass die ganze Schwere des Kopftheiles auf die Extremitäten und das Becken übertragen wird; ferner ist dadurch, dass beide Bogen mit einem Schlüssel resp. einer Schraube nach oben gehoben werden können, die Möglichkeit vorhanden, die Wirbelsäule beliebig zu entlasten. Damit die Stangen resp. Bogen sich nicht seitlich verschieben, sind sie vorne und hinten durch Metallstangen mit einander verbunden. Dank dieser rund um den Oberkörper laufenden Stangen ist die Möglichkeit vorhanden, von jeder beliebigen Stelle aus einen Stützpunkt zur

Fixation und seitlichen Druck durch entsprechende Pelotten, in Abhängigkeit von den individuellen Bedingungen, zu erhalten.

Fig. 10.

Falls einen Druck durch die Pelotte in der Linie der Processus spinosi von hinten nach vorne anzuwenden für nöthig befunden wird, so erfordert das einige Veränderungen im I. Theile des Corsets, und zwar: Die zwei verticalen hinteren Hauptstahlstangen, die durch

Fig. 11.

Charniere mit einander verbunden sind, die zum Auseinanderklappen des Corsets beim Anziehen desselben dienen, und welche auf unserer Photographie parallel laufen, müssen dann unterhalb des Buckels zwei Halbkreise beschreiben, um dann oberhalb des Buckels neben

einander zu gehen. Durch diesen Modus erhalten wir ein freies Feld zur Anwendung der Pelotten.

Ein solches gut construirtes Corset functionirt auch in der Bettlage, was aus der Photographie (Fig. 7) ersichtlich ist. Falls es erforderlich sein sollte, kann man auch mit Hilfe von Armhaltern die Extremität nach oben heben und fixiren (Fig. 8).

III. Theil. Der Kopftheil dient zur Fixation des Kopfes. Er stellt gewissermassen eine Cravatte aus gewalktem Leder, mit Stahlstreifen verstärkt, dar, die mit einem möglichst weiten Ausschnitt für den Kehlkopf versehen ist. Die Cravatte besteht aus zwei Theilen, einem vorderen und einem hinteren; diese beiden Theile sind mit einander verbunden: unten mit Hilfe einer Metallvorrichtung (Klammern), die mit Schrauben befestigt ist, oben mit Schnüren (Fig. 11). Der hintere Theil der Cravatte reicht bis zur Protuberantia occipitalis, an ihm ist ein Riemen befestigt, der die Stirn umfasst, und kann durch diese Vorrichtung der Kopf nach hinten zurückgehalten werden. Bei nach hinten gebogenem Kopfe, sogar bei starker Distraction der Wirbelsäule, besitzt der vordere Theil der Cravatte noch so viel Spielraum, um den Unterkiefer functioniren zu lassen. Die Basis der Cravatte liegt auf den Bogen, auf welchen sie auch befestigt ist, wie aus der Photographie ersichtlich ist.

LI.

Ein Fall von seltener Missbildung der Vorderarme.

Von

Stabsarzt Dr. **Drenkhahn** in Hamburg.

Bei den Musterungen hatte ich mehrfach junge Männer gesehen, deren einer Vorderarm in Pronationsstellung fixirt war. Alle gaben an, dass es sich um einen Geburtsfehler handle. Eine derartige angeborene Missbildung war mir nicht bekannt, ich nahm daher an, es seien traumatische, in frühester Jugend erworbene, nicht reponirte Pronationsluxationen, wie sie in Bardeleben's Lehrbuch der Chirurgie und Operationslehre, 8. Ausgabe 1880, II. Band. S. 795—800 beschrieben sind.

Als ich nun kürzlich hier in der Praxis bei einem Schneider beide Vorderarme in Pronationsstellung fixirt fand und mich über die Ursache und die anatomischen Verhältnisse dieser Erscheinung näher aufklären wollte, war ich erstaunt, darüber nirgends nähere Angaben zu finden als die von Bardeleben erwähnten, aber leicht reponirbare Pronationsluxationen; dass dieser Zustand bei mangelnder Behandlung dauernd werden kann, oder dass er angeboren vorkommt, ist in keinem der mir zugängigen Hand- und Lehrbücher erwähnt. Auf Anfragen bei Chirurgen mit grosser orthopädischer Erfahrung und bei Militärärzten, die viele Musterungsreisen hinter sich haben, erfuhr ich, dass ihnen eine derartige Missbildung niemals vorgekommen sei. Solche Fälle sind also seltener, als ich nach meinen persönlichen Erfahrungen annahm. Ich halte daher den zuletzt von mir beobachteten und genauer untersuchten der Veröffentlichung werth.

Joseph Schuppler, geboren den 18. März 1880 zu Rostiz in Mähren, Oesterreich, gibt an, dass in seiner Familie weder bei Eltern und Geschwistern, noch bei entfernteren Verwandten jemals Missbildungen vorgekommen sind. Er selbst wurde ohne Kunsthilfe geboren, die dabei anwesende Hebamme erklärte gleich, die Arme

seien verbildet, das würde sich aber verwachsen. Diese Vorhersage traf nicht zu; die abnorme Stellung der Vorderarme blieb bestehen; so lange Schuppler denken kann, hat sich daran nichts geändert.

Bei dem sonst gesunden und wohlgebildeten Manne befinden sich beide Hände in Pronationsstellung, der rechte Handteller steht gewöhnlich wagerecht, der linke noch etwas mehr pronirt. Die Handgelenksgegend erscheint beiderseits auffallend schmal, während der dorso-volare Durchmesser hier grösser als gewöhnlich ist. Das carpale Ende der Ulna springt beiderseits stark dorsalwärts vor, an der linken Hand auch das des Radius und zwar dem Gefühle nach noch mehr als dem Augenschein nach. Die Supinationsdrehung der Vorderarme gelingt rechts bis zu einem Winkel von 45° zur Wagrechten, links noch nicht einmal völlig so weit, die gewöhnliche Pronationshaltung kann nur um wenige Grade vermehrt werden. Die Beweglichkeit ist für active und passive Einwirkungen gleich stark eingeschränkt. Die Vorderarme können im Ellenbogengelenke völlig gebeugt, aber nur bis zu einem Winkel von etwa 160° gestreckt werden. Den Versuchen weiterer passiver Streckung, sowie Pro- und Supination tritt ein bedeutender, dem Gefühle nach knöcherner Widerstand entgegen. Die Bewegungen in den Hand- und Fingergelenken sind ausgiebig und kräftig.

Die Palpation ergibt an den Ellenbogen nichts Abnormes, an den Handgelenken die schon erwähnte Subluxation der Hände volarwärts. Ulna und Radius sind in der Handgelenksgegend nicht merklich gegen einander verschieblich. Die Sehnen des Biceps und des Pronator teres sind bei Streckung der Ellenbogengelenke etwas stärker als gewöhnlich gespannt. Der ganze Verlauf der Ulna und des Radius ist nicht genau abzutasten. Die Musculatur der Vorderarme ist gut ausgebildet, ihre Innervation ungestört. Die Untersuchung mit Röntgenstrahlen ergab eine knöcherne Verbindung der Vorderarmknochen an ihren Kreuzungsstellen.

LII.

Weiland Hofrath Carl Nicoladoni als Förderer der orthopädischen Chirurgie.

Die innigen Beziehungen, welche Nicoladoni mit unserer engeren Fachdisciplin verbanden, seine zahlreichen Arbeiten auf dem Gebiete derselben, geben einen Maassstab für die Schwere des Verlustes, den die orthopädische Chirurgie durch sein Scheiden erlitten hat.

Schon in die Zeit, welche Nicoladoni noch als Assistent an der v. Dumreicher'schen Klinik in Wien zubrachte, fällt die erste Publication über den Pes calcaneus. Es war eine genaue Beschreibung der bis dahin wenig gekannten Difformität; speciell jene Form des Hackenfusses im engeren Sinne, welche durch reinen Tiefstand der Ferse bedingt ist, bei der der Fuss niemals in Dorsalflexion stand und sich die Missbildung allmählich aus der Norm heraus entwickelt, war Gegenstand eingehender Studien. Es ist jenes Krankheitsbild, das aus eigenthümlichen Muskelverhältnissen resultirt, bei welchen immer die kurzen Sohlenmuskeln gesund, von den Wadenmuskeln mindestens die hohen gelähmt erscheinen.

Diese durch streng umschriebene, theilweise Lähmung bedingte Verbildung des Fusses führte Nicoladoni zu dem Vorschlage der Sehnentransplantation und zwar in der Art, dass die hinter dem Malleolus externus durchtrennten Sehnen der Musculi peronei durch Naht auf die Achillessehne überpflanzt werden sollten.

Nicoladoni führte diese Operation auch bald darauf aus und hatte nach einem halben Jahr die Freude, den geheilten Kranken, mit tadelloser Function der verlagerten

Sehnen, der Salzburger Naturforscherversammlung vorstellen zu können.

So bedeutungsvoll der Vorschlag der Operation, die erste von Erfolg gekrönte Ausführung der Functionsübertragung bei theilweiser Lähmung für die Orthopädie geworden ist, so hat es doch — man muss sagen unverständlich — lange gedauert, bis dieser segensreiche Eingriff allgemeine Nachahmung gefunden hat; als ob die Worte Nicoladoni's, die er bei der ersten Erwähnung seines Operationsplanes aussprach: „Für das Stadium der Entwickelung dieser Difformität liesse sich ein therapeutischer Vorschlag machen, der — ich kann es nicht verschweigen — allerdings ein mehr akademischer ist . . .", trotz des nachweisbaren Erfolges der ersten Operation, ominös gewesen seien.

Vulpius hat neuerdings wohl mit Recht darauf hingewiesen, dass hauptsächlich der Umstand als ungünstiges Moment die allgemeinere Ausbreitung der Methode verzögert habe, dass durch einen unglücklichen Zufall als erstes Object für die Sehnenüberpflanzung gerade der schwer zu schaffende Ersatz der mächtigen und viel beanspruchten Sehne des Triceps surae ausersehen war. v. Hacker berichtete (1886) zwar von einem nach derselben Methode mit sehr günstigem Erfolge operirten Falle, Maydl aber bemerkte hierzu, dass in Nicoladoni's eigenem Falle nach dem unmittelbaren guten Resultate im Laufe der Zeit wieder die frühere Difformität sich entwickelt habe.

Wäre als erster Fall ein leichter zu ersetzender Muskel durch die Nicoladoni'sche Operationsmethode wieder functionsfähig geworden, so hätte es nicht erst der ein Decennium später erschienenen Mittheilungen Drobnik's und Franke's bedurft, die allgemeine Aufmerksamkeit der Nicoladoni'schen Anregung zuzuwenden.

Durch die bereits erwähnte Ungunst der Verhältnisse beim erstoperirten Falle wurde verursacht, dass eine der genialsten therapeutischen Ideen durch Jahre unverwerthet gelassen wurde, bis sich endlich die Sehnentransplantation zu der heut zu Tage so häufig geübten orthopädischen Operation entfaltete. Sie brachte in vordem ungeahnter Weise Heilung jenen bis dahin trostlosen Lähmungen, die nur einer wenig befriedigenden Apparatbehandlung zugänglich waren oder bei welchen höchstens durch Resection der Gelenke eine Versteifung der Extremität herbeigeführt werden konnte, wie dies

Albert zuerst an den Kniegelenken, Nicoladoni an den Sprunggelenken ausgeführt haben.

Mit besonderer Vorliebe wendete sich Nicoladoni dem Studium der pathologischen Anatomie der Skoliose zu.

Auf neue überaus gründliche Art anatomischer Untersuchungen, durch mühevoll hergestellte Präparate, welche einerseits durch Entrinden und Aushöhlen der Wirbelkörper, andererseits durch Anfertigung von Fournier-Schnitten in drei verschiedenen Ebenen, aus den Wirbeln gewonnen wurden, deckte Nicoladoni die Veränderungen der Innenarchitektur der skoliotischen Wirbelsäule auf und entwickelte auf Grund dieses anatomischen Substrates in geistreicher Ausführung seine Theorie über die Entstehung der Skoliose.

Die Art der Untersuchung, bei der Nicoladoni als erster das Stadium der Entwickelung der Verkrümmung, die kindliche Skoliose besonderer Beachtung würdigte, wird grundlegend bleiben für alle jene, welche der Frage der feineren Vorgänge bei der Umbildung der Innenstructur der skoliotischen Wirbelsäule näher treten wollen.

Bezeichnend für die streng wissenschaftliche Forschung, für das unentwegte Suchen nach Wahrheit, ist die Offenherzigkeit, mit welcher Nicoladoni den Einwendungen Albert's gegenüber seine Anschauungen über die sagittale Theilungslinie der Wirbelkörper, sowie über die Torsion der Wirbelsäule, änderte.

In übersichtlicher Weise fasste Nicoladoni im Herbst des Jahres 1902 seine Untersuchungsergebnisse bei der Skoliose, sowie seine Anschauungen über den Mechanismus der Entstehung dieser Difformität zusammen.

Das Werk, das Nicoladoni kurz vor seinem Tode vollendet hat und das mir durch die Güte der Schwester des Verstorbenen im Manuscript zur Einsichtnahme vorliegt, wird binnen kurzem die Fachcollegen die Früchte jahrelanger Forschung mitgeniessen lassen.

Ausser diesen grösseren Arbeiten, die herrliche Marksteine in der Geschichte der Orthopädie bedeuten, zeugen zahlreiche kleinere von dem lebendigen Interesse, das Nicoladoni an allen Fragen unseres engeren Faches nahm.

Noch aus der Wiener Assistentenzeit stammt die Beschreibung eines Falles von Myositis ossificans.

Ein längerer Aufsatz beschäftigte sich mit den Zehencontrac-

turen. Ausser dem bekannten Bilde des Hallux valgus wurde auf die Aetiologie, pathologische Anatomie und Therapie der bis dahin wenig beachteten plantaren und dorsalen Contracturen näher eingegangen.

Die Lehre vom Pes calcaneus wurde durch Hinzufügung der Beschreibung des Pes calcaneus traumaticus erweitert; einmal durch Mittheilung eines Falles, bei dem nach offener Durchtrennung der Achillessehne durch einen Sensenhieb sich ein Hackenfuss im engeren Sinne entwickelt hatte. — Das zweite Mal durch Beobachtung eines Pes calcaneus, der sich bei einer Pseudarthrose des Unterschenkels gebildet hatte, indem durch einen complicirten Mechanismus die Bruchstücke beim Auftreten so gegen einander verschoben wurden, dass die Achillessehne nie mehr einen Zug auf das Fersenbein ausüben konnte.

Einer späteren Zeit gehört die Beschreibung des Hammerzehenplattfusses an. In zwei Fällen war nach plantarer Contractur im Metatarso-Phalangealgelenke der grossen Zehe ein schwerer Plattfuss entstanden. Da Nicoladoni die abnorme Zehenstellung als ursächliches Moment für die Entwickelung desselben ansah, empfahl er bei plantaren Contracturen die möglichst frühzeitige Behebung der letzteren.

In zwei Arbeiten „Ueber den cubitus varus traumaticus" und „Ueber den Zusammenhang von Wachsthumsstörungen und Difformitäten" beleuchtete Nicoladoni jene Missbildungen der Extremitäten, die nach theilweiser traumatischer Verödung der Epiphysenknorpel zu Stande kommen. Hierbei werden auch Fälle erwähnt, bei welchen, ohne dass vorausgegangene Verletzungen nachweisbar sind, anatomisch unaufgeklärte Verhältnisse zu derartigen Wachsthumsstörungen führen, dass Verbiegungen der Epiphyse gegen die Diaphyse eigenthümliche Contracturstellungen der Gelenke bedingen — Verhältnisse, die wahrscheinlich hereditärer Natur sind, bei welchen es sich um frühzeitige, fortschreitende Synostosen an den Wachsthumszonen handelt. Endlich wird auch der Verbiegungen der Knochen gedacht, bei welchen eine den Intermediarknorpel theilweise zerstörende Osteomyelitis die Veranlassung abgibt.

Von diesen Veränderungen an den Extremitäten schliesst Nicoladoni per analogiam auf jene Wachsthumsstörungen, die in den axialen Skelettheilen nach Schädigung einer ihrer symmetrischen Epi-

physenfugen sich ergeben. (Caput obstipum, Skoliose, Naegeli'sches Becken.) Nicoladoni verweist hierbei auf die Difformitäten, welche entstehen, „wenn ein für das Wachsthum wichtiger Theil, seine Thätigkeit infolge frühzeitiger Synostose gänzlich einstellt oder deswegen herabmindert, weil er durch ungleichmässige Vertheilung der über ihm lastenden Körpermasse einem vorzüglich gegen ihn gerichteten Druck ausgesetzt wird, was die frühzeitige Synostose für das Wachsthum wichtiger Knorpelfugen entschieden zu begünstigen im Stande ist." Nicoladoni führt als prägnantes Beispiel hierfür die Assymmetrien des Schädels bei dem durch Verkürzung des Musculus sterno-cleido-mastoideus bedingten Caput obstipum an, welche infolge ungleichmässiger Vertheilung des Kopfgewichtes durch frühzeitig beginnende und stetig wirkende einseitige Wachsthumsstörungen an Punkten sonst energischer Wachsthumsvorgänge hervorgebracht werden.

Auch die durch Ischias bedingte Skoliose war Gegenstand eingehenden Studiums. Nicoladoni fand eine lumbale Verkrümmung nach der erkrankten Seite, über welcher eine dorsale Gegenkrümmung sich entwickelt hatte. Da gleichzeitig auch Schmerzpunkte im Plexus lumbalis aufgetreten waren, nahm Nicoladoni ein Fortschreiten des Processes bis in den Wirbelkanal an. Die Entstehung der Skoliose, bei der gleichzeitig die Lendenlordose möglichst ausgeglichen wird, ist darauf zurückzuführen, dass bei dieser Haltungsanomalie die Foramina intervertebralia für die afficirten Nervenwurzeln erweitert werden.

Wiederholt sprach Nicoladoni sein Bedauern darüber aus, dass wir trotz der zahlreichen Arbeiten, die über den Plattfuss existiren, den schweren Formen desselben gegenüber, bei welchen der Fuss sohlenwärts convex durchgebogen erscheint, noch immer einer rationellen Therapie entbehren. Alle Arten Einlagen, welche das Fussgewölbe zu stützen bestimmt sind, erscheinen zwar für den stehenden Fuss zweckmässig, verlieren aber während des Abwickelns des Fusses vollständig ihre Bedeutung, da sich hierbei die Köpfchen der Metatarsalia auf den Boden stützen, während die Wadenmusculatur den Fersentheil nach oben abbiegt, so dass die Fusswölbung nunmehr, ohne dass die Einlage sie stützen könnte, der durchbiegenden Belastung ausgesetzt ist.

Nicoladoni liess sich daher Einlagen anfertigen, welche zwar eine Art Abwickeln des Fusses zuliessen, wobei aber die Meta-

tarsalköpfchen keiner Belastung ausgesetzt waren. Um Recidiven des Plattfusses vorzubeugen, wollte Nicoladoni weiters den Musculus tibialis posticus, dem er eine grosse Rolle in der Erhaltung der Fusswölbung zuschrieb, einerseits verkürzen, andererseits durch Ueberpflanzung der halben Sehne des Triceps surae verstärken, damit erstens der gewölbeerhaltende Tibialis posticus functionstüchtiger und gleichzeitig der entgegengesetzt wirkende hohe Wadenmuskel abgeschwächt werde. Dadurch könnte eine günstigere Relation der am Fusse wirkenden Muskelkräfte unter einander hergestellt werden, die eine wesentliche Unterstützung der Fusswölbung gegen das Durchbiegungsmoment beim Abwickeln des Fusses bedeuten würde.

Bald darauf konnte Nicoladoni aber einen Fall klinisch beobachten, bei welchem infolge einer in den ersten Lebensjahren aufgetretenen Poliomyelitis anterior, sämmtliche Muskeln des Unterschenkels und des Fusses mit Ausnahme der kurzen Sohlenmusculatur und des Triceps surae gelähmt waren.

Der Kranke konnte das Bein zum Gehen gebrauchen, und obwohl mit der tiefen Wadenmusculatur auch der Musculus tibialis posticus functionsuntüchtig geworden war, hatte sich doch kein Plattfuss entwickelt. Zufälligerweise sah Nicoladoni zu derselben Zeit im anatomischen Institut einen analogen Befund, wo bei fettig degenerirten Muskeln des Unterschenkels und des Fusses und nur normal erhaltenem Triceps surae und kurzer Sohlenmusculatur sich gleichfalls nicht nur kein Plattfuss entwickelt hatte, sondern sogar eine abnorm hohe Fusswölbung bestand.

Diese Beobachtungen veranlassten Nicoladoni, die dem Musculus tibialis posticus vordem zugedachte Rolle als wesentlichem Erhalter der Fusswölbung abzusprechen.

Zurückgreifend auf seine Untersuchungen beim traumatischen Pes calcaneus, schlug er nun vor, die Wirkung des Triceps surae temporär auszuschalten. Im Anfangsstadium den Kranken die früher schon erwähnte wippende Sohle zu geben, bei schweren Fällen operativ die Achillessehne nach der Bayer'schen Methode offen zu durchtrennen und das centrale Stück so lange subfascial zu versorgen, bis sich ein entsprechender Grad eines Hackenfusses (im engeren Sinne) mit gekräftigter, kurzer Sohlenmusculatur gebildet hätte. Erst dann solle die (verlängerte) Achillessehne wieder vereinigt werden.

Thatsächlich hat Nicoladoni diese Operation Ende No-

vember 1902 an drei Plattfüssen schweren Grades ausgeführt. So weit es die bisherige kurze Beobachtungszeit zulässt, ist eine sowohl subjective als auch objective wesentliche Besserung zu verzeichnen.

Doch nicht nur die angeführten, auch alle anderen Fragen der Orthopädie beschäftigten Nicoladoni in hohem Maasse.

Vor allem war es die congenitale Hüftgelenksluxation, welche stets mit grosser Sorgsamkeit in Behandlung genommen wurde. Bei der Reposition derselben war nur ganz kurze Zeit die Lorenz'sche Extensionsschraube in Verwendung, um bald dem ausschliesslich manuell geübten Zuge am Bein das Feld zu räumen. Hierbei hat sich eine von Nicoladoni angegebene Fixationsvorrichtung für das Becken vorzüglich bewährt. Dieselbe ist ein in kleinerem Massstabe ausgeführtes Analogon jenes Lagerungs- und Fixationsbrettes, wie es Nicoladoni bereits seit einer Reihe von Jahren für die Einrichtung traumatischer Hüftgelenksluxationen in Verwendung hatte.

In der letzten Zeit seines so jäh endenden Lebens beschäftigte sich Nicoladoni vielfach mit Thierexperimenten zur Herbeiführung skoliotischer Verkrümmungen, namentlich der Halswirbelsäule.

Auch im praktisch-klinischen Leben zeigte sich das rege Interesse Nicoladoni's an der orthopädischen Wissenschaft. Seinem fördernden Einflusse verdankt die Grazer chirurgische Klinik die Errichtung des orthopädischen Ambulatoriums, sowie die Anschaffung heilgymnastischer Apparate.

Als akademischer Lehrer wusste Nicoladoni seinen Hörern selbst schwierige Capitel der Chirurgie in klarer, leicht fasslicher Weise so darzustellen, dass sie sich dem Hörer innig ins Gedächtniss prägen mussten. Selbst mit dem Auge eines bildenden Künstlers begabt, mit einem ganz ungewöhnlichen Formensinne glänzend ausgestattet, wählte Nicoladoni mit Vorliebe gerade wieder Krankheitsbilder aus der orthopädischen Chirurgie zum Gegenstande seiner Vorlesungen. Hierbei kamen die Veränderungen der äusseren Körperformen, die dieselben bedingenden Skeletdeformitäten in geradezu plastischer Weise zur Darstellung, die Vorträge über den Klumpfuss, den Plattfuss, die Skoliosen zu Schmuckstücken wissenschaftlicher Darstellung gestaltend.

Unvergesslich bleibt jedem, dem es vergönnt war, Nicoladoni bei Operationen zu assistiren, die anatomisch präparirende Sicherheit, mit der er, alle nicht unumgänglich nothwendigen Verletzungen ver-

meidend, mit Künstlerhand das Operationsfeld stets sorgsam, nie hastend, beherrschte. Seine Vorliebe für orthopädische Operationen, namentlich für die Sehnentransplantationen trat immer wieder hervor, dieselben von Nicoladoni ausführen zu sehen, bot eine Fülle des Lehrreichen und des Genusses.

Für seine Kranken war Nicoladoni der aufopferndste und selbstloseste Fürsorger, der unter Hintansetzung aller persönlichen Interessen, sich niemals schonend, alles that, um seinem edlen Ziele, der leidenden Menschheit hilfreich beizustehen, unentwegt zuzustreben.

So war Nicoladoni jenen, die des Glückes theilhaftig wurden, dem geliebten Meister als engere Schüler nahe stehen zu dürfen, ein leuchtendes Vorbild strengster Pflichterfüllung.

Als Vorgesetzter war er ein wohlwollender, väterlicher Freund, im rein menschlichen Verkehre liebenswürdiger Berather und Förderer.

Sein allzu früher Heimgang bedeutet nicht nur die Schaffung einer unausfüllbaren Lücke für die Wissenschaft, die Menschheit selbst hat das Scheiden eines der Edelsten aus ihrer Mitte zu beklagen.

Die durch nichts getrübte Reinheit des Erinnerungsbildes seiner Persönlichkeit lässt uns seinen Verlust nur um so schwerer empfinden.

Dr. **Arnold Wittek**, Graz.

LIII.

Einige Bemerkungen über Peter Bade's „Principielles in der Skoliosenfrage".

(Zeitschrift für orthopädische Chirurgie Bd. 11 Heft 1.)

Von

Dr. Adolf Roth,

Orthopäde in Budapest.

Mit 8 in den Text gedruckten Abbildungen.

Ich will nachweisen, das Peter Bade's Gedankengang in mancher Beziehung nicht gründlich, ja unrichtig ist, seine Schlussfolgerungen daher einer Richtigstellung bedürfen.

Schon die Eintheilung der bisherigen Behandlungsmethoden der Skoliose in sechs Klassen ist in mancher Hinsicht unrichtig; für viel richtiger erachte ich, folgende 6 Hauptgruppen aufzustellen:

1. Schwedische Heilgymnastik.
2. Suspension und Fixation des Suspensionsresultates in Gips oder anderem starren Hülsenmaterial (Sayre).
3. Dauernde Suspension im Corset, eventuell mit Kopfhalter (Hessing).
4. Mobile und amobile Verbände zur Erhaltung der durch Suspension und Detorsion erreichten Stellung (Lorenz-Hoffa).
5. Unabnehmbare Verbände zur Erhaltung der durch forcirte Extension (verstärkte Suspension) und Detorsion erreichten Stellung (Wullstein).
6. Portativer Apparat zur Durchführung einer energischen Detorsion und Suspension (Roth).

Selbstverständlich kann die forcirte Extension nach Wullstein als eine reine Turnübung ebenso wie die schwedische Heilgymnastik mit allen anderen Methoden combinirt werden.

Ich finde, dass diese Eintheilung viel übersichtlicher und gerechtfertigter ist, als wenn man eine besondere Gruppe II (Bade) dort

aufstellt, wo es sich nur um Aenderung des Fixationsmaterials handelt (statt Gips, Leder, Celluloid, Papier, Holz, Filz, Aluminium). — Für ganz ungerechtfertigt halte ich dies aber besonders dann, wenn das Hessing'sche Stützcorset, welches ja stets mit einem Kopfsuspensor verbunden werden konnte, in dieselbe Gruppe zu stehen kommt, wie die Ersatzstoffe des Gipses.

Ich glaube indessen, dass Hessing's Corset sich auch principiell vom Sayre'schen Jaquet unterscheidet und nicht nur im Material. Was aber den Herrn Collegen Bade gar dazu bewegt, meinen portativen Detorsions-Extensions-Apparat ebenfalls in die Gruppe II einzutheilen, bleibt mir ein Räthsel.

Ich kann die ganz ausnehmend lobende Kritik des Herrn Collegen Bade deshalb nicht acceptiren, weil ich annehmen muss, dass er sich nicht die Mühe nahm, praktische Erfahrungen mit demselben zu machen.

Hätte er, als Freund der Extensionsbehandlung, jemals einen Apparat nach meinem System angefertigt, so wäre er sofort darauf gekommen, wie leicht erfüllbar sein sehnlichster Wunsch ist, dem er mit folgenden Worten Ausdruck verleiht: „Wäre gleichzeitig mit dem Apparat eine Stütz- und Extensionsvorrichtung für den Kopf vorhanden, so müsste man den Dr. Roth'schen Apparat als den bis jetzt besten portativen Skoliosenstützapparat bezeichnen." An dem hinteren Stabe, welcher der Wirbelsäule entlang verläuft, wie Fig. 1 zeigt, welche ein an dorsocervicaler Kyphose leidendes Mädchen im Apparat zeigt — kann ein guter Kopfextensor sehr leicht angebracht werden und wurde auch im Nothfalle stets angebracht.

Die Kritik, die Herr College Bade in der Gruppe III an Hoffa's und Lorenz' Detorsionsbehandlung übt, ist oberflächlich und ungenau.

Er muss sich selbst gestehen, dass seine Bemerkung, laut welcher Hoffa sich auch von der Erfolglosigkeit meines Apparates, — den er ja auch zur Gruppe II zählt, — überzeugt hätte, nicht richtig ist. Er beruft sich doch selbst auf Hoffa's günstige Kritik. Es steht fest, dass nach Hoffa und Lorenz die Suspension ohne Detorsion nicht viel taugt (meine Gruppe II). Dass aber Hoffa felsenfestes Vertrauen zur Detorsionsmethode hat, darüber haben wir kürzlich gelesen, vom Gegentheile haben wir jedoch bis heute nichts vernommen. Hoffa bedauert nur, dass es sehr schwer ist, im Detorsionsgipspanzer energisch vorzugehen, ohne Decubitus zu

verursachen. Er hält den eingeschlagenen Weg für ganz richtig und will die Technik vervollkommnen.

Mein portativer Detorsionsapparat ist eben der von Hoffa

Fig. 1.

erwünschte bessere Verband, und deshalb hätte Bade meinen Apparat logischerweise in diese Gruppe aufnehmen müssen, oder aber in einer besonderen Gruppe, wie ich es thue.

Dass Hoffa später den Detorsionsverband ca. 3 Monate amobil anwendete, beweist gerade, dass ihm das Erfahrungsgesetz nicht neu

ist, welches Wullstein in seinem Artikel erwähnt, dass nämlich eine Fixation nur bei monatelanger ungestörter Immobilisirung denkbar ist. Hoffa beobachtet daher in dieser Frage ganz dasselbe Vorgehen wie Wullstein und Bade. Hoffa kann somit in dieser Frage mit Wullstein in gar keinem Gegensatze stehen.

Was über die Ursache der Resultatlosigkeit des Hoffa-Lorenz-schen Detorsionsverfahrens gesagt wird, ist auch nicht richtig.

Würde er annehmen, dass die Detorsion ohne forcirtes Extendiren überhaupt nicht gelingen kann, so wäre es logischer, die Erfolglosigkeit darin zu suchen, dass eigentlich eine seiner Ansicht nach sehr schlechte Stellung fixirt wird.

Er gibt zu, dass im Hoffa'schen Detorsionscorset — wenn auch nur scheinbar — eine Uebercorrection stattfinden kann, und nimmt zwei Möglichkeiten an: Entweder bleibt die Uebercorrection bestehen und aus der linksseitigen Dorsalskoliose wird nun eine rechtsseitige, oder aber der alte Zustand kehrt zurück.

Wo nimmt Bade diese zwei Möglichkeiten her? Kennt er dieselben aus Erfahrung? Ich glaube nicht, sonst würde er sich auf entsprechende Fälle berufen. Oder sind es nur rein theoretische Möglichkeiten? In letzterem Falle wäre die Folgerung sehr unrichtig, denn wenn Bade es für möglich hält, dass sich die Uebercorrection stabilisirt, so hätte er höchstens zu fordern, dass man nur bis zur normalen Haltung redressire und müsste dann diese Methode als die idealste anerkennen. Bade acceptirt somit etwas, was Hoffa nie behauptete, und was auch nie der Fall war, dass nämlich in allen übrigen Fällen nach 3monatlicher Fixation der Brustkorb wieder die schlechte Haltung einnimmt. Er hält jedoch ohne jede logische Ursache für ausgeschlossen, dass ein Theil des Detorsionsresultates fixirt bleibe, trotzdem dies die einzig logische Folge wäre.

Wenn Bade von der Wullstein'schen Fixation Erfolg erwartet, so darf er dies der Hoffa'schen nicht absprechen, denn eine forcirte Extension erleichtert und erlaubt in höherem Grade die Detorsion, als dies die Suspension allein thut. Es kann also nur von einem graduellen und keinem principiellen Unterschiede die Rede sein; was also von Wullstein in vollem Maasse erwartet wird, darf theoretisch dem Hoffa'schen Verbande nicht abgesprochen werden. Bade wird doch nicht glauben, dass die Fixation ausschliesslich durch Aufrechterhaltung der forcirten Extension im Wullstein'schen Rumpfkopfverbande erzielt wird.

Ich muthe ihm so viel technische Kenntnisse zu, um einzusehen, dass bei dem Gipsverbande von forcirter Extension keine Rede mehr sein kann, da dies der Kranke — laut Wullstein's Angabe — höchstens 15 Minuten lang erträgt; es handelt sich ausser der Detorsionshebelwirkung höchstens noch um eine mässige Suspension, die aber nur in dem cervicodorsalen Abschnitte massgebend sein kann; dort ist die Anwendung eines Kopfsuspensors oder dergleichen schon etwas längst Gebräuchliches.

Bade scheint das Detorsionsverfahren weder nach Hoffa-Lorenz, noch nach meinem System versucht zu haben. Er glaubt aber dieses Verfahren ohne jede eigene Erfahrung vernichten zu müssen, weil er die Wullstein'sche Methode — durch die schönen Heilerfolge und leichte Durchführbarkeit verlockt — höher stellt und wegen des scheinbar Besseren das Gute nicht anerkennt und nicht würdigt. Wenn Lorenz und Hoffa keinen Erfolg mit dem Detorsionsverfahren haben, so kann die Ursache nur darin liegen, dass der Patient im starren Gipspanzer den unregulirbaren Druck auf die Convexitäten nicht verträgt. Deshalb begrüssten sie mit Freuden meinen portativen Apparat, der bedeutend leichter zu vertragen ist. Die Resultate sind aber auch durchaus vortreffliche, und wenn die Wirbelsäule sich auch nicht sofort ganz gerade stellt, so thut sie es doch in hohem Maasse, was greifbare Beweise bezeugen. Der Patient wird doch beim Anlegen des Corsets um 2—10 cm länger (Fig. 2: graphische Aufnahme von demselben Mädchen wie Fig. 1).

Meine Erfolge stehen Wullstein's Resultaten in keiner Beziehung nach. Ich will damit nicht gesagt haben, dass die Suspension das Vertragen des Pelottendruckes nicht erleichtern würde. Ich wende dies auch, wenn der Patient dafür zu haben ist, in jedem passenden Falle an. Ich bestreite aber erstens, dass die Suspension am Kopfe dieser Erleichterung an Wert immer gleichgestellt werden kann und dass beim Wullstein'schen Gipsverbande nur der directe Zug am Kopfe die Wirbelsäule, resp. die Skoliose redressirt erhält.

Infolge der conischen Form des unteren Brustkorbes stützen die Pelotten den Brustkorb von unten, denn sonst würde Wullstein überhaupt nur das Becken durch Stäbe mit dem Kopfhalter verbunden halten. Um so eher würde er dies thun, wenn er auf die von Bade so verpönte indirecte Hebelwirkung der Pelotten auf die Wirbelsäule verzichten könnte und wenn auch er der Meinung wäre,

dass eine indirecte Wirkung nichts tauge, wie dies Bade (Seite 39, Zeile 1—4) behauptet. Bade sagt nämlich, dass mein Apparat den Rippenbuckel verkleinern, aber auf die Wirbelsäule absolut gar keinen Einfluss haben kann, da ich dieselbe gar nicht fasse, also direct

Fig. 2.

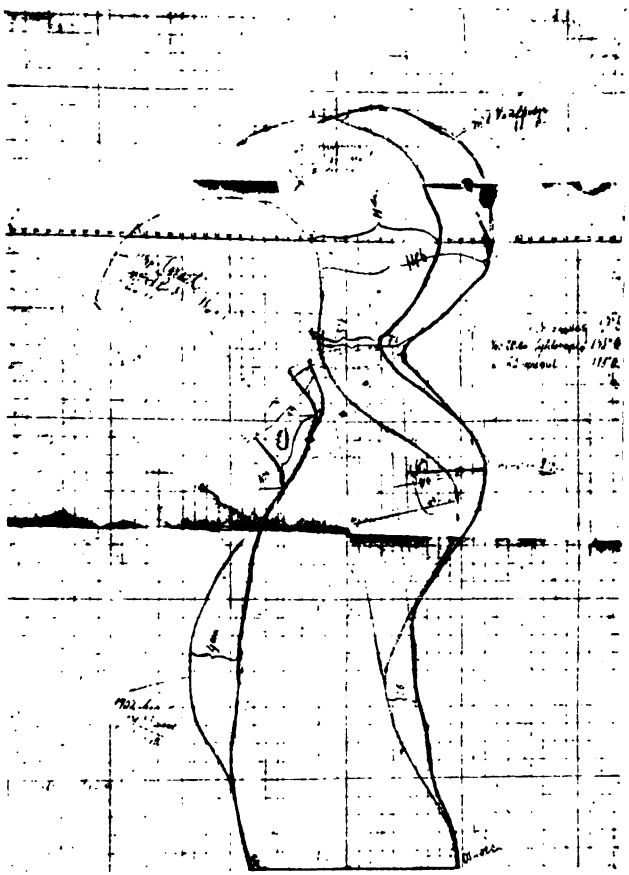

nicht angreife. Er gibt aber zu, dass ich dies indirect dadurch erreiche, dass ich die Rippen als Detorsionshebel benütze. Etwas indirect oder gar nicht zu thun ist jedoch nicht gleichbedeutend. Ich kenne sogar indirecte Beinbrüche, die den Behauptungen des Herrn Bade widersprechen. In Fällen, wo die Wirbelsäule nur indirect in Angriff genommen wird, ist über die Stärke des Angriffes noch

gar nichts gesagt, man kann eben durch Hebel indirect sogar grössere Wirkung als durch directen Zug entfalten.

Wenn Wullstein bedeutend bessere Resultate mit dem Gipsverband erreichte als Hoffa, so ist dies nicht allein der forcirten Extension zuzuschreiben, sondern theilweise auch dem Krankenmateriale. Hoffa's Material bestand grösstentheils aus Privatpatienten. 50 arme Patienten konnte er in seiner Privatanstalt als Pensionäre nicht Monate hindurch behalten, Wullstein aber war auf seiner Klinik in der Lage, viel energischer und schonungsloser vorzugehen. In der Privatpraxis wird sein energisches Verfahren nur milde durchgeführt werden können; mein Kopfsuspensor wird also mit seinem Kopfextensor den Kampf aufnehmen können.

Bade's vierte und fünfte Gruppe, bezüglich welcher ich ausser der Eintheilung nichts zu bemerken habe, will ich jetzt nicht näher erörtern. Ich werde jetzt nur untersuchen, wie sich Wullstein's Verfahren zu dem meinigen verhält und wie sich beide in der Privatpraxis zu einer idealen Behandlungsmethode vereinigen liessen.

Bade meint, dass Wullstein anstatt des Detorsionsverfahrens, welches Bade als unnütz verurtheilt, ausschliesslich ein forcirtes Extensionsverfahren einleite. Wullstein selbst würde gegen diese Behauptung protestiren. Erstens ist nämlich das Lorenz-Hoffa'sche Detorsionsverfahren mit einer Suspension verbunden (unter Benützung des Eigengewichtes des Körpers), und zweitens verzichtet Wullstein durchaus nicht auf die Detorsion. Thatsache ist, dass Wullstein bei forcirter Extension leichter und ausgiebiger die gar nicht eliminirte Detorsion ausführt.

Hier ist also kein principieller Unterschied in der Anwendung vorhanden, sondern bloss ein gradueller. In der Privatpraxis, wo excessive Extension (50—125 kg) sich wohl nur in Ausnahmefällen anwenden lässt, ist dieser Unterschied gar nicht so bedeutend, da das Eigengewicht des Patienten doch wohl 30—60 kg beträgt, in der Wirklichkeit dürfte also der Unterschied die 20—30 kg kaum übersteigen.

Es ist eine übertriebene Behauptung, das Wullstein die Detorsion ausschliesslich durch Zug und Gegenzug in senkrechter Linie bewerkstellige, Wullstein erreicht im Gegentheil auch die relative Geradrichtung der Wirbelsäule durch seine Pelotten am vorderen und hinteren Rippenbuckel ganz in der Weise, wie dies

Lorenz und Hoffa, und wie auch ich dies am portativen Corset bewerkstellige.

Bade widerspricht sich übrigens selbst, indem er doch selbst anführt, wie er meine Detorsionspelotten am Wullstein'schen Gipscorset anbringt.

Die Correction der Lumbalskoliose mit Hilfe des Sitzbrettes hat manches Gute für sich. Dieses Verfahren ist jedoch nicht neu und kann durchaus nicht als zum Extensionsverfahren gehörend bezeichnet werden, sondern zu dem von Bade verpönten Detorsionsverfahren.

Es ist unrichtig, dass die Correction der Lumbalskoliose durch Aenderung des gegenseitigen Lageverhältnisses von Becken und Brustkorb bislang ein vernachlässigtes Moment der Therapie gewesen sei. — Es kommt so ziemlich auf eins heraus, ob zuerst der Brustkorb durch Extension und Detorsionspelotten fixirt und darauf die Stellung des Beckens corrigirt wird; oder ob man die Fixation des Beckens durch den Beckengurt, bezw. eine partielle Correctur der Beckenstellung durch eine Sohlenunterlage vorausschickt und dann erst dem Brustkorb durch Suspension und Detorsionspelotten die richtige Stellung zum Becken gibt.

Was bezüglich der Senkung der einen Beckenhälfte leicht verständlich ist, wird von der Drehung des Beckens auch nicht schwer zu begreifen sein. Untersucht man nämlich sehr genau, in welche Componenten die Wirkung meiner Drillpelotten sich zerlegen lässt, so werden wir auch theoretisch rechtfertigen können, was die Erfahrung lehrt, dass nämlich ein grosser Theil der Kraft detorquirend wirkt. Dies erklärt auch, warum mein Corset nicht nur den Rippenbuckel und den verlängerten Brustkorbdurchmesser verkleinert, wie es Bade behauptet, sondern auch die Wirbelsäule detorquirt, was aus der genauen Uebereinanderstellung von Brustkorb und Becken aus der bedeutenden Verlängerung der Wirbelsäule und dem völligen Verschwinden des Ueberhängens des Brustkorbes zu ersehen ist (s. Fig. 3, 4, 5).

Ich finde also die Forcirung der Extension vor Anlegung des Gipsverbandes als eine zweckmässige Neuerung, die ich ebenso, wie es alle anderen Collegen thun, mit Freude in mein Heilverfahren aufnehme.

Nun will ich der Frage näher treten, ob Wullstein die Erhaltung des Extensions- und Detorsionsresultates im Gipsverbande

wirklich ausschliesslich durch die Suspension erreicht — wie dies Bade behauptet — oder aber durch deren Detorsionscomponenten? Betrachten wir letzteres als feststehend, so hat Wullstein's Gipsverband keinen Vorzug gegenüber meinem Detorsionscorset, sobald

Fig. 3.

Vor der Behandlung.

dasselbe mit meinem neuen Kopfextensor verbunden wird. In sehr vielen Beziehungen wäre sogar mein Corset dem Wullstein'schen Verband — besonders in der Privatpraxis — vorzuziehen.

Trotzdem ich es anerkenne, dass die Detorsion unter forcirter Extension bei Skoliosen III. Grades leichter und ausgiebiger ausführbar ist, halte ich es doch für unmöglich, das erreichte Resultat durch weitere Fortsetzung der forcirten Extension zu erhalten. —

Wullstein behauptet doch selbst, dass, sobald der Patient die forcirte Extension ¼ Stunde erträgt, er den Gipsverband anlegt. Ist es nun denkbar, dass der Gipsverband Monate hindurch das erträglich mache, was im Wullstein'schen Rahmen bloss so kurze

Fig. 4.

Nach 2monatlicher Behandlung.

Zeit ertragen werden kann? Es können also die wirksamen Kräfte zumindest in ihrer Intensität nicht dieselben sein. Bei ungleichen Kräften kann aber auch der Zustand nicht derselbe sein. Diese Veränderung des extendirten Körpers ermöglicht Wullstein dadurch, dass er durch entsprechende Polsterung ein Zusammensinken der extendirten Wirbelsäule so zu sagen provocirt.

Die Polsterungen über den Cristae ilei, über dem Rippenbuckel,

unter dem Kinn und unter der Occipitalgegend erlauben ein Zusammensinken von mindestens 2 cm. Dies genügt vollkommen, um die Gewichtsextension zu einer einfachen Suspension zu gestalten. Nun kann man aber einen so verunstaltenden Gipsverband, wie er

Fig. 5.

Im Corset.

zur Erhaltung einer erträglichen Suspension nöthig wäre, nicht anwenden. In der Spitalpraxis könnte er wohl zu gebrauchen sein, in der Privatpraxis aber wäre er niemals verwendbar. Würde Wullstein zur Fixation des Resultates — wie Bade behauptet — factisch ausschliesslich nur die Erhaltung der Extension benützen, so würde er den Brustkorb bei Anwendung des Gipsverbandes ganz aus dem Spiel lassen und nur Becken und Kopf durch eingegipste

Stahlstäbe mit einander verbinden. Wullstein erhält aber das Resultat allein durch den Druck auf den Rippenbuckel. An diesen Stellen wird ein Zurückkehren des detorquirten Brutskorbes in seine schlechte Haltung verhindert und ist hier nicht ausser Acht zu lassen, dass die eingegipste Pelotte auch von unten her eine Stütze gegen das Zusammensinken des Brustkorbes bietet. Dieses letztere Moment ist so wichtig, dass Wullstein eben hier leicht Decubitus erzeugt. Nun wird wohl Wullstein selbst einsehen, dass meine elastischen Drillpelotten zumindest ebenso viel taugen; auch ist ein elastischer und stets verstärkbarer Druck wohl wirksamer. Der einzige Vorzug (?) wäre, dass Wullstein's Verband immobil ist; dies lässt sich aber auch beim Corset erreichen. Ich will den Werth dieses Vorzuges nicht unterschätzen und werde gegen Ende der Behandlung davon Gebrauch machen; insolange aber der Brustkorb nach Wullstein'scher Extension in meinem Corset nicht eine ganz gerade Wirbelsäule aufweist, perhorrescire ich das Wullstein'sche Etappenverfahren; die Zeit, die zur Fixirung einer Etappe nothwendig ist (ca. 3 Monate), halte ich für ganz verloren. Nicht als ob während dieser Zeit nicht eine günstige Veränderung in der Wirbelsäule vor sich gegangen wäre, sondern weil man während dieser Zeit die forcirten Extensionsübungen unterlassen muss. In meinem Corset, in welchem, wie ich es oben nachgewiesen, Suspension und Detorsion regulirbar, zumindest in ebenso hohem Maasse ausführbar sind wie im Wullstein'schen Gipsverband, kann man täglich die Wullstein'schen Extensionsübungen vornehmen und das erreichte Resultat sofort fixiren. Meine Etappen dauern also kaum 12 Stunden. Ich halte es für angezeigter, in kurzen Schritten vorzuschreiten, bis man endlich an's Ziel gelangt, was jedenfalls schneller der Fall ist, als bei 3monatlichen Etappen. Am Endziele angelangt, will ich Wullstein's Rath, den Fixationsapparat Monate hindurch nicht ablegen zu lassen, im grossen Ganzen acceptiren. Ich denke, dass dann auch ein Abnehmen des Corsets in Bauchlage behufs Vornahme einer Waschung und kräftiger Massage der Rückenmuskel — ohne die Wirbelsäule selbst zu bewegen — dem Kranken nur zum Vortheile gereichen kann.

Zum Schlusse will ich noch gestehen, dass ein Wullstein'scher Gipsverband dem Orthopäden viel weniger Schwierigkeiten bereiten wird als mein Corset; die Schwierigkeiten der Technik dürfen jedoch in der Wahl einer Methode nicht massgebend sein. Ich habe bisher

mein Detorsionscorset in 166 Fällen angewendet und dadei dessen Technik so weit vervollkommnet, dass mir kein Fall mehr Schwierigkeiten bietet.

Nun will ich den Anhängern meiner Methode über einige Verbesserungen meines Corsets kurz berichten.

Wie Sie in Fig. 6 sehen, habe ich den Lederpanzer für immer verlassen; derselbe trägt nichts zur Fixirung bei, stört vielmehr bei Adaptirungen des Beckengürtels, die in jedem Falle in dem Momente nothwendig werden, in welchem ich die elastischen Pelotten in Function setze.

Den grössten Theil der eventuell nothwendigen Veränderungen des Beckengürtels kann man an den Verbindungsbrücken „*C*" vornehmen. Ich habe daher die Stahlbrücken so geändert, dass dieselben jede Verstellung der zwei Beckengürtelhälften gegen einander leicht ermöglichen. Wie Sie sehen, habe ich beide Brücken bei „*C*" mit je einem Gelenke versehen, welche das Aufklappen des ganzen Corsetes ohne Verbiegung der Brücken ermöglichen. Die kleine Zeichnung unter dem Corset zeigt genau die Form dieses Gelenkes. Ferner habe ich bei der unteren Brücke nur mehr je eine Fixationsschraube angewendet. Die obere Brücke ist mit einer Stahlschleife versehen, deren unterer Theil einem mit Löchern versehenen Kreisbogentheile entspricht, dessen Centrum sich in der Fixationsschraube befindet. Durch diese einfache Construction erreiche ich, dass die obere Brücke zweimal fixirt werden kann und dass man die zwei Brücken um die obere linke Fixationsschraube vom spitzen bis zum stumpfen Winkel in jeder beliebigen Stellung fixiren kann. Hierdurch kann man im Nothfalle die rechte Beckenhälfte heben oder senken.

Die nach rechts ziehenden geraden Brückentheile sind abwechselnd mit Gewinde und grossen, glatten Löchern versehen; dadurch kann ich die Stahlstänge „*e*" in jeder beliebigen Richtung fixiren, also immer so einstellen, dass die obere Spitze dieser Stange auch in Function der Wirbelsäule anliegt. Ebenso kann ich die Entfernung der zwei Beckenhälften beliebig einstellen.

Als wichtigste Forderung muss vor Augen gehalten werden, dass das Corset auch während der Function dem Becken genau anliege.

Wie Sie sehen, habe ich rückwärts den Stoffüberzug weggelassen; es ist besser, die Pelotten auf den bloss mit einem Tricot bekleideten

Körper wirken zu lassen; die Controlle ist leichter und es gibt keinen Faltenwurf. Dagegen verwende ich vorne von den Krücken und dem Beckenring an ein vorderes Drillcorset (Fig. 6 „d").

Fig. 6.

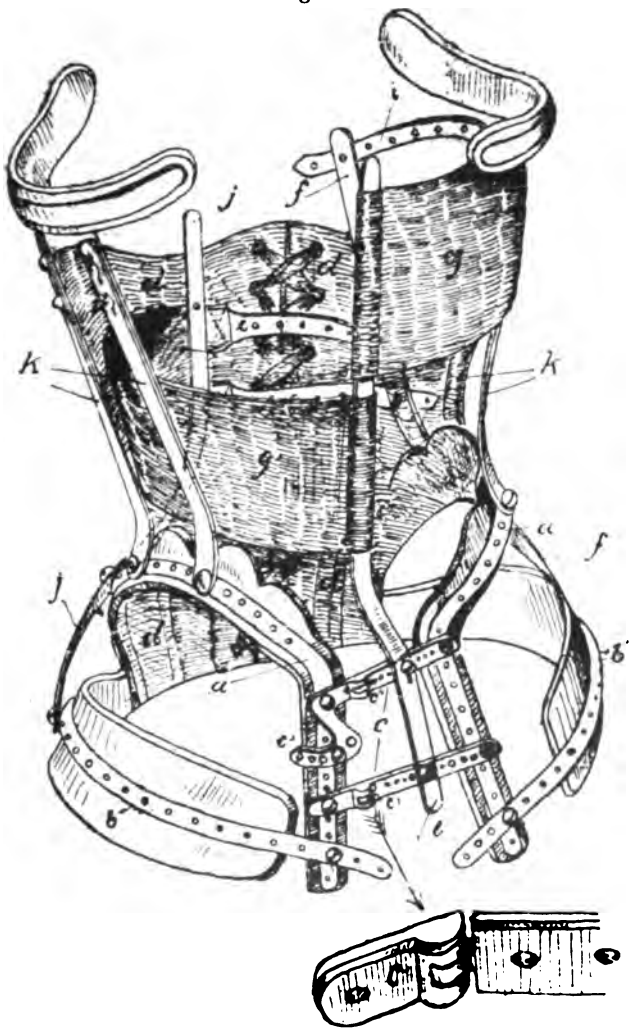

„Fig. 1 zeigt, wie ich das Princip des Druckes und Gegendruckes bei Kyphosen und Lordosen anwende.

An dieser Phototypie sind die zwei seitlichen, nach vorne oben gehenden Stahlstäbe durch den Stoff gedeckt, unsichtbar; die vor-

Fig. 7.

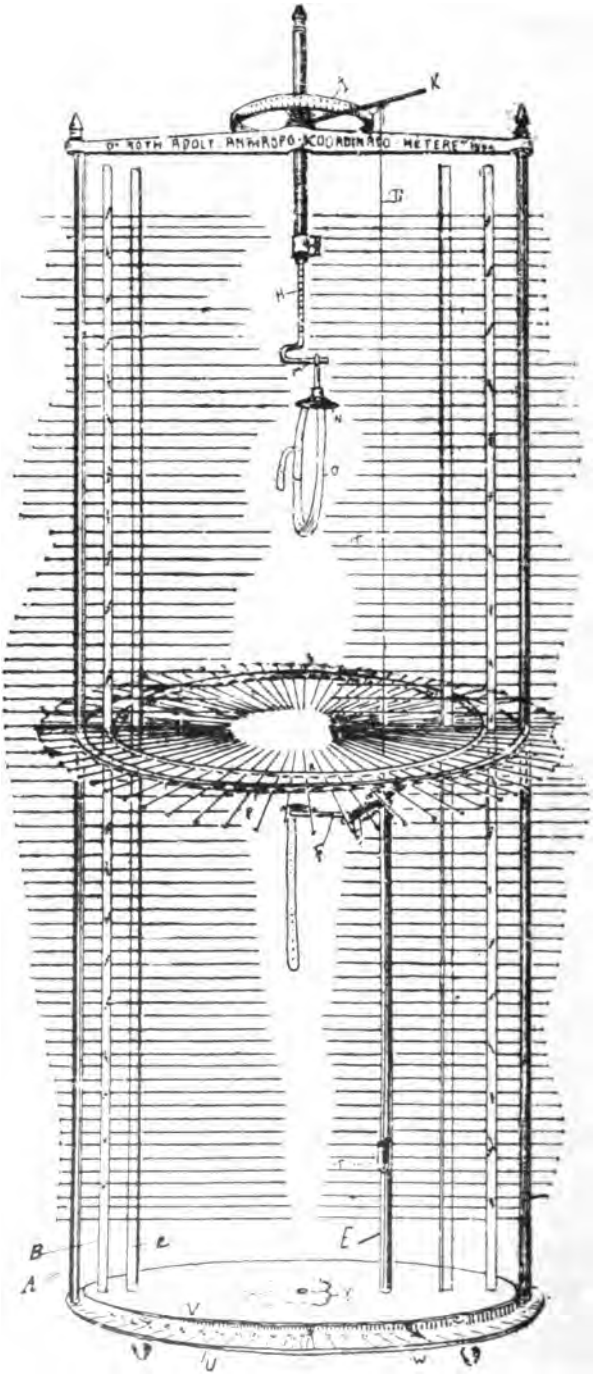

dere Pelotte kann aus dem an der Vorderseite verwendeten Corsetstoff gebildet werden. Die hintere wird in beliebiger Höhe mit zwei kleinen Riemchen an dem Wirbelsäulenstab aufgehängt, sie schmiegt sich dem Gibbus genau an und wird seitlich durch Gummizüge gegen die beiden unsichtbaren vorderen Stäbe hingezogen. Die Krücken haben von diesem Druck und Gegendruck nichts zu verspüren. Durch

Fig. 8.

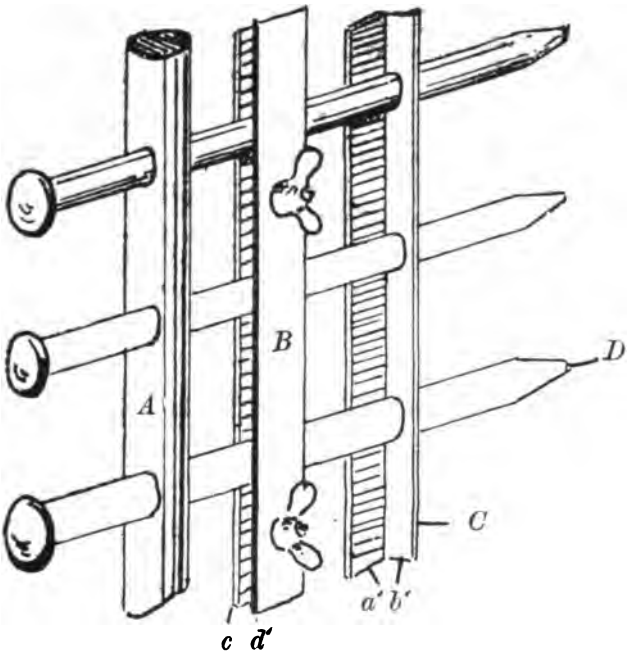

zwei Stahlschrauben wird für den Kopfhalter ein Verlängerungsstab angebracht, zu welchem der in der Phototypie gut sichtbare Kopfhelm emporgezogen wird. Mein Kopfhelm ist dem Wullstein'schen ähnlich. Doch gelingt es mit meinem, den Zug und Druck viel gleichmässiger zu vertheilen, so dass die Patienten ihn leichter ertragen.

Ich glaube hiermit dem Wunsch des Herrn Collegen Bade, mein Corset mit Kopfstütze zu versehen, vollkommen entsprochen zu haben.

Fig. 2 zeigt das Resultat, welches ich in 3¼ Monaten bei diesem Patienten erreicht habe. Die Messungen habe ich mit einem

meiner Messapparate vorgenommen, den ich in Fig. 7 und 8 vorzulegen mir erlaube. Der Vorzug desselben vor Zander's Messapparat besteht darin, dass ich auf einmal 360 Punkte bestimmen kann. Fig. 8 zeigt, wie die Stäbe angebracht, fixirt und regulirt werden.

Zur Messung der Querschnitte kann der Kreisbogen in jeder beliebigen Höhe sehr leicht fixirt werden. Ich nenne diesen Messapparat Anthropo-coordinatometer. Ich glaube, dass nach dieser Skizze jeder Herr College sich sehr leicht einen solchen anfertigen lassen kann.

Um das Ablesen der Millimetermaasse an den Stäben entbehren zu können, pflege ich, sobald der Patient den Apparat verlassen hat, an den Apparat ein Reisblatt anzulegen und die inneren Ränder mit Bleistift abzukopiren. Aus diesen Punkten entstehen die Zeichnungen, wie sie aus Fig. 2 ersichtlich sind.

LIV.

Zur Skoliosenbehandlungsfrage.

Erwiderung auf die vorliegenden Roth'schen Bemerkungen.

Von

Dr. **Peter Bade**, Hannover.

Roth richtet sich mit seinen Bemerkungen gegen meine Ausführungen, die ich in der Skoliosenfrage auf dem I. Congress für Orthopädische Chirurgie gemacht habe.

Ich werde mich bemühen, Herrn Collegen Roth in möglichst sachlicher Weise, seinen eigenen Ton vermeidend, zu erwidern.

Roth beklagt sich zunächst, dass meine Eintheilung der Behandlungsarten nicht gründlich sei, besonders weil ich ihm keine besondere Behandlungsgruppe eingeräumt habe.

Ich stelle beide Eintheilungen gegenüber:

Eintheilung nach Bade	**nach Roth.**
I. Sayre'sche Gipsbehandlung.	I. Schwedische Heilgymnastik.
II. Portativapparatbehandlung.	II. Suspension und Fixation des Suspensionsresultates in Gips oder anderem starren Hülsenmaterial (Sayre).
III. Hoffa-Lorenz'sche Detorsionsbehandlung.	III. Dauernde Suspension im Corset event. mit Kopfhalter (Hessing).
IV. Medico-mechanische Behandlung.	IV. Mobile und amobile Verbände der durch Suspension und Detorsion erreichten Stellung (Lorenz-Hoffa).
V. Combinirtes Verfahren, d. h. medico-mechanische Behandlung mit Zuhilfenahme portativer Apparate.	V. Unabnehmbare Verbände zur Erhaltung der durch forcirte Extension verstärkten Suspension und Detorsion erreichten Stellung (Wullstein).
VI. Forcirtes Redressement.	VI. Portativer Apparat zur Durchführung einer energischen Detorsion und Suspension (Roth).

Aus dieser Zusammenstellung ist ersichtlich, dass sich decken

Bade	I	mit	Roth	II
„	II	„	„	III
„	III	„	„	IV
„	IV	„	„	I
„	VI	„	„	V

Die von Roth gewünschte Eintheilung unterscheidet sich also von meiner erstens in der Reihenfolge. Es ist doch gleichgültig, ob ich beim Rubriciren mit der Sayre'schen Behandlung oder mit der schwedischen Heilgymnastik beginne. Ich habe die Sayre'sche Behandlung aus dem Grunde an die Spitze gestellt, weil sich aus ihr unser modernstes Verfahren entwickelt hat. Zweitens dadurch, dass ich unter V eine besondere Gruppe aufstelle, die des combinirten Verfahrens. Eine Gruppe, die deswegen aufgestellt zu werden berechtigt ist, weil sie praktisch am meisten heute noch geübt wird. Diese Gruppe stellt Roth nicht auf, verlangt aber, dass seinem Portativapparat eine eigene VI. Gruppe gewidmet wird. Er hält es auch für ungerecht, dass ich das Hessing'sche Corset zu den Portativapparaten rechne. Kann Herr College Roth einen fundamentellen Unterschied zwischen dem Hessingcorset und einem anderen besseren Portativapparat, z. B. dem abnehmbaren Leder-, Alluminium-, Cellulose-, Hornhautcorset nennen? Das Hessingcorset hat seine Stützpunkte einerseits auf den Beckenknochen, das haben die anderen auch, wenn sie ordentlich gemacht sind. Es stützt zweitens durch Armkrücken die Schultern. Das kann man bei jedem anderen mobilen Apparat auch machen, sogar beim abnehmbaren Gipscorset, wenn man es unter der Axilla möglichst hoch hinaufgehen lässt. Beim Hessingcorset kann man eine Kopfextension anbringen — was allerdings praktisch in den wenigsten Fällen geschieht. Dasselbe ist bei den anderen mobilen Corseten möglich. Wie oft muss man in der praxis pauperum einen Jurymast mit dem abnehmbaren Gipscorset combiniren! Unterschiede bestehen nur im Herstellungsmaterial, in der feineren Ausführung und dem bekannten Preis. Diese drei gestatten seine Anwendung wohl in der praxis elegans. Aber es mit den angeführten Unterschieden principiell in eine gesonderte Behandlungsgruppe einzureihen, halte ich nicht für gerecht. Aus denselben Gründen habe ich auch den Roth'schen Portativapparat, den ich in meiner Kritik als den bis jetzt existirenden besten Portativapparat bezeichnete, wenn er noch

mit Kopfextension verbunden würde, nicht in eine besondere Behandlungsgruppe untergebracht. Er ist nun doch einmal ein Portativapparat. Roth bezeichnet ihn ja selbst als solchen, und dass ich ihn den bis jetzt besten Portativapparat genannt habe, müsste Roth eigentlich dankbar anerkennen. Der Sache ist durch die Aufstellung einer neuen Gruppe überhaupt nicht gedient. Mit demselben Rechte hätte z. B. Schulthess für seine Behandlungsweise auch eine neue Behandlungsgruppe verlangen können. Dieser mit noch grösserem Rechte, denn Schulthess bringt in die medico-mechanische Behandlungsweise das neue Princip hinein, durch intensive und zeitlich genügend lang ausgedehnte Uebungen funktionell formändernd auf die verkrümmte Wirbelsäule einzuwirken. Trotz Einfügung dieses neuen Princips, das in geradezu ingeniöser Weise an kunstvoll gearbeiteten, sinnreich erdachten Apparaten durchgeführt ist, habe ich mich nicht veranlasst gefühlt, für seine Behandlungsart eine neue Gruppe aufzustellen. Ich halte auch Schulthess für zu vornehm und bescheiden, als dass er dies verlangte oder mir das Unterlassen übelnehme. Mit demselben Rechte hätten auch andere Collegen, die an der Ausgestaltung und Verbesserung des forcirten Redressements gearbeitet haben, eine besondere Gruppirung verlangen können. Aber wohin würde denn das führen? Dann kann man überhaupt jede Eintheilung fahren lassen.

Nun zu meiner Kritik der Hoffa-Lorenz'schen Detorsionsbehandlung. Roth nennt sie oberflächlich und ungenau. Ich halte sie für kurz und klar. Bevor ich dies etwas ausführlicher beweise, muss ich zunächst eine directe Unrichtigkeit, die Roth mir unterschiebt, richtig stellen. Roth behauptet, nach meiner Aeusserung habe „Hoffa sich auch von der Erfolglosigkeit meines (id est Roth's) Apparates überzeugt." Wo habe ich das gesagt? Ich habe Hoffa's Urtheil über den Roth'schen Apparat, „der ein Fortschritt in der Skoliosentherapie sein soll," kurz referirt. Diese unrichtige Darstellung Roth's erlaube ich mir genau zu fixiren, weil sie ein Licht auf die ganze Art und Weise seiner Publication gegen mich wirft. Ich muss aber Hoffa, auf den sich Roth so sehr beruft, in den Streit leider noch hineinziehen. Roth behauptet, „Hoffa habe felsenfestes Vertrauen zur Detorsionsmethode". Ich habe niemals das Gegentheil behauptet. Ich habe nur behauptet, „dass von dauernden Erfolgen dieser (der Hoffa-Lorenz'schen Detorsionsbehandlung) nichts berichtet wird." Wenn Hoffa, der doch stets

seine neuen, guten Ideen in offenster Weise seinen Collegen zum Heil und Nutzen der Kranken mittheilte, in der neuesten Auflage seines Lehrbuches von 1902 nicht ein einziges durch die Detorsionsbehandlung geschaffenes Dauerresultat mittheilt und nicht eine einzige Abbildung einer auf diese Weise dauernd geheilten oder nur gebesserten Skoliose bringt, so bin ich doch unbedingt zu der Annahme berechtigt, dass diese Methode, die schon in der Erstauflage seines Lehrbuches 1891 genau beschrieben wird, selbst in der Hand ihres Schöpfers das nicht erfüllt, was man von ihr erwartet hat. Wenn es nun Herrn Collegen Roth gelingt, mit seinem portativen Detorsionsapparat der Detorsionsbehandlung bessere Zeiten zu schaffen, so werde ich mich im Interesse unserer Kranken freuen, und in Roth's Interesse, der gleichzeitig dann die Portativapparate und die Detorsionsbehandlung wieder zu Ehren brächte. Wenn ich dann nochmal in die Lage käme, die Behandlungsarten der Skoliose rubriciren zu müssen, würde ich vorsichtshalber bei Roth vorher anfragen, an welchen Platz er mit seinem Apparat gestellt zu sein wünschte. Ich würde mir dann hoffentlich eine ähnliche Arbeit wie diese ersparen. Wenn Roth behauptet, ich habe Hoffa einerseits, Wullstein-Bade andererseits in Gegensatz gestellt, so ist das nicht richtig. Ich habe überhaupt keine Gegensätze aufgestellt, sondern neben einander die Behandlungsarten aufgeführt, wie sie sich aus einander entwickelt haben. So steht auch das forcirte Redressement nach Wullstein nicht im Gegensatz zum Hoffa-Lorenz'schen Detorsionsverfahren. Das erstere ist eine viel tiefer eingreifende Operation als das letztere. Sie verhalten sich zu einander etwa wie eine Gelenksresection zum Evidement, si placent exempla.

Roth behauptet ferner, es sei nicht richtig, was ich über die Ursachen der Resultatlosigkeit der Hoffa-Lorenz'schen Detorsionsmethode gesagt habe. Ich meine mich sehr kurz ausgedrückt zu haben und werde mich fast wörtlich wiederholen: Ich behaupte, dass es überhaupt sehr schwer ist, eine Skoliose in richtiger Uebercorrection also „deskoliosirt", wie der Hoffa'sche Ausdruck lautet, einzustellen. Der Beweis dafür wird von jedem skoliotischen Kinde, das man vor dem Röntgenapparat Detorsionsübungen machen lässt, geliefert. (Siehe auch Bade II, Internationaler Neurologencongress, Bern 1902: Die Bedeutung der Röntgenographie für die Orthopädie.) Ich bitte Herrn Collegen Roth, diese Versuche vor dem Röntgenapparat anzustellen. Sie sind sehr lehrreich. In diesen Fällen hat also eine

Detorsionsbehandlung nach Hoffa-Lorenz ohne Zuhülfenahme des forcirten Redressements a priori keinen Zweck, weil eine „Deskoliosirung" nicht eintritt. In den wenigen Fällen jedoch, in denen man durch die Detorsionsübungen oder durch portative Detorsionsapparate eine wirkliche Deskoliosirung erreichen kann, tritt nun nach dem Hoffa-Lorenz'schen Verfahren zweierlei ein, und diese zweifachen Behauptungen muss ich trotz Roth aufrecht erhalten. Ich behaupte, dass, würde man diese Skoliotiker in ihrer deskoliosirten Haltung fixiren, mit Naturnothwendigkeit zweierlei eintreten kann. Entweder das im Gipsverband geschaffene Resultat bleibt nach Abnahme des Verbandes bestehen, oder es bleibt nicht bestehen. Andere Möglichkeiten gibt es logischerweise nicht, und wenn Roth diese nicht anerkennt, dann muss ich ihm mit Recht logisches Denken absprechen. Gut, bleibt das Resultat — so haben wir, eine rechtsconvexe Dorsalskoliose vorausgesetzt, aus dieser eine linksconvexe geschaffen. Ich würde mit diesem Resultat nicht zufrieden sein. Dieser Fall tritt aber auch thatsächlich nicht ein, wenigstens in den von mir so behandelten Fällen ist er nicht eingetreten. Sondern es trat die zweite Möglichkeit ein. Das Resultat blieb nach Abnahme des Verbands nicht bestehen. In diesem Falle hat die künstlich geschaffene linksconvexe Wirbelsäule die Tendenz, allmählich wieder in ihre ursprüngliche Haltung, die rechtsconvexe, zurückzukehren, ein Vorgang, den man in wenigen Minuten sich abspielen sieht bei einem Detorsionsübungen machenden Kinde. Es bleibt nur so lange Zeit in deskoliosierter Haltung, als bis die Muskeln anfangen zu ermüden, dann fällt es wieder in die habituelle Haltung zurück. Derselbe Vorgang spielte sich nur in etwas längerem Zeitabschnitt bei der in deskoliosirter Haltung eingegipst gewesenen Skoliose ab. Da nun aber einmal diese Tendenz, in die alte Lage zurückzuverfallen, besteht, so ist es direct naiv, zu erwarten, dass die Wirbelsäule in dem Moment, wo sie die Normallage passirt, in dieser stabil bleiben würde. Weil ich dies niemals gesehen habe, fordere ich auch, wie Roth richtig bemerkt, nur Redressement bis zur normalen Haltung und freue mich, wenn ich dies erreiche und diese fixiren kann, weil ich dann grössere Chancen habe, dass die Wirbelsäule in der Lage, die ihr Monate lang durch den Verband aufgezwungen wurde, verharrt. Die Fälle, in denen man durch forcirte Extension die Wirbelsäule völlig gerade richten kann, sind jedoch leider nicht häufig.

Roth sagt weiter wörtlich: „Wenn Bade von der Wullstein-schen Fixation Erfolg erwartet, so darf er dies (?!) der Hoffa'schen nicht absprechen, denn (?) eine forcirte Extension erleichtert und erlaubt in höherem Grade die Detorsion". Wo ist hier Logik? Roth will sich für das Hoffa-Lorenz'sche Verfahren verwenden und spricht infolge seiner Satzconstruction dem Wullstein'schen Verfahren die grössere Redressionsfähigkeit zu. Er meint dann ferner, ich dürfe nur von einem graduellen, nicht principiellen Unterschied beider Methoden sprechen. Hier ist aber der graduelle Unterschied ein so grosser, hier hängt von ihm Heilen oder Nichtheilen ab, dass dieser graduelle Unterschied auch zu einem principiellen erklärt werden muss. Um mich wieder eines Vergleichs zu bedienen, so ist es auch nur graduell verschieden, ob ich bei einer Mammaamputation wegen Carcinom den Pectoralis major und minor fortnehme oder nicht. Aber principiell muss man sie fortnehmen, wenn man ein Recidiv verhüten will.

Es freut mich, dass Roth mir einige technische Kenntnisse zumuthet, und ich danke ihm verbindlichst für sein Kompliment, aber wenn er glaubt, dass es sich beim forcirten Redressionsgipsverband ausser der Detorsionshebelwirkung höchstens um eine mässige Suspension handelt, so muss ich ihm zu meinem Bedauern Unkenntnis des Verfahrens vorwerfen. Roth beruft sich auf Wullstein und behauptet, dass die Patienten das Redressement nur $^1/_4$ Stunde aushalten. Das ist in zweifacher Hinsicht falsch. Einmal meint Wullstein, dass die Patienten das Sitzen im Redressionsapparat nur $^1/_4$ Stunde aushalten, und das ist nur cum grano salis zu nehmen. Ich habe kürzlich eine Bauerstochter und eine energische Majorstochter redressirt. Beide hielten das Sitzen im Apparat 20 Minuten bei 75 kg Extensionskraft aus. Am nächsten Tage redressirte ich eine leichte Skoliose bei einer 14jährigen Beamtentochter; ich brauchte nur 40 kg Extensionskraft, aber diese hielt es kaum 15 Minuten aus. Also hieraus geht hervor, dass die Zeitdauer, bis zu welcher das Sitzen im Redressionsapparat ausgehalten wird, abhängig ist von der Extensionskraft und der Empfindlichkeit der Patienten.

Etwas ganz anderes ist es aber mit dem Aushalten der Extension während der Verbandperiode. Sobald die Patienten aus dem Extensionsapparat herauskommen, tritt eine momentane Erleichterung ein, weil sie in horizontale Lage gebracht werden, und in dieser die

Spannung besser ertragen wird. Von einem erheblichen Ablassen der Extension kann schon aus dem Grunde keine Rede sein, weil die Extensionsschmerzen noch Tage lang andauern und man nach ordentlich gelungenem Redressement oft manche Morphiumspritze geben muss, um die Patienten über die Schmerzen hinweg zu bringen. Das weiss Roth nicht. Von einem Nachlassen der Extension kann nach unserem Verfahren keine Rede sein, weil während der Verbandperiode durch stetes Messen kein Rückgehen der Körperlänge konstatirt wird, viel eher ein Wachsthum, dem man mit der Extensionsvorrichtung folgen kann. Findet ein Rückgang der Körperlänge statt, so ist die Technik keine ordentliche gewesen!

Roth meint, ich habe das Hoffa-Lorenz'sche Detorsionsverfahren nicht versucht. Er irrt sich. Versucht habe ich es vor 3 Jahren und mich damals praktisch von der Unzulänglichkeit der Methode überzeugt. Von anderer Seite habe ich auch keine besseren Resultate zu sehen bekommen. Die Schöpfer des Verfahrens, die jetzt, nach mehr als 10jährigem Bestehen des Verfahrens, sicher über Dauerresultate berichten könnten, thun es nicht. Es wäre also thöricht und zeitverschwendend von mir, wenn ich diese Methode weiter pflegen wollte, zumal ich mit dem forcirten Redressement weiter komme. Ich freue mich, wenn Roth mit seinem Portativapparat nach der Detorsionsmethode bessere Resultate erzielt. Ich werde seinen Apparat trotzdem nur anerkennen als einen Portativapparat, den man zur Nachbehandlung nach dem forcirten Redressement zweckmässig benützen kann, um das erhaltene Resultat zu fixiren, und das Eintreten eines Recidivs zu verhüten. Ich beschäftige mich in dieser Richtung sehr intensiv mit seinem Apparate und werde hoffentlich bald Weiteres darüber berichten können.

Nun zur Pelottenfrage: Aus den Roth'schen Ausführungen muss man den Eindruck gewinnen, als ob ich die Pelottenwirkung überhaupt bestritte. Das ist nicht richtig, und wer meine Arbeiten auf diesem Gebiete kennt, wird diese Ansicht geradezu für komisch halten. Ich behaupte auch in der von Roth citirten Arbeit nur, dass eine Einwirkung der Pelotten auf die Wirbelsäule ohne gleichzeitige wirkliche Extension der Wirbelsäule ausgeschlossen ist, weil bei Nichtspannung der Wirbelsäule sie nicht direct angegriffen wird sondern nur die Rippen. Diese aber weichen, wenn keine ordentliche Spannung der Wirbelsäulenelemente vorhanden ist, dem Pelottendruck aus, ohne es zu einer Hebelwirkung auf die Wirbelkörper

kommen zu lassen. Erst wenn durch eine forcirte Extension die Wirbelsäule so fest eingespannt ist, dass man die Pelotte als Hypomochlion betrachten kann, über das man den Rippenbuckel hinweghebelt, beeinflusst man auch den Wirbelkörper selbst. Ohne diese Extension und Fixation der Wirbelsäule aber erfolgt durch die Pelotte nur ein Fortdrücken der Rippen und eine Zerrung im costovertebralen Bandapparat. Ich denke, dass diese Verhältnisse so einfach wie klar sind. Von einem Widerspruch meinerseits kann also, wenn ich auch Pelotten anwende, gar nicht die Rede sein. Ich muss nur noch die Roth'sche Behauptung zurückweisen, dass ich seine Detorsionspelotten anwende. Nach dieser Aeusserung muss ich annehmen, dass Roth die Entwickelung des forcirten Redressements doch nicht so genau kennt. Ich will also ganz kurz recapituliren; Wullstein extendirt maximal und gipst zur weiteren Redression Pelotten ein, die ein unveränderlicher Bestand des Verbandes bleiben. Die Fixation findet durch Verband von Becken bis Kopf einschliesslich statt. Ob Wullstein seine Pelotten von Roth entlehnt hat, weiss ich nicht, glaube es aber nicht, weil ich in der Wullstein'schen Arbeit keine Angaben dafür vorfinde. Ich extendire auch maximal und gipse zur weiteren Redression meine Pelotten ein, die nicht von Roth entlehnt sind, da ich sie schon seit 1900 anwende (s. Centralblatt für Chirurgie 1901, Nr. 10, S. 265—267). Meine Pelotten sollen noch während des Gipsverbandes ein weiteres Redressement des Rippenbuckels ermöglichen. Ich bin seit 1900 unablässig bemüht gewesen, sie noch zu verbessern, und werde auch darüber demnächst berichten. Ferner nehme ich nicht den ganzen Kopf mit in den Verband hinein, wie Wullstein, sondern statt dessen eine Kopfextensionsvorrichtung, wie sie von anderer Seite auch angewandt wurde.

Da ich über mein Verfahren im Centralblatt für Chirurgie und auf der Naturforscherversammlung in Hamburg 1901 schon berichtet habe, hielt ich es für unnöthig und unbescheiden, mein Verfahren bei der Besprechung der Behandlungsarten so hervorzuheben, wie Roth es von seinem Portativapparat geschehen wünschte. Mein Verfahren gehört unter die Rubrik des forcirten Redressements und hat, wie ich hoffe, einige fördernde Veränderungen erfahren: id est Kopfextension statt Kopfverband, den man in der Praxis elegans sehr schlecht anwenden kann, und endlich Einwirkung auf den Rippenbuckel durch den festen Verband hindurch.

Gerade wegen der schweren Anwendung der Wullstein'schen

Methode in der Privatpraxis habe ich das Verfahren so modificirt. Ich freue mich, das alle Collegen, wie auch Roth selbst „diese forcirte Extension als eine zweckmässige Neuerung ansehen und mit Freude in ihr Heilverfahren aufnehmen“ (Roth). Ich meinerseits freue mich, wenn es dem Collegen Roth gelingt, uns seinen portativen Apparat so auszubauen, dass er in leichteren Fällen von Skoliose das forcirte Redressement ersetzt, in schweren eine sichere Nachbehandlung gewährleistet.

Ich „perhorrescire und verpöne“ das Detorquiren nicht, wie Herr Roth aus meiner Abhandlung heraus zu lesen glaubt. Ich halte nur das Deskoliosiren für zwecklos und das Detorquiren nur für förderlich, wenn es in Verbindung mit einer wirklich forcirten Extension der Wirbelsäule einhergeht.

Nachschrift.

Da ich sowohl von Roth als Bade mehrfach citirt worden bin, so gebe ich meine Ansicht in diesem Streitfall dahin ab, dass ich eine wirkliche Redression einer schweren Skoliose durch das Roth'sche Corset für völlig ausgeschlossen halte, wie ich überhaupt durch meine langjährige Erfahrung zu der Ansicht gekommen bin, dass mittelst eines Corsets allein die Redression einer Skoliose unmöglich ist. Dagegen eignet sich das Corset vorzüglich zur Festhaltung des durch das forcirte Redressement, durch Massage und Gymnastik erreichten Resultates. Hierzu kenne ich in der That kein besseres Mittel. Natürlich kann man auch an dem Roth'schen Corset, wenn es indicirt ist, bequem eine Kopfstütze anbringen.

Prof. Dr. **Hoffa**, Berlin.

Referate.

v. Hovorka, Die Aufgaben der Mechanik in der modernen Orthopädie. Aerztl. Centralzeitung. Wien 1902, Nr. 48.

v. Hovorka hat es in einem kleinen Artikel unternommen, die Aufgaben der Mechanik in der modernen Orthopädie zu präcisiren. Er stellt die natürliche Forderung, dass nur der wissenschaftlich für das Fach vorgebildete Arzt die orthopädische Mechanik in Anwendung bringen dürfe, da es ohne genaue anatomische Kenntnisse und ohne sicheres Verständniss für die durch die pathologischen Vorgänge geschaffenen Veränderungen keine orthopädische Mechanik gebe. Nur der Facharzt kann im gegebenen Falle die Nothwendigkeit eines orthopädischen Apparates entscheiden und die Mechanik desselben präcise angeben. Als oberstes Princip der Indicationsstellung für einen orthopädischen Apparat solle gelten, möglichst einfache Apparate in solchen Fällen anzuwenden, bei denen ein anderes Verfahren weniger günstige Chancen bietet, und ebenso in Fällen, wo die Apparate voraussichtlich nur kurze Zeit getragen werden müssen. Pfeiffer-Berlin.

Müller, Cursus der Orthopädie für praktische Aerzte. Berlin 1902, Otto Enslin.

Müller hat sich zur Aufgabe gestellt, „die Krankheiten vorzutragen, deren Kenntniss für den praktischen Arzt unerlässlich ist.“ Er behandelt die Verbiegungen der Wirbelsäule: Skoliose, Lordose, Kyphose, Spondylitis; spinale Kinderlähmungen, congenitale Luxation, Coxa vara, die tuberculösen Gelenkentzündungen und die Deformitäten des Fusses. Verfasser hat sich auf die Wiedergabe des Nothwendigsten beschränkt, erweckt aber in einzelnen Kapiteln den Eindruck des Nothdürftigsten. So wird das wichtigste Kapitel der Coxa vara in knapp einer Seite abgehandelt. Den breitesten Raum hat Müller überall der Therapie eingeräumt. Den praktischen Arzt hätte doch wohl zumeist die Symptomatologie und Diagnose nebst ihrer Deutung durch den pathologischen Befund interessirt. Der Mangel an Abbildungen macht sich ausserordentlich fühlbar, so bei der Skoliose vor allem, wo doch das Wort ohne Bild unverstanden bleibt — die beigegebenen 25 Bilder beziehen sich zumeist auf die Therapie. Unangenehm fallen wiederholte lapsus calami wie Cair für Sayre, Kümmel für Kümmell auf.

Stellt das Buch so mehr einen Cursus der orthopädischen Therapie dar, so ist der Bericht über die erwähnten Krankheiten und ihre Behandlungsmethoden nicht bis auf den heutigen Tag durchgeführt. Es fehlt z. B. die Er-

wähnung des Redressements der Skoliose; bei der Kümmell'schen Deformität vermisst man die Angabe, dass es sich zumeist — wenn nicht immer — um eine Compressionsfractur der Wirbel handelt.

Mit der Aufstellung des Krankheitsbildes der „hängenden Schultern" dürfte Müller wohl allein bleiben, ebenso wie mit der Bemerkung, dass die Sehnenplastiken „aus dem Gebiete der Orthopädie heraustreten und in das Gebiet der blutigen Chirurgie gehören, während doch Orthopädie nur mechanische, unblutige Chirurgie ist".

Die Luxation der Hüfte behandelt Müller durch Extension in einem Schraubenapparat mit nachfolgender Anlegung eines Hessing'schen Apparates Tags über. Nachts bleibt die Hüfte frei. Dieser Methode glaubt Müller „neben der blutigen und unblutigen Repositionsmethode einen gleichwerthigen Platz anweisen zu dürfen". Pfeiffer-Berlin.

Schmidt, Unser Körper. Leipzig 1903. II. Auflage.

Die neue Auflage des allgemein bekannten Buches „Unser Körper" von Schmidt weist mehrfache Verbesserungen auf durch die Vermehrung der äusserst instructiven Abbildungen, durch ein näheres Eingehen auf die äusseren Formen und Verhältnisse des menschlichen Körperbaues und durch Hinzufügung neuer Kapitel über allgemeine Muskellehre. Dem reichen Inhalte des vorzüglichen Buches lässt sich im Rahmen eines Referates nicht gerecht werden. Hier sei nur erwähnt, dass es eines der wenigen Bücher ist, die unbedenklich auch dem Laien in die Hand gegeben werden dürfen. Es sei allen, die sich durch Leibesübungen gesund, stark, frisch und froh erhalten wollen, bestens empfohlen.
Pfeiffer-Berlin.

Hasebrock, Ueber Muskelarbeit und Muskelermüdung, ein Beitrag zur Würdigung der Zander'schen mechanischen Heilgymnastik. Mittheilungen aus den medico-mechanischen Zander-Instituten, Heft 1.

Hasebrock stellt sich in seiner Arbeit über Muskelarbeit und Muskelermüdung auf den Standpunkt Horvath's, dass nämlich überall dort die Ermüdbarkeit auftritt, wo der Wille und der Verstand mit der Function der Muskeln im Zusammenhange steht. In der That scheinen ja die unwillkürlichen Muskeln unermüdbar. Es muss also umgekehrt je weniger bewusste Nervenarbeit und bewusste Contractionsimpulse zur Muskelarbeit aufgewendet werden, um so weniger Ermüdung eintreten; um so günstiger liegen in diesem Falle auch die Verhältnisse für ein Erstarken des Muskels durch die Uebung. Der Erfolg der Uebungen hängt also davon ab, in wieweit es gelingt, dieselben unabhängig vom Willen, „mechanisch" zu absolviren. Die manuelle Gymnastik entspricht diesen Bedingungen am wenigsten, dagegen bieten die Zander-Apparate die Möglichkeit, automatisch zu arbeiten unter äusserst geringem Aufwand von bewusster Nervenarbeit. Hierauf beruht ihre Ueberlegenheit über die manuelle Gymnastik. Pfeiffer-Berlin.

Zabludowski, Ueber die Verwendung Blinder zur Ausübung der Massage. Die Krankenpflege Band 1, Heft 4.

Zabludowski hat sich über seine Erfahrungen geäussert, die er bei der Verwendung Blinder zur Ausübung der Massage gesammelt hat. Im all-

gemeinen steht er der Blindenmassage ablehnend gegenüber, da sie grosse Gefahren für den Patienten wie für den Masseur bietet. Selbst das feinste Gefühl der blinden Masseure kann das Auge nicht ersetzen, um so weniger als es bei den schnellen Bewegungen der massirenden Hände nicht zur Geltung kommt. Der Blinde wieder ist leicht einer Ansteckungsgefahr ausgesetzt; er überträgt eventuell die Ansteckung sofort weiter. — Die von Zabludowski selbst ausgebildeten blinden Masseure waren, sobald sie auf sich selbst angewiesen waren, nicht konkurrenzfähig mit sehenden. Es muss daher ausgesprochen werden, dass eine Einführung der Massage als Unterrichtsgegenstand in Blindenanstalten keinen praktischen Werth hat. Pfeiffer-Berlin.

Giertzen, Hjertets behandling med.-medicinsk gymnastik och massage. North Magazin for Coegeridenskaben. Aarg. 63, 1902, Nr. 83.

Verfasser gibt eine Darstellung von der in Christiania im orthopädisch-medicogymnastischen Institut geübten Behandlung von Herzkrankheiten. Das Ziel der mechanischen Behandlung dieser Krankheiten ist, den Herzmuskel auf einmal zu schonen und üben. Verfasser huldigt der Anschauung, dass die gymnastische (schwedische) Behandlung den grossen Vortheil vor der Oertel'schen, die Verfasser eingehend bespricht, hat, dass sie nicht so den Herzmuskel anstrengt wie die letztere. Die Gymnastikbehandlung ist also ungefährlicher, daher ohne Zweifel vorzuziehen. Haglund-Stockholm.

Brieger, Die Bedeutung der Wasser- und Massagebehandlung. Hygienische Volksschrift 1902, Nr. 1.

Brieger bespricht nach einem kurzen Ueberblick über die Geschichte der Wasser- und Massagebehandlung die einzelnen Anwendungsweisen der Wasserproceduren mit ihren Einflüssen auf den Körper und die Technik, sowie die Wirkungen der Massage, und weist darauf hin, welch hohe Bedeutung diesen Behandlungsmethoden nicht nur für die ärztliche Kunst, sondern auch culturell und als Mittel zur Erhaltung der Gesundheit zukomme, indem sie den Menschen zwingen, sich mit dem eigenen Leib und dessen Pflege näher zu beschäftigen und sich durch planmässige und systematische Abhärtungsmassregeln zu kräftigen. Eberwein-Berlin.

Gourdon, Le service de massage et gymnastique médicale de l'hôpital des enfants de Bordeaux. Revue mensuelle de Gynécologie etc. 1902.

Verfasser gibt einen Bericht über das allmähliche Entstehen und die 1899 erfolgte Einrichtung einer eigenen orthopädischen Abtheilung in dem Kinderhospital von Bordeaux. Abbildungen zeigen die zweckmässig eingerichteten Räumlichkeiten; den Schluss macht eine kurze Statistik der bisher behandelten Fälle. Becher-Berlin.

Bier, Ueber praktische Anwendung künstlich erzeugter Hyperämie. Therapie der Gegenwart. Februar 1902. Heft 2.

Als Ergänzung zu seinem Vortrag auf dem Congress für innere Medicin gibt Bier in diesem Aufsatze eine Darstellung der praktischen Anwendungsweise sowohl der arteriellen als auch der Stauungshyperämie. Mit ganz primi-

tiven Apparaten, die sich aus dem entweder durch eine Spiritusflamme oder durch einen Bunsenbrenner gespeisten Quincke'schen Schornstein, und aus einem mit Ausschnitten versehenen, mit Wasserglas getränkten Holzkasten zusammensetzen und deren Dichtung durch Polsterwatte erreicht wird, erreicht man die gleich günstigen Resultate wie mit theueren, complizirten, und es ist auch dem praktischen Arzte dadurch die Möglichkeit gegeben, einschlägige Fälle selbst zu behandeln.

Durch die mit diesen Apparaten erzeugte arterielle Hyperämie erreicht man eine auflösende Wirkung krankhafter Ablagerung, ferner eine direct resorbirende und auch schmerzstillende Wirkung. Auch krankhaft veränderte Gefässe werden im günstigsten Sinne angeregt und geübt; endlich wirkt diese Hyperämie auch antibacteriell. Contraindicirt ist sie bei allen tuberculösen Gelenkerkrankungen.

Die Stauungshyperämie lässt sich entweder durch Anlegung einer Gummibinde oberhalb des Erkrankungsheerdes erzeugen (man thut gut, peripher gelegene gesunde Körpertheile durch dreifache Abwicklung mit einer Flanellbinde von der Stauungswirkung auszuschalten), oder durch Anwendung des alten Zunod'schen Stiefels, bei welchem durch Luftverdünnung über der erkrankten Partie die Stauung erreicht wird. Letzterer ist von Bier durch Verkleinerung noch vereinfacht worden. Wichtig ist, dass bei der Anwendung der Stauungshyperämie unter keinen Umständen Schmerzen erzeugt werden dürfen. Man kann dieselbe dauernd mehrere Tage einleiten und dann einen Ruhetag einschieben, oder auch 8—10 Stunden andauern lassen und die übrige Zeit des Tages durch Hochlagerung des Gliedes und Massage eine Abschwellung desselben erreichen.

Bewährt hat sich die Stauungshyperämie zur Erreichung von Knochenverdickungen (bei Pseudarthrosen), dann bei der Gelenktuberculose, endlich auch in vorzüglicher Weise bei gonorrhoisch erkrankten Gelenken.

Helbing-Berlin.

Freiberg, Wolff's law and the functional pathogenesis of deformity. The American journal of the medical sciences, December 1902.

Freiberg unterzieht das Transformationsgesetz und die Folgerungen aus demselben, nämlich die Lehre von der functionellen Gestalt der Knochen und von der functionellen Pathogenese der Knochendeformitäten einer strengen Kritik. Aus der „auffallenden Aehnlichkeit" der Anordnung der Knochenbälkchen im oberen Theil des menschlichen Schenkelknochens mit den Spannungstrajectorien, wie sie die graphische Statik in einem oberschenkelähnlich geformten Krahn zeichnen lehrt, dürfe noch nicht die Behauptung der mathematisch genauen Uebereinstimmung deducirt werden. Denn einerseits sei der Trochanter, andererseits der Zug der Musculatur ausser Betracht gelassen. Ausserdem besitze der Oberschenkel eine gewisse Widerstandsfähigkeit gegen abnorme Krafteinwirkungen, und diesen „Festigkeitscoefficienten" berechnen zu wollen, halte er für aussichtslos. Aber, gesetzt den Fall, alle diese Berechnungen wären gelungen und die Uebereinstimmung der Spongiosastructur mit den Kraftlinien erwiesen, so ist damit doch noch nicht gesagt, dass auch die Compacta nichts anderes sei als eine Verdichtung der Spongiosazüge, die mathematische Curve aus dem Zusammentreffen der verschiedenen Trajectorien

— damit fällt aber die Behauptung von der functionellen Gestalt. Wie vor ihm Zschokke und Schmidt, untersuchte Freiberg Säugethierknochen nach Wolff's Methode, und zwar die Oberschenkel vom Rind, Lama, Schaf. Leopard, Pavian, Orang und Gibbon; ferner studirte er die beiden Femora eines Menschen, der an einseitiger congenitaler Hüftgelenksverrenkung gelitten hatte und diejenigen einer 35jährigen Idiotin, die niemals gehen gelernt hatte. Ergebniss: 1. Die streng mathematische Auffassung des Wolff'schen Gesetzes und seiner Folgesätze erscheint bisher durch Zeichnung und Berechnung noch nicht gerechtfertigt. 2. Ausgenommen die mathematische Genauigkeit stimmt das Wolff'sche Gesetz und seine Folgerungen mit des Verfassers Beobachtungen überein. 3. Daraus folgt aber noch nicht die Nothwendigkeit, uns in der Therapie etwa der sogen. functionellen Methoden bedienen zu müssen; diese sind nicht nur aus theoretischen, sondern auch aus praktischen Gründen anzuwenden. Gottstein-Berlin.

Haglund, Om Wolff's Transformationslag och funktionell Ortopedi. Upsala Läkarefirenings Förhandlinger. N. F. Bd. VII, 1902, S. 403.

Anlässlich des Todes Julius Wolff's gibt der Verfasser eine Uebersicht über die historische Entstehung und den Inhalt des Wolff'schen Transformationsgesetzes und dessen Bedeutung für die orthopädische Chirurgie und dadurch auch eine Darstellung des wichtigsten Theils von Wolff's nun abgeschlossener, unverdrossener Wirksamkeit im Dienste der Chirurgie. Ausserdem behandelt Verfasser einige Hauptrichtungen in dem nun herrschenden, in bedauerlichem Grade gehässigen Streite um das Transformationsgesetz, besonders soweit er die sogen. Krahntheorie betrifft. Aus den hinzugefügten kritischen Bemerkungen des Verfassers geht hervor, dass er in seiner Auffassung der Skeletdeformitäten den Wolff-Roux'schen Anschauungsweisen huldigt, und dass es nach seiner Ansicht von den vielen Gegnern Wolff's noch keinem gelungen ist, in nennenswerthem Grade die grosse, für die Entstehung und Entwickelung einer rationellen Orthopädie in gewissem Grade grundlegende Bedeutung von Wolff's 3½ Decennien langer, zielbewusster Forschung zu mindern. Literaturverzeichniss von 136 Nummern. Autoreferat.

Friedland, Die modernen Ansichten über die Entstehung der Doppelbildungen. Von der Würzburger medicinischen Facultät gekrönte Preisschrift (1901).

In übersichtlicher und recht anziehender Form gibt Verfasser eine Uebersicht über die herrschenden Ansichten, die Genese der Doppelbildungen betreffend. Wenn auch, wie dies schon aus dem Titel hervorgeht, den jüngsten Arbeiten auf diesem Gebiete ein grösserer Raum gegeben wird, so ist auch, soweit dies für das Verständniss nothwendig ist, den älteren Anschauungen und den mit der einschlägigen Frage sich beschäftigenden experimentellen früheren Arbeiten genügend Rechnung getragen.

Der erste Abschnitt beschäftigt sich mit der sogen. Verwachsungstheorie, deren geistiger Vater Lemery ist. Wenn auch unter ganz bestimmten Bedingungen die Concrescenz zweier oder mehrerer Embryonalanlagen möglich ist, so steht noch bis jetzt der Beweis aus, dass sich aus durch Verwachsung

entstandenen Doppelelementen Monstrositäten im genannten Sinne entwickeln. Ferner würden gerade die Triplicitäten, wenn man auf dem Boden der Concrescenztheorie steht, in ihrer Erklärung ganz besondere Schwierigkeiten machen. Dasselbe gilt für die Erklärung des „Foetus in foetu".

Im zweiten Haupttheil der Arbeit, welcher sich mit der Spaltungstheorie beschäftigt, wird der Versuch gemacht, dieser Anschauung zu ihrem Rechte zu verhelfen. Die experimentellen Versuche von Born und Priesch haben gezeigt, dass schon Keimfragmente im Stande sind, vollkommene, wenn auch kleinere Individuen zur Entwickelung gelangen zu lassen. Bei nicht vollkommener Trennung der Keimtheile entstehen dann Doppelbildungen. Man muss also die Mehrfachbildungen aus einem Ei lediglich durch mechanische oder partielle Trennung und Isolirung von Eimaterie entstanden denken. Anhangsweise werden dann die rein speculativen Theorien, die sich auf bestimmte Befunde stützen, wie die Hertwig'sche Gastrulationstheorie, die Gerlach'sche Bifurcationstheorie und endlich die Radiationstheorie von Rauber besprochen.

Helbing-Berlin.

Przegendza, Beitrag zur Lehre von den Doppelmissbildungen. Dissertation. München 1902.

Nach einigen einleitenden Bemerkungen über die Entstehung der Missbildungen im allgemeinen, wobei sich Verfasser an die Ausführungen von Förster und Ahlfeld hält, kommt er auf die Doppelmissbildungen zu sprechen, bei deren Genese er die Verwachsungstheorie erwähnt, die er für widerlegt hält, um dann ebenso kurz auch der Spaltungstheorie zu gedenken. Den grössten Theil der Arbeit nimmt die Beschreibung des Geburtsverlaufs der Missgeburt und dieser selbst ein. Es handelte sich um einen Dicephalus tripus, der mit den bisher beschriebenen Fällen im allgemeinen übereinstimmt; was ihn aber von den beobachteten Fällen auszeichnet, ist eine Sacralcyste; eine solche scheint bei einem Dicephalus noch nicht gesehen worden zu sein.

Blencke-Magdeburg.

Bilhaut, Pouce surnuméraire de la main gauche. Annales de Chirurgie et d'Orthopédie, 1902, Nr. 3.

Beschreibung und Röntgenbild eines überzähligen Daumens. Der Metacarpus spaltete sich Y-förmig in der Mitte, der radiale schwächere Ast setzt sich in eine Endphalanx fort. Während Verfasser in einem früher beschriebenen Falle von Verdoppelung der Endphalanx dadurch ein vorzügliches Resultat erzielte, dass er die einander gegenüberstehenden Hälften entfernte und die anderen Hälften zu einer einzigen Phalange vereinte, schlägt er für Fälle der hier beschriebenen Art die Abtragung des überzähligen Daumens vor.

Eckstein-Berlin.

Ehmke, Ueber die Syndactylie. Dissertation. Kiel 1902.

Verfasser bespricht zunächst die verschiedenen bekannten Theorien über die Entstehung des Leidens, die verschiedenen Arten der Verwachsung, zählt die verschiedenen Operationsmethoden auf und reiht diesen kurzen obigen Betrachtungen 15 Fälle an, die im Anschar-Schwestern- und Krankenhause im Laufe der letzten 20 Jahre behandelt wurden. Die vorliegenden Fälle dürften auch nach des Verfassers Ansicht kaum zufrieden stellen, denn es war wieder-

holt Wiederverwachsung mehr oder weniger eingetreten, andererseits auch Narbencontractur mit folgender lateraler Krümmung und Beugehaltung eines oder mehrerer Finger. Bei der Didot'schen Methode scheint ihm der letztere Uebelstand vermeidbar zu sein, deshalb gibt er ihr auch den Vorzug vor der Zeller'schen. Blencke-Magdeburg.

Daniel, Un cas de malformations multiples des membres chez un nouveauné. Main-bote double; double malformation du coude; pied-bot gauche. Bulletins et Mémoires de la Société anatomique de Paris 1902.

Am rechten Arm fehlt der Radius, der linke ist rudimentär, nur in der Länge von 1½ cm entwickelt steht der Humerus in Gelenkverbindung und setzt sich nach unten mittelst eines fibrösen Stranges an der Fascie der Mittelhand an. Der Metacarpus wird nur von 4 Knochen gebildet. Die Hand steht in Varusstellung, der Daumen wird von einem Hautappendix gebildet. Der linke Fuss ist in Equino varus-Stellung. Zander-Berlin.

Schoedel, Einseitige Bildungsfehler der Brustwandung und der entsprechenden oberen Gliedmasse. Jahrbuch für Kinderheilkunde 54, 3. Folge, 4. Band.

Ein Fall eigener Beobachtung regte Schoedel an, die in der Literatur vorhandenen einschlägigen Fälle zu sammeln und der Aetiologie dieser Deformitäten auf den Grund zu gehen. Schoedel sah ein 6jähriges Mädchen mit rechtsconvexer Dorsalskoliose, einem Mangel des sternocostalen Theiles des linken M. pectoralis major und völligem Mangel des M. pectoralis minor. Ausserdem fehlte ein 1 cm langes Stück vom Sternalende der 3. linken Rippe. Die linke obere Extremität zeigte leichte Atrophie, ferner Brachydactylie und Syndactylie an den mittelsten drei Fingern. — Schoedel fand 2 gleichartige und 13 ähnliche Fälle veröffentlicht; 7 weitere Fälle zeigen wohl auch Veränderungen am Thorax, jene der Extremitäten sind jedoch nur angedeutet. Die Skoliose ist fast in allen Fällen vorhanden, besonders bei Rippendefecten, doch ist sie niemals hochgradig. Neben der vorherrschenden Dorsal- kommt auch Totalskoliose vor. Die Convexität zeigt ungefähr gleich oft nach der Seite der Missbildung wie nach der Gegenseite. In einem Falle war die Skoliose dadurch entstanden, dass das Individuum den Arm nur durch Beugung des ganzen Oberkörpers nach der Gegenseite über die Horizontale erheben konnte: die Convexität war demgemäss auf der Seite der Deformität. — In ätiologischer Hinsicht meint Schoedel neben der Erblichkeit nur mechanische Ursachen gelten lassen zu dürfen und verwirft die Annahme fehlerhafter Keimanlage, fötaler Erkrankungen, wie Rhachitis, Osteomalacie, Muskel- und Nervenerkrankungen und Traumen von aussen. Schoedel erklärt sich das Entstehen der Missbildungen durch den Druck des Gesichtsschädels gegen die Brust und den zwischen beiden eingepressten Arm (5. bis 9. Schwangerschaftswoche). Enge des Amnions soll dazu Veranlassung geben. Gottstein-Berlin.

Kopfstein, Angeborener Defect der beiden Brustmuskeln der linken Seite. Wiener klinische Wochenschrift 1902, Nr. 33.

Verfasser beschreibt einen durch Flughautbildung zwischen Oberam und Thorax complicirten Fall von angeborenem Defect des Musculus pectoralis

major und minor. Die im Sinne der Elevation und Abduction vorhandene Beweglichkeitsbeschränkung des Armes wurde durch eine plastische Operation beseitigt. Auch das kosmetische Resultat war, nach der Photographie zu urtheilen, ein recht befriedigendes. Helbing-Berlin.

Helbing, Ein Fall von totalem Defect der Tibia. Berliner klinische Wochenschrift 1902, Nr. 14.

Helbing demonstrirt einen Fall von totalem einseitigem Defect der Tibia verbunden mit Polydactylie bei einem abgesehen von geringer Atrophie an den Oberschenkeln sonst wohlgebildeten sechswöchentlichen Kinde. Der Unterschenkel ist abnorm verkürzt und zeigt eine hochgradige nach hinten und aussen convexe Krümmung. Die Weichtheile an der Innenseite des Fusses sind stark verkürzt, es fehlen Tibia und Patella, der Fuss steht in hochgradiger Varusstellung, der Vorderfuss ist gegen den Hinterfuss abgeknickt, als besondere Rarität acht Zehen, sieben Metatarsi; der Tarsus ist normal.

Eberwein-Berlin.

Hagmeister, E., Ueber angeborenen Mangel der Fibula. Dissertation. Kiel 1902.

Verfasser schickt einen kurzen Ueberblick über die Geschichte der Missbildungen voraus, in dem er sich im wesentlichen an die Ausführungen Förster's hält. Er stellt dann die bis jetzt veröffentlichten Fälle zusammen, 42 an der Zahl, denen er noch eine eigene Beobachtung anreiht. Es handelt sich um einen 1½ Jahr alten Knaben. Das Röntgenbild zeigt vollständigen Mangel der Fibula, des Os cuboid. und der zwei äusseren Metatarsalknochen mit ihren Zehen. — Die therapeutische Behandlung war eine operative. An der Hand dieser 43 Fälle macht Verfasser statistische Angaben und kommt dann noch mit wenigen Worten auf die Ursache dieser Missbildungen zu sprechen, ohne dabei zu einem bestimmten Urtheil zu kommen. — Verfasser dürfte wohl die Literatur über dieses Thema nicht ganz erschöpft haben; vor allen Dingen scheint ihm die sehr umfangreiche Arbeit Haudek's im IV. Band dieser Zeitschrift entgangen zu sein, der schon im Jahre 1896 103 sichere Fälle von cong. Fibuladefect zusammenstellen konnte. Blencke-Magdeburg.

Taylor, Chronic joint disease in children. The Medical News 1902, August 16.

Von den chronischen Gelenkentzündungen der Kinder sind gegen 90% tuberculöser Natur. Nach den umfangreichen Statistiken New Yorker Spitäler machen die chronischen Gelenkentzündungen der Kinder ein Viertel des orthopädischen Materials aus. Syphilitische Gelenkentzündungen sind verhältnissmässig selten. Ueber einen chronisch verlaufenen Fall von eitriger Gelenkentzündung bei Osteomyelitis berichtet Goldthwait. Bezüglich der Vertheilung der tuberculösen Entzündung auf die verschiedenen Gelenke ergeben sich folgende Verhältnisse. Reichlich zwei Fünftel der Fälle betreffen die Wirbelsäule, zwei Fünftel das Hüftgelenk, von dem restlichen Fünftel entfällt die Hälfte auf das Kniegelenk. Charakteristisch ist der schleichende Beginn; monatelang kann ein Heerd unbeachtet vorhanden sein, bis ein geringer Anstoss die schweren Erscheinungen zum Ausbruche bringt. In dieser Latenzperiode lässt sich die Krankheit aus der Steifheit, Vorsichtigkeit, Aengstlichkeit der Kinder bei ge-

wissen Bewegungen erkennen. Beim Zunehmen der Störungen sind nach Taylor's Beobachtungen folgende Fehldiagnosen vorgekommen: Rheumatismus (in 11 Fällen), Schwäche (2), Fehlen irgend einer Erkrankung (3), rasches Wachsthum (1), Simulation (1), nervöse Erschöpfung (1), Neuralgie (1), Entzündung der Nackenmuskeln (1), Torticollis (2), Skoliose (5), Coxitis (6) statt Spondylitis, Asthma (2), Pneumonie (1), Lungen- und Herzaffectionen in je 1 Falle, Würmer (12), Nierensteine (3), Blasensteine (1), Uteruskolik (1). — Schmerzen im Knie sind nicht so pathognomonisch für Coxitis, wie allgemein angenommen und gelehrt wird; sie tritt ausser bei Gonitis auch bei Spondylitis auf und kann bei Coxitis fehlen. „Das früheste und feinste Symptom der Spondylitis ist die Beschränkung der Hyperextension im Hüftgelenke", bei Gonitis die Verlängerung der Extremität. — Taylor ist zur Ueberzeugung gelangt, dass der von Louis, Rokitanski u. A. nachgewiesene Antagonismus zwischen Rheumatismus und Tuberculose auch für die Gelenkentzündungen Gültigkeit habe, ferner, dass ein gleicher Antagonismus zwischen Rhachitis und tuberculösen Gelenkentzündungen bestehe.

Gottstein-Berlin.

Hoffmann, Acute osteomyelitic arthritis of infants. Medical Bulletin of Washington-University for September 1902.

Die acute osteomyelitische Gelenkentzündung der Kinder wurde 1874 zum erstenmal als eigenes Krankheitsbild von Thomas Smith in London beschrieben, doch rührt diese Benennung von Jules T. La Terrisse in Paris her (1833). Synonyma sind: peracute articular ostitis und peracute epiphyseal ostitis (Barwell); Epiphysentrennung (Klose); eitrige Entzündung des wachsenden Knochens (Mac Namara). Thomas Jones beschreibt die Krankheit unter dem Kapitel der Osteomyelitis. 1889 sammelte Townsend die veröffentlichten und die von ihm selbst beobachteten Fälle, im ganzen 71. Hoffmann fügt 51 hinzu, darunter 8 Fälle eigener Beobachtung.

Die Krankheit tritt meist im ersten Lebensjahre auf — in 79 von 91 Fällen. Wright berichtet sogar über einen Fall intrauteriner eitriger Gelenkentzündung. Der Process beginnt fast immer in der Epiphyse, der Eiter bricht ins Gelenk durch. Dass Traumen bei der Entstehung eine Rolle spielen, haben Becker, Krause u. A. durch Versuche erwiesen. Begünstigend wirken vorausgegangene schwere Erkrankungen: Scharlach, Masern, Windpocken, Keuchhusten, Nabeleiterung. Oft fehlt jede Veranlassung. Knaben und Mädchen erkranken im Verhältnisse von 51 : 31. — Frühzeitige, richtige Diagnosestellung ist für die Prognose sehr bedeutungsvoll. Differentialdiagnostisch kommen in Betracht: rheumatische Gelenkentzündung (ist sehr selten, wird aber häufig diagnosticirt), Verstauchung und Verrenkung, syphilitische Knochenentzündung, acute tuberculöse Gelenkentzündung; in einem Falle wurde ein rasch wachsendes Sarkom angenommen. Die Prognose ist ungünstig (46% Sterblichkeit), kann aber, wie die Fälle Hoffmann's beweisen, durch chirurgische Eingriffe sehr gebessert werden: frühzeitige Eröffnung, Eiterentleerung, Drainage. Die überlebenden Kinder behalten meist Schlottergelenke, seltener Ankylosen; noch seltener wird die Function der Gelenke wieder normal.

Gottstein-Berlin.

Port, Die Behandlung der Gelenktuberculose. Nürnberg 1902.

Port hat, um die noch immer herrschende Unsicherheit bei der Behandlung der Gelenktuberculose zu beseitigen, Regeln aufgestellt, nach denen sich der Praktiker in concreten Fällen richten kann. Die in Betracht kommenden Massnahmen sind entweder operative Eingriffe, wie Arthrectomien, Resectionen und Amputationen oder conservative Methoden, wie die Ruhigstellung des Gelenkes mit oder ohne Extension, Injectionen von Medicamenten ins Gelenk und die Bier'sche Stauung. Die Auswahl der passenden Behandlung im Einzelfall richtet sich nach der Art der Erkrankung, dem Alter des Patienten und der Art des befallenen Gelenkes. Die allgemeinen Gesichtspunkte, zu denen Port kommt, sind folgende: 1. Die Tuberculose im Kindesalter bis zur Pubertät eignet sich ausschliesslich für die conservative Behandlung. 2. Die tuberculösen Knie- und Fussgelenksentzündungen bei Erwachsenen sind zu operiren, sobald die Diagnose gesichert ist. 3. Die tuberculösen Erkrankungen der oberen Extremität bieten auch bei Erwachsenen günstige Aussichten für die unblutige Behandlung. Hier muss eine genaue Localdiagnose über den Grad und Charakter der Erkrankung den Ausschlag geben. 4. Bei alten Leuten bietet die conservative Behandlung der Gelenktuberculose keine Aussichten auf Erfolg; hier ist meist die Amputation indicirt. 5. In den Anfangsstadien des Leidens wird man sich im allgemeinen am schwersten zu operativem Vorgehen entschliessen.

Dass ausser diesen wissenschaftlichen Gesichtspunkten auch rein äusserliche Verhältnisse für die Bestimmung der anzuwendenden Therapie entscheidend ins Gewicht fallen können, versteht sich von selbst. Pfeiffer-Berlin.

Mermingas, Beitrag zur Kenntniss der Blutergelenke. Arch. f. klin. Chir. Bd. 68, Heft 1, S. 188.

Mermingas theilt die Krankengeschichten von 3 männlichen, jugendlichen Individuen mit, bei denen das Bestehen von Hämophilie durch schweres Nasenbluten etc. sich documentirt hatte. Die Gelenkerkrankungen zeigten folgende Merkmale:

a) Sie waren ohne jede vorherige Schädigung oder nach besonders leichten Traumen aufgetreten.

b) Zuerst war das Kniegelenk (einseitig oder doppelseitig) befallen.

c) Anfangs nur geringe oder auch gar keine Gehstörung.

d) Grosse Neigung zu Recidiven am gleichen oder anderen Gelenken, aus denen sie sich langsam mit dauernder Schädigung oder schnell ohne Störungen zurückziehen.

e) Regelmässig hatten sie eine Verdickung des Gelenkes mit oder ohne Schmerzen zur Folge, die eine Bewegungsbeschränkung herbeiführte.

f) Stellungsanomalie (Subluxation, Valgus-, Varusstellung) vorhanden.

Therapie: Immobilisation in günstigster Stellung, allmähliche Correctur der fehlerhaften Stellung. Herz-Berlin.

Wilde, Ueber tabische Gelenkerkrankungen. Deutsche Zeitschrift für Chirurgie 65. Bd., 5. u. 6. Heft.

Wilde äussert sich über die tabischen Gelenkerkrankungen in ihrer klinischen Erscheinung, sowie in Bezug auf die durch das Durchleuchtungs-

verfahren nachgewiesenen Veränderungen an der Hand zweier Krankengeschichten und acht sehr genau besprochener Röntgenogramme wie folgt: „Bei Tabeskranken tritt scheinbar spontan oder im Anschluss an Traumen, meist leichterer Natur, ein starker Gelenkerguss auf, verbunden mit derber Schwellung der umgebenden Weichtheile bis zu den benachbarten Gelenken, oder beim Befallensein der Schulter bis über den halben Thorax sich erstreckend. Diese Schwellung zeigt eine eigenthümlich derbe Beschaffenheit. Die Haut über dem Gelenk ist meist unverändert, von normaler Farbe und Temperatur, häufig von dilatirten Hautvenen durchzogen; doch kommen auch Röthung und Temperaturerhöhung der Haut des befallenen Gelenkes vor. Bei Bewegungen sind im Gelenk crepitirende, manchmal laut krachende Geräusche vorhanden.

Das Charakteristicum dieses ganzen krankhaften Processes ist die völlige Schmerzlosigkeit der Gelenke, sowie das ungestörte Allgemeinbefinden der Patienten. Sie beachten die Erkrankung gar nicht und werden erst durch die allmählich sich entwickelnde Dislocation der Gelenkenden, das Schlottrigwerden des Gelenkes aufmerksam. Sie haben keinen sicheren Halt mehr in demselben. Untersucht man ein solches Gelenk, so findet man häufig schon frühzeitig hochgradige Veränderungen in demselben: Abgeschliffene atrophische oder stark gewucherte Gelenkenden, Fracturen derselben, lose Knochenpartikel, Exostosen, Verknöcherungen von Bändern, Sehnen und Muskeln, vor allen Dingen aber eine hochgradige Lockerung der Bänder und Erschlaffung der Kapsel, die die perversesten Stellungen der Knochen zulassen. Es ist häufig eine ausserordentliche abnorme Beweglichkeit in den Gelenken vorhanden."

Pathologisch-anatomisch unterscheidet Wilde mit den neueren Autoren eine atrophische und hypertrophische Form der Arthropathien. Er gibt übrigens zu, dass, wie Virchow, v. Volkmann und Rotter betonen, das pathologisch-anatomische Bild dem der Arthritis deformans sehr ähnlich ist. Jedoch lassen die klinischen Erscheinungen beider Krankheiten eine Verwechselung nicht zu. Für die Arthritis deformans sei im Gegensatz zur Arthropathie hervorgehoben: Allmählicher Beginn, chronischer Verlauf, sehr heftige Schmerzen. Neigung zu Versteifungen. Was die Aetiologie der Arthropathie anbelangt, so steht Wilde auf dem Standpunkt der meisten neueren Autoren, er macht die Degeneration der sensiblen Nerven für die Entstehung des Leidens verantwortlich. Für die Behandlung stellt Verfasser den einleuchtenden Grundsatz auf, den Tabiker auf jeden Fall vor langem Krankenlager zu bewahren. Diesem Zwecke dient am besten die ambulante Behandlung mittelst der Schienenhülsenapparate, wie sie Ahrens beschrieben hat.

Zum Schluss geht Wilde noch kurz auf eine praktisch wichtige Frage ein, die bei der Begutachtung derartiger Kranken an den Arzt herantritt. Er spricht sich dafür aus, im Sinne des verletzten Tabikers zu entscheiden, wenn nachgewiesen wird, dass durch einen Betriebsunfall eine Verschlimmerung des bestehenden Leidens hervorgerufen ist. Sachs-Berlin.

Archambaud, Traitement des ankyloses. Annales de chirurgie et d'orthopédie, Tome XV, Nr. 8.

Archambaud sieht als Hauptursachen der Ankylose an: Rheumatismus, Gicht, Gonorrhoe, periarticuläre Phlegmonen, traumatische Läsionen, gewisse

Infectionskrankheiten u. a. m. Ohne Rücksicht auf die Aetiologie aber sei in jedem Falle als Ursache der Ankylose eine zu lange ausgedehnte absolute Immobilisation des Gelenkes verantwortlich zu machen. Archambaud wendet daher der Prophylaxe der Ankylose besondere Aufmerksamkeit zu. Er lässt in allen Fällen, die eine Immobilisation nothwendig machen, täglich 1—2mal eine Bewegung in dem erkrankten Gelenk ausführen, auch bei starken Schmerzen. Dadurch würde zwar unter Umständen der Kranke einige Tage länger an das Bett gefesselt, dafür aber der Entstehung einer Ankylose wirksam entgegengearbeitet und eine viele Monate dauernde mühevolle Nachbehandlung überflüssig gemacht. Unter 300 so behandelten Patienten, die an acutem Gelenkrheumatismus oder gonorrhoischer Arthritis litten, hat Archambaud in keinem Falle die Entstehung einer Ankylose oder eine andere Complication beobachtet. Verfasser spricht seine Ueberzeugung dahin aus, dass die Ankylose aus der chirurgischen Nomenclatur verschwinden müsste; abgesehen von den Fällen, in denen sie, wie beim Tumor albus, gewollter therapeutischer Effect ist und den einzigen Weg zur Heilung darstellt, müsste die Behandlung aller das Gelenk oder die Umgebung des Gelenkes betreffenden Erkrankungen mittelst absoluter Immobilisation endlich aufgegeben werden.

Unter den ausgebildeten Ankylosen unterscheidet Archambaud wahre oder knöcherne (complete und incomplete) und falsche (fibröse oder periarticuläre).

Die Beseitigung einer knöchernen completen Ankylose bietet grosse Gefahren. Bei dem Versuch, sie durch forcirte Bewegungen in Narkose zu brechen, kann in seltenen Fällen eine Fractur der darüber oder darunter gelegenen Theile eintreten, während die Ankylose selbst persistirt. Deshalb Vorsicht! Die Resection der ankylosirten Partie gibt nach Archambaud selten ein gutes Resultat, sehr häufig kommt nach der Operation eine neue Ankylose zu Stande. Die Resection ist daher nur bei schweren Functionsstörungen zulässig.

Alle incompleten Ankylosen, d. h. solche, bei denen die Vereinigung nicht die ganze Gelenkfläche betrifft, sind nach Archambaud's Ansicht durch eine rationelle mechano-therapeutische und orthopädische Behandlung heilbar, indem man die Ankylose entweder in einer Sitzung oder nach und nach bricht; aber auch nach erfolgter Ruptur kehrt nicht sofort die spontane Beweglichkeit wieder, sondern es bedarf noch einer mehr oder weniger lange fortgesetzten Nachbehandlung.

Für das Brisement einer Ankylose in einer Sitzung ist, wenn man von ganz frischen Fällen absieht, die Narkose nothwendig; es sind jedoch bei der Ruptur einer Ankylose in Narkose schwere Shokwirkungen beobachtet worden, und auch Todesfälle finden sich in der Literatur verzeichnet.

Ist die Ankylose beseitigt, so hat man die Aufgabe, ihr Wiedereintreten zu verhindern; dies geschieht durch Massage und passive Bewegungen. Die Dauer der einzelnen Massagesitzung soll sich nach der Schmerzhaftigkeit des Gelenkes richten, aber nicht unter 20 Minuten betragen. Im Anschluss an die Massage mobilisirt man das Gelenk, indem man alle in ihm normalerweise ausführbaren Bewegungen vornimmt und ihre Excursionsgrösse mittelst leichter Erschütterungen nach und nach steigert.

Ebenso verfährt man bei der allmählichen Beseitigung der Ankylose, die jedoch den Nachtheil hat, dass sie sehr langsam von statten geht und weniger sicher ist. Es kann während der Behandlung zu weiteren Knochenauflagerungen kommen, die zu einer Ankylosirung des Gelenkes in weiterem Umfange führen können. — Dazu kommt fernerhin active Gymnastik.

Für die Behandlung der fibrösen oder periarticulären Ankylose gilt dasselbe wie für die der wahren Ankylose. Heilung ist die Regel.

Bezüglich der mitgetheilten Krankengeschichten muss auf das Original verwiesen werden. Kiewe-Berlin.

Quénu, Traitement des ankyloses par l'interposition fibreuse et musculaire. Discussion. Annales de chirurgie et d'orthopédie, Tome XV, Nr. 7.

Quénu berichtet über 2 Fälle von Ankylose des Ellbogens, in denen er ein gutes Resultat dadurch erreichte, dass er das Gelenk breit resecirte, das vordere Kapselband ablöste und es an den hinteren Theil des unteren Humerusendes fixirte und interponirte.

Routier berichtet einen Fall von Ellbogenankylose, bei dem nach Ausführung einer Resection ein Recidiv mit Einschliessung des N. ulnaris und trophischen Störungen eintrat. In einem Falle von doppelseitiger Ankylosirung des Hüftgelenkes machte er auf einer Seite eine Resection, auf der anderen eine subtrochantere Osteotomie.

Nach Delbet gibt die Resection des Ellbogengelenkes im allgemeinen nur mässige Resultate.

Championnière hat bei breiten Resectionen des Ellbogens sehr gute Erfolge gehabt. Wenn Recidive auftreten, so sei das auf einen Operationsfehler zurückzuführen.

Quénu ist der Ansicht, dass auch bei fehlerfreier Technik Recidive vorkommen können.

Tuffier hat in mehreren Fällen durch Resection des Humerushalses mit Erhaltung des Kopfes und des Knorpels günstige Resultate gehabt; dagegen konnte Poirier, der den Knorpel niemals intact fand, kein bewegliches Gelenk erzielen. Kiewe-Berlin.

Pupovac, Zur Technik der Nearthrosenbildung bei ankylosirten Gelenken. Wiener klin. Wochenschr. 1902, Nr. 34.

Pupovac berichtet in seiner Arbeit über die bisher angestellten Versuche der Nearthrosenbildung bei ankylosirten Gelenken. Er entschied sich in einem Falle von knöcherner Ellbogenankylose, die nach einer gonorrhoischen Arthritis zurückgeblieben war, für das Chlumsky'sche Verfahren, das Einlegen einer resorbirbaren Magnaliumblechplatte in das durchmeisselte Gelenk. Die Heilung ging glatt von statten, indessen liess das functionelle Resultat zu wünschen übrig, obwohl ein 8 Monate nach der Operation aufgenommenes Röntgenbild einen ungefähr 2 mm breiten Gelenkspalt erkennen liess; ein Schatten, der auf die Anwesenheit noch nicht resorbirten Metalles hätte schliessen lassen, war nicht zu sehen. Trotz späterem Brisement forcé trat keine Besserung der Function ein. Pupovac glaubt, dass man durch theilweise Excision der Kapsel bei der Operation das functionelle Endergebniss in anderen Fällen viel-

leicht bessern könnte. — Nun ist es immer misslich, aus einem Falle Schlüsse ziehen zu wollen, indessen mag doch nicht unerwähnt bleiben, dass in einem im Jahre 1901 in der Hoffa'schen Klinik nach derselben Methode ohne Kapselexcision operirten Falle von Ellbogenankylose ein vorzügliches functionelles Resultat eintrat. Pfeiffer-Würzburg.

Helwig, Ueber einen Fall von Osteogenesis imperfecta. Dissertation. Giessen 1902.

Nach des Verfassers Ausführungen haben neuere Untersuchungen ergeben, dass die sogen. fötale Rhachitis mit der wahren Rhachitis nichts gemein hat, eine einheitliche Erkrankung überhaupt nicht darstellt. Derselben liegen vielmehr zwei scharf aus einander zu haltende, gut charakterisirte Krankheitszustände zu Grunde, die Chondrodystrophia foetalis und die Osteogenesis imperfecta. Das Wesentliche liegt bei dieser in einer Hemmung der Knochenbildung, während jene auf einer mangelhaften Knorpelwucherung und einem frühzeitigen Aufhören der endochondralen Ossification beruht. Helwig beschreibt eingehend und sehr genau unter Beifügung eines Röntgenbildes einen von ihm untersuchten Fall, der auch mikroskopisch geprüft wurde. Die mikroskopische Untersuchung ergab im grossen und ganzen einen mit den bisher beschriebenen Fällen übereinstimmenden Befund, aus dem Verfasser schliesst, dass die Osteogenesis imperfecta ein gut charakterisirtes anatomisches Bild darstellt und in einer mangelhaften Knochenbildung besteht, wozu noch eine erhöhte Resorption der an und für sich schon kümmerlich entwickelten Knochensubstanz kommt. Blencke-Magdeburg.

Harbitz, Om Osteogenesis imperfecta. Norsk Magazin for Lägevideuskaben. Aarg. 63, 1902, Nr. 1. 5 L.

Nach einer Darstellung von 21 Fällen von Osteogenesis imperfecta aus der Literatur beschreibt Verfasser in sehr eingehender Weise einen eigenen, in jeder Hinsicht sehr ausführlich beobachteten Fall. Ein Radiogramm ist beigefügt. Verfasser will von dem unbestimmten Begriffe „fötale Rhachitis" ausmustern sowohl die eigentliche Osteogenesis imperfecta, welche Form ungenügender Knochenbildung Verfasser sehr ausführlich bespricht, wie auch die Chondrodystrophia foetalis (Kaufmann) und die Achondroplasie der Franzosen (Parrot). Die Details in den makroskopischen und mikroskopischen Untersuchungsresultaten eignen sich nicht zu Referat. Die hauptsächlichsten Symptome dieser Knochenkrankheit scheinen folgende zu sein: Die todtgeborenen oder kurz nach der Geburt gestorbenen Kinder sind klein, mit kurzen Extremitäten; Kopf und Körper ist dagegen gut entwickelt. Die Basis cranii scheint sich ziemlich normal zu entwickeln; nur sind die Knochenkerne zerbrechlich und osteoporotisch. Keine prämature Synostose. Mangelnde Ausbildung der übrigen Knochenanlagen des Kopfes und des Gesichts mit mangelnden oder zu wenig entwickelten Knochenkernen. Diese mangelhafte Ossification findet man speciell in den langen Röhrenknochen; diese sind im höchsten Grade gracil, ein Umstand, welcher zu zahlreichen Fracturen führen kann; zuweilen kommen mehrere in demselben Knochen vor; diese Brüche haben entweder intra- oder antepartum stattgefunden. Die mikroskopische Untersuchung zeigt eine regelmässig gebaute, aber zu kleine

Proliferationszone. Die verschiedenen Verdickungen der Knochen sind Callusbildungen nach Fracturen, nicht locale — rhachitische oder luetische — Auftreibungen. Die Ursachen dieser mangelhaften Knochenbildung sind völlig unbekannt. Chondrodystrophie und Osteogenesis imperfecta sind völlig verschiedene, zum Theil entgegengesetzte Zustände. Verfasser zieht den Namen Osteogenesis imperfecta dem Namen Achondroplasie vor, weil die Franzosen zuweilen die beiden Formen unter diesem Namen zusammenfassen. Haglund-Stockholm.

Villemin, Les exostoses ostéogéniques. Annales de chirurgie et d'orthopédie 1902, Nr. 3 u. 4.

An der Hand eines Falles beschreibt Verfasser ausführlich die Entstehung der Exostosen, ihren Bau, Sitz, ihre relative Gutartigkeit. Die Diagnose kann kaum verfehlt werden. In einer Reihe von Fällen bereiten die Exostosen keinerlei Beschwerden und können ruhig an Ort und Stelle belassen werden. In anderen Fällen verursachen sie Nachtheile durch ihre Grösse oder durch die Compression der Umgebung, welche an mancher Stelle sogar gefährliche Folgen haben kann; hier kommt nur die meist einfache und gefahrlose operative Entfernung in Frage. Eckstein-Berlin.

Back, Exostosis cartilaginea tibiae. Inaugural-Dissertation. Kiel 1902.

Nach Vorausschickung einiger allgemeiner Bemerkungen über Osteome und besonders über cartilaginäre Exostosen, über das Vorkommen, den Sitz, den Bau und die Entwickelung derselben geht Verfasser „ganz kurz und in groben Zügen" bezüglich der Aetiologie auf die hauptsächlichsten Hypothesen ein, erwähnt hierbei die erbliche Belastung, das mechanische Trauma, die entzündliche Reizung, die Rhachitis, den verminderten Widerstand der Umgebung, auch Mikroorganismen, rheumatische, luetische und andere Dyskrasien etc. und tritt für die von Cohnheim aufgestellte und von Ribbert ergänzte Theorie ein, die dem gewünschten Ziel zur Zeit am nächsten zu stehen scheint, dass nämlich das Wesen dieser Geschwulstbildung „in einem Fehler, in einer Unregelmässigkeit der embryonalen Anlage an der betreffenden Körperstelle und an der Wucherung embryonaler Keime, sowie im postfötalen Leben in der Wucherung von theilweise oder völlig aus ihrem organischen Zusammenhange losgelösten Zellen oder Zellgruppen" zu suchen ist. Verfasser bespricht dann noch die klinischen Symptome und die Therapie und bringt am Schlusse seiner Arbeit die Krankengeschichte einer 28jährigen Patientin, die in der chirurgischen Universitätsklinik zu Kiel operirt wurde. Die Exostose sass unterhalb der Kniekehle am obersten Ende der Tibia; die zur Sicherung der Diagnose angefertigten zwei Röntgenaufnahmen sind beigegeben.

Ein Literaturverzeichniss von 47 Nummern beschliesst die interessante Arbeit. Blencke-Magdeburg.

Wortmann, Ein Fall von Enchondrom der Tibia. Dissertation. Kiel 1902.

Nach den aus der Literatur gesammelten Erfahrungen des Verfassers befallen die Enchondrome am meisten die Knochen und zwar am häufigsten hier wieder die kurzen und langen Röhrenknochen, bei denen man sie meist an der Grenze der Diaphyse gegen die Epiphyse und an der Diaphyse an und

für sich findet. Von der allgemeinen pathologischen Anatomie und dem speciellen histologischen Bau greift Verfasser nur die klinisch und praktisch wichtigen Gesichtspunkte heraus, wobei er die Aetiologie, das makroskopische Verhalten, das Wachsthum, den klinischen Charakter, sowie das Vorkommen streift. Er stellt die Ansichten der einzelnen Forscher auf diesem Gebiet zusammen und fügt den bisher veröffentlichten Fällen einen weiteren Fall aus der chirurgischen Klinik zu Kiel hinzu, von dem er ein wohlgelungenes Röntgenbild beigibt. Der betreffende Mann wurde operirt und 1½ Jahr nach der Operation konnte Wortmann den Patienten noch untersuchen und feststellen, dass der Mann mit dem operirten Bein genau so leicht und bequem wie mit dem anderen gehen konnte. Es bestanden nicht die geringsten Beschwerden.

Blencke-Magdeburg.

Sinz, Ein Fall von Osteomyelitis albuminosa. Dissertation. Freiburg i./B. 1903.

Nach einigen allgemeinen Bemerkungen über die Osteomyelitis kommt Verfasser auf die Periostistis albuminosa zu sprechen, die durch Ollier und Poncet im Jahre 1874 zuerst beschrieben wurde als besondere Form der Periostitis, als deren markanteste Erscheinung im pathologisch-anatomischen Bilde das Vorhandensein einer eigenthümlichen Flüssigkeit entgegentritt, die theils in den Knocheninterstitien, theils unterhalb des Periostes oder in dessen Schichten zu finden ist und bei der Ollier ein Hauptmerkmal in dem besonders hohen Eiweissgehalt sah. Verfasser geht dann des Näheren auf die Flüssigkeit ein, auf die Resultate, die die einzelnen Forscher bei ihrer Untersuchung fanden, und auf die Entstehung des Exsudates, vor allen Dingen des serösen, um dann die Krankheitserscheinungen, die Aetiologie, den klinischen Verlauf zu besprechen. Zwischen der sogen. Periostistis alb. und der eitrigen Osteomyelitis besteht nach des Verfassers Ansicht eine unverkennbare Aehnlichkeit nicht nur im klinischen Bilde und in der Aetiologie, sondern auch vom pathologisch-anatomischen Standpunkt aus. Das einzig Merkwürdige bildet nur die eigenthümliche Flüssigkeit. Verfasser beschreibt einen Fall von Osteomyelitis femoris recidiva bei einem 37jährigen Mann, der in seinem 10. Jahre eine Osteomyelitis durchgemacht hatte. Der pathologisch-anatomische Befund stimmte hier vollkommen mit dem Bilde der Periostitis albuminosa überein. Auf Grund dieses Falles und der mit der Literatur gemachten Erfahrungen ist Verfasser der Ansicht, dass man es nicht mit einer selbständigen Erkrankung sui generis zu thun hat, sondern nur mit einer auffälligen Anomalie resp. Variation der acuten infectiösen Osteomyelitis. Weshalb allerdings das eine Mal der Process in so intensiver, acuter Weise sich abspielt und zu so schwerer eitriger oder sogar jauchiger Entzündung führt, das andere Mal aber gleichsam auf einer Stufe „Halt macht" und jene schleimige Metamorphose eingeht, darüber kann sich Verfasser nur hypothetische Erklärungen geben. Seiner Meinung nach gibt es nach dieser Richtung hin zwei Möglichkeiten: entweder liegt der Grund in gewissen indolenten Eigenschaften des befallenen Individuums selbst, oder aber in Eigenthümlichkeiten, die dem Krankheitsstoffe innewohnen.

Blencke-Magdeburg.

Sommer, Ueber Osteomalacie. Dissertation. Erlangen 1903.

Verfasser hält die Publication eines jeden Falles für nothwendig, um dadurch festzustellen, dass die Osteomalacie keine endemische Erkrankung ist,

sondern überall und häufiger vorkommt, als man früher annahm. Er beschäftigt sich dann im allgemeinen mit der Aetiologie, den Krankheitserscheinungen, der Diagnose und vor allen eingehend mit der Therapie dieses Leidens und bringt die Krankengeschichte eines Falles von Osteomalacie bei einem Manne, bei dem sonderbarerweise nur Thorax, Kopf und obere Extremitäten ergriffen waren, und ferner die Krankengeschichte einer 39jährigen Frau, bei der die Castration vorgenommen wurde. Die Patientin starb einige Tage nach der Operation an Sepsis, so dass es dadurch dem Verfasser auch ermöglicht wurde, den Sectionsbefund eingehend zu beschreiben. Ein Literaturverzeichniss, das 48 Nummern enthält, beschliesst die Arbeit. Blencke-Magdeburg.

Prahl, Zur Frage des durch ein Trauma bedingten Locus minoris resistentiae in Knochen und Gelenken. Dissertation. Kiel 1902.

Verfasser sucht den Satz zu beweisen, dass der Aufenthalt der Infectionsträger bei den infectiösen Knochen- und Gelenkkrankheiten im Körper noch nicht allein genügt, um ihre Localisation am Knochen zu bewerkstelligen, und dass es noch eines prädisponirenden Momentes, einer Gelegenheitsursache bedarf, durch welche erst die entzündlichen Processe eingeleitet werden. Dass seit jeher dem Trauma hierbei eine grosse Bedeutung zugeschrieben wurde, ist ja allgemein bekannt. Verfasser stellt die bisherigen Forschungsergebnisse hinsichtlich eines Zusammenhanges zwischen Trauma und einer infectiösen Knochen- resp. Gelenkerkrankung zusammen und geht des Näheren darauf ein, inwieweit dieselben der Anschauung Recht geben, dass der Zusammenhang durch einen traumatisch geschaffenen Locus minoris resistentiae mit nachfolgender Infection desselben auf dem Wege der Blutbahnen zu erklären sei. Alle Forscher räumen nach seinen in der Literatur gesammelten Erfahrungen dem Trauma, theilweise allerdings nur in sehr geringem Umfange, eine gewisse ätiologische Bedeutung für die Entstehung der erwähnten Krankheiten ein, suchen aber den inneren Zusammenhang zwischen beiden in ganz verschiedener Weise zu erklären. Die einen, Anhänger der Latenztheorie, sehen in dem Trauma nur eine Gelegenheitsursache, die schon vorhandenen, aber klinisch noch nicht wahrnehmbaren Affectionen den Anstoss zu einer energischen Weiterentwickelung gibt; die anderen aber halten an einer traumatischen Prädisposition fest, glauben, dass das Trauma den Knochen an der Stelle des Insultes in seiner Widerstandsfähigkeit herabsetzt und somit einen Locus minoris resistentiae bedingt, an dem sich die im Blute kreisenden pathogenen Bacterienarten nachträglich festsetzen.

Die Veranlassung zu vorstehender Arbeit gab dem Verfasser ein Fall, den er auf der chirurgischen Nebenabtheilung der königlichen Charité zu Berlin zu beobachten Gelegenheit hatte und den er am Schluss seiner Arbeit beschreibt. Die Entwickelung des ganzen Krankheitsbildes zeigt hier, dass eine Infection eines traumatisch geschaffenen Locus minoris resistentiae auf dem Wege der Blutbahnen stattgefunden hat. Der Sitz desselben konnte nachträglich an einem abgesprengten Knochenstück nachgewiesen werden.

Das Literaturverzeichniss, das am Ende der Arbeit zu finden ist, umfasst 30 Nummern. Blencke-Magdeburg.

Dörfer, Ueber die rhachitischen Deformitäten der unteren Extremitäten. Dissertation. Leipzig 1902.

Verfasser beginnt die Arbeit mit einigen einleitenden Worten über die Rhachitis im allgemeinen und gibt dann einen Ueberblick über die in der orthopädischen Poliklinik der Universität Leipzig in der Zeit von 1877—1900 behandelten Fälle. Es sind dies 967 an der Zahl, die Verfasser unter folgende Rubriken setzt: 1. Coxa vara, 19 Fälle. 2. Curvaturen des Femur, 16 Fälle. 3. Curvaturen des Femur und der Tibia, 20 Fälle. 4. Curvaturen der Tibia im unteren Drittel, 311 Fälle. 5. Genu valgum, 411 Fälle. 6. Genu varum, 51 Fälle. 7. 5 und 6 vereint, 18 Fälle. 8. Pedes valgi, 121 Fälle.

Er geht darauf die einzelnen Abschnitte durch und bespricht im Anschluss hieran die bei den einzelnen Formen angewandte Therapie.

Blencke-Magdeburg.

Port, Ueber die Ausgleichung von Knochendeformitäten. Münchener medic. Wochenschrift 1902, Nr. 48.

Port berichtet über einen Fall von hochgradiger rhachitischer Verkrümmung des Unterschenkels, die sich im Lauf der Zeit allmählich bis zu einem gewissen Grad von selbst gerade gestreckt hat. Nach dem Röntgenbild ist die Geradrichtung des Knochens erfolgt einerseits durch compensirende Abweichung der Knochenlängsachse an der Epiphysengrenze infolge ungleichmässiger Knochenbildung an dieser Stelle, andererseits durch die ausgleichende ungleichmässige Thätigkeit des Periostes. Port hält diese Beobachtung für einen werthvollen Beweis gegen die übertriebenen Schlussfolgerungen, die man aus den in gewissen Grenzen richtigen und interessanten Beobachtungen J. Wolff's von der Transformationskraft der Knochen abgeleitet hat, nämlich dass durch jede Veränderung der statischen Verhältnisse sich entsprechend die Form und das Gefüge der Knochen auch der Erwachsenen ändere. Die Knochentransformation kann aus physiologischen Gründen nur bei Kindern vorkommen und es beschränkt sich auch bei diesen die Beseitigung der falsch gestellten Bälkchen auf jene Knochenpartien, die im natürlichen Wachsthum zur Einschmelzung gelangen, und die Bildung von richtig gestellten Bälkchen auf die neuangesetzten Partien. Nur bei Entzündungen und Fracturen wird auch bei Erwachsenen der Knochen wieder reactionsfähig, das Periost wird gewissermassen in den jugendlichen Zustand versetzt und erhält wieder die Fähigkeit Knochen zu bilden. Es können also neue statische Verhältnisse nur einwirken beim wachsenden Individuum auf den noch neu hinzuwachsenden Knochen, beim Erwachsenen nach einer Verletzung oder Entzündung auf den durch diesen Reiz sich neu bildenden Knochen.

Eberwein-Berlin.

Reiner, Ueber ein Operationsverfahren zur Beseitigung hochgradiger Unterschenkelverkrümmungen. Münchener medic. Wochenschr. 1902, Nr. 49.

Reiner bezeichnet die nach Osteotomie bei schweren Unterschenkelverkrümmungen übliche Extensionsbehandlung als lästige, mühevolle, in ihren Enderfolgen unsichere, den Kranken auf Monate ans Krankenlager fesselnde Methode und hält für vortheilhafter, wenn das Längenmissverhältniss sofort in operatione, im unmittelbaren Anschluss an die eben vorgenommene blutige

Knochentrennung, und zwar durch Bewältigung der Weichtheilwiderstände beseitigt und durch einen sofort angelegten Contentivverband dem Kranken die Vortheile der mobilisirenden Behandlung gesichert würden. Er bringt dementsprechend folgendes Operationsverfahren zur Anwendung: 1. Continuitätstrennung des Knochens an den Scheitelpunkten der Krümmungswinkel. 2. Geradrichtung der Knochen. Hierbei werden die verkürzten Fascien und Aponeurosenstränge durch manuelle Extension in Spannung versetzt und eingekerbt. Darnach Schluss der Wunden. 3. Instrumentelle Extension mittelst Extensionsschraube (am besten Lorenz'scher Hüftredresseur), die Weichtheile werden durch Uebercorrectur gedehnt. 4. Gipsverband.

Dieser Behandlung sind bisher 3 Patienten mit recht gutem Erfolge theilhaftig geworden. Eberwein-Berlin.

Taylor, The surgery of rickets. The journal of the Americ. medic. Association. Oct. 11, 1902.

Taylor empfiehlt in seiner Besprechung der chirurgischen Behandlung rhachitischer Verkrümmungen die subcutane Osteotomie als eine ebenso sichere wie erfolgreiche Operation. Sie ist fast immer der keilförmigen Osteotomie vorzuziehen. Die Gefahr des Ausbleibens einer knöchernen Vereinigung oder sonstige üble Zufälle sind bei strenger Asepsis und einigem Geschick von Seiten des Operateurs zu vermeiden. Die häufigsten Versehen bei dieser Operation sind unvollkommene Correction oder zu frühzeitiges Operiren, d. h. vor Ablauf des rhachitischen Processes. Die besten Dienste für die Fixation leistet ein Gipsverband, der mehrere Monate getragen werden muss. Diese subcutanen Osteotomien gleichen den subcutanen Tenotomien in ihrer Einfachheit, Sicherheit und in dem Mangel an Complicationen, ferner auch in der Leichtigkeit der Stellungscorrection und der Heilung, sowie in der Wichtigkeit einer sorgfältigen Nachbehandlung. Pfeiffer-Berlin.

Marburg, Ueber 45 osteoplastische Amputationen nach Pirogoff, Gritti und Bier. Inaugural-Dissertation. München 1902.

Verfasser beschreibt zunächst die beiden Operationsmethoden von Pirogoff und Gritti und daran anschliessend die osteoplastische Amputation Bier's. Sodann bringt er eine Statistik aus der chirurgischen Klinik zu München, in der vom 23. Nov. 1891 bis 8. Jan. 1902 45 osteoplastische Amputationen ausgeführt wurden. In 21 Fällen wurde der Pirogoff gemacht; 10 Fälle wurden nachuntersucht, die bis auf zwei sämmtlich ein functionell ausgezeichnetes Resultat lieferten. Diese beiden waren kurze Zeit erst operirt, die Narbe war noch schmerzhaft und ein Auftreten nicht möglich. Zwölfmal wurde die Gritti'sche Operation gemacht. 6 Fälle wurden nachuntersucht und alle lieferten ein functionell ausgezeichnetes Resultat. Zwölfmal wurde die Bier'sche Operation ausgeführt; zehnmal am Unterschenkel, zweimal am Oberschenkel. In einem Falle heilte der Knochendeckel nicht an. 3 Fälle wurden nachuntersucht, die in jeder Beziehung ein befriedigendes Resultat ergaben. Die Patienten vermochten alle völlig schmerzfrei mit Prothese zu gehen. Marburg bringt dann noch die einzelnen Krankengeschichten mit fünf sehr guten und instructiven Röntgenbildern. Blencke-Magdeburg.

Tanaka, Einige neue Modificationen osteoplastischer Amputationen an Fuss und Knie. Inaugural-Dissertation. Greifswald 1902.

Nach einigen einleitenden Worten über die verschiedenen Arten der osteoplastischen Amputationen geht Verfasser des Näheren auf die von Bier angegebene und seit 1891 ausgeführte Methode ein, mit der es uns gelingt, einen Stumpf zu schaffen, der vollkommen im Stande ist, das gesammte Körpergewicht ohne Schmerzen und sonstige Beschwerden zu tragen, weil er nämlich alle Bedingungen für tragfähige Stümpfe erfüllt:

Die Schnittfläche des amputirten Knochens wird durch einen Periostknochenlappen oder eine Gelenkfläche verschlossen.

Die Hautnarbe liegt ausserhalb der Unterstützungsfläche und ist nicht mit dem Knochen verwachsen.

Hiernach bespricht Verfasser zunächst die osteoplastische Amputation in der Fussgelenksgegend für sich, beschreibt die Pirogoff'sche Operation des Genaueren, desgleichen auch noch 19 Modificationen, hebt die Vor- und Nachtheile aller hervor und kommt dann auf das Verfahren, wie es in der Greifswalder Klinik ausgeübt wird, zu sprechen. Vorderer bis auf den Knochen dringender Lappenschnitt; Absägen (mit der schief gestellten Säge) eines flachen Knochenlappens, bestehend aus einem Stück der Ossa cun., Os nav. event. Os cub., aus dem Fussrücken heraus. Zurückpräpariren dieses mit den Weichtheillappen. Fussgelenksexarticulation; Absägen der Unterschenkelgelenkfläche mit Malleolen, Periostnähte etc. Zur Illustration dieses Verfahrens bringt Tanaka zwei Krankengeschichten.

Sodann bespricht er in gleicher Weise die osteoplastische Amputation in der Kniegelenksgegend, beschreibt die Gritti'sche Operation und sieben Modificationen derselben, um dann wieder auf das von Bier ausgeführte Verfahren zu kommen: Bogenförmiger Hautschnitt drei Finger breit unter der Spalte bis auf den Knochen. Absägen eines viereckigen Knochenstückes von ungefähr 1½ cm Dicke aus der Tibia. Der Sägeschnitt endet im Kniegelenk. Aufsetzen dieses auf den Oberschenkel. Periostnähte etc. Das Verfahren zeichnet sich durch grosse Einfachheit aus. Tanaka hat sich in dieser Richtung durch vielfache Versuche an Cadavern überzeugt und bringt zum Schluss noch drei Krankengeschichten. Blencke-Magdeburg.

Ohly, Beitrag zur Lehre der tragfähigen Amputationsstümpfe. Dissertation. Giessen 1902.

Der Verfasser hebt zunächst die Verdienste Bier's hervor, der der erste war, der die praktisch so wichtigen Amputationsstümpfe im Diaphysentheil tragfähig machte. Er beschreibt die Operationsmethode Bier's und die späteren Modificationen derselben, bei denen Bier auf eine grössere Stützfläche verzichtete und den Hauptwerth auf den Verschluss der Markhöhle legte, und kommt dann auf die von Bier angewandten Prothesen mit kurzen Worten zu sprechen. Nachdem er dann auch noch die Verdienste Bunge's und Hirsch's auf diesem Gebiet gewürdigt hat, beschreibt er 2 Fälle von Unterschenkelamputationen, die in der Giessener Klinik nach dem combinirten Verfahren von Bunge-Hirsch mit sehr gutem Erfolge gemacht wurden. Blencke-Magdeburg.

Hamann, Ueber subcutane Fracturen der Metacarpal- und Metatarsalknochen mit besonderer Berücksichtigung des sogen. „militärischen Fussödems". Dissertation. Greifswald 1902.

Verfasser bespricht zunächst die Fracturen der Metacarpalknochen, die erst mit der Entdeckung der Röntgenstrahlen richtig bekannt wurden und von denen manche bis zu dem Zeitpunkt unter der Flagge einer Weichtheilaffection segelten. Er unterscheidet directe und indirecte Brüche; jene sind häufiger und betreffen meist den 5. Knochen der rechten Hand. Verfasser nennt die, bei denen die Hand beim Zustandekommen eine schützende Haltung annahm, Defensivfractur, die, bei denen ihre eigene Bewegung den Anlass zur Fractur gab, Aggressivfractur. Hamann bringt dann die Krankengeschichte eines Falles, die das Zustandekommen so recht veranschaulicht und daran anschliessend 2 Fälle von indirecten Fracturen, die wohl als Typen solcher aufgefasst werden können. Der betreffende Knochen wird zwischen zwei Gewalten zusammengepresst in seiner Längsrichtung. In den meisten Fällen sitzt die Fractur im mittleren Drittel. Verfasser bespricht dann noch die Diagnose, Prognose und Therapie dieser Fracturen, um dann auf die Besprechung der Brüche der Metatarsalknochen überzugehen. Auch bei diesen verdanken wir den grossen Fortschritt in der Kenntniss und Erkenntniss den Röntgenstrahlen. Verfasser unterscheidet auch hier directe und indirecte Brüche, von denen er den letzteren ein grösseres Interesse, namentlich „in militärischen Kreisen" zuspricht. Er geht des Näheren dann auf das sogen. „militärische Fussödem" ein, beschreibt einen Fall, wenn auch aus der Civilpraxis, bespricht den Entstehungsmechanismus, die Diagnose, Prognose und Behandlung dieser Brüche und kommt zu dem Schlusse, dass neben anderen bekannten Ursachen vor allem ein gewisser Zusammenhang zwischen der Fussbekleidung unserer Soldaten und der Häufigkeit dieser Fracturen wohl kaum von der Hand zu weisen sei.

Blencke-Magdeburg.

Henneberg, Ueber das Vorkommen und die Behandlung von Gelenkfracturen. Dissertation. Kiel 1902.

Verfasser bespricht zunächst in einzelnen Abschnitten die Fracturen des Hüft-, Kniegelenkes, der Gelenke des Fusses, des Schulter- und Ellenbogengelenkes und der Gelenke der Hand, im letzten Abschnitt die der übrigen Gelenke insgesammt und kommt sodann auf die Behandlung der Gelenkfracturen zu sprechen, wobei er als obersten Grundsatz aufstellt, in erster Linie den Bluterguss zu beseitigen durch Compression, Massage, Punction und dergl. mehr. Er plaidirt dann weiter für eine frühzeitige Mobilisation, wenn ihm auch Lucas Championnère's Behandlungsweise ohne fixirende Verbände einfach mit Application von Massage und darauf folgenden passiven Bewegungen zu weit zu gehen scheint. Bei der Nachbehandlung will er ausser Massage und Bädern auch noch methodische Gehübungen, Treppensteigen, Gymnastik etc. angewandt wissen. Am Schluss seiner Arbeit bringt Henneberg noch eine Uebersicht der in den Jahren 1899—1901 in der Kieler Klinik beobachteten Fracturen der verschiedenen Gelenke. Es sind im ganzen 448 an der Zahl.

Blencke-Magdeburg.

Reinhold, Zwei Fälle von Diplegia spastica (Little'sche Krankheit) bei zwei Geschwistern. Dissertation. Jena 1902.

Zunächst gibt Verfasser einige geschichtliche Daten über die Little'sche Krankheit und bringt sodann die ausführlichen Krankengeschichten zweier Fälle, die er in der medicinischen Klinik zu Jena zu beobachten Gelegenheit hatte. Es handelte sich um zwei Brüder, die noch drei völlig gesunde Geschwister und gesunde Eltern hatten. Beide Patienten wurden rechtzeitig, leicht und ohne Kunsthilfe geboren. Somit kommen also die Little'schen Momente der abnormen Geburt hier nicht in Betracht; auch für Trauma, Kachexien, psychisches Trauma der Mutter etc. konnte Reinhold keine anamnestischen Anhaltspunkte finden, desgleichen auch nicht für Lues. Nach diesen Erörterungen beschreibt Verfasser das klinische Bild der Erkrankung und hält sich hierbei an die von Freud übersetzte Abhandlung Little's in den Trans. der O. Society 1862. Er nimmt an, dass die Disposition zu der Erkrankung durch eine endogen bedingte Beschaffenheit des Gehirns gegeben ist und sucht pathologisch-anatomisch die Ursache in einer in utero erfolgten Bildungshemmung des Grosshirns, die sich hauptsächlich auf die motorischen Rindencentren erstreckt, so dass sich infolgedessen die Pyramidenbahnen nur mangelhaft haben entwickeln können. Zum Schluss führt Verfasser dann noch die Fälle von familiärem Vorkommen spastischer Diplegie an, die sich in der Literatur finden, spricht über Diagnose, Prognose und Behandlung, bei der er nur kurz zur Beseitigung des Spitzfusses die Tenotomie der Achillessehne empfiehlt — Sehnentransplantation, Tenotomie der Kniekehlen- und Adductorensehnen, von deren guten Erfolgen sich heutzutage wohl jeder Orthopäde schon des Oefteren überzeugt hat, erwähnt er nicht — und beschliesst seine Arbeit, der er 2 Abbildungen der beiden Geschwister beigefügt hat, mit einem Literaturverzeichniss, das 24 Nummern umfasst. Blencke-Magdeburg.

Banzhaf, Drei Fälle von familiärer und hereditärer cerebraler Lähmung im Kindesalter. Dissertation. Tübingen 1902.

Bei den allgemeinen Bemerkungen über infantile Cerebrallähmung, die Verfasser seiner Arbeit vorausschickt, hält er sich im wesentlichen an Freud's Monographie. Er geht dann auf die Gruppe der cerebralen Diplegien, die sich als Familienerkrankungen zeigen, des Näheren ein, vor allem auf die am besten gekannte Friedreich'sche Krankheit und kommt dann auf die Fälle zu sprechen, die ganz ähnliche Symptome zeigen und bei denen nur statt der ataktischen Störungen an den unteren Extremitäten solche spastischer Natur zu finden sind. Er ist mit Freud der Ansicht, dass sich „hieraus ein spastisches Seitenstück zur Friedreich'schen Krankheit construiren lasse".

Verfasser führt 4 derartige Fälle aus der medicinischen Klinik an, die er zu beobachten Gelegenheit hatte. Im ganzen handelte es sich in derselben Familie um 5 typisch verlaufende Fälle, wovon einer, einer früheren Generation angehörend, schon gestorben war; der jüngste von den anderen wurde während des Aufenthaltes seiner drei älteren Brüder in der medicinischen Klinik geboren. Nach näherer Besprechung der einzelnen Krankengeschichten und des Geburtslaufs des jüngsten beschäftigt sich Verfasser noch mit den differentialdiagnostisch hauptsächlich in Frage kommenden Krankheiten, mit der multiplen Sklerose

und der Little'schen Krankheit und bringt dann am Schlusse seiner Arbeit, der ein Literaturverzeichniss von 14 Veröffentlichungen beigegeben ist, die bisher gemachten und beschriebenen Beobachtungen über die familiären und hereditären Formen der infantilen Cerebrallähmung, soweit sie nicht schon in der Monographie von Freud enthalten sind und soweit sie zu dem von Freud constatirten spastischen Seitenstück der Friedreich'schen Krankheit gehören.

Blencke-Magdeburg.

Gallois und Springer, Maladie de Little très améliorée par le traitement mercuriel. Annales de Chir. et d'Orthopédie 1902, Nr. 12.

Die Verfasser empfehlen für die Behandlung der Little'schen Krankheit die Quecksilberkur, selbst dann, wenn keinerlei Symptome von erworbener oder hereditärer Syphilis bestehen. Sie erzielten damit bei einem 4jährigen, mehrfach anderweitig behandelten Kinde eine rapide Besserung des paraplegischen und fast idiotischen Zustandes. Schon nach 11tägigem innerlichen Gebrauch von Quecksilber — die exacte Dosirung ist leider nicht angegeben — konnte das Kind allein gehen; nach 4 Wochen war es kaum wieder zu erkennen. Geheilt wurde es natürlich nicht, es blieben noch genug Zeichen seiner Erkrankung übrig, z. B. der Strabismus und Intelligenzdefecte. Die Verfasser lassen es dahingestellt, ob in diesem Falle die Erkrankung auf Syphilis zurückzuführen war; sie werfen die Frage auf, ob das Quecksilber nicht auch anderweitige Heilfähigkeiten besitzt.

Pfeiffer-Berlin.

Medicus, Ueber hysterische Lähmungen der oberen Extremität. Dissertation. München 1902.

Nach allgemeinen einleitenden Worten über die Hysterie selbst — Verfasser steht auf dem Standpunkt Strümpell's, seines Lehrers —, stellt er fest, dass unter den verschiedenen Localisationen der Unfallshysterie die hysterischen Affectionen der oberen Extremitäten eine besonders wichtige Stellung einnehmen. Er führt die sehr genauen Krankengeschichten dreier Fälle von traumatischer Hysterie mit Hand- und Fingercontractur an, bei denen jedesmal die Lähmung bezw. Contractur nach dem Trauma aufgetreten war. Es war absolut keine organische Störung zu finden; Allgemeinerscheinungen fehlten vollständig; es waren nur rein örtliche, nervöse Erscheinungen da. Die wichtigsten Punkte, die zur Diagnose der hysterischen Natur einer Hand- und Armlähmung führen, sind nach Verfassers Ansicht folgende: 1. Art des Traumas; 2. Eigenthümliche Ausbreitung der Lähmung; 3. Vorhandensein einer eigenthümlichen Muskelspannung; 4. Fehlen aller wirklichen organischen Störungen; 5. Combination mit anderen hysterischen Erscheinungen; 6. Art der Innervation; 7. Einfluss der Aufmerksamkeit. — Die Behandlung soll in kalten Abreibungen, Galvanisiren, methodischen Uebungen etc. bestehen. Verfasser will die betreffenden Patienten in ihren Ansprüchen, die sie an die Unfallversicherung zu stellen pflegen, möglichst wenig unterstützt wissen und sie so baldmöglichst wieder zur Arbeit zwingen.

Blencke-Magdeburg.

Nierling, Ein Fall von intermittirendem Hinken. Dissertation. Jena 1902.

Verfasser erwähnt zunächst, dass seit vielen Jahren den Thierärzten das „intermittirende Hinken" bei Pferden bekannt sei, beschreibt dasselbe und

kommt dann auf Charcot's Arbeiten zu sprechen, der der erste gewesen sei, der dieses Krankheitsbild beim Menschen, das er Paralysie douleureuse nannte, beobachtet und beschrieben habe. Er bespricht dann die bisher in der Literatur veröffentlichten Fälle, denen er einen selbst beobachteten aus der medicinischen Universitätspoliklinik zu Jena anreiht. Er hebt besonders hervor, dass bei diesem Fall die Anfälle nach längerem Stehen eher ausgelöst würden als nach gewöhnlichem Gehen, und dass es ihm nicht gelungen sei, durch Röntgenaufnahme den Nachweis irgend welcher arteriitischer Veränderungen zu erbringen. Wenn auch die Aufnahme ein negatives Resultat lieferte, so war die Diagnose: intermittirendes Hinken, Arteriosklerose, Neurasthenie doch zweifellos. Den nun folgenden Inhalt der sehr lesenswerthen Arbeit geben wir am besten wieder, wenn wir die Sätze, die der Verfasser am Schlusse der Abhandlung aufgestellt hat, hier fast wörtlich anführen:

1. Das Bild des intermittirenden Hinkens ist nicht in allen Fällen das gleiche: bald sind die sensiblen Störungen, bald Schmerz und Krampf mehr ausgesprochen; nicht immer ist ferner der ganze Symptomenkomplex in gleicher Vollständigkeit entwickelt.

2. Das intermittirende Hinken kann plötzlich einsetzen, ohne vorher irgendwelche Störungen verursacht zu haben, vielleicht ausgelöst durch Erkältungserscheinungen oder nervöse Ueberanstrengung.

3. Nicht in allen Fällen von intermittirendem Hinken sind palpatorisch oder durch Röntgenaufnahmen Veränderungen an den Fussarterien nachweisbar.

4. Stehende Beschäftigung scheint den Patienten grössere Beschwerden zu verursachen, als gewöhnliches Gehen.

5. Auf das Zustandekommen des intermittirenden Hinkens scheint die Syphilis nicht ohne Einfluss zu sein.

6. Die Erscheinungen des intermittirenden Hinkens sind zurückzuführen auf eine mangelhafte Blutversorgung der unteren Extremitäten.

7. Diese ist nicht bedingt allein durch Arteriosklerose, also nicht durch eine dauernde Verengerung der Gefässlumina, vielmehr ist anzunehmen, dass dem functionellen Moment, der wechselnden physiologischen Function der Gefässwandungen, ein ganz hervorragender Antheil an dem Zustandekommen zukommt.

9. Es ist nicht ausgeschlossen, dass das intermittirende Hinken selbst eine functionelle Neurose resp. ein Symptom derselben ist oder eine vasomotorische Neurose dieses Charakters.

Der Arbeit ist ein Literaturverzeichniss, das 29 Nummern umfasst, beigegeben. Blencke-Magdeburg.

Brölemann, Beiträge zur Würdigung der Nervendehnung. Dissertation. Kiel 1902.

Bevor Verfasser auf seine gemachten Erfahrungen eingeht, bringt er einige Daten über den Charakter, die Entstehungsursachen und die Therapie der Ischias, um sodann einen kurzen Blick auf die Geschichte der Nervendehnung zu werfen. Er ist der Ansicht, dass viele Fälle, bei denen die Nervendehnung ohne Erfolg vorgenommen wurde, zweifellos darauf zurückzuführen sind, dass man den Unterschied zwischen neuralgischer Ischias und Neuritis

ischiad. nicht genügend beobachtet hat. Letztere verspricht hauptsächlich einen Erfolg. Er geht dann auf die Differentialdiagnose der beiden Erkrankungsformen des Näheren ein und beschreibt hierauf vier Fälle, auf Grund deren er zu der Ansicht kommt, dass die blutige Dehnung bei schweren und jeder anderen Behandlung trotzenden Fällen das letzte und zwar auch aussichtsvollste Mittel ist und dass andererseits vorläufig keine Nothwendigkeit vorliegt, zu der Bardenheuer'schen Operation zu schreiten. Zur Nachbehandlung empfiehlt er Elektrisiren, Massage, active und passive Bewegungen, Heisswasserumschläge und Heissluftbehandlung und will von diesen das für jeden Fall geeignetste angewendet wissen. Blencke-Magdeburg.

Seggel, Histologische Untersuchungen über die Heilung von Sehnenwunden und Sehnendefecten. Beiträge zur klinischen Chirurgie Band 37, Heft 1—2.

Seggel hat eingehende histologische Studien über die Heilung von Sehnenwunden und Sehnendefecten gemacht und zwar hat er die Tenotomien, die Sehnennähte und alle Methoden der Sehnenplastik in den Bereich seiner Untersuchungen gezogen. Danach gestaltet sich die Entwickelung einer neuen Sehne so, dass ein die ganze Sehnenscheide füllender Bluterguss von der Sehnenscheide und vom Sehnenstumpf her organisirt wird. Am 10. Tage bestehen die inneren Schichten der Sehnenscheide aus grossen länglichen Spindelzellen mit reichlicher Fibrillenbildung. Am 30. Tage ist die eigentliche Sehnenregeneration schon sehr entwickelt; compacte, distal auswachsende Sehnenzüge schieben vom Sehnenkopfe her das lockere Granulationsgewebe distal zurück. Am 38. Tage erstreckt sich die Regeneration des Sehnengewebes schon auf den ganzen Querschnitt. Mit dem 50. Tage ist der Höhepunkt der Organisation überschritten, das Gewebe bleibt dann entweder auf dem gleichen Standpunkt stehen oder wird im Gefüge der Bündel lockerer. Aus seinen Untersuchungen zieht Seggel den Schluss, dass die Sehne ein sehr ausgeprägtes Regenerationsvermögen besitzt; allerdings beginnt diese Regeneration erst sekundär nach Ablauf von 8—10 Tagen, bleibt aber dann ungemein lange auf gleicher Höhe erhalten.

Die Nutzanwendungen, die sich für die operative Sehnenchirurgie aus den Seggel'schen Untersuchungen ergeben, sind folgende: Zunächst ist eine sehr lange Fixation nöthig, auch eine frühzeitige functionelle Inanspruchnahme vor dem 40. Tage erscheint nicht rationell. Da die Sehnenscheide eine grosse Rolle bei der Heilung der Sehnenwunde spielt, so garantirt ihre Intactheit einen besseren Heilungsverlauf, indessen hat sie mit der eigentlichen Sehnenregeneration wenig zu thun. Aus diesem Grunde ist auch für ostale und periostale Sehnenplastiken eine eigentliche Sehnenregeneration zu erwarten. Intensive Durchflechtungen der Sehne haben sich nicht als nachtheilig erwiesen. Wesentliche Unterschiede in den Heilungsverhältnissen, je nachdem eine functionelle Inanspruchnahme stattfand oder nicht und je nachdem die ursprüngliche Sehnenspannung wieder hergestellt wurde oder nicht, haben sich nicht ergeben, die Regeneration setzt auch ein, unbeeinträchtigt vom Vorhandensein eines Fremdkörpers. Die primäre Qualität der Regeneration wird also durch diese äusseren Momente nicht bedingt, indessen ist dies der Fall bei der Quantität, weshalb diese Momente bei der operativen Sehnenchirurgie unbedingt berücksichtigt werden müssen. Pfeiffer-Berlin.

Lange, Weitere Erfahrungen über seidene Sehnen. Münchener medicinische Wochenschrift 1902, Nr. 1.

Lange theilt in einem im ärztlichen Verein zu München gehaltenen Vortrag seine Erfahrungen über die von ihm empfohlene periostale Sehnenverpflanzung mit und präcisirt die Indicationen, die ihn zur Verwendung seidener Sehnen veranlasst haben. Die Methode der periostalen Sehnenverpflanzung hat nach ihm den Vortheil, dass ein Muskel gebildet wird, der nur aus gesunder Muskel- und Sehnensubstanz besteht, und dass der Ansatzpunkt für die Sehne zweckentsprechend nach Belieben ausgewählt werden kann. In den Fällen, in denen die Sehne des zur Transplantation gewählten kraftspendenden Muskels zu kurz war, um direct mit dem Periost vernäht zu werden, hat Lange dieselbe durch Verflechtung mit Seidensehnen verlängert. Normale Arbeit kann der verpflanzte Muskel später nur leisten, wenn er unter normaler, also recht bedeutender Spannung vernäht wird. Da bei diesem Grade der Spannung aber dünne Sehnen nekrotisch werden können, so geht Lange neuerdings so vor, dass er von jeder Spaltung und Verpflanzung der Sehne des kraftspendenden Muskels absieht; er durchflicht statt dessen die Sehne mit starken Seidenfäden und vernäht ihre Enden mit dem Periost. Die seidene Sehne und mit ihr der kraftspendende Muskel kann rücksichtslos in die stärkste Spannung versetzt werden, ohne dass man eine Nekrose zu befürchten braucht; auch starke und lange Seidensehnen — es wurden mehrmals künstliche Sehnen von 20 cm Länge verwandt — heilten ohne Störungen ein. Nachträglich kam es in 2 Fällen (unter 56) zur Ausstossung der seidenen Sehne. Der Einfluss der Function machte sich auf die seidenen Sehnen nach Lange's Erfahrungen in auffallender Weise geltend, indem die künstlichen Sehnen allmählich an Stärke zunahmen. Die Annahme, dass infolge der functionellen Inanspruchnahme eine Neubildung von Gewebe um die künstliche Sehne herum stattgefunden habe, konnte Lange durch anatomische Untersuchung einer vor 2½ Jahren eingepflanzten künstlichen Quadricepssehne bestätigen. Er stellte den interessanten und wichtigen Befund fest, dass sich um die Seidensehne ein aus Sehnengewebe bestehender Schlauch von 2—3 mm Dicke gebildet hatte, dessen unteres Ende in das Periost der Tibia auslief. Die ganze Sehne präsentirte sich als ein bleistiftstarker, blauer, drehrunder Strang und war von einer Schicht lockeren und verschieblichen Bindegewebes umgeben. Die Seidenfäden zeigten nicht die geringste Spur von Zerfall oder Brüchigkeit.

Einige von Lange vorgestellten Patienten zeigen die günstigen Resultate seines Verfahrens; u. a. hat er mit gutem Erfolge einen gelähmten Quadriceps dadurch ersetzt, dass er den Biceps und Semitendinosus nach vorn verpflanzte und eine seidene Sehne dazu bildete. Kiewe-Berlin.

J. Wolff, Ueber ostale Sehnenplastik. Deutsche med. Wochenschr. 1902, Nr. 18.

Verfasser wendet sich zuerst gegen die allzu optimistisch klingenden Mittheilungen der letzten Jahre über die durch Sehnenplastik erzielten Erfolge und betont, dass ein absoluter Gewinn an Kraft durch diese Operationen nicht erzielt werden kann, dass es sich vielmehr nur um eine Kräftetheilung handeln könne. Zur Illustration dieses ganz richtigen Satzes demonstrirt er eine Patientin, bei welcher die Beugesehnen des zweiten Fingers, welche durch eine Schnitt-

wunde durchschnitten waren, ersetzt wurden durch einen Zipfel der für den dritten Finger bestimmten Sehne des Flexor digit. sublimis. Nach Heilung war wohl eine active Beugung des Zeigefingers möglich, jedoch hatte auch die Beugekraft des dritten Fingers gelitten. Die Unmöglichkeit einer absoluten Kraftsteigerung spielt in den Fällen, in welchen der kraftspendende Muskel auch schon mehr oder weniger paretisch ist — und meist wird in solchen eine Sehnentransplantation vorgenommen — eine noch grössere Rolle, so dass man oft besser thut, die Stellung durch Sehnenverkürzung oder Verlagerung verkürzter Sehnen zu verbessern, ohne Rücksicht auf die Leistungsfähigkeit des betreffenden Muskels. Die zur Erreichung dieses Ziels von Lange eingeführte periostale Sehnenplastik will Wolff durch seine Methode der ostalen Plastik ersetzt wissen. Die Sehne findet bei dieser Methode nicht an dem Periost ihre Fixation, sondern in einer vorher hergestellten Knochenrinne, wodurch die Fixation der transplantirten Sehne ganz besonders zuverlässig sein soll. 4 nach diesem Verfahren operirte Fälle von paralytischen Extremitäten illustriren die Vorzüge der Methode. Helbing-Berlin.

Bülow-Hansen, Om senetransplantationen och plastiken. Norsk Magazin for Lægevidenskapen. Aarg. 63, 1902, Nr. 2, S. 125[1]).

Ein Vortrag, vor der Versammlung der Gesellschaft der skandinavischen Chirurgen in Kopenhagen 1901 gehalten, in welchem Verfasser eine kurze Darstellung der Historik und der Technik der Sehnentransplantationen und deren Resultate nach eigener Erfahrung gibt, welche Darstellung resultirt in folgender „Summa summarum": „Die Sehnentransplantationen geben immer etwas, zuweilen viel in Fällen, wo jede andere Behandlung sich machtlos gezeigt hat." Eine eigene Casuistik von 14 Fällen mit ausführlichen Krankengeschichten mit guten Resultaten folgt auf die übrigens ziemlich summarische Darstellung.

Haglund-Stockholm.

Tilanus, Over peesverkorting en peesverlenging en haar Toepassing. Nederl. Tijdschrift voor Geneeskunde, Nr. 7, 1902.

Tilanus macht den Hautschnitt bei Sehnenverkürzung in einem Bogen und nicht genau auf die Sehne, damit Hautnarbe und Sehnennarbe nicht mit einander verwachsen können und die Beweglichkeit der Sehne später nicht gestört wird.

Sind nach Durchschneidung der Sehnen, welche vorher mit zwei Schiebern gefasst worden sind, damit sie sich nicht zurückziehen können, die Ligaturen auf eine Distanz von ca. ½ cm durch den Sehnenstumpf hindurchgeführt, so werden die Enden zusammengezogen und die Ligaturen geknüpft. Eine zweite Ligatur wird jetzt durch beide Sehnenstümpfe geführt, vereinigt und eines der Enden der einen Ligatur an eines der anderen geknüpft.

Die Sehnenverlängerung macht er nach Bayer, nachdem die Sehne frei präparirt ist, oder auch subcutan.

In einem Fall von Pes valgus bei einem Mädchen von 11 Jahren machte er so die Verkürzung der Sehne der M. tibialis anticus mit gutem Resultat.

---

[1]) Auch publicirt in deutscher Sprache in „Nordisks Medicinsks Arkiv" 1901. Afd. I, H. 4, Nr. 26.

Mehrere Fälle von Sehnenverlängerung und Transplantation bringen ihn zu dem Schluss, dass in schweren Fällen man nicht mehr als zwei Sehnen zugleich operiren soll, weil man leicht zu weit gehen kann. Ist das Resultat nicht gut, so thut man besser, noch einmal zu operiren.

van der Minne-Utrecht.

Teuber, Ueber Sehnennähte. Diss. Breslau 1902.

Verfasser bringt zunächst einige geschichtliche Daten über die Sehnennaht, geht dann auf die Folgen, die nach Durchtrennung einer Sehne sich bemerkbar machen, und auf die Arten der Sehnenverletzungen, bei denen er auch zwischen subcutanen Sehnenzerreissungen und offenen Sehnendurchtrennungen unterscheidet, des Näheren ein und bespricht namentlich das Zustandekommen der subcutanen Sehnenzerreissungen. Die Operation, die die günstigsten, ja oft ideale Verhältnisse schafft, ist die Sehnennaht bezw. Sehnenplastik, deren Werth und Wichtigkeit heute allgemein anerkannt ist. Auch über die Operation bringt Verfasser zunächst geschichtliche Bemerkungen, erwähnt die älteren Methoden mit kurzen Worten, um sich dann eingehend mit den neueren zu beschäftigen. Als bestes Nahtmaterial empfiehlt er dreifach fractionirt sterilisirte gedrehte Seide (00—1). Nachdem er dann noch die Methoden zur Auffindung der centralen Sehnenstümpfe beschrieben hat, führt er die zwei Zusammenstellungen von Sehnennähten von Wolter und Hägler an und kommt dann noch, nachdem er kurz die Vorgänge bei der Regeneration des Sehnengewebes erwähnt hat, auf die plastischen Operationen an den Sehnen zu sprechen, auf die Lappenplastik, auf die unvollkommene Naht (zwischengeschaltete Seidenfäden etc.) und auf die Sehnenüberpflanzung.

Er hat die klinisch operirten Fälle von Sehnennaht bezw. -plastik aus der chirurgischen Klinik zu Breslau in den letzten 10 Jahren zusammengestellt. Es handelt sich um 32 Fälle, von denen 30 Sehnennähte waren und 2 plastische Operationen, wobei hervorgehoben werden muss, dass die Sehnenverpflanzungen zur Heilung von Lähmungen in dieser Arbeit keine Berücksichtigung gefunden haben. Es waren 19 frische Fälle, die innerhalb 3 Tagen zur Behandlung kamen und 13 Spätfälle; von jenen konnten 10 Fälle nachuntersucht werden mit 6 guten Resultaten, von diesen 5 mit 3 guten Resultaten. An der Hand dieser 32 Fälle macht dann Verfasser noch statistische Aufstellungen über Ort und Art der Verletzung, Mitbetheiligung der benachbarten Gewebe u. dergl. mehr. Das beigegebene Literaturverzeichniss umfasst 31 Nummern.

Blencke-Magdeburg.

Lynn Thomas, Ambulatory treatment of a ruptured tendo Achillis. British med. journal. 1902, Jan. 18.

Thomas hatte während der Seereise zum südafrikanischen Kriegsschauplatze das Unglück, sich eine totale Zerreissung der Achillessehne zuzuziehen. Da eine operative Wiedervereinigung unter den obwaltenden äusseren Verhältnissen nicht angängig war und Thomas überhaupt eine längere Immobilisation, die seine ärztliche Thätigkeit verhindert hätte, vermeiden wollte, ersann er, um eine dorsale Beugung des Fusses und somit ein Auseinanderweichen der Sehnenstümpfe beim Gehen unmöglich zu machen, folgende einfache Vorrichtung. Er legte eine passend gebogene, mit Gummi überzogene Aluminiumschiene auf den Fussrücken und den vorderen unteren Theil des Unterschenkels und schnürte

darüber seinen Schuh zusammen. Mit Hilfe dieser Schiene konnte Thomas seine anstrengende Thätigkeit ausüben. Es war, als die Schiene nach Verlauf von 8 Wochen abgelegt wurde, völlige Restitutio ad integrum eingetreten.

Pfeiffer-Berlin.

Wiest, Ueber die in den Jahren 1890—1901 in der Münchener chirurgischen Klinik in Behandlung gekommenen Fälle von „Caput obstipum musculare". Dissertation. München 1902.

Verfasser bringt zunächst erläuternde Bemerkungen über den M. sternocleidomastoideus und über die Aetiologie, Therapie etc. der mit „Caput obstipum" bezeichneten Krankheit, die sehr lesenswerth sind. Verfasser hat hierbei wie auch bei seinen folgenden Ausführungen sehr fleissig die Literatur gesammelt und besprochen. Nachdem er mit einigen Seiten die topographischen Verhältnisse der Regio colli lateralis behandelt hat, erwähnt er bei der Aetiologie die bekannten 3 Gruppen: angeboren, intra partum, post partum erworben, bespricht dann eingehend mit genauer Berücksichtigung der einschlägigen Arbeiten jede Gruppe des genauen für sich. Besonders beschäftigt er sich des Näheren mit den Veröffentlichungen von Petersen und Kader und sucht nachzuweisen, dass es diesem nicht gelungen ist, jenen in vielen Punkten zu widerlegen. — Sodann kommt er auf die einzelnen Behandlungsmethoden zu sprechen, erwähnt ihre Vor- bezw. Nachtheile und stellt die Schlussfolgerungen auf, dass man in allen leichten und frischen Fällen zuerst durch Massage, active und passive Bewegungen und Suspensionsübungen normale Verhältnisse herzustellen versuchen soll. Gelingt dies nicht, so soll man blutig vorgehen und zwar empfiehlt er die offene Durchschneidung auf's Wärmste. Für die schwereren und schwersten Formen will er die totale Resection angewandt wissen. Er fordert ausserdem noch genügende Nachbehandlung und ist kein Anhänger der Gipsverbände, die er als unzweckmässig vermeidet. Er räth sehr zu den von Schanz empfohlenen Wattepolsterverbänden, eine Ansicht, der ich nach meinen Erfahrungen nur voll und ganz zustimmen kann. Am Schlusse seiner sehr fleissigen Arbeit bringt Verfasser noch 10 Krankengeschichten. 1mal wurde die subcutane Tenotomie ausgeführt, 7mal die offene und in 2 Fällen wurde die partielle Resection gemacht. Die subcutane Tenotomie versagte vollkommen, während in allen übrigen Fällen glänzende Resultate erzielt wurden, die er auch mit auf Conto der gut durchgeführten Nachbehandlung schreibt.

Blencke-Magdeburg.

Hoffmann, True torticollis. Bethesda Pediatric society 1902, Jan. 31.

Hoffmann empfiehlt nach kurzer Besprechung der Aetiologie und Symptome des musculären Schiefhalses die subcutane Tenotomie des verkürzten Kopfnickers, weil diese Operation einfacher sei und keine sichtbare Narbe zurücklasse. Er durchschneidet zuerst die sternale, dann die claviculare Portion des Muskels und zwar von hinten nach vorn. Hierdurch soll die Gefahr einer Gefässverletzung geringer sein. Alle sonstigen Contracturen könnten durch das nunmehr folgende manuelle Redressement beseitigt werden. Ein Gipsverband in übercorrigirter Stellung sichert das Resultat. Nach 3—4 Wochen beginnt die Nachbehandlung, die in Massage, Suspension, activer und passiver Correction besteht. Bei dieser Therapie sollen Rückfälle ausgeschlossen sein.

Pfeiffer-Berlin.

Gourdon, Appareil pour torticollis. Delmas, Bordeaux 1899.

Gourdon hat schon vor 4 Jahren einen Apparat zur Correction des Schiefhalses angegeben, auf den wir erst aufmerksam gemacht wurden, als Hoffa, angeregt durch eine noch ungedruckte Arbeit Hasebrock's, fast die gleiche Vorrichtung für den spastischen Torticollis construirt hatte. Der Apparat besteht aus einer Calotte für den Kopf, einem ledernen Thoraxgürtel und 2 von der Calotte zum Gürtel verlaufenden Gummizügen. Da die Gummizüge an allen möglichen Stellen der Calotte und des Brustgürtels zu fixiren sind, so gelingt es leicht, die jedesmal gewünschte Art von Beugung, Neigung und Rotation des Kopfes zu erzielen. Die Vortheile des Apparates sind seine Einfachheit und Billigkeit, sowie die Möglichkeit, seine Wirkung je nach Bedarf varriiren zu können. Pfeiffer-Berlin.

Sadolin, Anodynien og deus Patogenese. Hospitalstidende Bd. X, 1902, Nr. 9, S. 225.

Verfasser, der in seiner Massagepraxis die Erfahrung gemacht hat, dass der „chronische Rheumatismus" des Musculus deltoideus — „Anodynie" — ein recht typisches Krankheitsbild darbietet, hat dasselbe klinisch näher studirt und ist dabei zu den folgenden Schlüssen gekommen. Da in typischen Fällen Harnsäurediathese kein ätiologisches Moment zu sein scheint, und Verfasser die „Erkältung" für den wohlgeschützten Musculus deltoideus nicht anerkennen will, glaubt Verfasser dagegen, dass die stetige Traction eines Körpergliedes, hier des Armes speciell während eines Schwachheitszustandes — Anämie, Neurasthenie, Ueberanstrengung, hohes Alter — krankhafte Veränderungen im Gewebe verursachen kann. Anodynie ist also eine Form des „Muskelrheumatismus", welche genetisch nicht mit den „rheumatischen" Krankheiten zusammenhängt. — Mit der Anodynie vergleichbar sind auch gemäss der Ansicht des Verfassers die „rheumatischen" Schmerzen im Musc. cucullaris, den Rhomboidei, im Lumbaltheile des Erector trunci und im Musc. glutaeus. Gemeinsame Function für alle diese Prädestinationsmuskeln des „chronischen Muskelrheumatismus" ist nach Verfasser, dass sie alle in Ermüdungshaltung eine constante, passive Belastung aushalten müssen. Wenn active, umwechselnde Muskelbewegungen nicht im hinreichenden Grade ausgeübt werden, so wird der Muskel bald Sitz krankhafter Veränderungen. Im höheren civilisirten Leben hat für gewöhnlich der Musculus deltoideus nur spärliche Gelegenheit für ausgiebige Bewegungen.

Haglund-Stockholm.

Bender, Zur Kenntniss des erworbenen Hochstandes der Scapula. Münch. med. Wochenschr. 1902, Nr. 9.

Bender berichtet über einen Fall von erworbenem Hochstand der Scapula bei einem 12jährigen Mädchen. Der untere Schulterblattwinkel steht rechts 7 cm höher als links und tritt weiter nach hinten heraus. Die rechte Scapula ist lateralwärts verschoben, oben mehr als unten; ihr innerer Rand ist weiter von der Wirbelsäule entfernt als derjenige der linken. Beide Schulterblätter sind in allen Dimensionen gleich gross. Der obere innere Winkel des rechten Schulterblatts ist nach vorne hakenförmig umgebogen und von der Clavicula nur 3 cm entfernt, gegen 8 cm auf der anderen Seite. Der rechte

Processus coracoideus ist ungewöhnlich breit und lang. Es besteht eine rechtsconvexe cervico-dorsale Skoliose ersten Grades. Der Thorax zeigt nahe dem Sternum rechts eine stärkere Vorwölbung als links. Die Abduction des rechten Armes ist beschränkt. Die elektrische Untersuchung ergibt das Erhaltensein aller Muskeln. Der Hochstand des rechten Schulterblattes wurde zuerst bemerkt, als das Kind 7 Jahre alt war.

Bender fasst diesen Fall als erworbenen Hochstand der Scapula auf und führt ihn auf rhachitischen Ursprung zurück. Er schliesst sich in der Deutung des Befundes Kölliker an, der 1898 die Deformität zuerst beobachtete. Kölliker gibt als charakteristisch für die rhachitische Deformirung des Schulterblattes eine vermehrte Flächenkrümmung, hakenförmige Bildung des inneren oberen Winkels, Vergrösserung des Processus coracoideus und Drehung der Gelenkpfanne nach vorn an. Der Hochstand der Scapula soll dadurch zu Stande kommen, dass der hakenförmige obere Winkel sie am Thorax festhält und der vergrösserte Rabenschnabelfortsatz sich unter der Clavicula anstemmt.

Die beschriebenen „typischen" Veränderungen der Scapula und das Fehlen von sonstigen angeborenen Missbildungen, von Knochen- und Muskeldefecten etc. macht Bender differentialdiagnostisch gegenüber der Sprengel'schen Deformität (dem angeborenen Hochstand) geltend.

Der erworbene Schulterblatthochstand ist sehr selten. Ausser Kölliker und Bender hat noch Gross (1899) einen Fall beschrieben.

Bender illustrirt seinen Fall durch Wiedergabe der Photographie und des Röntgenbildes, sowie durch die Abbildung eines rhachitischen Schulterblattes aus der Leipziger Sammlung. Kiewe-Berlin.

Sick, Ueber angeborenen Schulterblatthochstand. Deutsche Zeitschrift für Chirurgie, Bd. 67.

Sick hat 2 interessante Fälle von angeborenem Schulterblatthochstand beobachtet, die geeignet sind, einiges Licht in die Aetiologie dieser Deformität zu bringen. Der erstere ergab den seltenen Befund von beiderseitiger Affection, der bisher nur 4mal beschrieben worden ist. Bei beiden Fällen fehlten Muskelanomalien, dagegen waren erhebliche Formstörungen an den hochstehenden Schulterblättern bei gleichzeitigem unvollständigen Verschluss der Wirbelsäule vorhanden. In dem doppelseitigen Falle lag ausserdem eine vererbte Anlage vor, in dem anderen fand sich die so häufig mit Spina bifida occulta vergesellschaftete Hypertrichosis localis. Eine Indication zu operativem Eingreifen lag in beiden Fällen nicht vor; durch gymnastische Uebungen liess sich bei beiden die Gebrauchsfähigkeit der Arme zur Genüge herstellen. — Zum Schlusse seiner Arbeit unterzieht Sick die bisher veröffentlichten 57 Fälle von angeborenem Schulterblatthochstand einer kritischen Besprechung bezüglich ihrer Aetiologie. Es hat sich dabei herausgestellt, dass für $^2/_3$ der Fälle die Annahme einer Hemmungsbildung zutrifft. Für das noch übrige Drittel lässt Sick die Frage der Entstehung noch offen, obwohl er dazu neigt, auch diese leichteren Formen von Scapulahochstand als geringe Grade von Hemmungsbildung zu deuten. Die neueste Erklärung von Kausch, wonach in einer Reihe von Fällen ein Cucullarisdefect den Hochstand bedingen kann, hat Manches gegen sich, um so mehr, als die meisten der citirten Fälle wenig beweiskräftig sind. Sick hält den

Cucullarisdefect nur für eine facultative Theilerscheinung der Hemmungsbildung an Wirbeln und Schulterblatt. Pfeiffer-Berlin.

Hoffmann, The passive carrying function of the arm, its importance, its destruction, and an operation for its restoration. New York medical Journal 1902, 30. Aug.

Operation eines Cubitus valgus nach einer Fractur des Condylus internus des Oberarms durch Osteotomie des Oberarms dicht über dem Condylus internus mit gutem functionellem Erfolg. Zander-Berlin.

Gevaert, Un cas de subluxation du poignet de Madelung. Luxation progressive des adolescents (Kirmisson). Revue d'orthopédie 1902, Nr. 5.

Gevaert sieht mit Kirmisson in der Madelung'schen Subluxation des Handgelenkes eine professionelle Erkrankung, die besonders durch die allmähliche Progredienz gekennzeichnet ist. Die Affection gelangt in der Zeit der lebhaftesten Wachsthumsperiode zur Ausbildung und ist öfter einseitig als doppelseitig. Prädisponirt durch ihren Beruf sind namentlich Drucker, Tuchwalker, Wäscherinnen, Pianisten und nach einer Beobachtung von Gevaert Weber.

Verfasser theilt einen Fall dieser nicht sehr häufigen Erkrankung mit. Es handelt sich um einen 16jährigen Weber, der seit 3 Jahren sein Handwerk betreibt und bei dem beide Handgelenke befallen sind. Dieselben sind verdickt und bieten alle Zeichen der Madelung'schen Erkrankung dar. Der Processus styloideus ulnae bildet einen auffallenden Vorsprung und ist von den Handwurzelknochen deutlich abgesetzt. Am unteren Theile des Radius ist eine Inflexion bemerkbar, derart, dass seine distale Gelenkfläche, anstatt gerade nach unten zu sehen, nach innen und etwas nach vorn gerichtet ist.

Die Behandlung bestand in Massage, passiven Bewegungen im Handgelenk und Faradisation der Vorderarmmuskeln. Der Erfolg war ein sehr befriedigender. Die vielfach bei dieser Affection erzielten schlechten therapeutischen Resultate schreibt Verfasser dem Umstande zu, dass die Deformität oft erst im letzten Stadium zur Behandlung kommt.

Ausser der Luxation des Handgelenks bestand bei dem Patienten eine schwere Skoliose und doppelseitiges Genu valgum. Das gleichzeitige Vorhandensein dieser 3 Affectionen macht ein einheitliches ätiologisches Moment, das vielleicht eine Art Spätrhachitis ist, wahrscheinlich. Kiewe-Berlin.

Ardouin, Un cas de luxation congénitale incomplète du poignet. Revue d'orthopédie 1902, Nr. 5.

Ardouin berichtet über einen Fall von angeborener doppelseitiger Subluxation des Handgelenkes bei einer 37jährigen Frau, die sonst keinerlei Deformitäten darbot. Die Anomalie ist links stärker ausgesprochen als rechts. Die Handgelenke erscheinen verdickt. Der Carpus ist nach vorn gegen die Ulna dislocirt, während der normale Contact mit dem Radius vorhanden ist. Das untere Radio-Ulnargelenk ist sehr schlaff. Die constituirenden Knochen zeigen mit Ausnahme der Ulna, deren distales Ende in geringem Grade deformirt ist, normale Formen. Auffallend ist eine bedeutende Verkürzung des Vorder-

arms im Verhältniss zum Humerus. Trotz kräftig entwickelter Armmusculatur ermüdet die Patientin beim Heben schwerer Gegenstände leicht. Sonst ist sie in keiner Weise durch die Deformität beeinträchtigt. Alle Bewegungen sind vollkommen frei, die Excursionsgrösse ist nicht beschränkt.

Von den Kindern der Patientin zeigt eins eine von Geburt an bestehende leichte circuläre Furche an beiden Handgelenken. Kiewe-Berlin.

Ulmer, Ueber einen Fall von schnellendem Finger. Dissertation. Giessen 1902.

Nach einigen einleitenden Bemerkungen über den Sitz des Leidens und über die Symptome, das Schnellen, die dabei empfundenen Schmerzen, den manchmal zu palpirenden Knoten etc., bespricht Verfasser den Verlauf des Leidens und die ätiologischen Momente, die der Erkrankung zu Grunde liegenden pathologisch-anatomischen Verhältnisse und die Theorien, die darüber aufgestellt wurden, erörtert ihr Für und Wider und beschreibt dann einen typischen Fall, der in der Giessener Klinik von Professor Poppert operirt wurde und bei dem das Schnellen durch eine Veränderung an der Sehne hervorgerufen wurde. Die circumscripte Verdickung des tiefen Beugers vermochte den centralen Rand der Sehnenscheide, die an dieser Stelle dazu noch eine pathologische Einengung zeigte, nicht zu passiren.

Verfasser ist der Ansicht, dass man niemals im Voraus mit Bestimmtheit das Leiden genau erklären könne, so lange man nicht durch den Augenschein von den jedesmaligen pathologisch-anatomischen Veränderungen eine Vorstellung gewonnen habe. Eine Theorie, die alleinige Existenzberechtigung beanspruchen könnte, gibt es nicht nach der Ansicht des Verfassers, der dann mit kurzen Bemerkungen über die Prognose und Therapie des Leidens die Arbeit beschliesst.

Blencke-Magdeburg.

Doberauer, Ueber die Dupuytren'sche Fingercontractur. Beitr. zur klin. Chir., Bd. 36, Heft 1.

Doberauer bespricht 6 nach dem Kocher'schen Princip der Exstirpation der Fascie operirte Fälle von Dupuytren'scher Fingercontractur und empfiehlt für die Ausführung der Operation folgende Regeln: Vor allem ist Narkose anzuwenden, da Localanästhesie nach Schleich mit Rücksicht auf Hautgangrän gefährlich erscheint; Esmarch'sche Blutleere ist nicht gut zu umgehen, doch ist genaue Blutstillung geboten, da ein Hämatom ebenfalls zu Hautgangrän führen kann; aus derselben Befürchtung ist ein stärkerer Compressivverband nicht angezeigt. Hautgangrän ist in erster Linie zu vermeiden, lieber ist ein Stück der gar zu dünnen Haut zu excidiren, als derartige Wundränder zur Naht zu verwenden. Zur Exstirpation der Fascie ist Längsincision der Haut, wenn nöthig mehrere, am sichersten; sollten dieselben bedenklich nahe an einander fallen, so müssen sie in mehreren durch entsprechende Zeitintervalle getrennte Sitzungen gemacht werden. Der Schnitt ist stets bis auf die Grundphalange des Fingers zu führen, um den betreffenden Fortsatz der Aponeurose mit zu entfernen und ebenso wie die cuticularen auch die in die Tiefe gegen die Sehnen ziehenden Bündel zu exstirpiren. Zum Schluss ist eine längere, sorgfältige Nachbehandlung erforderlich, welche durch Massage und passive Bewegungen, durch Wochen fortgesetzt, eine schädliche Wirkung der

Hautnarbe gewiss vermeiden und dieselbe weich und nachgiebig machen kann. Eberwein-Berlin.

Raymond, Sur un cas de Mal de Pott cervical. Annales de chirurgie et d'orthopédie. 1902, Nr. 3.

Verfasser beschreibt einen Fall von Cervicalspondylitis bei einer 26jährigen Frau, bei welcher eine Tetraplegie mit theilweise spastischen Erscheinungen, sowie theilweise Anästhesie und Blasen-Mastdarmstörungen bestanden. Er untersucht ausführlich den diesen Erscheinungen zu Grunde liegenden Befund des Rückenmarks und bespricht die Prognose und Therapie. Eckstein-Berlin.

Phocas et Bentz, Contribution à l'étude du traitement de la paraplégie pottique par l'immobilisation dans le décubitus dorsal. Revue d'orthopédie. 1902, Nr. 6.

Phocas und Bentz befürworten auf Grund ihrer Erfahrungen die exspectative Behandlung spondylitischer Lähmungen gegenüber der operativen Therapie. Sie berichten über 11 Fälle. Meist hatte die Erkrankung drei und mehr (in einem Falle acht) Wirbel betroffen. Die erreichten Resultate waren recht gute: 7 Patienten wurden nach einer Immobilisationsdauer von 9—18 Monaten von ihrer Paraplegie völlig geheilt, darunter 1 Patient, bei dem auch die Sphincteren der Blase und des Mastdarms gelähmt waren. In 2 Fällen wurde eine Besserung erreicht. 2 Fälle blieben bei einer Behandlungsdauer von 8 bezw. 11 Monaten stationär. In diesen beiden Fällen bestanden auch trophische Störungen.

Durch Punction eines gleichzeitig bestehenden Abscesses (in 3 Fällen) wurden die Lähmungserscheinungen nicht beeinflusst.

Zur Immobilisation wurde bei Spondylitis des Brust- und Lendentheils das Lannelongue'sche Bett verwandt. Nach erfolgter Heilung der Paraplegie wurde diese Immobilisation, auch wenn keine Schmerzhaftigkeit mehr bestand, noch einige Monate hindurch fortgesetzt, ehe das Umhergehen in einem Gipscorset gestattet wurde. Kiewe-Berlin.

Vollheim, Zur Casuistik der „Bechterew'schen Wirbelsteifigkeit". Diss. Jena 1902.

Nach einem Literaturverzeichniss, das 40 Arbeiten umfasst, und nach einigen allgemeinen einleitenden Worten über diese Erkrankung, bringt Verfasser zunächst die Krankengeschichte eines Patienten aus der psychiatrischen Klinik zu Jena. Es lag nur eine Steifigkeit der Wirbelsäule in ihren unteren Theilen vor, die sich auch in Narkose nicht verlor, ohne Betheiligung eines anderen Gelenkes; es fehlte auch jede ausgesprochene Krümmung. Verfasser bespricht darauf die einzelnen Symptome der Erkrankung, kommt auf die Aetiologie zu sprechen und hat hierbei mit grossem Fleisse die Ansichten der einzelnen Forscher zusammengestellt. Bei seinem Fall hält er die Aetiologie nicht für ganz klar, ist jedoch nicht abgeneigt, eine wenn auch weit zurückliegende Influenza in Betracht zu ziehen, in deren Gefolge infectiös-arthritische Processe die Wirbelsäule befallen und ganz schleichend zur Ankylosirung geführt haben könnten. Auf die pathologisch-anatomischen Befunde, die man

durch Sectionen gewann, geht Vollheim des Näheren ein, beschäftigt sich eingehend mit dem Bechterew'schen Fall und mit den beiden Schlesinger'schen Fällen und kommt zu dem Schluss, dass sich in Bezug auf die pathologisch-anatomischen Veränderungen, die bei der Bechterew'schen Wirbelsteifigkeit und bei der von Strümpell und Marie als chronisch ankylosirende Entzündung der Wirbelsäule und der Hüftgelenke bezeichneten Erkrankung keine wesentlichen Unterschiede feststellen lassen. Auch in Bezug auf die klinischen Daten lassen sich keine grossen Unterschiede nach des Verfassers Ansicht finden, die Richtung des Verlaufs, noch auch die Formveränderung u. a. m. geben keine Anhaltspunkte für eine Trennung der beiden Krankheitsformen, selbst nicht einmal die Betheiligung der Extremitätengelenke bezw. des Schultergürtels, wie einige von Bechterew beobachtete Fälle beweisen. In Bezug auf die Aetiologie glaubt nun Verfasser erst recht keinen stricten Unterschied finden zu können. Blencke-Magdeburg.

Holsti, Arthritis deformans, lokaliserad företrädesvis uti vertebralledeum. Finska Läkaresällshapets Handlinger, Bd. 44, 1902, Nr. 5, S. 480.

Vortragender demonstrirte einen Patienten mit fast vollständiger Ankylose des Rückgrates vom Kopf bis zu Os sacrum. Von Interesse ist, dass ein Erguss im Kniegelenk vorhanden war, und dass Vater und Bruder des Patienten an derselben Krankheit gelitten hatten. In der dem Vortrag folgenden Discussion sprach sich Runeberg für die neurotrophische Pathogenese der Krankheit aus. Haglund-Stockholm.

Freiberg, An additional case of typhoid spondylitis. American medicine. Oct. 11, 1902.

Freiberg beschreibt einen der ziemlich seltenen Fälle von typhöser Spondylitis, bei dem sich eine dauernde starke Kyphose der Lendenwirbelsäule ausgebildet hatte. Er sieht die Ursache der Deformität in entzündlichen Processen im Knochen, die mit Substanzverlusten verbunden sind. Nervöse Einflüsse kommen dabei nicht in Betracht. Pfeiffer-Berlin.

Ely, A case of typhoid spine. Medical record. Dec. 20, 1902.

Ely theilt einen am eigenen Leibe sehr sorgfältig beobachteten Fall von Spondylitis typhosa mit, der wie alle diese bisher beschriebenen Erkrankungen zwar zur Ausheilung kam, aber doch eine bedeutende Steifigkeit des befallenen Abschnittes der Wirbelsäule zurückliess. Da noch von keinem Falle ein Sectionsbericht vorliegt, sind die pathologisch-anatomischen Kenntnisse über dieses Leiden gering. Indessen scheint doch die jetzt allgemein herrschende Ansicht zu Recht zu bestehen, dass es sich dabei um eine Knochen- und Periostentzündung handelt. Der einzige Autor, der noch eine Neurose annimmt, Osler, hat keine einwandsfreien Fälle zur Verfügung. — Die Behandlung war die übliche: Ruhe in Reclinationslage, später ein Stützcorset. Pfeiffer-Berlin.

Hövelmann, Klinische und pathologisch-anatomische Untersuchung eines Falles von Wirbelfractur und Compressionsmyelitis. Diss. Kiel 1902.

Einige kurze Bemerkungen über das Entstehen, das Vorkommen, den Sitz, die Symptome der Wirbelfracturen gehen der Beschreibung eines Falles

von Fractur des I. Lendenwirbels mit anschliessender Compressionsmyelitis bei einem 19jährigen Mädchen, das sich aus einem im vierten Stock gelegenen Zimmer gestürzt hatte, voraus. Die Patientin war am 9. November 1895 in das Frankfurter Bürgerspital gebracht und wurde am 20. November 1896 nach Tübingen in die psychiatrische Klinik überführt, wo sie am 6. Mai 1897 verstorben ist. Verfasser bringt die sehr genaue und ausführliche Krankengeschichte und einen sehr ausführlichen Sectionsbericht nebst mikroskopischem Befund, auf Grund deren die Erkrankung in einer Compressionsmyelitis des Conus terminalis vom V. Lumbalsegment abwärts bestand, bedingt durch eine Fractur des I. Lendenwirbels; ausserdem waren auch die umgebenden Wurzeln mehr oder weniger betheiligt, sie liessen eine weitgehende Degeneration erkennen. Dieser ganze Befund deckte sich auch voll und ganz mit den klinischen Symptomen.

Blencke-Magdeburg.

Schulthess, Schule und Rückgratsverkrümmung (Voss in Hamburg, 1902).

Ist die Schule die alleinige oder die hauptsächlichste Ursache der seitlichen Rückgratsverkrümmung und auch der Buckelbildung, des sogen. runden Rückens? Wenn nein, ist die Mitwirkung der Schule bei der Entstehung ganz auszuschliessen? Macht sich der Einfluss der Schule in irgend einer Weise bei der Entwickelung des Skeletes, speciell der Wirbelsäule geltend?

Diese Fragen unterzieht Verfasser einer eingehenden Erörterung; dabei stützt er sich grösstentheils auf die Ergebnisse der sorgfältigen Lausanner Schüleruntersuchung.

Die erste Frage wird verneint, da der stricte Beweis geliefert wird, dass im vorschulpflichtigen Alter eine Reihe schwererer und leichterer Skoliosen bezw. nachweisbarer Deviationen der Wirbelsäule vorkommen. Ein Gleiches gilt von dem runden Rücken.

Anstaltserfahrungen zwingen nicht dazu, eine besondere Form der Skoliose als „Schulskoliose" anzusprechen, sondern weisen nur auf die Häufigkeit einer Form hin, zu deren Erklärung der Schuleinfluss nicht unbedingt herangezogen werden muss. Die so häufigen links convexen lumbalen, und rechts convexen dorsalen Formen erklären sich zum Theil aus der normalen Mechanik der Wirbelsäule und aus gewissen pathologischen Zuständen der Wirbel. Rechtshändigkeit und die damit verbundene Verschiebung des Beckens nach links und Abbiegung der Wirbelsäule nach rechts, Abflachung der Wirbelkörper durch die Aorta, und die dadurch veranlasste leichtere Abbiegung der Wirbelsäule nach links beeinflussen die Skoliosenformen.

Durchweg ergaben die Schüleruntersuchungen ähnliche Procentzahlen bei Knaben und Mädchen, so in Lausanne bei den Knaben 23%, bei Mädchen 26,7%. Die mittlere Form der Verkrümmung ist bei Mädchen eher als bei Knaben.

Mit den Jahren steigt die Zahl bei den Mädchen beinahe um das Dreifache, bei Knaben beträgt sie nicht ganz das Doppelte, im Durchschnitt erhält man für die ältesten Kinder etwas mehr als das Zweifache des in der untersten, dem 9. Lebensjahre entsprechenden Klasse. Dieser Anstieg deutet indess ebenso sehr auf Verschlimmerung vorhandener Skoliosen, als auf Entstehung neuer.

Totalskoliosen machen 56% sämmtlicher Skoliosen aus. Es folgen die lumbalen mit 20, dorsalen mit 12,7, combinirten mit 8,5%.

Das Hauptmoment im Ansteigen der Skoliosenfrequenz macht die Zunahme der Totalskoliosen aus. Ausser dieser zeigt noch die Lendenskoliose bei Mädchen einen wesentlichen Anstieg.

Die Totalskoliosen steigen bei Knaben regelmässig an. Bei Mädchen zeigen sie bei der dritten Klasse einen Rückgang, um in der vierten wieder zuzunehmen. Die Lumbalskoliose steigt in der dritten und vierten Klasse. Schulthess führt das darauf zurück, dass in diesem Alter eine Reihe von registrirten Totalskoliosen, die nur scheinbare waren, streng genommen als eine Skoliose des Lendensegmentes aufgefasst werden müssen, sich in ihrer richtigen Gestalt gezeigt haben.

Die Feststellung der Vermehrung der Totalskoliose und der Lumbalskoliose bei Mädchen ist das Ergebniss der Lausanner Enquête. Und die Schule? und die oft angeschuldigte Schreibhaltung? Schulthess sagt: Der von Natur aus zu einer Ausbiegung nach links veranlagten Wirbelsäule des Kindes wird durch das Schreiben Gelegenheit geboten, diese Haltung öfters einzunehmen und längere Zeit inne zu halten. Er glaubt die linksconvexe Totalskoliose und die Lendenskoliose der Mädchen als eine speciell durch die Schulbeschäftigung in hohem Maasse begünstigte Form betrachten zu müssen, welche man bei einer Anzahl von Individuen als Schulskoliose zu bezeichnen das Recht hat. Bereits vor der Schulzeit angedeutete vorhandene Verkrümmungen werden verschärft. Das Sitzen, die mangelhafte Bewegung u. a. m. begünstigen die abnorme Weiterbildung des abnorm gewachsenen Wirbels. Nicht für alle Fälle trägt also die Schule die Schuld; sie verursacht zwar eine Anzahl leichterer Verkrümmungen — Totalskoliose und Lendenskoliose — und verschlimmert bestehende, für andere ist indess die Art der Haltung bereits vorgebildet, so dass der Schüler sitzt wie er gewachsen ist, hier sind nur die der Entwickelung der Verkrümmung günstigen Schuleinflüsse wirksam. Beobachtungen machen es weiter fast zur Gewissheit, dass langes Sitzen der normalen Entwickelung der Beweglichkeit, namentlich der Wirbelsäule, entgegensteht.

Zur Abwehr fordert Schulthess Abkürzung der Schul- oder Sitzzeit. Strenges Einhalten stündlicher Pausen. Regelmässige, tägliche gymnastische Uebungen. Richtige Beleuchtung der Arbeitsplätze. Beschaffung guten Schulmobiliars. Einführung der Steilschrift. Schüleruntersuchung bei der Aufnahme und noch im Ansteigen. Für erheblich Verkrümmte Specialklassen.

Herz-Berlin.

Lovett, Rotation in lateral curvature: a reply to Dr. Judson. The New York medical Journal. Vol. 74, Nr. 14, 4. October 1902.

Judson hatte durch ein Experiment mit einer Gummisäule die Behauptung Lovett's zu widerlegen versucht, dass eine rein seitliche Biegung der Wirbelsäule nicht statthat, dass jede mit Rotation verbunden ist, und zwar rotiren die Wirbelkörper bei der Inflexion aus der extendirten Stellung nach der Concavität, aus der flectirten in die Convexität; die Wirbelsäule unterliege hier nur den Gesetzen, die bei dem biegsamen Stab wirksam sind. Lovett hat nun Judson's Experiment wiederholt und ist in der Lage, darthun zu können, dass die Versuchsresultate seine eigenen Behauptungen nur bestätigen.

Herz-Berlin.

Schanz, Das Redressement schwerer habitueller Skoliosen und Kyphosen. Wiener klin. Rundschau 1902, Nr. 51.

Nach Schanz ist das Redressement bei richtiger Indicationsstellung die erfolgreichste Methode der Correctur schwerer habitueller Skoliosen und Kyphosen. Indessen kann man damit nur der einen der beiden Aufgaben gerecht werden, die die rationelle Behandlung dieser Deformitäten stellt, nämlich die der Correctur. Der anderen, der Austilgung des Processes, der zur Verkrümmung führt, ist durch den Ausgleich des Missverhältnisses zwischen der statischen Inanspruchnahme und der statischen Leistungsfähigkeit der Wirbelsäule zu genügen. Die Correctur nimmt Schanz in seinem Extensionsrahmen vor, indem er bei starker Extension einen dünngepolsterten Gipsverband von den Trochanteren bis zum Kopf anlegt; während des Erstarrens des Gipscorsets wird die Deformität noch manuell möglichst redressirt. Schon nach 3—4 Tagen wird die Procedur wiederholt und später nach derselben Zeit 1—2mal so lange, bis keine weitere Besserung zu erzielen ist. Schanz hat dadurch eine Differenz der Körperlänge bis zu 18 cm erreicht. Der Verband bleibt nun 1½ bis 8 Monate liegen, um dann durch ein Hartlederdrellcorset mit Kopfhalter für den Tag und ein Lagerungsbett aus Gips für die Nacht ersetzt zu werden. Die Erfüllung der zweiten Aufgabe erreicht Schanz durch die nunmehr einsetzende energische Behandlung mit Massage und Gymnastik. Diese Kur lässt Schanz erst dann „abklingen", wenn er merkt, dass die Wirbelsäule in ihrer Correctionsstellung feststeht. Gewisse Rumpfübungen müssen allerdings Jahre lang fortgesetzt werden. Ebenso soll das Corset — allerdings ohne Kopfhalter — und das Gipsbett Jahre lang in Gebrauch bleiben. Die Erfolge, die durch diese Kur erreicht werden, definirt Schanz durch folgenden Satz: Der Grad von Correctur, welcher mittelst des Redressements hergestellt und durch den Verband fixirt werden kann, ist das Endergebniss der Behandlung. Pfeiffer-Berlin.

Schanz, Ueber das Skoliosenredressement. Berliner klin. Wochenschr. Nr. 48, Bd. 39.

Verfasser berichtet nochmals kurz über die von ihm ausgeübte Methode des gewaltsamen Redressements schwerer Skoliosen. Er führt dieselbe nach möglichster vorhergegangener Mobilisirung in dem von ihm angegebenen Rahmen durch Längszug mit Contraextension und Seitendruck mittelst der Hände aus. Ist in der ersten Sitzung nicht sofort das denkbar beste Resultat erzielt worden, so wird nach 3—4 Tagen, eventuell noch mehrmals, das Redressement wiederholt. Der Gipsverband bleibt dann ca. 3 Monate liegen und wird in dieser Zeit nur aus äusseren Gründen gewechselt. Patient erhält dann ein Hartlederdrellcorset mit einer Kopfstütze, sowie ein Gipsbett. Dann muss sich Patient einer gründlichen Massage- und Gymnastikkur unterziehen. Die erzielten äusserst günstigen Resultate sind nicht vorübergehender Natur, sondern wie die beigegebenen Abbildungen zeigen, als Dauererfolge anzusehen. Irgend welche schwereren Complicationen durch das Redressement hat Schanz nicht beobachtet. Becher-Berlin.

Gourdon, Des résultats que l'on peut espérer par le traitement méthodique de la scoliose grave. Revue de Gynécologie, Obstétrique et Pédiatrie de Bordeaux 1902.

Gourdon verfügt über ein Material von 230 Skoliosen zwischen 8 und 22 Jahren, die er durch Mobilisation der Wirbelsäule und Entwickelung der Musculatur durch Massage und Gymnastik behandelt hat. Ein in guter Stellung angelegtes Corset hält er für unentbehrlich zur Erhaltung des erreichten Resultates. Er konnte im Verlaufe der Behandlung folgende Veränderungen constatiren: Herstellung der normalen statischen Verhältnisse des Rumpfes, Regelung seiner Contouren, Wachsthum des Rumpfes, theilweises Redressement der Wirbelsäulenverbiegungen, Verminderung der Rotationserscheinungen, besonders an der Vorderseite des Thorax. Ein vollständiges Verschwinden der Deformität ist bei schwerer Skoliose nicht mehr zu erwarten, aber es ist immerhin möglich, auch solche Patienten so umzugestalten, dass sie nicht allzusehr auffallen. Pfeiffer-Berlin.

Gourdon, Deux observations de scoliose grave. Revue mensuelle de gynéc., obstétrique et pédiatrie 1902, Nr. 2.

Gourdon bespricht die Erfolge der Behandlung von zwei Skoliotischen im Alter von 13 und 14 Jahren, bei denen er ein gutes Resultat erzielt hat und weist auf die Schwierigkeiten hin, die ein erheblicher Rippenbuckel macht. Rauenbusch-Berlin.

Haglund, On Skoliosbehandling. Reseintryell och litteraturstudier. Hygiea 1902, Nov., F. II S. 423.

Während zweier Reisen in Deutschland (1900 und 1902) hat der Verfasser mit Erstaunen die grosse Verschiedenheit in der Behandlung der habituellen Skoliose in den zwei in medicinischer Hinsicht so nahestehenden Ländern, wie Deutschland und Schweden, gesehen. Anlässlich dieser Observation gibt er eine zunächst für die schwedischen Collegen bestimmte Uebersicht über die heutige Skoliosenbehandlung Deutschlands. Durch eigene Beobachtung und Durchmusterung der einschlägigen Literatur, speciell durch Vergleichung einiger bemerkenswertheren Aussprüche in den letzten Jahren mit solchen vor 10—15 Jahren, kommt Verfasser zu dem Schlusse, dass die letzten Jahre in einigen Fällen unbestreitbar sehr gute Resultate auch für schwere Skoliosen gebracht haben; dass diese resultatgebende Skoliosenbehandlung doch so energisch, langdauernd und dafür auch kostbar sein muss, dass bis jetzt die schönen Resultate nur wenigen, in socialer Hinsicht glücklich situirten Individuen zu gute gekommen sind. Verfasser hofft jedoch Verbesserung und Verallgemeinerung dieser Resultate. Der hauptsächlichste Angriffspunkt der Skoliosentherapie ist nach Verfasser noch immer die Prophylaxe. Autorreferat.

Natvig, Undersegelser over asymetrisk längdeforsiel af underextremiteterne levs den levende og forholdet til den statiske Skoliose. Norske Magazin for Lägevidenskaben. targ 63. 1902, Nr. 7 S. 711.

Durch anatomische Untersuchungen hat Verfasser gefunden, dass die Sp. il. ant. sup. nicht gebraucht werden kann als topographischer Punkt für die Bein-

messung, und dass die Längedifferenzen der beiden skeletirten Femora oben von der Trochanterspitze so klein sind, allerdings nur 14 Paare, dass durch Weglassen des Collum femoris beim Messen der unteren Extremitäten, also beim Gebrauch der oberen Trochanterspitze als Messpunkt, kein Fehler auftreten kann. Verfasser beschreibt die gebräuchlichen Methoden, die Beinlänge beim Lebenden zu messen. Selbst hat er die Extremitätenlänge gemessen 1. in 43 Fällen von einer laufenden Serie von 600 journalgeführten Skoliosen, bei welchen eine Längendifferenz notirt war, 2. in 85 ambulanten Skoliosenfällen. In der ersten Serie fand Verfasser eine Differenz von 1—2½ cm; linksseitige Verkürzung in 29, rechtsseitige in 14 Fällen; Lumbalkurvatur in allen diesen Fällen mit der Convexität nach der Seite des kürzeren Beines. In der zweiten Serie fand er Längenasymmetrie in 19 Fällen; also 22,3 % statische Skoliosen.

Haglund-Stockholm.

Gourdon, Déformations de la colonne vertébrale et du thorax. Bordeaux 1901.

Gourdon beginnt seine Abhandlung über die Kyphose mit der Erörterung der Ursachen dieser Missbildung in den verschiedenen Lebensaltern. Bei kleinen Kindern, meist die unteren Brust- und oberen Lendenwirbel betreffend, beruht sie in der Mehrzahl der Fälle auf Rhachitis, ist stets mit schlechtem Ernährungszustand verbunden und auf die Haltung im Sitzen zurückzuführen. Beim heranwachsenden Kinde sind ausser der schlechten Haltung bei sitzender Beschäftigung eine Schwäche der ganzen Constitution und die mit ihr häufig verbundene geistige Schlaffheit als Ursachen anzuführen. Auch auf das Vorkommen der Kyphose bei behinderter Athmung (Asthma, adenoide Vegetationen) weist er hin. Den letzten Grund sieht er in einer Schwäche der Rückenmuskeln, nicht, wie andere, in ungleichmässiger Entwickelung der Wirbelsäule einerseits und ihren Weichtheilen andererseits. In diesem Alter nimmt die Kyphose meist die Brustwirbelsäule ein, reicht aber manchmal auch noch bis zur Lendenwirbelsäule. Drittens findet man häufig bei Greisen eine Kyphose der ganzen Brust- und oberen Lendenwirbelsäule, bedingt durch die Schwäche der Musculatur und die Starrheit der Wirbelsäule. Im mittleren Alter erscheint die Kyphose, abgesehen von den professionellen Kyphosen, nur im Gefolge von Krankheiten. Er geht dann auf die Diagnose und Therapie der beiden ersten Formen näher ein. Lief das Kind schon bei Entstehung der Verkrümmung, so nimmt dieselbe im Gegensatz zu jüngeren Kindern die Rückenwirbelsäule ein. Im Jugendalter kommt neben der klassischen Kyphose mit langer, die ganze Rücken- und einen Theil der Lendenwirbelsäule einnehmenden Krümmung und wenig ausgesprochener Gegenkrümmung in der Hals- und unteren Lendenwirbelsäule bei schlaffen, schwächlichen Kindern, eine zweite Form vor bei kräftigen, musculösen Individuen. Sie zeigt eine kürzere Hauptkrümmung, ausgesprochene Gegenkrümmung und beruht auf einer angeborenen, besonderen Form des Brustkorbes. Die pathologisch-anatomischen Verhältnisse werden sodann kurz erörtert mit Berücksichtigung der Beckenveränderungen bei Kyphotischen. Die Differentialdiagnose ist leicht, bei schmerzhaften Punkten käme Malum Pottii in Frage, schneller Erfolg von einfacher ruhiger Rückenlage spricht gegen dieses. Die Therapie hat mit der Beseitigung eventuell vorhandener allgemeiner Ursachen zu beginnen. Bei kleinen Kindern besteht sie in reklinirter Rückenlage im

Phelps'schen oder Redard'schen Bett, worin man auch mehrmals täglich ¼ Stunde extendiren kann. Bei älteren kräftigt man die Muskeln durch Massage und Elektrisiren. Die gymnastischen Uebungen und die Apparate, die er empfiehlt, sind die auch bei uns mit bestem Erfolge angewendeten.

Rauenbusch-Berlin.

Deléarde, De la cyphose hystero-traumatique (maladie de Brodie). Gazette des hôpitaux, Nr. 75, 1902.

An der Hand eines Falles schildert Deléarde die Aetiologie, Pathogenese, Symptome, Diagnose, Prognose und Therapie der Brodie'schen Krankheit. Neu ist, dass er für die Behandlung eine epidurale Injection von 2 ccm einer 1%igen Cocaïnlösung empfiehlt, sowie eine Application von Aethylchlorid auf die schmerzhaften Punkte der Wirbelsäule. Er konnte seinen Patienten auf diese Weise binnen 20 Minuten heilen, was bei der Art des Leidens nicht verwunderlich erscheint.

Pfeiffer-Berlin.

Perdu, Parachèvement du traitement de la scoliose. Annales de chir. et d'orthopédie, Nr. 10, 1902.

Perdu hält die gebräuchlichen Skoliosencorsets nicht nur für unnütz, sondern sogar für schädlich, weil die damit ausgerüsteten Patienten sich völlig auf ihre Armkrücken zu verlassen pflegen, wodurch ihre ohnehin schwache Musculatur immer weniger leistungsfähig wird. Deshalb ist er daran gegangen, eine zweckmässige Stützvorrichtung zu construiren. Das Resultat seiner Bemühungen ist der Triangle à coulisse, der an ein leichtes Corset zu befestigen ist. In diesem Corset befindet sich in der Axillarlinie der concaven Rückenhälfte eine kräftige, genau dem in corrigirter Haltung befindlichen Körper angepasste Stahlschiene mit leichter Achselkrücke. Von dieser Schiene verlaufen dreieckige Lederstücke über Brust und Rücken nach der gegenüberliegenden Thoraxseite, wo sie nach Bedarf fest zusammengeschnürt werden. Dadurch soll der Patient an dem Einnehmen einer falschen Haltung verhindert werden. Jedenfalls ist diese Vorrichtung nur für Totalskoliosen anwendbar.

Pfeiffer-Berlin.

Perdu, Nouveau traitement de la scoliose. Annales de chirurgie et d'orthopédie, Nr. 12, Décembre 1902.

Verfasser bedient sich zur Beurtheilung der Skoliosen der Radiographie und bestimmt die Rotation der Wirbelsäule aus der Entfernung der Schatten der Proc. transversi von den Proc. spinosi. An der Hand der Radiogramme dreier Skoliosen weist er auf diesem Wege die Fortschritte, die die Behandlung gemacht hatte, und die definitive Heilung nach. Es handelte sich um Skoliosen dritten Grades, die sich bei der gewöhnlichen Behandlung nicht besserten. Er wandte einen Druck im Niveau des Rippenbuckels an, macht Glycerininjectionen und hat bei allen drei Fällen in kurzer Zeit ein Schwinden der Skoliose beobachtet.

Zander-Berlin.

Young, A plea for the adoption of a more accurate and scientific method in the investigation and treatment of lateral curvature of the spine. British med. journal, May 31, 1902.

Young hat einen sehr einfachen, dem Mikulicz'schen Skoliosometer ähnlichen Messapparat construirt, der aus zwei auf einander senkrecht stehen-

den, dünnen, mit einer Skala versehenen Metallbändern besteht. Auf ihrem Kreuzungspunkte ist noch ein sechseckiges, gleichfalls graduirtes Metallband aufgesteckt, in dem beide Metallstreifen leicht verschoben werden können. Zum Messen einer Skoliose wird nun das senkrechte Metallband so auf die Wirbelsäule gelegt, dass es deren höchsten palpablen Dornfortsatz, also etwa den des III. Halswirbels mit dem Kreuzbein verbindet. Den Grad der Abweichung verschiedener Punkte der Wirbelsäule kann man dann nach zweckentsprechender Verschiebung des horizontalen Streifens einfach ablesen und in ein mit Fadennetz versehenes Schema eintragen. Die Schnelligkeit und Einfachheit dieser Messmethode soll es nun ermöglichen, die Verkrümmungen der Wirbelsäule in den verschiedensten Stellungen zu messen und vor allem den Einfluss zu constatiren, den verschiedene Körperhaltungen und bestimmte Muskelcontractionen auf diese Verkrümmungen ausüben. Der kleine Apparat lässt sich natürlich auch zum Messen anderweitiger Deformitäten verwenden. Freilich lässt auch er das wichtigste Problem, eine genaue Fixirung des Körpers in der gleichen Stellung bei mehrfachen Messungen der Skoliose, ungelöst. Pfeiffer-Berlin.

Bourneville, La scoliose myxoedémateuse. Annales de chirurgie et d'orthopédie, Tome XV, Nr. 7.

Bourneville nimmt Stellung zu einer Mittheilung Chipault's über die Beziehungen zwischen Myxödem und Skoliose. Chipault hatte in der Sitzung der Société de Pédriatrie de Paris vom 2. März 1902 die Ansicht ausgesprochen, dass das Vorkommen der Skoliose bei Myxödem bisher nicht bekannt sei; die Skoliose sei eine seltene Complication des Myxödem, die namentlich bei den „formes frustes" auftrete. Chipault hatte alsdann über 3 Fälle von symptomatischer Skoliose bei Myxödem berichtet.

Nach Bourneville stellt die Skoliose durchaus keine seltene Complication des Myxödem dar. Er citirt aus dem „Compte-rendu du service des enfants de Bicêtre 17 Fälle von Wirbelsäulenverkrümmungen. Es handelte sich dabei theils um kyphotische und lordotische, theils (in 7 Fällen) um skoliotische Verkrümmungen, die sämmtlich typische Fälle von Myxödem betrafen.

Der Bemerkung Chipault's, dass bei Myxödem von hydrotherapeutischen Massnahmen nur heisse Uebergiessungen zulässig seien, stellt Bourneville seine günstigen Erfahrungen mit kalten Douchen gegenüber. Kiewe-Berlin.

Riedinger, Ueber eine Haltungsanomalie bei Hysterie. Münchener medicinische Wochenschrift 1902, Nr. 14.

Riedinger beschreibt eine eigenthümliche, nach einem Unfall entstandene Haltungsanomalie bei einem 40jährigen Manne, die in einer starken Vornüberbeugung des Rumpfes, Drehung des Beckens nach vorne und dadurch bewirkter hochgradiger Lordose und Beugung und Innenrotation der Kniee besteht, ohne dass für dieselbe eine anatomische Grundlage gefunden werden konnte, so dass der Fall in die Klasse der Unfallsneurosen eingereiht werden muss. Die motorische Insufficienz betraf nicht gewisse Muskelgruppen, sondern es handelte sich vielmehr um eine erschwerte Ausführung bestimmter coordinirter Bewegungen. Von der hysterischen Skoliose unterschied er sich durch

die Doppelseitigkeit der Affection, so dass man am ersten noch von einer hysterischen Lordose sprechen könnte. Helbing-Berlin.

Mayer, Ein Fall von traumatischer Fractur des Oberschenkelhalses bei einem 4jährigen Kinde. Dissertation. Kiel 1902.

Mayer hatte Gelegenheit einen der ziemlich seltenen Fälle von Schenkelhalsfractur im Kindesalter zu beobachten, der deswegen um so bemerkenswerther ist, als hier die richtige Diagnose rechtzeitig gestellt und eine zweckentsprechende Therapie, die Extension, eingeleitet werden konnte. Der Erfolg war denn auch in anatomischem wie functionellem Sinne ein äusserst günstiger, wie das der Arbeit beigegebene Röntgenbild, bezw. eine nach 7 Monaten vorgenommene Nachuntersuchung ergab; es bestand eine nur 1 cm betragende Verkürzung. Allerdings bleibt abzuwarten, ob die Verkürzung nicht noch im Verlaufe des weiteren Wachsthums zunehmen wird. In der ihm zugänglichen Literatur hat Mayer noch 10 weitere einschlägige Fälle aufgefunden, die er zusammengestellt und kritisch beleuchtet hat. 5 davon, also die Hälfte, wiesen später schwere Behinderungen im Sinne der Coxa vara auf.

Pfeiffer-Berlin.

Helbing, Ueber congenitale Schenkelhalsfissur. Deutsche medicinische Wochenschrift 1902, Nr. 15.

Helbing bespricht an der Hand von Röntgenbildern 4 Fälle von Spaltbildung im Collum femoris. Es handelt sich um senkrecht zur Schenkelhalsachse stehende, meist unvollkommene, nach unten offene, lateralwärts von der oberen Femurepiphyse gelegene, im Falle von Doppelseitigkeit symmetrisch angeordnete Spalten; dabei ist Verkleinerung des Schenkelhalswinkels, Hochstand des Trochanter major und Verkürzung des Collum femoris zu constatiren. Das klinische Bild bietet grosse Aehnlichkeit mit der congenitalen Hüftgelenksverrenkung. Trauma oder Zeichen von Rhachitis sind in keinem Falle nachweisbar. In therapeutischer Beziehung wird bemerkt, dass der Versuch, die lineäre Osteotomie des Schenkelhalses durch eine manuelle Osteoklase zu ersetzen, mit Rücksicht auf die vorhandene Spaltung gerechtfertigt sei.

Eberwein-Berlin.

Gangolphe und Hau, Sur un cas de coxa valga. Revue d'Orthopédie 1902. Nr. 4.

Die Verfasser haben einen der seltenen Fälle von einseitiger Coxa valga beobachtet, der eine durch die Schenkelhalsdeformität hervorgerufene Abductionsstellung aufwies; ausserdem war das Bein stark auswärts rotirt und zeigte eine reelle Verlängerung um 1 cm. Der grosse Trochanter stand 1 cm unterhalb der Roser-Nélaton'schen Linie. Eine reine Flexionsbewegung war unmöglich, sie konnte nur in Combination mit Abduction ausgeführt werden. Letztere war in extremem Maasse möglich, dagegen konnte das befallene Bein kaum bis zur Medianebene adducirt werden. — Von den für die Aetiologie in Frage kommenden Affectionen glauben die Verfasser die Gelenktuberculose ausschliessen zu können, trotzdem der Patient — ein Phthisiker in fortgeschrittenem Stadium — unter Schmerzen und Fieber erkrankt war und schon nach 10 Tagen die Verlängerung des Beines bemerkt hatte. Auch Rhachitis kommt nach ihrer

Ansicht gar nicht in Betracht, obwohl auf der anderen Seite ein Genu valgum bestand. Sie glauben, dass hier eine Störung der Knochenbildung vorliegt, die an gewisse Formen des Wachsthumfiebers (??) erinnert. Für eine eventuelle Therapie schlagen die Verfasser Phosphorleberthran vor und Bettruhe. Irgend welche orthopädische Massnahmen verbot der schwere Allgemeinzustand des Patienten im obigen Falle. Ein Sectionsbericht fehlt. Pfeiffer-Berlin.

Haedke, Zur Aetiologie der Coxa vara. Deutsche Zeitschrift für Chirurgie Bd. 66, Heft 1—2.

Haedke hatte Gelegenheit ein durch Resection gewonnenes Präparat von Coxa vara bei einem 17jährigen Patienten histologisch zu untersuchen. Er konnte dabei das Bestehen eines rhachitischen Processes sicherstellen, da schon makroskopisch die Epiphysenlinie ein nur der Rhachitis eigenthümliches Aussehen zeigte und auch der mikroskopische Befund durch das Verhalten des Knorpels und die Gegenwart osteoïder Substanz diese Diagnose bestätigte. Dass diesem rhachitischen Processe eine ätiologische Bedeutung für das Zustandekommen der Deformität beigemessen werden muss, ist sicher; es handelte sich in dem Haedke'schen Falle nicht um eine Lösung der Epiphyse, sondern um eine Verschiebung, eine Wanderung derselben. Es ist also unbedingt die Möglichkeit zuzugeben, dass die Coxa vara in der Zeit der Pubertätsentwickelung als Folge der sogen. Spätrhachitis zur Ausbildung gelangen kann, „wenn auch wohl für die Hauptzahl der Fälle Kocher's juvenile Osteomalacie als ätiologisches Moment bestehen bleibt." Pfeiffer-Berlin.

Gevaert, Un cas de coxa vara double, rachitique. Annales de chirurgie et d'orthopédie Nr. 2, Febr. 1902.

Verfasser gibt die Krankengeschichte eines 8jährigen Knaben wieder, der an Coxa vara auf Grund von Rhachitis litt. Sein Gang war beinahe normal, ohne zu ermüden, nur mit einem leichten Schwanken. Ohne irgend eine locale Behandlung besserte sich dieses nach einem Aufenthalt an der See. Die Prognose ist bei Coxa vara auf rhachitischer Grundlage weniger schwer und führt fast immer zur Heilung mit sehr zufriedenstellendem Gang.

Bei älteren Patienten, wo es sich um eine Art Osteomalacie handelt, ist die Affection schmerzhaft und macht oft grosse Fortschritte. Die Behandlung — Immobilisation und Ruhe — muss energisch und so lange fortgesetzt werden, als die Schmerzen bestehen. Zander-Berlin.

Bilhaut, Quelques données sur le traitement de la coxalgie. Annales de chirurgie et d'orthopédie Nr. 1, Jan. 1902.

Nicht alle Fälle von Coxitis sind tuberculöser Natur, denn man findet weder im Eiter von Congestionsabscessen noch in den Membranen den Koch-schen Bacillus. Dass Versuchsthiere, denen Eiter oder Bestandtheile von Membranen ins Peritoneum injicirt wurden, starben, ist kein genügender Beweis. Die Coxitis kann ebenso gut die Folge eines Gelenkrheumatismus im chronischen Stadium sein wie überhaupt einer traumatischen oder nicht traumatischen Arthritis mit denselben Erscheinungen, ohne dass sie tuberculös zu werden braucht.

Im Röntgenbild bei Coxitis fand Verfasser eine charakteristische Verschiedenheit im Femur auf beiden Seiten. Das gesunde Femur zeigt normale Verhältnisse, das auf der kranken Seite ist eines Theils seiner Kalksalze beraubt, lässt die Röntgenstrahlen leichter durchgehen und zeigt einen abgeschwächten Schatten. Verfasser hat diese Beobachtung mehrere Male bei chronischer Arthritis gemacht. Was die Behandlung anbelangt, so wendet Verfasser zuerst, wenn heftige Schmerzen bestehen, wenn selbst die kleinste Bewegung eine Verschlimmerung hervorruft, und wenn das Bein infolge Muskelcontractur in falscher Stellung gehalten wird, den Gipsverband an, in späterem Stadium die ambulatorische Behandlung mit Stützapparaten nach amerikanischen Mustern.

Zum Schluss verurtheilt Verfasser scharf das „redressement brusque" und verlangt, die falsche Stellung des Beins vor dem Gipsverband nur in Narkose und langsam auszugleichen. Zander-Berlin.

Broca, Delanglade et Barbarin, Arthrites aiguës et osteomyélites de la hanche. Revue d'orthopédie 1902, Nr. 4, 5, 6.

Broca, Delanglade und Barbarin geben auf Grund vieler eigener Beobachtungen eine Schilderung der acuten infectiösen Hüftgelenkentzündungen und der Osteomyelitis der Hüfte. Sie bringen 37 Krankengeschichten mit Fiebercurven.

Die Verfasser folgen nicht der von König für diese Affectionen gegebenen Eintheilung, sondern nehmen, von praktischen Gesichtspunkten ausgehend, als Grundlage für die Classification das Vorhandensein oder Fehlen der Eiterung an. Sie unterscheiden somit eine nicht eitrige, rheumatische Form, zu der sie auch die beim Wachsthum auftretenden Congestionen rechnen, und die eitrige Form incl. der Osteomyelitis. Für eine rheumatische Affection spricht vor allem das Befallensein mehrerer Gelenke, die Plötzlichkeit des Auftretens, das Fieber, der rasche Ablauf der Entzündung, das Fehlen einer stärkeren Muskelatrophie und das Fehlen von Leistendrüsenschwellung. Nach den Verfassern ist die nicht tuberculöse Hüftgelenkentzündung relativ häufig. — Bei den eitrigen Formen ist es — namentlich auch für die Therapie — von grosser Bedeutung, welchen Antheil die Knochen an der Erkrankung nehmen. Die Osteomyelitis der Hüfte bietet in ihrem Verlaufe grosse Verschiedenheiten dar, von der acutesten, in wenigen Tagen zum Tode führenden Erkrankung, bei der es nicht einmal zu einer Eiterung kommt, bis zu den chronischen Formen. Eine besonders ernste Prognose gibt die um die Pfanne sich localisirende Osteomyelitis. Bei Kindern unter 1 Jahre ist die eitrige Entzündung fast ausnahmslos rein synovialer Natur. Eine relativ häufige Complication ist die Luxation, die als Folge der Betheiligung des Bandapparates sowohl bei eitriger als nicht eitriger Entzündung erfolgt. Meist handelt es sich um eine Luxation nach hinten. Im Gegensatz zur tuberculösen Coxitis ist bei der eitrigen die wahre Luxation viel häufiger als die Pseudoluxation.

Die eitrige Arthritis kann in jedem Alter zur Ankylosirung führen: doch sind nach den Erfahrungen der Autoren knöcherne Ankylosen verhältnissmässig selten und kommen namentlich bei ungenügend behandelten Patienten vor. Zur Correction der Anklyosen kommen drei Operationen in Betracht: das

forcirte Redressement, die Resection des Hüftgelenkes und die (quere oder schräge) subtrochantere Osteotomie.

Im acuten Stadium der eitrigen Entzündung empfehlen die Verfasser anstatt der Resection die breite Arthrotomie mit Auskratzung der erkrankten Partien des Schenkelhalses. Die Resection soll im Anfangsstadium für die Fälle von eitriger Gelenkentzündung im Anschluss an acetabuläre Osteomyelitis reservirt werden. Kiewe-Berlin.

Friedländer, Ueber Coxitis rheumatica. Deutsche medicinische Wochenschrift 1902, Nr. 51.

Friedländer beschreibt unter „Coxitis rheumatica" ein Krankheitsbild, das im mittleren Lebensalter ohne vorausgegangene Gelenkrheumatismen sich chronisch entwickelt, häufig zu Verwechslungen mit Ischias führt, und das nach seiner Ansicht auch von der Arthritis deformans getrennt werden muss. Die Prognose dieses Leidens ist günstig; es kommt nicht zu schwereren Gelenkveränderungen, und hauptsächlich die physicalisch-therapeutischen Massnahmen sind von Heilerfolg begleitet. Helbing-Berlin.

Phocas et Bentz, Le genu recurvatum dans la coxalgie. Annales de chirurgie et d'orthopédie Nr. 10, Octobre 1902.

Verfasser bestreiten auf Grund einer Statistik von 35 Coxitisfällen, unter denen sie 17mal Genu recurvatum beobachtet haben, die Ansicht Libersat's, dass bei einem Extensionsverband sich ein Genu recurvatum auf der kranken, bei Fixation des Oberschenkels in Flexionsstellung sich ein solches auf der gesunden Seite bilde. Das Genu recurvatum ist viel häufiger bei Kranken, die liegen, nicht gehen und besonders bei solchen, die dauernd extendirt werden, obgleich durch das Herumgehen auch nicht immer vorgebeugt werden kann. Zander-Berlin.

Taylor, Retardation of growth as a cause of shortening after coxitis. The Philadelphia Medical Journal, Jan. 26, 1901.

Taylor fand bei einem 15jährigen Knaben, welcher während mehrerer Jahre wegen Coxitis Apparate getragen hatte, zwei Jahre nach Eintritt der Heilung an dem betroffenen Beine eine Verkürzung von $4^1/_2$ Zoll. Davon entfielen auf das Femur 2 Zoll, auf den Unterschenkel $1^3/_4$ Zoll, der Rest auf die Verschiebung des Kopfes aus der Pfanne nach oben. Taylor stellte Messungen in 37 Fällen von Coxitis an und fand, dass der Grad der Verkürzung der Dauer der Gebrauchsunfähigkeit des Beines entspreche. Manche Fälle von langer Dauer, die nur kurze Zeit mechanisch behandelt wurden, zeigen geringere Verkürzung, als Fälle von gleicher Dauer mit lange fortgesetzter mechanischer Behandlung. Mit Russell A. Hibbs, welcher gleichzeitig, aber unabhängig von Taylor, an 50 Coxitiden Messungen vornahm, kommt Verfasser zu folgenden Schlüssen: 1. Ein beträchtliches Zurückbleiben im Wachsthum, sowohl in der Länge wie in der Dicke, ist nach Coxitis und anderen Erkrankungen, welche das Bein im Kindesalter durch längere Zeit gebrauchsunfähig machen, als Regel zu betrachten. 2. Bei der Wahl des Heilverfahrens muss der schädliche Einfluss der Ruhigstellung auf das Wachsthum in Rücksicht gezogen werden. Ceteris paribus ist Bewegung wünschenswerth und langdauernde Fixation schädlich, trotzdem

muss oft theilweise oder gänzliche Ausserfunctionssetzung als das kleinere Uebel vorgezogen werden. Gottstein-Berlin.

Shaffer, On the remittent limp in the first apparent stage of hip joint disease, with remarks on the early diagnosis of this disease. The New York Medical Journal, Vol. LXXVI, Nr. 7, August 16, 1902.

Shaffer berichtet über einen Fall von Coxitis bei einem 6jährigen Knaben, welcher vor dem Auftreten des ersten acuten Anfalles in dem Zeitraum von 7 Monaten drei Anfälle von Hinken — ohne Schmerzen — gehabt hatte. Aehnlicher Fälle hat Shaffer eine grössere Anzahl beobachtet. Das Vorkommen und die Bedeutung dieses Symptoms des frühzeitigen vorübergehenden Hinkens sei unter den Aerzten noch wenig bekannt; unter Zuhilfenahme anderer Symptome sei man im Stande, die Diagnose sehr früh zu stellen und so den Krankheitsprocess durch geeignete Massnahmen zu coupiren. Jedenfalls dürfe man ein plötzlich auftretendes Hinken im Kindesalter — sei es von Schmerzen begleitet oder nicht, sei ein Trauma nachgewiesen oder nicht — durchaus nicht leichterdings ausser Acht lassen. — Bezugnehmend auf die vorhergehenden Erörterungen erhebt Shaffer Anspruch auf die Priorität des Ausdruckes „reflectorischer Spasmus", den er 1872 zum erstenmal in Bezug auf das Hüftgelenk bei Coxitis gebraucht habe. Gottstein-Berlin.

Fabre, Des luxations en avant dans la coxalgie. Thèse de Paris. Annales de chirurgie et d'ortopédie, Tome XV, Nr. 8.

Fabre geht auf den Mechanismus ein, der den bei Coxitis eintretenden Luxationen nach vorn zu Grunde liegt. Zu ihrer Entstehung genügt seiner Ansicht nach das Vorhandensein von Läsionen vor und unterhalb von der Pfanne gewöhnlich nicht, es sind dazu noch gewisse Vorbedingungen erforderlich (eine Abweichung von der pathologischen Haltung, eine bestimmte Form der Lage der Pfanne oder ein in bestimmtem Sinne einwirkendes Trauma). Bei der als Luxatio ileo-pubica beschriebenen Varietät fühlt man den Schenkelkopf im Scarpa'schen Dreieck, bei der Luxatio obturatoria kann man ihn durch die rectale Untersuchung auf dem Foramen obturatorium nachweisen.

Die bei Coxitis entstehenden Luxationen nach vorn lassen sich leichter reponiren als die traumatischen Luxationen. Man muss zunächst vorsichtige Repositionsversuche machen und im Falle des Misslingens die subtrochantere Osteotomie, event. die Resection des Schenkelkopfes ausführen.

Kiewe-Berlin.

Walther, Ueber Subluxationen bei der angeborenen Hüftverrenkung. Münchener medicinische Wochenschrift 1902, Nr. 14.

Verfasser bespricht an der Hand von schematischen, den Röntgenbildern entlehnten Zeichnungen 9 Fälle von unvollkommener angeborener Luxation des Hüftgelenks. Zugleich macht er wiederum auf die Wichtigkeit der bereits von Lange aufgestellten Forderung aufmerksam, neben einer Röntgenaufnahme bei Innenrotation des Oberschenkels eine solche bei leicht abducirtem und in Aussenrotation stehendem Oberschenkel anzufertigen, da sonst manche Subluxation übersehen werden könnte. Zum Schluss bekämpft er den von Lorenz aufgestellten Grundsatz, die Therapie erst bei bettreinen Kindern in Angriff

zu nehmen, da dann manche ursprünglich nur als Subluxation bestehende Erkrankung durch den Gehact in eine complete Luxation verwandelt ist und die Verhältnisse dann nicht mehr so günstig liegen wie zuerst. Um auch bei ganz kleinen Kindern bereits die Affection zu behandeln, gibt Walther einen von Lange construirten Gürtel an, dessen genauerer Bau im Original nachzulesen ist. Helbing-Berlin.

Gourdon, De l'interprétation de la radiographie chez les jeunes enfants atteints de luxation cong. de la hanche. Revue mensuelle de Gynécologie etc., 1902, Nr. 4.

Verfasser weist darauf hin, dass bei gutem klinischem Befunde das Röntgenbild noch erhebliche Abweichungen von der Norm zeigen kann. Als Beispiel führt er einen Fall aus seiner Praxis an, bei welchem trotz guter Function das Röntgenbild keine sichere Gelenkverbindung zwischen Becken und Oberschenkel ergab. Von Lorenz hat er fünf ähnliche Fälle erfahren. Er erklärt diese Erscheinung durch die Annahme, dass der Halt des Oberschenkels am Becken durch fibröses, für X-Strahlen leicht durchgängiges Gewebe gebildet wird, nicht durch eine knöcherne Pfanne. Er warnt deshalb davor, nur auf Grund des Röntgenbildes den Erfolg einer Einrenkung in Frage zu stellen und räth zu einer genügend langen Beobachtung des functionellen Resultates.
Rauenbusch-Berlin.

Gourdon, Enfant de 3 ans atteint de luxation congénitale de la hanche, guéri par la réduction. Revue mensuelle de gynécologie, obstétrique et pédiatrie 1902, Nr. 4.

Das Kind, welches seit dem siebenten Monat unter ärztlicher Controlle stand, hatte anfangs eine Verkürzung des linken Beins von 2 cm, mit $1^3/_4$ Jahren betrug dieselbe $2^1/_2$ cm. Die Einrenkung wurde mit 2 Jahren, als das Kind gut laufen gelernt hatte, nach der Lorenz'schen Methode vorgenommen. Nach einem knappen Jahr war eine anatomische Heilung erreicht und auch das functionelle Resultat war ein vollkommenes. Im folgenden hebt er die durch Verkürzung der Muskeln bedingte Verkürzung des Beines als ein frühes diagnostisches Merkmal hervor. Sodann bespricht er die Kirmisson'sche Methode, nach welcher die Behandlung möglichst frühzeitig beginnt und in permanenter Extension auf einem Streckbett besteht, während Lorenz und seine Anhänger nach guter Reposition die Patienten herumlaufen lassen, um durch den Gebrauch des Beines die Bildung einer genügend grossen Pfanne zu beschleunigen. Er zieht diese letztere vor, weil die Kinder nicht liegen müssen und weil nach Kirmisson keine anatomischen Heilungen zu erreichen sind. Der Zeitpunkt für die Einrenkung wird im allgemeinen das zweite Jahr sein, wenn die Kinder laufen können. Rauenbusch-Berlin.

Lange, Meddelelse om Behandling af medfödt Höfteluxation ved unblodig Reposition efter Lorenz Metode. Hospitalstidende 1902, Bd. 10, Nr. 34, S. 836.

Verfasser theilt 26 Fälle von congenitaler Hüftgelenksluxation mit, von welchen die Behandlung allerdings erst in 20 Fällen abgeschlossen ist. Die Resultate in den letzten Fällen des Verfassers sind sehr gut; so in einer

Serie von 8 Fällen mit 3 Repositionen ohne eine einzige Reluxation. Die angewendete Methode stimmt mit der jetzt von Hoffa geübten überein. Verfasser lässt in den einseitigen Fällen den Gipsverband auch einen Theil des Thorax umfassen; auch fixirt er das Femur in voller Abduction während eines ganzen Jahres, welches Verfahren wohl nach der Anschauung der letzten Jahre zu langwierig scheint. Von grossem Interesse ist übrigens ein Versuch des Verfassers, unmittelbar nach der Reposition die Prognose hinsichtlich der Reluxationsneigung mit einem Zifferindex auszudrücken. Nach einigen Reluxations- und Repositionsmanövern wird das Caput so tief wie nur möglich in das Acetabulum hineingebohrt; das Becken wird jetzt fixirt und das reponirte Femur wird in Mittelrotationsstellung, 90° Abduction und 0° Flexion langsam flectirt, bis das Caput über den hintersten Rand des Acetabulum gleitet. Der Flexionswinkel, bei welchem die Reluxation stattfindet, wird notirt. Verfasser hat 25—30° gefunden. Röntgenbilder fehlen. Haglund-Stockholm.

Vilandt, En nem Maade at reponere Luxatio coxae. Hospitalstidende 1902, Bd. 10, Nr. 23, S. 596.

In zwei Seiten beschreibt der Verfasser eine bequeme Methode, traumatische Hüftluxationen zu reponiren, welche ihm in 2 Fällen gute Hilfe gebracht hat. Die Methode scheint, speciell bei ungenügender Assistenz, sehr empfehlenswerth. Patient liegt in Rückenlage auf dem Boden; der Arzt legt das luxirte Bein auf seine gleichnamige Schulter; der Assistent hält den Unterschenkel des Patienten fest am Rücken des Arztes. Der Arzt fixirt mit beiden Händen das Becken des Patienten und hebt sich empor, bei welchem Manöver natürlich eine viel grössere Kraft angewendet werden kann als mit anderen manuellen Methoden. Haglund-Stockholm.

Petit, Sur la valeur de la réduction par le procédé non-sanglant dans les luxations congénitales de la hanche. Vigot frères, Paris 1902.

Petit ist auf Grund der anatomischen Untersuchungen von Paci, Nové-Josserand und von eigenen an je einem nach unblutiger Methode reponirten Hüftgelenk zu der Ueberzeugung gekommen, dass die Einrichtung angeborener Hüftgelenksverrenkungen nach der Methode von Lorenz eine wirkliche Reposition, keine Transposition ist. Am leichtesten gelinge die Einrenkung über den hinteren unteren Pfannenrand, d. h. in Flexion, Abduction und Aussenrotation. Abduction mit Aussenrotation sei auch die beste Stellung für die Fixation, wenn man Reluxationen vermeiden wolle. Pfeiffer-Berlin.

Veau et Cathala, Luxation congénitale de la hanche. Archives de Médecine des enfants 1902, Jan., Nr. 1.

Die anatomische Untersuchung der rechten Hüfte eines 4jährigen Kindes, das 1½ Monat nach der Einrenkung einer angeborenen Hüftgelenksluxation an Scharlachdiphtherie gestorben war, ergab, dass vom anatomischen Standpunkt die Einrenkung der angeborenen Luxation sehr gut möglich ist und dass die dazu geeignetste Stellung die Abduction und Aussenrotation ist.

Zander-Berlin.

Le Fagnays, Deux cas de Luxation congénitale de la hanche. Traitement par le massage. Guérison. Annales de chir. et d'orthop. Mai 1902.

In 2 Fällen einseitiger congenitaler Luxation (Mädchen von 1½ und 2½ Jahren) hat Le Fagnays durch ziemlich energischen Zug die Reduction ausgeführt, die zunächst gar nicht oder nur kurze Zeit standhielt. Nach Verlauf von 14 Tagen bis 3 Wochen, in denen diese Behandlung fortgeführt wurde, behauptete sich die Einrenkung. Die Symptome besserten sich und die Kinder gingen normal. Die Behandlung dauerte im ersten Falle 2, im letzten 3½ Monate. Der Kopf steht an seinem Platze. Der erste Fall ist jetzt 6 Monate nach der Behandlung. Herz-Berlin.

Schoemaker, Die Reposition einer veralteten pathologischen Hüftgelenksverrenkung. Deutsche Zeitschr. f. Chir. Bd. 66, Heft 1—2.

Verfasser konnte bei einer 23jährigen Patientin, die 13 Jahre vorher — wahrscheinlich im Anschluss an Typhus — eine Distensionsluxation des Hüftgelenkes erlitten hatte, die unblutige Reposition mit gutem anatomischen und functionellen Erfolge vornehmen. Er hatte den Versuch unternommen, weil das Röntgenbild eine gute Ausbildung des oberen Femurendes sowohl wie der Pfanne zeigte. Letzterer Befund ist allerdings so merkwürdig, dass Schoemaker Zweifel darüber aufstiegen, ob die Luxation wirklich so lange bestanden hatte. Indessen wurde die Genauigkeit der Angaben der Patientin durch einen erfahrenen Arzt bestätigt. Die Patientin blieb 6 Monate im Gipsverbande; das Bein stand abducirt und hyperextendirt. Der Erfolg war wie gesagt so glänzend, dass er in ähnlichen Fällen zu vorsichtigen Versuchen anregen könnte. Pfeiffer-Berlin.

Scheitz, Die Exarticulatio femoris, ihre Geschichte und moderne Ausführung. Dissertation. Jena 1902.

Nach einigen geschichtlichen Bemerkungen über die Exarticulation des Oberschenkels kommt Verfasser auf die Mortalität bei dieser Operation zu sprechen und führt die bis jetzt veröffentlichten Statistiken auf, die mit einander verglichen werden; die seinige ergibt bei pathologischen Indicationen eine Mortalität von 14,28 %.

Er kommt dann auf die Indicationen zu sprechen, die er in pathologische und traumatische eintheilt und wendet sich dann den einzelnen Operationsmethoden zu, prüft sie auf ihre Brauchbarkeit hin und bespricht die Gefahren, welche die Oberschenkelexarticulation bietet. Wohl alle Autoren sind sich mit Verfasser in neuerer Zeit darüber einig, dass die Hauptgefahr der Blutverlust während der Operation ist. Aus diesem Grunde ist natürlich die Methode die beste, bei der möglichste Blutersparniss die Hauptsache ist. Von allen Methoden, die der Reihe nach angeführt und besprochen werden, erfüllt nach des Verfassers Erfahrungen die Riedel'sche am ersten dies Verlangen, die von der Rose'schen insofern abweicht, dass Riedel die Vena femoralis, ohne sie zu unterbinden, mit einigen Muskelstückchen als Stütze möglichst lange stehen lässt, wodurch erreicht wird, dass während der Operation das noch in dem Bein oberhalb der Abschneidungsstelle enthaltene Blut nach dem Herzen hin-

gesaugt ist. Was das statistische Material, das Scheitz am Schlusse seiner sehr lesenswerthen Arbeit bringt, anbetrifft, so soll dasselbe die Fortsetzung bilden der im Jahre 1893 erschienenen Dissertation von Thoms über Oberschenkelexarticulationen. Es werden 14 Krankengeschichten von Patienten angeführt, die sämmtlich in der Jenenser Klinik operirt wurden, 7mal wegen Sarkom und 7mal wegen Tuberculose. Das Resultat der wegen Tuberculose operirten Fälle ist ungleich günstiger; es wurden 3 Patienten völlig geheilt, während von den 7 anderen Fällen nur 1 Patient ohne Metastasen blieb; und auch bei diesem waren erst 10 Monate seit der Operation verflossen. Das beigegebene Literaturverzeichniss umfasst 27 Nummern. Blencke-Magdeburg.

Leschziner, Ueber 2 Fälle von Bursitis trochanterica tuberculosa. Dissertation. Freiburg 1902.

Verfasser spricht im Anfang seiner Arbeit die Ansicht aus, dass man, während früher ausschliesslich ein Trauma oder rheumatische Einflüsse für die Entstehung der entzündlichen Affectionen der Schleimbeutel verantwortlich gemacht wurden, gegenwärtig immer mehr zu der Ueberzeugung gedrängt wird, dass die Tuberculose eine hervorragende Rolle in der Aetiologie spielt. Er geht in Kürze auf die anatomischen und entwickelungsgeschichtlichen Verhältnisse der Schleimbeutel ein, insbesondere der über den Trochanter befindlichen und bespricht sodann die pathologische Anatomie und das Krankheitsbild der Bursitis troch. tub., wobei er hervorhebt, dass die Diagnose oft erhebliche Schwierigkeiten macht, so dass häufig erst auf dem Operationstisch die wahre Natur des Leidens aufgeklärt wird. Von den bei der Differentialdiagnose in Frage kommenden Krankheiten erwähnt er vor allen die Coxitis, bei deren erstem Efflorescenzstadium die typische Stellung des Beins jener bei der Bursitis entspricht. Desgleichen ist auch der Schlag auf dem Trochanter bei beiden sehr schmerzhaft; auch Bewegungsbeschränkungen sind bei beiden vorhanden. Dagegen verursacht bei der Bursitis der Schlag gegen die Ferse keine Schmerzen, der Trochanter steht in der Roser-Nélaton'schen Linie und in Narkose ist vollkommene Bewegungsfreiheit vorhanden. Nachdem dann auch noch die anderen in Frage kommenden Erkrankungen erwähnt und ihre Merkmale beschrieben werden, kommt Verfasser noch auf die Prognose und Therapie dieser immerhin doch seltenen Erkrankungsform zu sprechen, von der er am Schlusse seiner Arbeit noch zwei Krankengeschichten aus der Freiburger Klinik bringt. Blencke-Magdeburg.

Schwörer, Ueber subcutane Verletzungen des Kniestreckapparates. Dissertation. Freiburg i. Br. 1903.

Verfasser gibt zunächst einen kurzen Ueberblick über die sonst noch vorkommenden Muskel- und Sehnenzerreissungen und deren Häufigkeit und gibt dann dem anatomischen Aufbau des Kniegelenkes und seiner Umgebung die genaueste Berücksichtigung, da ja seiner Meinung nach gerade in der Eigenart derselben der Schlüssel für das Verständniss des Mechanismus und für die Häufigkeit dieser Verletzungen, desgleichen auch für deren specielle Localisation gelegen ist. Entsprechend dem anatomischen Bau zerfallen die Verletzungen in 1. Ruptur der Quadricepssehne, 2. Fractur der Patella, 3. Ruptur des Lig. pat.

propr. und 4. Abreissung der Tuberos. tibial. Nachdem sich Schwörer dann eingehend mit dem Mechanismus und der Aetiologie der Verletzungen unter besonderer Berücksichtigung der bekannten Arbeiten von Maydl und Walz beschäftigt hat, berichtet er über einen Fall von subcutaner Ruptur der Sehne des Quadriceps mit Ausreissung eines 25 cm langen, 2,5 cm breiten, stark ausgefaserten Sehnenstückes aus dem Vastus medialis, bei dem für die Entstehung zwei Momente in Betracht kamen, eine directe äussere Gewalt durch den Anprall und das Ueberfahren eines Wagenrades und gleichzeitig eine vehemente Contraction des Musculus quadriceps, durch die das genannte Stück aus dem Vastus medialis herausgerissen wurde. In dem Diakonissenhaus zu Freiburg wurde die Naht mit vorzüglichem Erfolg gemacht. Diesem Fall reiht er die bisher operativ behandelten und beschriebenen Fälle — es sind 9 — an und kommt auf Grund seiner an diesen Fällen gemachten Erfahrungen zu der Ansicht, dass nur die offene chirurgische Behandlung eine Gewähr für gute Heilung und Eintritt eines guten functionellen Resultates bietet. Da er es für unmöglich hält, ohne Operation die Verhältnisse klar und sicher zu beurtheilen, erscheint es ihm in jedem Falle, auch wenn die Verletzung frei von Complicationen zu sein scheint, dringend geboten, chirurgisch einzugreifen. Die Unterlassung der Operation sieht er gewissermassen als ein Va banque-Spiel, als eine Unterlassungssünde an. Den Bogenschnitt hält er bei der Operation für den besten, die allgemeine Narkose bietet grosse Vorzüge durch vollkommene Erschlaffung der Muskeln und Sehnen; Massagebehandlung spielt seiner Ansicht nach in der Nachbehandlung die wichtigste Rolle. Blencke-Magdeburg.

Stembo, Das Röntgogramm einer angeborenen doppelseitigen Luxation der Kniescheibe nach aussen. Fortschritte auf dem Gebiete der Röntgenstrahlen. Bd. 5, Heft 3.

Wiedergabe eines Röntgenbildes von einem solchen Falle mit etwas zu dürftiger Beschreibung. Helbing-Berlin.

Morton, A clinical lecture on genu valgum. British med. journal, 1902, June 21.

Morton hat eine kurze Darstellung der Pathogenese, Symptome und Therapie des Genu valgum gegeben, die nichts wesentlich Neues enthält. Er spricht sich im allgemeinen für operatives Vorgehen, speciell für die Mac Ewen'sche Osteotomie aus, bei der Arterienverletzungen selten sind. Führt er die Osteotomie der Tibia aus, so legt er, um ein späteres Herabsinken des unteren Tibiafragmentes zu verhüten, einen Wattebausch darunter. Das Bein bandagirt er an eine seitliche Holzschiene, die für den Unterschenkel noch einen horizontalen Ansatz nebst einem Fussbrett trägt. Von einer Schienenbehandlung hat er nur dann Vortheile gesehen, wenn er ausser dem das Knie nach aussen ziehenden Gurt einen ebensolchen um den Unterschenkel legte. Andernfalls trat immer eine Verbiegung der Unterschenkelknochen nach innen ein.

Pfeiffer-Berlin.

Herz, Ueber 38 Osteotomien bei Genu valgum und ihre Endresultate. Diss. München 1902.

Nach einleitenden Erörterungen über das Wesen dieser Deformität, ihre Aetiologie, Pathologie, sowie über die bisherigen Behandlungsmethoden bringt

Verfasser 27 Krankengeschichten aus der Münchener Klinik von Patienten, die von Professor v. Angerer operirt wurden. Es wurden 38 Osteotomien an diesen 27 Personen ausgeführt. 10 Patienten konnten nicht nachuntersucht werden, jedoch haben diese entweder geheilt oder sehr gebessert die Klinik verlassen. Bei den übrigen war in 12 Fällen das Resultat gut bezw. vorzüglich; in 5 Fällen bestanden noch geringe Abnormitäten; diese 5 sind aber auch im Gegensatz zu ihrem schweren Zustand vor der Operation sämmtlich arbeitsfähig. Blencke-Magdeburg.

Bilhaut, Un cas de genu recurvatum congénital. Annales de chirurgie et d'orthopédie, Mai 1902.

Das erworbene Genu recurvatum hat Bilhaut im Verlaufe der Coxitis beobachtet; er führt's auf die Erschlaffung des Lig. post. des Knies zurück. Wiewohl die Art der Coxitisbehandlung keine entscheidende Rolle dabei spielt, scheint es, als ob die permanente Extension, sei es mit Gewichten oder nach der Angabe von Lannelongue, die Entwickelung besonders begünstigt. Die Extensionsrolle ist oberhalb der Unterschenkelachse angebracht, zudem sinkt die Tibia durch Eigenschwere zurück, so dass eine Einknickung in der Höhe des oberen Epiphysenknorpels der Tibia eintritt.

Bilhaut theilt 2 Fälle von congenitalen Genu recurvatum mit. Beide Male lag Schädellage vor, und der Partus war ohne Störung von statten gegangen. Ober- und Unterschenkel bildeten einen nach vorn offenen stumpfen Winkel, einmal von 130°, das andere 140°. Die Patella lag im Scheitelpunkt, die Gelenkflächen standen in vollem Contact. Bilhaut beugte in beiden Fällen das Bein bis etwa 45° und befestigte diese Stellung durch eine untergelegte Guttaperchaschiene, die er alle 14 Tage erneuerte. Nach 6 Wochen war völlige Heilung eingetreten. Herz-Berlin.

Métaxas, Genu recurvatum consécutif à la résection du genou. Ostéotomie linéaire ous-condylienne du fémur. Revue d'orthopédie 1902, Nr. 6.

Métaxas berichtet über eine sehr seltene Beobachtung, über ein hochgradiges Genu recurvatum, das sich nach einer wegen Tumor albus vorgenommenen Resection des Kniegelenkes entwickelte. Der Patient war zur Zeit der Operation 13 Jahre alt, die Nachbehandlung wurde lange fortgesetzt. Etwa 34 Monate nach der Operation, 1 Jahr, nachdem der Knabe die Gipshülse abgelegt hatte, trat unter dem Einfluss anstrengender Märsche und eines leichten Traumas die Deformirung ein. Die beiden Segmente des rechten Beines bildeten mit einander einen nach vorn offenen Winkel von ca. 145°. Das Bein war um ca. 8 cm verkürzt. Die Ankylose im Knie ist vollkommen solide.

Zur Beseitigung des Genu recurvatum machte Verfasser eine supracondyläre gerade Osteotomie, ca. 7 cm oberhalb der Linie der Ankylose, und erzielte damit ein sehr gutes Resultat. Kiewe-Berlin.

Lucas-Championnière, Traitement des tumeurs blanches du genou. Annales de chirurgie et d'orthopédie. 1902, Nr. 8.

Lucas-Championnière wendet bei der Behandlung des Tumor albus des Kniegelenkes nicht, wie üblich, absolute Immobilisation an. Er geht von

der Erfahrung aus, dass Gelenkbewegungen von geringer Excursionsgrösse zur Erhaltung der Beweglichkeit des Gelenkes genügen. Als therapeutisch wirksame Factoren nennt er: Ignipunctur, Einhüllung des Gelenkes mittelst Quecksilberpflaster, interne Darreichung von Jodkali, und wenn möglich, Seeklima.

Abscesse sucht er durch Punction und Injection von Jodoform-Vaselinöl zu bekämpfen, bevor er an ihre Eröffnung geht. Falls man damit nicht zum Ziel kommt, soll man auf die Auslöffelungen völlig Verzicht leisten und beim Erwachsenen und Adolescenten, bei denen eine Wachsthumsstörung nicht zu befürchten ist, die Resection des Kniegelenkes vornehmen. Die Resection ist nach Lucas-Championnière besonders in den Fällen indicirt, wo eine Ausheilung des Tumor albus nur durch Ankylosenbildung zu erwarten ist. Es sei nicht richtig, die Resection nur als ultimum refugium anzuwenden. Lucas-Championnière hat in 115 Fällen die Resection gemacht, ohne einen Todesfall bei der Operation zu erleben. Kiewe-Berlin.

Taylor, The effect of osteitis of the knee on the growth of the limb. New York med. journal, April 19, 1902.

Taylor hat Untersuchungen über den Einfluss der Gonitis auf das Längenwachsthum des befallenen Beines angestellt. Er kommt dabei zu dem Resultat, dass die Gonitis bei Kindern zunächst gewöhnlich eine Verlängerung des Beines hervorruft, wenn das Knie nur halbwegs in Streckstellung gehalten wird. Diese Verlängerung, die 8 Jahre und mehr bestehen kann, resultirt aus einem übermässigen Wachsthum des Femurs. Die Tibiae sind dagegen gewöhnlich gleich lang oder auf der kranken Seite sogar verkürzt. Fuss und Patella zeigen eine Differenz zu Gunsten der gesunden Seite meist schon nach 1jähriger Dauer der Erkrankung. In späteren Jahren verringert sich das übermässige Wachsthum des Femurs, um schliesslich gänzlich aufzuhören; der Enderfolg ist stets eine starke Verkürzung des ganzen Gliedes. Pfeiffer-Berlin.

Thévenot, Ankylose du genou à angle droit à la suite d'une résection pour arthrite post-rubéolique. Ostéoclasie. Revue d'orthopédie. 1902, Nr. 5.

Thévenot betont unter Darlegung eines interessanten Falles von Kniegelenksankylose, dass die Osteoclase eine weit häufigere Anwendung als bisher verdiene.

Bei einem Patienten war vor 4 Jahren wegen einer im Anschluss an Rubeolen entstandenen Kniegelenksentzündung die Resection der Femurcondylen und des obersten Theiles der Tibia ausgeführt worden. Es bildete sich eine knöcherne Ankylose aus, die den Unterschenkel allmählich in rechtwinkeliger Beugestellung zum Oberschenkel fixirte. Das rechte Bein war um 7,5 cm verkürzt. Zur Beseitigung der Deformirung, die dem Patienten die Fortbewegung sehr erschwerte, wurde die Osteoclase in der unteren Epiphyse des Femurs mittelst des Robin'schen Osteoclasten gemacht. Das gewonnene Resultat war ein recht gutes, wie die vor und nach der Behandlung aufgenommene Photographie zeigt. Das Knie ist jetzt nahezu gestreckt; im unteren Theile des Oberschenkels besteht eine Z-förmige Verbiegung.

Für die Technik dieser Behandlungsmethode ist es wichtig, dass man zunächst nur die Osteoclase macht. Das Redressement wird als Act für sich

vorgenommen und geschieht nicht in einer, sondern in mehreren Sitzungen, um einer Zerreissung der Gefässe und Nerven vorzubeugen. Kiewe-Berlin.

Tilanus, Over de behandeling van ankylosis genu. Nederl. Tijdschrift voor Geneeskunde. 1902, Nr. 14.

Bei Ankylosis genu wählt Tilanus das manuelle Redressiren, aber mit grosser Vorsicht ausgeführt.

Die Behandlung mittelst Apparaten führt nach ihm meistens nicht zum Ziel.

Die Gefahr eines Recidivs bei alten tuberculösen Entzündungen ist sehr gering und eine Exacerbation der Entzündung in subacuten Fällen meistens ausgeschlossen. Kommt man mit dem manuellen Redressement nicht zum Ziel, so gebraucht er den Osteoclast von Lorenz auch ohne Schaden.

Bei knöchernen Ankylosen wählt er die Osteoclasie des Femurs nach Ollier. Das entstandene Bajonnetbein beeinträchtigt später die Function des Beines nicht, und die Missbildung wird durch die Kleider verdeckt. Beträgt der Winkel der knöchernen Ankylose 100° oder noch weniger, so wird die Bajonnetstellung des Beines nach der Operation nach Ollier zu stark, und soll man blutig operiren. Dann macht er die „Resection en bloc" von Gordon Buck, in einigen Fällen combinirt mit Tenotomie der Flexoren in der Fossa poplitea. Krankengeschichten illustriren das Ganze.

van der Minne-Utrecht.

Ehrlich, Zur Casuistik und Behandlung des Haemarthros genu. Diss. Berlin 1902.

Ehrlich hat die Erfolge der beiden concurrirenden Methoden der Behandlung von Blutergüssen im Kniegelenk, der Punction und der Compression, verglichen und ist zu dem Resultat gekommen, dass der Procentsatz der durch Punction Geheilten grösser ist als der durch Compression Geheilten, dass aber die Heilungsdauer bei letzteren durchschnittlich etwas kürzer ist. Absolut genommen sind aber die Differenzen in den Endergebnissen so gering, dass man die beiden Methoden als gleichwerthig betrachten könnte, wenn man nicht bedenken müsste, dass die mit Punction behandelten Fälle wahrscheinlich die schwereren waren; und für diese wird die Punction immer die zu wählende Therapie darstellen, da nachgewiesen ist, dass die Resorption um so langsamer vor sich geht, je schwerer die Verletzung war, je grösser also die Wundfläche ist, von der eine Coagulation ausgeht, und je kleiner der gesunde noch resorptionsfähige Theil der Synovialis ist. Pfeiffer-Berlin.

Lazarus, Zur Morphologie des Fussskeletes. Morpholog. Jahrb., Bd. 24, Heft 1.

Lazarus geht davon aus, dass der Fuss neben dem mächtig ausgebildeten Gehirn als das Hauptcharacteristicum des menschlichen Typus angesehen wird. Während bei den Primaten sowohl die obere wie auch die untere Extremität in sich die groben Functionen des Fusses und der Hand vereinigen, ist beim Menschen eine totale Isolirung dieser Functionen eingetreten. Der Affen- und der Menschenfuss sind zwar nach den gleichen allgemeinen Principien gebaut,

doch sind im besonderen bedeutungsvolle Formänderungen eingetreten, die als ein Product der Functionsänderung anzusehen sind; infolge der Inanspruchnahme als Stützapparat hat das Fussskelet in seinem Aufbau, in der Form und Lagerung der einzelnen Theile eine Modification erfahren, die einen bedeutenden Unterschied gegenüber den Anthropomorphen darstellt. Lazarus stellt sich die Frage, ob dieser Unterschied auch in früheren Epochen der menschlichen Entwickelung in dem gleichen Grade existirt wie beim Erwachsenen, und bespricht im ersten Abschnitt seiner ausführlichen Arbeit die Formen des menschlichen Fussskeletes, ihre Entwickelung, ihre Ausbildung und ihre Beziehung zu niederen Zuständen; er zeigt, dass die Formen und Dimensionen der Fussknochen, die Ausbildung der Gelenkflächen, die Bewegungsmöglichkeit der Gelenke, kurz der ganze Mechanismus der Fusswurzelgelenke beim Fötus und Neugeborenen grundverschieden ist von dem ausgebildeten Zustand, und dass beim Vergleich der fötalen Formen der Fussknochen mit jenen der Primaten sehr viele Aehnlichkeiten vorhanden sind, die auf eine Verwandtschaft zu niederen Zuständen hinweisen; er betont, dass ein Parallelismus zwischen der Supinationsstellung des Fusses beim Fötus und Neugeborenen mit der Fussstellung der Primaten besteht, dass die Lage der Talusrolle im Raume, die Neigung der Rollenfläche nach oben innen, der Höherstand des Aussenrandes der Rolle, die Kehlung derselben, der lange, nach innen ablenkende Sprungbeinhals, die grosse Ausdehnung der Rolle in sagittaler Richtung, die Stellung des Talonaviculargelenkes in Supination, die Ausdehnung der beiden seitlichen Rollenfacetten und die Stellung der Malleolen, die Länge und Höhe des Proc. ant. calcanei beim Fötus so gut wie bei Primaten, z. B. Cynocephalus gefunden wird, und dass die Form und Lagerung der einzelnen Bausteine des Fusses bei beiden eine ähnliche ist; hierzu kommt noch die affenähnliche Beweglichkeit der Zehen beim Neugeborenen, besonders die Abduction der Grosszehe.

Der zweite Abschnitt der Arbeit behandelt die Dimensionen des Fussskeletes und seiner einzelnen Theile bei Primaten und beim Menschen während der uterinen und extrauterinen Entwickelung bis zum Wachsthumsende. Aus diesen Untersuchungen sind die vielen gemeinsamen Züge, die der Mensch in seinen frühen Entwickelungsphasen mit dem Gorilla hat, zu ersehen, ferner das Verhältniss, in dem der letztere zu den übrigen Primaten steht; vom Orang-Utang ist er weiter entfernt als vom Fötus und in vieler Beziehung auch vom Erwachsenen. Die Entfaltung der einzelnen Fussabschnitte bei dem letzteren ist das Resultat einer Mehrleistung einerseits und einer Minderleistung andererseits. Die Plusfunction wird durch die statische Leistung des Fusses als Stütz- und Bewegungsapparat des aufrechten Körpers bedingt; die Orthoskalie überträgt die Körperlast von vier auf zwei Stützen und erklärt das Ueberwachsthum der Fusswurzel in ihren sämmtlichen Dimensionen. Die Minusfunction wird durch den Ausfall der Greifthätigkeit bedingt und erklärt die Reduction der vier kleinen Zehen, die nur für die Elasticität des Ganges von Bedeutung sind. Beim Fötus hat der Tarsus noch nicht die mächtige Entfaltung wie beim Erwachsenen, die Zehen sind noch nicht so reducirt; er bekundet dadurch mehr Aehnlichkeit mit dem Gorilla als der Erwachsene. Lazarus kommt zu dem Schluss, dass der Mensch in Bezug auf die Dimensionen der Tibia und des Fussskeletes in frühen Entwickelungsphasen eine auffallende Aehnlichkeit mit niederen Zu-

ständen darbietet; die Stellung des Fusses, die Form der Knochen, der Bau und Mechanismus der Gelenke und die einzelnen Dimensionen des Fussskeletes sind beim Fötus und zum grossen Theile auch beim Neugeborenen affenähnlicher als beim Erwachsenen. Eberwein-Berlin.

Bradford, Shoe deformities. New York medical journal. Oct. 18, 1902.

Bradford gibt eine Uebersicht über die durch unzweckmässiges Schuhwerk hervorgerufenen Verunstaltungen des menschlichen Fusses. Es sind dies zunächst Verbiegungen der Zehen nach der Mittellinie zu, die allmählich zu Verrenkungen führen können, und Beugecontracturen, die durch zu spitze bezw. zu kurze Schuhe entstehen. Der dorsale Druck, den zu enges Oberleder verursacht, führt zu Druckschwielen, Blutstauungen, Schweissfuss und Schwund der Musculatur. Auch der noch übliche hohe Absatz richtet vielen Schaden an, indem er eine Verlegung der Schwerlinie in die vorderen, nachgiebigen Theile des Fussgewölbes bewirkt und auf diese Weise direct einen Plattfuss erzeugt. Schuhe, die unschädlich sein sollen, müssen am Innenrande ihre grösste Länge und Höhe haben, ihr Oberleder soll weit genug sein, um ein freies Spiel der Zehen zu gestatten, und ihr Absatz muss niedrig und breit sein und möglichst weit nach vorn reichen, um das Fussgewölbe zu stützen. Solche Schuhe sind zum mindesten für alle diejenigen nöthig, die körperlich thätig sind und hierzu gehört vor allem die heranwachsende Jugend.

Pfeiffer-Berlin.

Hoffmann, The effect of foot-wear upon the form and usefulness of the foot. St. Louis Courier of Medicine, Vol. XXVI, Nr. 4.

Trotz der ursprünglichen Gleichheit der Form des weiblichen und des männlichen Fusses ist die Bekleidung desselben in ihrer Form so verschieden. Die thörichte Mode, unhygienisches Schuhwerk zu tragen, ist Jahrhunderte alt. — Die Füsse haben nicht nur den Körper zu tragen, sondern auch fortzubewegen. Beim normalen Gange sind die Mittellinien beider Füsse parallel gerichtet. Das Auswärtskehren der Fussspitzen deutet auf Erschlaffung der Muskeln, ist beim Stehen normal, beim Gehen aber pathologisch; dabei sind die Bänder stärker in Anspruch genommen, das Fussgewölbe wird abgeflacht. Der Gang wird dadurch unelastisch, mehr stampfend. Eltern, Turn- und Tanzlehrer sollten die Kinder ja nicht dazu anhalten, die Füsse beim Gehen nach aussen zu drehen, weil dies schöner sei; die Folge ist eine Verschlechterung des Ganges, an Stelle des elastischen Vorwärtshebens tritt ein ruckhaftes Vorwärtsstossen des Körpers.

Die Beweglichkeit der Mittelfuss- und Zehengelenke kann durch Uebung zu einem hohen Grade ausgebildet werden. Beim Barfussgänger ist die Beweglichkeit der Zehen besonders auffallend. Die antiken Darstellungen zeigen durchwegs Füsse von normaler Form und Haltung. Das feste Einschnüren der Füsse in zu engen Schuhen erzeugt eine ganze Reihe von Leiden: infolge der dadurch bedingten Schwäche und Atrophie der Muskeln senkt sich das Fussgewölbe; bleibt diese Stellung, so besteht Plattfuss. Der normale Fuss ist am breitesten zwischen Spitze der kleinen und Basis der grossen Zehe; gerade hier ist der Modeschuh immer zu eng. Die Zehen verlaufen am gesunden Fusse in

der geraden Verlängerung ihrer Metatarsen und sind durch Zwischenräume von einander getrennt, besonders die grosse von der zweiten; die grosse Zehe steht sogar adducirt. Dies beobachtet man bei Kindern, an antiken Bildhauerwerken, barfussgehenden Völkern und solchen, welche Sandalen oder Moccasins tragen. Der spitze Schuh erzeugt Hallux valgus und die sogen. Ballen, sowie auch die eingewachsenen Nägel und die Hammerzehe. Die hohen Absätze der Damenschuhe erzeugen eine Spitzfussstellung mit Verkürzung der Achillessehne; Frauen in den mittleren Jahren können daher ihre Füsse meist nicht bis zum rechten Winkel dorsalflectiren, ohne zugleich das Bein im Knie zu beugen. Die durch die feste Einschnürung des Fusses bedingte Circulationsstörung führt zu Varicen, Beingeschwür, begünstigt Erfrierung und Frostbeulenbildung. Hühneraugen und Tylome dürfen nicht unerwähnt bleiben. Die vielen Deformitäten und die Schwäche der Füsse führt aber auch durch die Erschwerung der freien Körperbewegung zu Beeinträchtigung des Allgemeinbefindens. Eitelkeit und Unwissenheit sind die Quellen dieser Uebel und diese müssen durch Aufklärung bekämpft werden; schon die Eltern müssen dahin beeinflusst werden, dass sie ihre Kinder früh daran gewöhnen und anhalten, gut sitzendes Schuhwerk zu tragen.

Die 39 zum grossen Theile sehr guten Abbildungen, darunter mehrere, welche antike Skulpturen wiedergeben, dienen dazu, das im Texte des interessanten Aufsatzes Gesagte zu bekräftigen. Gottstein-Berlin.

Schanz, Schmerzende Füsse. Deutsche medicinische Wochenschrift 1902, Nr. 42.

Schanz macht darauf aufmerksam, dass „schmerzende Füsse" bei Abwesenheit eines objectiven Befundes meist als Plattfussbeschwerden aufzufassen seien, auch wenn das Fussgewölbe noch ganz normal erscheine. Plattfussbeschwerden könnten bereits im frühesten Beginn der Plattfussbildung ausserordentlich schwer auftreten, zu einer Zeit, wo noch keine Abflachung der Fusswölbung und keine Pronationsstellung des Fusses wahrzunehmen sei.

Die Schmerzen können nach Schanz an den verschiedensten Stellen des Fusses localisirt sein; typische Schmerzpunkte erkennt er nicht an. Die Plattfussbeschwerden äussern sich im Anfange gewöhnlich in einem Ermüdungsgefühl, das besonders nach Anstrengungen auftritt. Der Gang wird dann „latschend". Gewöhnlich sind die ersten Schritte Morgens beim Aufstehen besonders schmerzhaft. Auf härteren Wegen sind die Schmerzen stärker. Nachts sind die Patienten meist beschwerdefrei. Als ein Symptom von fast pathognomonischer Bedeutung betrachtet Verfasser die Schmerzhaftigkeit passiver Supinationsbewegungen. Des weiteren gilt ihm als charakteristisches Zeichen des Plattfusses schlechtes, abgetragenes Schuhwerk bei einem sonst gut gekleideten Menschen.

Therapeutisch empfiehlt Schanz gegen die Plattfussbeschwerden in erster Linie Einlagen, die er nach einem Berussungsabdruck des betreffenden Fusses aus Celluloid arbeiten lässt. Dazu ein Paar gutsitzende Schnürstiefel mit fester Kappe und mittelhohem, breitem Absatz. Ist keine Gelegenheit vorhanden, dem Patienten solche Einlagen zu schaffen, so räth Verfasser, den von Hoffa zur Behandlung von Distorsionen des Fussgelenkes empfohlenen Heftpflasterverband oder einen Zinkleimverband, der vom Zehenansatz bis ans Knie

heranreicht, anzulegen. Lassen bei Verwendung der Einlagen die Schmerzen nicht völlig nach, so soll man Massage und Gymnastik anwenden, um die Tragfähigkeit des Fussgewölbes zu erhöhen. Kiewe-Berlin.

Freiberg, On fashioning apparatus for flat-foot and deformities of the toes. American Medicine, Vol. IV, Nr. 2.

Angeregt durch Berichte deutscher Autoren prüfte Freiberg eingehend die Eignung des Celluloids als Material für Plattfusseinlagen und kam zu einem verneinenden Ergebnisse. Dagegen fand er kleine Celluloidschienchen sehr geeignet zur Anwendung bei Hammerzehe und Hallux valgus, sofern in dem jeweils gegebenen Falle die mechanische Behandlung überhaupt noch ausreicht. Er verwendet Schienchen mit Schlitzen und Löchern an beiden Enden zum Durchziehen von Bandstreifen, mittelst welcher die Schiene an der grossen Zehe, bezw. am Mittelfusse befestigt wird. Je nach dem gewünschten Grade der Redression biegt man sich die Schiene vorher in heissem Wasser zurecht. Sie wird für gewöhnlich nur bei Nacht getragen, kann aber unter geringer Modification auch zum Tragen im Schuh hergerichtet werden. — Als Plattfusseinlagen empfiehlt Freiberg in gleicher Weise die von Lange und Whitmann angegebenen Metalleinlagen, verwirft dagegen die von Nicoladoni für hochgradigen Plattfuss angegebene Form. Gottstein-Berlin.

Sampson, Proper foot wear and the treatment of weakened and flat feet by mechanical devices for maintaining the adducted position. John Hopkin's Hospital Bulletin, Jan. 1902.

Eine sorgfältige, mit zahlreichen Abbildungen versehene Studie über den „weakened" und Plattfuss, sowie über die mechanischen Hilfsmittel in deren Behandlung. Verfasser beschreibt die von ihm verwandten Einlagen, ihre Anfertigung und ihre Wirkung, welch letztere in vorzüglicher Weise durch Röntgenbilder der Füsse in den Stiefeln mit und ohne Einlagen veranschaulicht wird. Eckstein-Berlin.

Nicoladoni, Ueber die Bedeutung des Musculus tibialis posticus und der Sohlenmuskeln für den Plattfuss. Deutsche Zeitschrift für Chirurgie Band 67.

Als einer der ersten hatte Nicoladoni die Ansicht ausgesprochen, dass der Musculus tibialis posticus wegen seiner fächerförmigen Ausbreitung unter dem Taluskopfe weg bis in den Tarsus hinein als der bedeutendste Gewölbhalter des Fusses zu betrachten sei. Aus diesem Axiom hatte Nicoladoni seiner Zeit auch die praktische Nutzanwendung gezogen und vorgeschlagen, den Tibialis posticus bei Plattfussbildung durch Ueberpflanzung der Hälfte des übermächtigen Gewölbestreckers, des Triceps surae auf seine Sehne zu kräftigen. Durch mancherlei Erwägungen und durch Beobachtungen an Gelähmten ist Nicoladoni nunmehr zu einer etwas abweichenden Anschauung gekommen: er hält nämlich jetzt die eigentlichen Sohlenmuskeln für mindestens ebenso nothwendig zur Erhaltung des Fussgewölbes als den Tibialis posticus, dessen dauernde Ausschaltung keinen Plattfuss mit Nothwendigkeit nach sich ziehen muss, während eine bleibende Lähmung der Sohlenmusculatur zum „concentrirten"

Plattfuss führt. Damit fällt dann die Bedeutung des Tibialis posticus für die Entwickelung des Plattfusses und für die Therapie dieses Leidens. Deshalb ist die Ueberpflanzung eines Theiles der Achillessehne auf diesen Muskel oder seine blosse Verkürzung nicht mehr der rationellste Eingriff, vielmehr ist dies eine temporäre Ausschaltung des Antagonisten der Sohlenmuskeln des Triceps surae. Im Anfangsstadium des Plattfusses würde hierfür die Vermeidung der Abwickelung des Fusses und des Erhebens auf die Zehenspitze durch die Schaukelvorrichtung einer metallenen Sohle genügen. Für schwerere Fälle schlägt Nicoladoni eine Durchtrennung der Achillessehne in offener Wunde vor mit zeitweiliger Verlagerung des proximalen Stumpfes unter die Suralfascie, letzteres zu dem Zwecke, um eine vorschnelle Wiedervereinigung hintanzuhalten. Erst wenn sich entsprechend dieser Verletzung ein gesetzmässiger Pes calcaneus entwickelt und auf rein functionellem Wege sich die Umwandlung des Plattfusses vollzogen hat, kann man durch die Wiedervereinigung der Achillessehne die normalen Functionsverhältnisse herstellen. Pfeiffer-Berlin.

Herhold, Der functionelle Plattfuss mit besonderer Berücksichtigung seines Entstehens durch Traumen. Deutsche Zeitschrift für Chirurgie Bd. 66, Heft 3 u. 4.

Herhold unterscheidet in Anlehnung an Hoffa den „Plattfuss", der durch Fehlen des Fussgewölbes charakterisirt ist, und den „Knickfuss", bei dem die Valgidität das vorherrschende ist. Nun gibt es aber noch Formen, bei denen diese Valgidität erst beim Stehen oder bei Belastung eintritt, sogen. „functionelle Plattfüsse", die meist erst dann Beschwerden machen, wenn ein Trauma erfolgt ist. Herhold theilt diese Plattfüsse wieder in zwei Gruppen: Fälle, wo bei belastetem Fusse neben der Valgidität ein Einsinken des Fussgewölbes durch den Fussabdruck festzustellen ist, und solche, wo reine Valgidität besteht. Für alle Gruppen werden Beispiele angeführt und die Beschwerden der betreffenden Patienten beschrieben. Es war indessen unmöglich, einen bestimmten Grad der Valgidität als massgebend für das Vorhandensein eines pathologischen functionellen Knickfusses anzugeben, da ausgesprochene Valgidität häufig gar keine Beschwerden verursacht, während umgekehrt bei geringer functioneller Pronation oft starke Schmerzen vorhanden waren.

Herhold empfiehlt, diese Kranken nicht nur im Liegen oder Sitzen zu untersuchen, sondern im Stehen, eventuell soll man den zu Untersuchenden auf einem Beine stehen lassen oder ihm schwere Gewichte in beide Hände geben und ihn so einige Minuten stehen lassen. Pfeiffer-Berlin.

Petersen, Zum Mechanismus des Plattfusses. Archiv für klinische Chirurgie Band 69, Heft 1.

Petersen führt in seiner Arbeit den Nachweis, dass in der anatomischen Bezeichnung des Plattfusses als Pes flexus, pronatus, reflexus, abductus die ganze Anatomie des Plattfusses vorhanden ist. Diese Fussdeformität kommt durch Bewegungen zu Stande, die im oberen und unteren Sprunggelenk, sowie im Chopart'schen Gelenk vor sich gehen. Die Bewegungen im letzteren sind zwar beim normalen Fuss wenigstens für die Abduction und Adduction minimal, kommen aber bei Fussverkrümmungen sehr zum Ausdruck. — Der ruhende

normale Fuss bildet nach Petersen eine Art Nischengewölbe, das am inneren Fussrande am höchsten ist. Seine Unterstützungspunkte sind der Fersenbeinhöcker, das Köpfchen des ersten Mittelfussknochens und die Tuberosität des fünften Mittelfussknochens. Der Körper würde nun am besten unterstützt sein, wenn seine Schwerlinie in die Mitte des Dreiecks fiele, das man durch Verbindung der drei Unterstützungspunkte des Fussgewölbes erhält. Sie fällt aber mehr nach innen, so dass also der belastete Fuss gewissermassen schon in Pronation steht. Die Wirkung der Belastung äussert sich in einer Abflachung des Gewölbes und zwar gibt die einzige bewegliche Stelle, das Chopart'sche Gelenk, nach; diese Streckbewegung des Gelenkes bezeichnet man als Reflexion. Wird noch der Sprungbeinkopf nach unten gedrückt, während der hintere Theil des Fersenbeines unterstützt ist, so findet im oberen Sprunggelenk natürlich ein Flexion statt. Die letzte Bewegung, die Abduction, kommt dadurch zu Stande, dass bei der Belastung des Fusses der Taluskopf sich zwischen Fersen- und Schiffbein drängt, wodurch der innere Fussrand verlängert wird. Es findet also beim Gebrauche des Fusses im oberen Sprunggelenk eine Beugung, im unteren eine Pronation und im Chopart'schen Gelenk eine Reflexion und Abduction statt. Der Plattfuss stellt nun eine Feststellung des Fusses in äusserster physiologischer Stellung der Gelenke oder in einer Stellung dar, die über die physiologischen Grenzen hinausgegangen und als eine Distensionsluxation im Sinne Volkmann's aufzufassen ist.

Mit den pathologischen Stellungen der Gelenke gehen anatomische Veränderungen der Knochen und Bänder einher und zwar tritt an den von einem unmittelbaren Druck betroffenen Theilen Schwund des Knochens ein, dort, wo ein Zug ausgeübt wird, Verlängerung. Wo eine neue Berührung zwischen Knochen zu Stande kommt, überziehen sich die Contactstellen mit Knorpel. Alles was nicht mehr gebraucht wird, fällt dem Schwunde anheim, während alle stärker beanspruchten Theile hypertrophiren.

Zu Stande kommen muss der Plattfuss, wenn entweder bei normalem Verhalten des Fusses die Last zu gross wird, oder wenn Knochen, Bänder und Muskeln den an sie gestellten Anforderungen nicht mehr gerecht werden können. Letzteres geschieht bei der Rhachitis und in den Perioden verstärkten Wachsthums; eine stärkere Inanspruchnahme erfolgt beim Stehen und Gehen, besonders beim Stehen auf einem Bein.

Die klinischen Erscheinungen des Plattfusses erklären sich leicht aus dem anatomischen Verhalten. Das hervorstechendste Symptom, die Schmerzen, entstehen direct durch Druck und Zug.

Bemerkenswerth ist noch der Vorschlag Petersen's, auch die übrigen Fussdeformitäten, frei nach Henke nach den anatomischen Veränderungen zu benennen, durch die sie zu Stande kommen. Auf diese Weise soll eine Erleichterung des Unterrichts und des Verständnisses erzielt werden.

Pfeiffer-Berlin.

Keller, Zur Aetiologie angeborener Klumpfüsse und Gelenkcontracturen. Archiv für Gynäkologie Band 67, Heft 2.

Keller beschreibt die Leiche eines todtgeborenen Kindes, welches neben einem hochgradigen linksseitigen Klumpfuss zahlreiche Ankylosen in ab-

normer Stellung aufweist. „Sämmtliche grossen Extremitätengelenke mit Ausnahme des rechten Fussgelenkes sind bis auf eine Beweglichkeit von 10—30° mehr oder weniger ankylotisch.“ Auch die Fingergelenke sind steif, meist in abnormen Stellungen. Das Skelet des Klumpfusses ist normal vorgebildet, es liegt kein Fehler in der ersten Anlage vor. — Im scheinbaren Widerspruche mit der allgemein gültigen ätiologischen Auffassung solcher Missbildungen war in diesem Falle ein beträchtliches Hydramnion vorhanden gewesen, also keine Raumbeschränkung in utero. Dennoch muss auch hier Raummangel als Ursache angeschuldigt werden. Es finden sich drei Druckmarken, das linke Bein ist gestreckt bis zur Stirn hinaufgeschlagen, der Kopf stark gegen den Rumpf gedrängt. Das Hydramnion hatte sich erst in der späteren Zeit der Schwangerschaft entwickelt und braucht uns in der Erklärung der angeborenen Klumpfüsse und Gelenkcontracturen als intrauteriner Belastungsdeformität keineswegs irre machen. Gottstein-Berlin.

Peiser, Ueber die Ursachen des angeborenen Klumpfusses. Dissertation. Breslau 1902.

Nach einigen allgemeinen Bemerkungen über den Klumpfuss und sein Vorkommen geht Verfasser auf die anatomischen Veränderungen dieser Deformität, sowie auch auf die einzelnen Knochen und Weichtheile ein, sodann auf die Veränderungen an den angrenzenden Theilen, wie sie auch bereits von anderer Seite beschrieben sind. Er wendet sich hiernach der Frage nach seiner Aetiologie zu und theilt die Ursachen in endogene und exogene. Er hat mit grossem Fleiss die Ansichten und Theorien der einzelnen Forscher auf diesem Gebiet zusammengestellt, erörtert das Für und Wider der einzelnen und kommt zu dem Resultat, dass die Erklärung des angeborenen Klumpfusses als endogen idiopathisch heutzutage nicht mehr befriedigt und dass die Lehre der exogenen Klumpfussbildung, die wir schon in den ältesten Nachrichten haben, in neuerer Zeit immer mehr Anhänger gefunden hat, wenn auch die Meinungen über die speciellen äusseren Momente noch nicht ungetheilt sind. Er führt dann des weiteren die bekannten exogenen Ursachen, die hierbei in Frage kommen, an, ist aber der Ansicht, dass sie alle eine Verallgemeinerung nicht zulassen. Seiner Meinung nach gibt die Heusner'sche Theorie, nach dessen Auffassung die Klumpfussbildung zu Stande kommt durch Einklemmung der Füsse zwischen dem vergrösserten physiologischen Nabelbruch und dem Amnion, wohl die ungezwungenste Deutung der Erscheinungen der angeborenen Klumpfüsse. Sie erklärt leicht die quantitativen Unterschiede der Klumpfüsse durch verschieden starke Vergrösserung des physiologischen Nabelschnurbruches; auch Veränderungen der Quantität des Fruchtwassers können hier von Bedeutung sein. Indem Verfasser noch einen kleinen Schritt weiter geht nach der Seite der Hypothese, glaubt er auch eine Erklärung für den einseitigen Klumpfuss geben zu können, die ich hier wörtlich wieder geben möchte: „Es wäre nämlich wohl verständlich, dass rechtsseitiger Klumpfuss dadurch zu Stande käme, dass der mässig verdickte Anfang des Nabelstrangs nach rechts vom Schwanz verläuft, der linksseitige, indem er nach links vom Schwanz verläuft. Der andere Fuss würde jeweils in seiner Aufrollung weniger oder gar nicht gehemmt und könnte seine normale Form und Ausbildung erreichen. Der doppelseitige Klumpfuss

käme dadurch zu Stande, dass eben nicht nur ein, sondern beide Füsse beeinflusst würden durch stärkere Zunahme des physiologischen Nabelschnurbruchs.

Nach der Heusner'schen Theorie wirkt das schädliche Moment in der für die Entwickelung der unteren Extremitäten wichtigsten Periode ein. Nachher, vom Anfang des dritten Monats an, kommt es beim ganzen Fötus nur noch zu einem Weiterwachsen in der angelegten Form und Gestaltung. Diese gilt als Mittelstellung, und selbst wenn der Fötus später Bewegungen ausführt, so erfolgen dieselben doch nur um diese Mittelstellung. Ist nun diese von vornherein eine andere als normal, so wird dieselbe sich in der späteren Embryonalzeit spontan nicht reguliren und tritt bei der Geburt als Deformität zu Tage. Wirken in der späteren Embryonalzeit noch andere schädliche Momente ein, so werden diese in ihrem Sinne die Deformität weiter beeinflussen.'

Diese Erklärung hat nach des Verfassers Ansicht die meiste Berechtigung zur Verallgemeinerung, wenn sie auch keineswegs für sämmtliche Fälle von angeborenem Klumpfuss verwendbar ist. Blencke-Magdeburg.

v. Oettingen, Die Behandlung des angeborenen Klumpfusses beim Säugling. Berl. klin. Wochenschr. Nr. 27.

Verfasser hat ein Jahr lang in der v. Bergmann'schen Klinik die Behandlung der angeborenen Klumpfüsse bei Säuglingen geleitet und mit seiner Methode — der modificirten Fink'schen — günstige Erfolge erzielt. Nach seiner Meinung ist ein operatives Vorgehen, die Tenotomie inbegriffen, beim Säugling nicht zu rechtfertigen; er verwendet nur das modellirende manuelle Redressement und legt darauf eine Köperbinde um den pronirten Fuss und das gebeugte Kniegelenk an, nachdem die Haut mit einer der Fink'schen ähnlichen Klebemasse bestrichen ist. Nach 2 Tagen findet schon der erste Verbandwechsel statt, bei dem die Haut leicht massirt wird. Nach weiteren 5 Tagen folgen 4 Badetage ohne Verband. Der dritte Verband bleibt nun, wenn möglich, 3 Wochen liegen. Ebenso die nächsten, bis das Leiden behoben ist. Um Recidiven vorzubeugen, lässt Oettingen Nachts noch einen pronirenden Gummizug tragen, später einfaches Schuhwerk oder besser noch Stiefel mit aussen erhöhter Sohle und ebensolchem Absatz. Eine dauernde Controlle der Patienten ist anzurathen. Pfeiffer-Berlin.

De Forest Willard, Clubfoot; astragalectomie for relapsed and inveterate cases. International Clinics. Vol. III.

Verfasser empfiehlt die Astragalektomie für folgende Fälle von Klumpfuss: Für Erwachsene mit starker knöcherner Deformität, für vernachlässigte Kinder bis zu 15 Jahren, für ständig recidivirende Fälle und für jüngere Kinder dann, wenn die Knochen sehr rigide und die Gelenke nur wenig beweglich sind. Die Technik der Operation ist einfach. Willard geht von einem Schnitt aus vor, der vom äusseren Fussknöchel nach vorn zieht bis zum Talonavigelenk. Die Sehnen werden nun bei Seite gezogen und sämmtliche Bänder mit der Scheere durchschnitten, hierauf wird der Talus mit einer Knochenzange gefasst und herausgedreht. Naht, aseptischer Verband und Gipsverband in corrigirter Stellung. Die Nachbehandlung, Massage und Gymnastik ist

mehrere Monate fortzusetzen. Die Erfolge des Verfassers mit dieser Methode waren sehr zufriedenstellend. Pfeiffer-Berlin.

Wieting, Zur Redression des Klumpfusses. Deutsche med. Wochenschr. 1902, Nr. 39.

Wieting hält mit Recht die Hand für das schonendste, schmiegsamste und sicherste Werkzeug zum Redressement des Klumpfusses. Die richtige Dosirung der Kraft ist bei allen maschinellen Apparaten sehr schwierig, weshalb es bei ihrer Verwendung leicht zu unliebsamen Verletzungen kommen kann. Solche Schädigungen können auch eintreten beim letzten Redressement, das gewöhnlich während des Erstarrens des Gipsverbandes vorgenommen wird; sie sind dann um so unangenehmer, weil sie unbemerkt bleiben. Es ist daher besser, auch hier die Redression unter Controlle des Auges zu vollziehen. Um diesen Zweck zu erreichen, geht Wieting so vor, dass er den gut eingefetteten Fuss auf eine noch weiche Gipsplatte von Fussgrösse treten lässt, die auf einem etwas grösseren Brettchen ruht. Das Brettchen liegt vorn und hinten auf Klötzen, so dass seine Mitte gut zugänglich ist. Das Bein wird nun im Knie spitzwinklig gebeugt und der Fuss durch Druck auf das Knie in leichter Dorsalflexion fest aufgepresst. Auf diese Weise sieht man, was man erreicht hat. Der Fuss wird nun sammt dem Brettchen von Gipsbinden umschlossen, die überall gut anmodellirt werden. Auf Polsterung verzichtet Wieting vollkommen, da durch sie immer ein Theil des erreichten Resultates verloren geht. Der Bequemlichkeit halber wird das Brettchen später durch Absägen vorn und hinten verkürzt. Pfeiffer-Berlin.

Ogston, A new principle of curing club-foot. British medical journal June 21, 1902.

Ogston empfiehlt ein neues Verfahren zur Beseitigung schwerer Klumpfüsse bei kleinen Kindern. Es besteht in der Entfernung des Knochenkernes aus dem Talus. Man legt zu diesem Zwecke einen seitlichen Hautschnitt an, der vom äusseren Knöchel bis zum Calcaneo-Cuboidgelenk reicht, durchschneidet den knorpeligen Theil des Talus und schabt mit dem scharfen Löffel den Knochenkern heraus. Der Fuss lässt sich dann mühelos redressiren. Meist ist jedoch noch die Tenotomie der Achillessehne erforderlich. An Röntgenbildern hat Ogston nachgewiesen, dass trotzdem später eine genügende Ossification eintritt. Einige Bilder zeigen die erreichten Resultate. Pfeiffer-Berlin.

Engelmann, Ueber die Technik des modellirenden Redressements des Klumpfusses und der Fixationsverbände. Wiener. med. Wochenschrift 1902, Nr. 13 und 14.

Nach Engelmann hat sich folgende Aneinanderreihung der einzelnen Acte des modellirenden Redressements bei Klumpfussbehandlung als am zweckentsprechendsten erwiesen: 1. Behebung der Adduction, 2. Beseitigung der Inflexion, 3. Correctur der Equinusstellung (eventuell nach Achillotenotomie), 4. Behebung der Supination; bei trotz sorgfältiger Correctur bestehender hartnäckiger Neigung zur Einwärtskehrung des Fusses supramalleoläre Infraction

des Unterschenkels mit folgender Dislocatio ad peripheriam. Bei veralteten Fällen von Klumpfuss ist der Lorenz'sche Redresseurosteoklast am Platze. Der Verband wird, nachdem man sich nochmals überzeugt hat, dass die Rückfederung des Fusses vollauf vernichtet ist, stets an den bereits in der gewählten Redressionsstellung befindlichen Fuss angelegt und soll schliesslich ein etwas vergrössertes Modell des Fusses darstellen. Eberwein-Berlin.

Lucas-Championnière, Traitement chirurgical du pied-bot. Annales de chirurgie et d'orthopédie. Tome XV, Nr. 8.

Lucas-Championnière stellt einen Patienten vor, den er wegen eines Klumpfusses mit günstigem Erfolge operirt hat, und legt seine Grundsätze bei der operativen Behandlung des Klumpfusses dar. Man müsse die Correction ohne irgend einen Apparat erreichen. Die centralen Theile müssten in den ersten Tagen rasch mobilisirt werden.

Bei operativem Vorgehen dürfe man nicht den Sehnen- oder Bandapparat angreifen, sondern den Tarsus. Man müsse nach und nach den Talus, das Naviculare und die drei Keilbeine fortnehmen. Oft sei die Entfernung des hinteren Theiles des 5. Metatarsus unumgänglich notwendig, um die Correction des Klumpfusses zu vervollständigen. Sogar ein Theil des Calcaneus könne fortgenommen werden. Bei dem zur Vorstellung gelangenden Patienten hatte Championnière nur die Insertion der Achillessehne stehen gelassen. Keine Immobilisation. Kein orthopädischer Apparat. Kiewe-Berlin.

Vulpius, Ein neuer Bewegungsapparat. Münchener medicinische Wochenschrift 1902, Nr. 35.

Vulpius beschreibt einen Bewegungsapparat, der geeignet erscheint in Fällen, wo der Wille zum Gehen fehlt, z. B. bei Kindern, und der ein Steigen auf mässig geneigter Bahn gestattet. Der Apparat stellt einen Barren mit starken Griffstangen dar, der auf einem Rahmengestell ruht; der Boden besteht aus schmalen, in einander gefalzten Leisten, gleich einer endlos beweglichen Jalousie, und gleitet auf einer grossen Zahl von Gummirollen. Dieser Boden wird zunächst festgebremst, der Patient auf denselben gestellt, wobei er sich auf die Holme des Barrens stützt, dann wird der Boden frei gegeben, der durch die Schwere der Beine zu rollen beginnt und den Patienten zwingt, auszuschreiten. Allmählich kann die Arbeitsleistung durch Schieferstellen des Bodens gesteigert werden.

Die Art der Verwendung des Apparates und seiner Vorzüge lassen sich aus der Abbildnng entnehmen. Eberwein-Berlin.

LV.

(Aus der chirurgisch-orthopädischen Abtheilung der pädiatrischen Klinik Graz. Vorstand: Prof. Pfaundler.)

Zur chronischen Arthritis des Kindes.

Von

Dr. **Hans Spitzy,**

Facharzt für orthopädische Chirurgie und Assistent der Klinik.

Mit 3 Tafeln und 13 in den Text gedruckten Abbildungen.

Die vorliegende Studie behandelt einen Stoff, mit dem sich die Orthopädie noch wenig befasst hat; sie betrifft eine Krankheitsspecies, die mit Vorliebe in den unteren socialen Schichten der Menschheit gedeiht (Arthritis pauperum) und jenen strittigen Domänen angehört, die man Grenzgebiete der einzelnen medicinischen Zweigwissenschaften nennt. Mehrere Disciplinen der Medicin haben an dem Ausbau dieses Krankheitsbegriffes regen Antheil genommen, so die interne Medicin, die Chirurgie; auch die Neuropathologie übte auf die Entwickelung des Studiums dieser Krankheit grossen Einfluss aus; der Orthopädie fällt besonders in der Therapie eine um so grössere Rolle zu, als gerade dieser Punkt die Achillesferse des ganzen Capitels bildet, und weil, wenn nicht schon allein von der orthopädischen Behandlung, so doch von den ihr verwandten äusseren Heilmethoden bis nun das Meiste erwartet wurde und zu erhoffen ist. Wenn ich noch hinzufüge, dass diese im Kindesalter sonst seltene Erkrankungsform zugleich mit der acuten Polyarthritis hier zu Lande wahrscheinlich wegen des rauheren Gebirgsklimas und seiner grossen Temperaturunterschiede relativ häufig vorzukommen pflegt, uud auch differentialdiagnostisch bei der Häufigkeit und Wichtigkeit der Gelenkerkrankungen im Kindesalter Berücksichtigung verdient, so glaube ich den Berechtigungsnachweis erbracht zu haben, die Entwickelung und Beschreibung dieses Krankheitstypus an dieser Stelle vorlegen zu dürfen.

Wegen der Seltenheit der chronischen Arthritisformen im Kindesalter steht die bisherige einschlägige Literatur ganz unter dem Zeichen der Casuistik. Gewöhnlich waren es nur einer oder wenige Fälle, die zerstreut in der Literatur auftauchten und auch keinen rechten Ueberblick über das Wesen der Erkrankung gestatteten. In meiner ersten Arbeit über diesen Gegenstand bemühte ich mich an der Hand eines genau beobachteten Falles und unter Beiziehung der zugänglichen Literaturbehelfe, diese Krankheitsform zu skizziren und näher zu umgrenzen. Seither ist das Beobachtungsmaterial durch den reichen Zufluss von Arthritiden, über den unsere Klinik verfügt, bedeutend gestiegen und da ausserdem nach genauer Durchsicht des Archives unserer Klinik sich noch einige ältere zugehörige Krankengeschichten fanden, so bin ich in der Lage, 17 klinisch beobachtete Fälle dieser Krankheitsform vorzulegen, und will ich an der Hand dieses verhältnissmässig reichen Materiales eine Umgrenzung und Sichtung der unter dem Namen Arthritis chronica zusammengefassten Krankheitstypen vorzunehmen versuchen.

Der Begriff „Chronische Arthritis" ist kein einheitlich bestimmter Krankheitsbegriff wie die Tuberculose oder eine andere genau präcisirte Erkrankung, sondern ein grosser Sammelbegriff, eine Unterkunft für alle jene Gelenkleiden, denen wegen dunkler Aetiologie und mangelhaft verstandener Symptomatologie die Zugehörigkeit zu bereits genau gekannten Typen verschlossen war. Je weiter man zurückgeht in der Geschichte dieser Erkrankung, desto breiter wird diese Basis; Jahrhunderte wurde darüber gearbeitet und geschrieben, viel wurde gethan zur Sichtung dieses Gewirres, und doch ist man noch lange nicht zu einem befriedigenden Resultate gekommen. Es liegt mir ferne, dieses Chaos von verschiedenen Meinungen hier aufzudecken; es existiren speciell darüber neuere ausführliche Bearbeitungen, denen in dieser Beziehung nichts beizufügen ist.

So hat sich Přibram der unendlichen Mühe unterzogen, die historische Entwickelung der verwandten Krankheitsbegriffe Arthritis chronica, Rheumatismus articulorum chronicus, Arthritis deformans u. s. w chronologisch zu ordnen. Bei dem Studium dieser Zusammenstellung stösst man auf ein solches Labyrinth von widerstreitenden Ansichten, dass man nach Durchforschung dieses historischen Rückblickes ebenso klug ist wie zuvor.

Axel Johannessen hat in einer ausführlichen, später näher zu erörternden Arbeit über drei von ihm beobachtete Fälle sämmt-

liche Literaturbehelfe zu Rathe gezogen, um einigermassen klar sehen zu können.

In diesen Arbeiten wie in meiner bereits citirten früheren Arbeit sind die illustrirenden literarischen Belege zu obigen Behauptungen zu finden. Hier sei nur so viel davon hervorgehoben, als zur Besprechung und zum Verständniss dieser Krankheitsform unbedingt nothwendig ist.

Sehr früh fing man an, aus dem Sammelbegriff Rheuma, der schon den Griechen geläufig war, einige strenger umgrenzte Krankheitswesen auszuscheiden. So trennte das Alterthum die Gicht (Arthritis urica) ab, und nach dem Schlaf der Medicin durch das Mittelalter war es England, das Lieblingsland der Gicht, das sich mit dem Studium dieser Erkrankung beschäftigte und ihr eine Sonderstellung unter den Gelenkerkrankungen zuwies; später waren es allerdings wieder die Engländer, die durch eine unklare Nomenclatur Rhumatoid Arthritis und Rhumatoid gout etwas von der alten Verwirrung wieder brachten, die übrigens die Franzosen in neuester Zeit mit der Diathèse arthritique noch vervollständigten. Bald erkannte man auch den acuten Gelenkrheumatismus als selbständigen Krankheitstypus und nun begann man auch die Arthritis deformans als eine nicht zu dieser Krankheitsgruppe gehörige Erkrankung zu betrachten, so wie man endlich auch jene Gelenksentzündungen abtrennte, die sich in oder nach dem Verlaufe von acuten Infectionen gelegentlich einstellten. So wurden im Laufe der Zeit aus der Masse einzelne Krankheitsformen losgeschält, die theils durch ihre Aetiologie, theils in ihrem Decursus, theils jedoch wieder in den Veränderungen, die sie setzten, von den anderen abweichend waren oder abzuweichen schienen.

Aber gerade in dieser Ungleichmässigkeit des Eintheilungsprincipes, in dieser Inconsequenz bei der Aufstellung und Beurtheilung desselben, lag auch der Keim der späteren Streitigkeiten. Die Abgrenzung ging nicht von einem bestimmten Punkte aus; weder wurde die ätiologische Theilung streng durchgeführt noch die klinische Scheidung bei allen nach dem Decursus vorgenommen; zu einer streng anatomischen Sonderung endlich reichte weder damals noch jetzt das vorliegende Sectionsmaterial, da die meisten Fälle einen so protrahirten Verlauf haben, dass sie gewöhnlich nur zufällig zur Beobachtung in obductione kommen. Der Grund dieser Verschiedenheit der Auffassung ist darin zu suchen, dass so viele von den in Frage kommenden Formen denselben Beginn und Anfangsverlauf mit ganz ver-

schiedenem Endverlauf und differenten anatomischen Endveränderungen zeigen, andere wieder mit total verschiedenem Beginn und Verlauf die gleichen terminalen Erscheinungen und Veränderungen aufweisen. Dies erklärt, warum gerade der Streit über das Verhältniss der Arthritis deformans zur Arthritis chronica so alt ist, wie die Aufstellung dieser Begriffsnamen überhaupt.

Dazu kommt noch die Zugehörigkeit dieser strittigen Krankheitsformen zu mehreren Disciplinen; die internen Kliniker sehen vielfach nur den Beginn und einen Theil des über lange Zeit sich ausdehnenden Verlaufes, der sich bei beiden Krankheiten gleich verhält, und so sprechen sie sich meist gegen die Möglichkeit einer Trennung dieser Krankheitstypen aus (Senator, Hoffmann, Bäumler). Die Chirurgen haben dagegen mit der Arthritis deformans in ihren Endstadien zu thun, mit ihren schweren Deformationen, die gelegentlich intra vitam bei operativen Eingriffen zur Ansicht kommen. Diese, und insbesondere die Anatomen, sind es, die sich am meisten für die reinliche Scheidung der beiden Begriffe und Typen einsetzten; sie betrachten die Arthritis chronica und Arthritis deformans als vollständig getrennte Begriffe mit verschiedener Aetiologie und verschiedenem Verlaufe (Volkmann, Waldmann, Schüller).

Mit Charcot und seiner Schule geräth die Arthritis chronica in die Hand der Neuropathologen und bleibt lange unter ihrem Einfluss. Wenn auch bekannt ist, dass gewisse Erkrankungen des Centralnervensystems (Tabes, Syringomyelie) Arthropathien im Gefolge haben und dass der nervöse Einfluss auf diese Erkrankung nach Aussage erfahrener Praktiker nicht von der Hand zu weisen ist (man denke an die Arthropathien nervöser Frauen im Klimacterium nach Fox), so war man damals doch zu weit gegangen. Als durch spätere Arbeiten nachgewiesen wurde, dass die früher als ein Hauptfactor betrachteten trophischen Störungen in den Muskeln und Weichtheilen nicht primär, sondern secundär sind, da sank auch der Glaube an den Einfluss des Nervensystems bis auf das ihm zukommende Niveau.

In neuer und neuester Zeit sucht man die einzige unanfechtbare Grundlage zur Trennung dieses Sammelbegriffes aufzustellen, die Aetiologie der Processe. Es ist hier wie überall der einzige Weg, zu einem befriedigenden, einwandsfreien Resultat zu gelangen. Und wenn auch die Dunkelheit der Aetiologie mancher Fälle, ja mancher Gruppen noch das Eindringen in die Natur dieser Vorgänge versagt, so wird doch durch Losschälung und Ordnung der bereits

bekannten auf der gleichen Ursache beruhenden Formen die Gruppe der ungekannten und vagen Fälle immer kleiner und das Hin- und Herwogen des Streites sich bei der immer kleiner werdenden Materie ebben.

Es sind bereits Versuche einer Klärung auf dieser Basis gemacht worden, in der französischen Literatur trennte man vom chronischen Gelenkrheumatismus eine Gruppe ab, die man Rhumatisme infectieux benannte, jene Form, die sich unmittelbar an einen acuten Gelenkrheumatismus anschliesst: also den chronisch gewordenen acuten Gelenkrheumatismus (Teissier, Bouchard, Marrin) repräsentirt.

Auch Přibram folgt bei seiner Eintheilung dem aetiologischen Principe, auch er sucht wenigstens so weit als möglich eine auf dieser Grundlage fussende Eintheilung durchzuführen. Derselbe Grundgedanke leitet die Eintheilungsversuche anderer Autoren, wie die von Gilbert, A. Bannatyne, Rubinstein. Doch finden sich bei allen und insbesondere bei der Eintheilung Rubinstein's nicht nur unklare Grenzen, die bei dieser Erkrankung begreiflich wären, sondern auch vielfach Inconsequenzen in der Durchführung der Classification. Von anderen Autoren aufgestellte Gruppen hatte man als Ganzes einfach belassen und der neuen Eintheilung beigeordnet, statt sie aufzulösen, und so ging oft der logische Faden in der Eintheilung verloren.

Eintheilung nach Přibram.	**Eintheilung nach Gilbert-A. Bannatyne** entweder in genuine und secundäre oder in	**Eintheilung nach Rubinstein.**
1. Der primäre chronische Rheumatismus (sensu strictiori), Rheumatismus chron. primit.	1. Arthritiden, durch Anwesenheit von Bacterien hervorgerufen.	1. Der chronische Gelenkrheumatismus nach acutem Gelenkrheumatismus, sowie die subacut beginnenden, infectiösen Erkrankungen der kleinen Gelenke.
2. Der secundäre chronische Gelenkrheumatismus nach acutem Gelenkrheumatismus und der Rheumatismus fibrosus.	2. Durch deren Gifte.	2. Die chronische ankylosirende Wirbelsäulenentzündung.

Eintheilung nach Přibram.	Eintheilung nach Gilbert-A. Bannatyne.	Eintheilung nach Rubinstein.
3. Die polyarticuläre und die monoarticuläre Osteoarthritis deformans.	3. Toxische.	3. Die Arthritis deformans nach Virchow und Volkmann.
4. Die Osteoarthritis vertebralis.	4. Nervöse.	4. Die Polyarthritis villosa nach Schüller.
5. Anhangsweise die chronischen Rheumatoide nach bestimmten Infectionskrankheiten.	5. Senile.	5. Arthritis nodosa von Senator, dessen frühere Arthritis deformans.
		6. Malum coxae senile.

In der Eintheilung Přibram's fallen in die Gruppe I alle primär chronisch auftretenden Arthritiden, die, wie sich der Autor ausdrückt, nicht von vorneherein deformirende Qualitäten aufweisen. (Also Rhumatoid arthritis von Garrod, Rhumatisme noueux und Arthritis villosa) immerhin noch ein ziemlich reichhaltiger Sammelbegriff.

Klar begrenzt erscheint die Gruppe II, nur der Begleiter (Rhumatisme fibreux nach Jaccoud) stört die Einheitlichkeit, da derselbe, wie später gezeigt werden soll, ebenso gut in der ersten Gruppe und jeder anderen auftreten kann. Gruppe III und IV sind wenigstens scharf eingestellt. Gewiss gehören sie aetiologisch zum grossen Theile zu den anderen Gruppen, insbesondere die Osteoarthritis vertebralis steht mehr wegen ihres auffallenden interessanten Krankheitsbildes gesondert; ätiologisch hängt sie mit allen anderen Gruppen jedenfalls aufs Innigste zusammen.

Wenn schon bei der Eintheilung Přibram's das aetiologische Sonderungsprincip vielfach durchbrochen ist, so erscheint die Eintheilung Rubinstein's noch willkürlicher und vielfach sehr eklektisch. Die streng aetiologische Eintheilung Bannatyne's hat auf den ersten Blick etwas ungemein Bestechendes, doch darf man hierbei nicht ausser Acht lassen, dass eine derartige Classification bei der ganzen grossen Gruppe der Arthritiden (acuten und chronischen zusammen) wohl anwendbar ist, für die chronische Arthritis allein jedoch kaum zu versuchen sein wird. Man denke an die Theilung dieser zum grossen Theile ätiologisch überhaupt unbekannten Erkrankungen in bacterielle und bacterotoxische — an der praktischen Durchführbarkeit wird es also einen Haken haben.

Immerhin soll in Folgendem versucht werden, an der streng ätiologischen Theilung festzuhalten, nur die aetiologisch nicht zu sondernden Krankheitsbilder seien nach klinischem Verlauf und Beobachtung zwar nicht eingetheilt, aber doch übersichtlich geordnet. Denn wenn es schon überhaupt schwer ist, einem einheitlichen Eintheilungsprincipe zu folgen bei Krankheitsprocessen, deren Grenzen so vielfach verwischt und ineinandergreifend sich zeigen, so ist dies noch viel schwerer bei dem häufig von den Krankheitserscheinungen bei Erwachsenen ganz verschiedenen Auftreten dieser Typen im Kindesalter.

Das seltene Vorkommen derselben (die Literatur zählt nur einige Dutzend Fälle), die wegen des protrahirten Verlaufes noch selteneren Sectionsbefunde lassen weder Ueberblick noch Einblick in das Wesen dieser Krankheitsformen in genügend ausreichendem Maasse zu, um eine durchwegs einwandfreie Sichtung derselben vorlegen zu können.

Die Arthritis chronica hielt man bis vor nicht langer Zeit für eine Krankheit, die das Kindesalter überhaupt verschont.

Nach Johannessen umfasst eine Zusammenstellung Diamantberger's aus dem Jahre 1890 20 bis dahin bekannte Fälle. Danach wurde der erste 1864 von Cornile publicirt. Auch Charcot erwähnte einen Fall bei einem Mädchen. 1880 erschien die erste Monographie Moncorvo's über dieses Thema, 1888 die bekannte Arbeit von P. Wagner und 1890 die oben erwähnte Diamantberger's.

Die späteren Arbeiten von Koplik, Fox, Jacobi, Annelin betreffen je einen Fall.

Eine ausführliche Bearbeitung stammt von Delcourt (1898), ein Mädchen von 4½ Jahren betreffend, das an „Rhumatisme noueux" erkrankt war (Sectionsbefund). Fast gleichzeitig veröffentlichte ich meine erste Arbeit über dieses Thema, veranlasst durch einen Fall von secundärem, chronischem Gelenksrheumatismus, den ich an der hiesigen pädriatischen Klinik Escherich zu beobachten Gelegenheit hatte.

Seither erschien eine Arbeit Lachmanski's über acuten und chronischen Gelenkrheumatismus im Kindesalter, doch befasst sich der Autor fast ausschliesslich mit dem acuten Gelenkrheumatismus; die Besprechung der chronischen Arthritis beschränkt sich auf spärliche Literaturangaben und die Aufzählung von 3 Fällen mit eingelegten Krankengeschichten.

Die letzte und zwar die hervorragendste Arbeit auf diesem Gebiete verdanken wir Johannessen, sie enthält die Wiedergabe der Krankengeschichten von 3 ausserordentlich genau beobachteten und in jeder Richtung erschöpfend bearbeiteten Fällen mit zwei Sectionsbefunden, sowie einer weit ausgreifenden Entwickelungsgeschichte und eingehenden Besprechung dieser Krankheitsgruppen.

Přibram erwähnt ausserdem noch einzelne Fälle von Still, Taylor, Lasarew, Moncorvo.

In den Lehrbüchern für Kinderheilkunde finden sich ebenfalls nur wenige Fälle verzeichnet; so erwähnen Gerhard, Rehn, Picot, d'Eppie nur das ausnahmsweise Vorkommen dieser Erkrankung. Henoch zählt die drei bereits von Wagner citirten Fälle auf, Baginsky citirt 4 Fälle eigener Beobachtung. Eine eingehendere Besprechung findet die chronische Polyarthritis im „Traité des maladies de l'enfance". Marfan behandelt in einem speciellen Abschnitte die Polyarthrite chronique déformante oder Rhumatisme noueux. Er theilt sie in Fälle von

1. Rhumatisme noueux, qui succèdent à un rhumatisme articulaire aigu.

2. Rhumatisme noueux, qui succèdent à une polyarthrite infectieuse secondaire (z. B. bei Scarlatina).

3. Rhumatisme deformant, qui paraissent primitive.

Eine merkwürdige Gunst oder besser Ungunst der hiesigen Verhältnisse gibt mir die Möglichkeit, aus dem grossen Materiale unserer Klinik 15 klinisch beobachtete Fälle vorlegen zu können, weitere 2 Fälle stellte mir Herr Professor Escherich von seiner Klinik (Wien) zur Verfügung. Obwohl diese relativ grosse Anzahl eine Uebersicht und Gruppirung leichter gestattet, so ergeben sich doch wegen der vielfach ineinander übergehenden Krankheitsformen, besonders bei einem ätiologisch fundirten Eintheilungsversuche sofort Schwierigkeiten.

Ein Theil sondert sich sofort von selbst ab als Folgezustand eines acuten Krankheitsprocesses, sei es, dass dieser einen acuten Gelenkrheumatismus oder eine andere allgemeine Infection darstellt.

Von den anderen übrig bleibenden Fällen, die man als primärchronische Arthritis bezeichnen muss, zeigen viele einen von einander so grundverschiedenen Verlauf, dass es absolut unstatthaft wäre, sie als gleichwerthige und gleichartige Processe zu betrachten; andererseits haben doch wieder einzelne Fälle so grosse Aehnlichkeiten

in ihrem Verlaufe und Symptomen mit einander, dass eine Untergliederung dieser Gruppe sich von selbst ergibt.

Um diese Gruppe möglichst einzuengen, sollen vorerst alle anderen ätiologisch bekannten Fälle abgespalten werden, besonders also jene, die sich als Secundärerscheinungen einem acut abgelaufenen Processe anschliessen, entweder als seine Folgeerscheinungen oder als dessen protrahirte Parallelsymptome.

1. Chronische Arthritis als Folgeerscheinung des acuten Gelenkrheumatismus (secundärer chronischer Gelenkrheumatismus nach Přibram, Rhumatisme infectieux).

Auch vom acuten Gelenkrheumatismus wurde früher behauptet, er sei eine im Kindesalter seltene Erkrankung, eine Behauptung, die der Thatsache ganz und gar nicht entspricht. Jedes Alter, auch das früheste Kindesalter kann befallen werden (Lachmanski spricht von Patienten von 1, 5—12 Jahren).

Da die Aetiologie des acuten Gelenkrheumatismus auch für dessen chronische Form Giltigkeit hat, so beansprucht diese in letzterer Zeit mehrfach aufgerollte Frage auch an dieser Stelle besondere Aufmerksamkeit. In der Pathogenese wurde im Laufe der Zeit verschiedenen Factoren eine mehr oder weniger hervorragende Stellung zugewiesen, klimatische, thermische Schädlichkeiten, Noxen, die von der Art des Berufes abhängig waren, standen früher im Vordergrunde. Lachmanski fand in der Tuberculose ein prädisponirendes Moment, was um so mehr auffällt, als von Alters her eine gewisse ausschliessende Gegensätzlichkeit zwischen Tuberculose und Arthritis vermuthet wurde.

Als besonders wichtig wurde die einleitende Angina lacunaris angesehen. Nach Arbeiten von Trousseau, Brown, Garrod, geht einer grossen Anzahl von acuten Polyarthritiden eine Angina voraus. (Nach Přibram schwankt die Percentangabe bei verschiedenen Autoren zwischen 1,7% und 80%).

Während neuere Autoren die Tonsillen direct als die Eingangspforten besonderer Erreger der Polyarthritis betrachten (Singer, Menzer, Meyer), legten die älteren englischen Autoren mehr Werth auf die gleichen Entstehungsbedingungen beider Erkrankungen.

Während also früher sociale, klimatische, besonders Erkältungs-

ursachen in der Aetiologie des Gelenkrheumatismus die dominirende Stellung inne hatten, Biedert z. B. die Seltenheit des Gelenkrheumatismus bei Kindern mit den geringeren Erkältungsgefahren derselben erklärte, hat man jetzt den acuten Gelenkrheumatismus als Infectionskrankheit erkannt und ist eifrig bemüht, des specifischen Erregers habhaft zu werden. Die Acten über dieses Capitel scheinen noch nicht geschlossen zu sein. Mikroorganismen der verschiedensten Arten wurden schon als die specifischen Erreger angesehen. Thiroloix, Achalme, Tribouillet fanden in Blut- und Gelenkflüssigkeit einen wohlcharakterisirten, bacterioskopisch und culturell beschriebenen Bacillus; in anderen 11 Fällen dagegen entdeckte Tribouillet selbst einen anderen Erreger, einen Diplococcus und bezeichnet dieser Autor infolge dessen den Gelenkrheumatismus als eine Art Septicämie durch Diplokokken hervorgerufen. Sahli hat aus dem Gelenkinhalt Staphylokokken gezüchtet und erklärt demzufolge den Gelenkrheumatismus als „ein blasses Bild der Pyämie". Dieser Ansicht schliessen sich Mircoli, Maragliano, Buday an, und vor Allen ist Singer ein Hauptverfechter dieser Ansicht. Er sieht den Process überhaupt nicht als eine specifische einheitliche Erkrankung an, sondern betrachtet die Gelenkaffectionen als Theilerscheinung einer Allgemeininfection mit verschiedenen Eiterbacterien. (Staphylokokken, Streptokokken, Diplo- und Pneumokokken). Haupteingangspforten sind die Tonsillen.

Chvostek und Přibram stehen diesen Schlussfolgerungen skeptisch gegenüber.

Menzer fand in der Punctionsflüssigkeit Streptokokken; durch intravenöse Einspritzung beim Kaninchen konnten Gelenkschwellungen erzeugt werden. Dieselbe Bacterienart konnte aus dem Tonsillenschleim und dem peritonsillären Gewebe isolirt werden.

Meyer züchtet aus Tonsillenschleim Streptokokken, die injicirt ebenfalls Gelenkschwellungen hervorrufen.

Auf diese Befunde hin wurde die Serumbehandlung inaugurirt und zwar nach Menzer und Marmorek mit dem gewöhnlichen Streptokokkenserum. Nach Meyer ist hierzu ein besonders hergestelltes Antiserum nothwendig, da zwischen den einzelnen Streptokokkengruppen essentielle Unterschiede bestehen und zur Agglutinirung und Unschädlichmachung einer Streptokokkenart nur ein specifisches, durch diese Art selbst im Thierkörper erzeugtes Immunserum nöthig ist.

Wie aus der vorstehenden gedrängten Uebersicht hervorgeht, ist eine Einigung in dieser Frage noch nicht erzielt; jedenfalls aber ist man der Erledigung der ätiologischen Frage bedeutend näher gerückt; eine Lösung in dem Sinne, dass die in Frage stehende Erkrankung eine Infection durch eine oder mehrere noch näher zu präcisirende Mikrobenarten ist, erscheint mir nur mehr als eine Frage der nächsten Zeit.

Einer eigenthümlichen Auffassung mancher Gelenkprocesse begegnet man in der französischen Literatur. Comby bespricht sowohl im „Traité des maladies de l'enfance", wie auch in einer ausführlichen Sonderarbeit eine eigenartige Diathese, die er „Arthritisme" nennt. Mit der Arthritis selbst hat dieser Begriff nicht viel mehr als die Namensähnlichkeit gemein. Comby versteht darunter nicht einen bestimmten Krankheitsbegriff, sondern eine gewisse Neigung sowohl zu Arthralgien, wie auch zu anderen Krankheitsgruppen, wie Hautkrankheiten (Eczemen), Schwierigkeiten in der Ernährung und Verdauung (trouble noutritif), überhaupt zu Constitutionsanomalien und Degenerationserscheinungen mannigfachster Art. Es handelt sich hierbei um eine Krankheitsbasis, die Kinder von ihren arthritischen, nervösen Eltern erben, also um eine geringere Widerstandskraft, ein Minus an ursprünglicher Lebenskraft und vitaler Energie, wie sie die sich immer mehr von der natürlichen entfernende Lebensweise der civilisirten Völker mit sich bringt.

Während die übrigen früher herrschenden Diathesen, wie die scrophulöse und tuberculöse, der exacten Forschung weichen mussten, „l'arthritisme, la grande diathèse des peuples riches et civilisés, la grande dyscrasie des citadins et des intellectuelles, la grande dégénérescence des races épuisées par les excès de l'estomac et du cerveau, l'arthritisme est resté debout".

Diese Diathese findet sich nicht bei der armen Bevölkerung (pas dans les familles des ouvriers et des prolétaires), sondern nur in den reicheren, wohlhabenden Bevölkerungsschichten, Comby nennt sie „une rançon de l'aisance et du bien-être". Sie nähert sich also in jeder Beziehung mehr dem alten Begriffe der Arthritis divitum s. urica. Die Grenzen und die Symptomatologie sind jedoch so verschwommen und schattenhaft, dass sie, wie Comby selbst zugibt, auch von einem erfahrenen Praktiker mehr gefühlt als präcisirt werden können.

Die Gelenkaffectionen, die bei solchen Kindern vorzukommen

pflegen, sind mehr flüchtiger Natur und haben nicht den ausgesprochenen infectiösen Charakter des acuten Gelenkrheumatismus. Sie können mit Schmerzen (Wachsthumsschmerzen) und mässigen Schwellungen einhergehen und verlaufen meist fieberlos.

Sie scheinen der Gicht, die bei Kindern auch angetroffen wird, näher zu stehen als dem Gelenkrheumatismus; Comby nennt sie „l'arthrite uricémique".

„En dehors de rhumatisme articulaire aigu franc, maladie infectieuse, qui se rencontre à tous les ages, les enfants arthritiques peuvent presenter des manifestations articulaires subaigues ou chroniques, que je désigne sous le nom d'arthrites uricémiques. On peut observer de craquement articulaires, des raideurs et fausses ankyloses, de gonflements sans charactères inflammatoires, des impotences fonctionelles passagères, qui sont sous la dependance de la diathèse arthritique. On peut ajouter à ces arthrites des myalgies et osteoalgies, réunies sous le nom de rhumatisme vague, de douleurs de croissance. Toutes ces manifestations pseudorhumatismales ou rhumatoïdes sont générallement apyrétiques. Elles se rapprochent plus de la goutte que du rhumatisme. D'ailleurs la goutte fraiche peut se rencontrer chez les enfants."

Diese Auffassung gewisser Gelenkkrankheiten ist in Frankreich nicht neu. Bazin, Bouchard, Lancereaux, haben ähnliche Diathesen (Herpetismus) aufgestellt, doch hat diese Diathesenlehre im Auslande, besonders in Deutschland, wenig Anklang gefunden.

Für unsere Fälle kommt sie nur insoweit in Betracht, als man gewiss zugeben muss, dass die Heredität bei den arthritischen Processen eine grössere Rolle spielt, als allgemein angenommen wird. Diese Neigung zu Gelenkaffectionen können danach nicht nur Kinder von Arthritikern, sondern auch Nachkommen von Eltern zeigen, die an Diabetes, Migräne, Fettsucht, Gicht leiden. Einen directen Bezug auf die Aetiologie unserer Erkrankung hat diese Diathese kaum; hier handelt es sich um echte Arthritis, sei es acut oder chronisch beginnend, jene Erkrankung, die von Alters her die Bezeichnung Arthritis pauperum führte.

Im Gegensatze zu diesen französischen Autoren findet Lachmanski nur geringe diesbezügliche hereditäre Belastung, nur 5mal unter 73 Fällen.

Der Verlauf des acuten Gelenkrheumatismus im Kindesalter

weicht in der Qualität nicht wesentlich von dem des Erwachsenen ab; nur pflegt die Krankheit viel rascher und mit milderen Symptomen abzulaufen. Nach verschieden langem Prodromalstadium (Angina, Unlust zum Essen und Spielen) setzt die Krankheit entweder plötzlich oder mehr schleichend ein, immer mit Fieber, das nicht sehr hoch ist und meist bald abfällt; dazu treten Schwellungen in den Gelenken, hochgradige Schmerzhaftigkeit bei Berührung und Bewegung, intraarticulärer Erguss, Einstellung des Gelenkes in die Mittellage. Eine Vorliebe scheint der Process für die Knie- und Sprunggelenke zu haben, da diese zumeist zuerst ergriffen werden. Die Ursache dieser Prädilection ist jedenfalls in der grossen Beanspruchung dieser beiden Gelenke zu suchen.

Von der Mitbetheiligung anderer Organe scheint am wichtigsten die begleitende Endocarditis; nach Přibram, Lachmanski, Jacobi ist das Kindesalter hierzu besonders prädisponirt; eine weitere Miterkrankung stellt die Chorea dar, die nach Přibram in über der Hälfte der Fälle mit einer Endocarditis oder abgelaufenen Polyarthritis in ursächlichem Zusammenhange steht; wahrscheinlich beruht diese ganze Trias auf einer gemeinsamen Intoxications- oder Infectionsbasis.

Binnen 6—14 Tagen sind die kleinen Patienten gewöhnlich ganz wieder hergestellt, die Gelenkschwellungen verschwunden, und wenn nicht eine gleichzeitig mit verlaufende Endocarditis einen Herzfehler zurückgelassen, so pflegt der ganze Process keine weiteren Folgen zu haben.

Von allen Autoren wird der rasche und milde Verlauf der Polyarthritis im Kindesalter und die geringe Neigung derselben zum Chronischwerden hervorgehoben.

Eine Gefahr bleibt allerdings bestehen, die Häufigkeit der Recidive, das Vorkommen von acuten Nachschüben; diese können in verschieden langen Zwischenräumen auftreten, können auch Gelenke ergreifen, die vom ersten Anfalle verschont geblieben waren; in den früher befallenen Gelenken flammt der Process dann meist auch wieder auf.

Ist nun z. B. von der ersten Attaque her in einem Gelenke ein Rest von Schwellung und die correspondirende Bewegungsbeschränkung zurückgeblieben, so kann nach dem Wiederaufflammen der Entzündung in diesem Gelenke dieses Residuum nach Ablauf der Reprise vermehrt vorgefunden werden. Die Veränderungen

schwinden jetzt nicht mehr vollkommen, mit jedem neuen Recidiv werden sie prägnanter, endlich zeigen die am öftesten befallen gewesenen Gelenke bleibende Veränderungen, die bereits den Zustand der chronischen Entzündung einleiten, der sich durch persistirende Gelenkschwellung, Schmerzen bei Bewegungen, Einschränkung des Bewegungsumfanges charakterisirt, also alle Symptome der chronischen Gelenkentzündung darbietet.

Fig. 1.

Zu Fall I (vergl. Krankengeschichte I). 5 Jahre 6 Monate altes Mädchen; Hüft-, Knie- und Sprunggelenke in fibröser Ankylose fixirt; die Contracturstellungen aus dem Bilde ersichtlich, Finger frei. Das Kind ist unfähig sich allein aufrecht zu halten. Diagnose: Secundäre chronische Arthritis nach acuter Polyarthritis (Rhumatisme fibreux, type Jaccoud).

Diese Uebergangsart der acuten Polyarthritis zur chronischen illustrirt folgender Fall (Hermine B., Krankengeschichte I, Fig. 1).

Nach einer abgelaufenen Influenza erkrankte ein 3jähriges Mädchen an einer acuten Polyarthritis, die in den Kniegelenken einsetzte und alle typischen Erscheinungen dieser Erkrankung zeigte. Die Schwellungen gingen zurück bis auf Residuen in beiden Kniegelenken. Die Krankheit zog sich durch 3 Jahre hin, immer neue Attaquen, alle Körpergelenke wurden allmählich befallen, besserten sich wieder, kehrten zur Norm zurück; die Veränderungen der Kniegelenke wurden mit jeder Attaque stärker ausgebildet; mit hochgradigen Contracturstellungen und fibröser Ankylose der Kniegelenke, Sprunggelenke und Hüftgelenke wurde das Kind nach 3jähriger Krankheit in völlig hilflosem Zustande in der Klinik aufgenommen. Nach 4monatlicher orthopädisch-chirurgischer Behandlung wurde das Kind so weit hergestellt, dass alle Gelenke bewegungsfrei waren, bis auf das linke Knie- und Sprunggelenk, die zwar in gebrauchsfähiger Stellung, jedoch ankylosirt blieben (s. pathologische Anatomie Fig. 2).

Přibram ordnet zwar diesen Fall, den ich schon im Jahrbuche

für Kinderheilkunde 1899 veröffentlichte, wegen der vorausgegangenen Influenzaerkrankung unter die Rheumatoïde, bezw. Pseudorheumatismen, weil er die Influenza als den Urheber der arthritischen Processe ansieht. Johannessen reiht ihn unter die secundären Gelenkrheumatismen. Auch mir erscheint jetzt die Ansicht näher liegend, dass die Influenzaerkrankung durch Herabsetzung der Widerstandsfähigkeit die Infectionsmöglichkeit vergrössert, als dass sie eine dem acuten Gelenkrheumatismus auf's Haar gleichende acute Influenzapolyarthritis verursacht hätte. Für die Bedeutung dieses Falles als Paradigma des Ueberganges von acuter Arthritis zu deren chronischen Formen ist diese Frage jedenfalls ohne Belang.

Fig. 2.

Vergl. Krankengeschichte I. Dasselbe Kind wie Fig. 1 nach $4^1/_2$monatlicher orthopädisch-chirurgischer Behandlung. Leichte Flexion in beiden Hüftgelenken, mit compensatorischer Lordose; feste fibröse Ankylosen im linken Knie- und Sprunggelenk in gebrauchsfähiger Stellung. Verkürzung des linken Beines um 3 cm. Das Kind kann selbständig stehen und gehen.

Eine andere Form des Ueberganges bieten jene Fälle, bei denen sich der erste Anfall aussergewöhnlich in die Länge zieht (protrahirter Verlauf) und in dem chronischen Processe seine unmittelbare Fortsetzung findet. So der Fall Franziska S. (Krankengesch. II), als Typus eines protrahirten Verlaufes. Ein $10^1/_2$jähriges Kind, das in seiner Entwickelung sehr zurückgeblieben ist (Rhachitis, Gehen erst mit 6 Jahren) erkrankt mit den typischen Schwellungen beider Kniegelenke, Schmerzen, Fieber. Auf Salicylbehandlung gehen die Erscheinungen etwas zurück, doch sind bei der Entlassung der Patientin nach 4wöchentlichem Spitalaufenthalt die Schwellungen noch deutlich vorhanden.

Einen ähnlichen Decursus zeigt der Fall Ludmilla N. (Krankengesch. III, Fig. 3). Ein 8jähriges Mädchen erkrankt an acutem Gelenkrheumatismus, liegt daran 3 Monate zu Bette, kann sich nicht erholen; die Schwellungen treten wieder stärker auf, nachdem sie eine Zeitlang nachgelassen; ohne einen acuten Relaps kommt es zu

immer stärkeren Schwellungen in den Handgelenken, Sprung-, Schulter- und Kniegelenken. Auf Aspirinbehandlung, Fangoeinpackung und Massage gehen die Erscheinungen bis auf eine Verdickung der Kniegelenkskapsel, etwas vermehrten Gelenkinhalt, sowie

Fig. 3.

Vergl. Krankengeschichte III Fall III. 8jähriges Mädchen mit teigigen Schwellungen der Hand-, Knie- und Sprunggelenke. Die halbkugelige Vorwölbung der geschwellten Kniee besonders auffallend. Fingergelenke frei. Diagnose: Secundäre chronische Arthritis nach Polyarthritis acuta (ohne Ankylosenbildung).

leichte Schwellung der Hand- und Sprunggelenke nach 8wöchentlicher Behandlung zurück.

Beide Uebergangsarten führen zu jener Form der secundären Arthritis, die der chronischen Form des acuten Gelenkrheumatismus entspricht.

Aus der neueren Literatur gehören noch einige Fälle zu dieser Gruppe.

So Johannessen's Fall II.

Ein 6jähriger Knabe erkrankt in mehreren Attaquen an einer Polyarthritis acuta; hohes Fieber, protrahirter Verlauf durch Monate, bei der Spitalaufnahme war der Patient hochgradig abgemagert, Schwellungen und Contracturstellungen in Hand, Ellenbogen, besonders aber in Knie- nnd Sprunggelenken, „Patient geht anämisch zu Grunde." Auch zwei von den Fällen Lachmanski's gehören hierher.

Der erste betrifft ein 10jähriges Mädchen, bei dem sich „unter dem anfänglichen Bilde einer subacuten Polyarthritis ein chronischer polyarticulärer Gelenkrheumatismus eingeschlichen". Nach vielen Attaquen, die mit Fiebersteigerungen verbunden waren, kommt es nach einer Krankheitsdauer von 15 Monaten zu den typischen Gelenkveränderungen in fast allen Körpergelenken. Bildung fibröser Ankylosen, teigige Gelenkschwellungen und hochgradige Muskelatrophie sind die markantesten Züge des Krankheitsbildes. Die Patientin wird nach 11monatlichem Spitalaufenthalt ungeheilt entlassen.

Ebenso dessen 2. Fall:

Ein 8jähriger arthritisch belasteter Knabe erkrankt in mehreren fieberhaften Attaquen, mit abwechselnden Besserungen und Verschlimmerungen an mehreren Gelenken; Patient wird mit schmerzhafter Schwellung des linken Kniegelenkes nach 4wöchentlicher Spitalbehandlung entlassen. Dauer des ganzen Processes 4 Monate.

Alle diese Fälle haben zum gemeinsamen Ausgangspunkt eine acute oder subacute Polyarthritis; sie schliessen sich direct oder vermittelt durch häufige Recidiven an den acuten Process an und führen zu mehr oder weniger schweren Veränderungen.

Da sich diese Veränderungen nun weder makroskopisch noch mikroskopisch von den übrigen Formen der chronischen Arthritis unterscheiden, sollen sie, um Wiederholungen zu vermeiden, gemeinsam mit diesen besprochen werden. Nur eines sei vorweg erwähnt: bei dieser Form kommt am häufigsten jene Veränderung der Gelenke zur Beobachtung, die Jaccoud rhumatisme fibreux (Rheumatismus fibrosus nach Přibram) benannte. Die Gelenke erscheinen in der Mittelstellung fixirt; anfangs ist die Stellung noch unter Schmerzen corrigirbar, später wird die Verbindung immer straffer; durch Schrumpfung der Kapsel, durch Verwachsen der in dieser Stellung an-

einander liegenden Kapselfalten, Proliferation von Bindegewebe in und um die Kapsel, Verwachsung derselben mit dem Nachbargewebe wird das Bild der Ankylose immer deutlicher.

Doch ist dieser „Typus Jaccoud" auch ein häufiges Vorkommen in allen anderen Gruppen; in den Rheumatoiden, wie in den primär-chronischen Arthritiden, und auch in gewissen Stadien der Arthritis deformans ist er zu finden, so dass ihm keinerlei Sonderstellung noch eine ausschliessliche Beigesellung zum secundären Gelenkrheumatismus zuzusprechen ist.

Die Aetiologie dieser secundären chronischen Arthritiden deckt sich mit jener des acuten Gelenkrheumatismus, Streptokokken, Diplokokken und Staphylokokken sind auch hier als Erreger dieses Zustandes zu betrachten. Wenn man, wie in mehreren unserer Fälle beobachtet, dass gerade solche Organismen, die durch vorhergehende längere Krankheiten (Influenza, Bronchitis, Masern) geschwächt oder überhaupt von Haus aus schwächlich und schlecht genährt sind, nach einer acuten Arthritisattaque in diesen chronischen Zustand verfallen, so muss einem der Gedanke nahe rücken, dass eben solche geschwächte Organismen nicht im Stande waren, beim ersten Anprall, bei den ersten Fieberzacken, bei den ersten Gegenwehrversuchen des Körpers gegen die eindringenden Giftträger die nöthige Menge und Qualität des Antikörpers aufzubringen; der eindringende Feind wird nicht beim ersten Sturm erdrückt, sondern eine Art Kleinkrieg gegen ihn geführt; bei den Versuchen, den Process abzugrenzen, durch reactive Entzündung eine feste Umschliessung der Heerde mit Bindegewebe zu bewerkstelligen, wird allerdings die weitere Infection eventuell verhütet, allein hierbei werden auch jene Veränderungen gesetzt, die zu Schwächung und Verlust der Gebrauchsfähigkeit der Gelenke führen können. Manche Fälle kommen glimpflich davon, der Process wird eher erstickt, als es zu hochgradigen anatomischen Veränderungen kommt; mit einer bleibenden Verdickung der Kapsel, kleinen Bewegungseinschränkungen heilt die Gelenkserkrankung aus: im Gewebe sind oberflächlich nur mehr Mikrobenleichen oder in ihrer Virulenz herabgesetzte Abkömmlinge ehemals pathologischer Mikroorganismen zu finden.

Die Untersuchung des durch Punction gewonnenen Gelenkinhaltes ergab in den meisten bekannten Fällen ein negatives Resultat.

Bei dem Falle I wurde 2mal eine Punktion der Kniegelenke vorgenommen, beide Male war das Ergebniss sowohl bacterioskopisch

wie culturell negativ. Auch Johannessen's diesbezügliche Untersuchungen verneinten die aufgeworfene Frage nach einem organisirten Erreger. Bei unserem Falle III (vergl. Krankengesch. III) wurde ebenfalls eine Punction mit demselben negativen Ergebniss gemacht. Da aber der Gedanke nahe lag, es könnten hier ja ebenso wie bei den tuberculösen synovialen Ergüssen die Dinge so liegen, dass sich die Erreger nicht in der Flüssigkeit, sondern in den oberflächlichen Schichten der absondernden Gewebe befinden, so entschloss ich mich, unter den peinlichsten aseptischen Cautelen ein kleines Stückchen der Gelenkskapsel mit dem daran hängenden Zottengewebe zu entfernen. An jener Stelle, an der man am deutlichsten eine Verdickung der Kapsel zu fühlen glaubte, seitlich und innen von der Patella, wurde durch einen ca. 2 cm langen Schnitt die Haut, die fibröse Kapsel und die Synovia durchtrennt und mit der Hohlscheere ein Stückchen Kapselgewebe mit einigen daran hängenden kleinen Zotten sowie etwas vom periarticulären Gewebe entfernt; die Gelenk- und Hautwunde mit Seidenknopfnähten sorgfältig geschlossen. Heilung per prim. in 8 Tagen.

Von diesem entfernten Gewebe wurde ein Theilchen auf einem Objectträger zerquetscht und ausgestrichen; mit einem anderen Theilchen wurden Agar-Petrischalen durch Hin- und Herziehen desselben über der Oberfläche beschickt. Im Ausstrich des Zottengewebes finden sich bei Färbung mit alkalischer Methylenblaulösung wohl differenzirte, vereinzelt und in winzigen unregelmässigen Häufchen an einander gelagerte Kokken. Sie sind annähernd von der Grösse der Gonokokken, jedoch von ovaler bis eirunder Form, theilweise minder gut färbbar, theilweise Farbstoff bis zur blauschwarzen Sättigung aufnehmend. Ihre Vertheilung steht in unmittelbarer Beziehung zum Zottengewebe. Sie bilden höchstens drei- bis viergliedrige Ketten, sind im allgemeinen sehr spärlich, weisen beträchtliche Grössendifferenzen auf und liegen extracellulär. Eine Kapsel ist bei dieser Farbbehandlung nicht sichtbar.

Wie schon erwähnt, waren Agarplatten bereitet worden, die mit Menschenblut übergossen waren. Darauf wuchsen auf Beschickung mit Zottengewebe nach mehreren Tagen sehr spärliche kleine Kolonien in Form von winzigen gelben Tröpfchen. Diese Kolonien, durchaus homogen, aus ovalen, jedoch im directen Ausstrich zumeist nur schlecht färbbaren, unscharf contourirten Kokken bestehend, dienten zur Anlegung der Reinculturen.

Auf gewöhnlichem Agarnährboden kommen die Kolonien erst nach 4—5 Tagen als winzige zarte Stippchen zum Vorschein, wogegen auf Hydrocelenagar oder Rinderblutserum schon nach 24 Stunden ein schleierförmiger Belag sichtbar wird, der in weiteren 24 Stunden zu einem saftigen, weisslich grauen Rasen auswächst. Auf der Platte erscheinen in 2 Tagen einige Millimeter im Durchmesser grosse kerbrandige, weinlaubförmige, ziemlich erhabene Kolonien. Charakteristisch ist die feste Cohärenz der Culturmasse, die es kaum ermöglicht, einen gleichmässig vertheilten Ausstrich herzustellen. Von Hydrocelenagar oder Rinderblutserum ausgestrichen, bieten die einzelnen Kokken schärfere Contouren dar, sind viel besser färbbar und zeigen eine charakteristische Lagerung höchstens insoferne, als sich neben kreisrunden Formen auch lanzettliche finden, die je zwei mit den blasseren Spitzen zusammenhängen (diese Lagerung wiederholt sich auch in kurzen bis viergliedrigen Ketten, vergl. Tafel II, 1). Noch eine Eigenthümlichkeit liegt darin, dass einzelne der mit Methylenblau gefärbten Kokken mehr oder weniger röthlich schimmern, manche erscheinen direct roth gekörnt, wonach ich annehme, dass gewisse besonders differenzirte Theile ihres Protoplasmas eine elective Affinität zu dem in der angewandten Lösung enthaltenen „Roth aus Methylenblau" besitzen. Gramfärbung positiv.

Die nach der Weigert'schen Fibrinfärbemethode hergestellten Ausstrichbilder boten ein überraschendes Aussehen insoferne, als statt der zu erwartenden zarten lanzettförmigen Dipplokokken derbe, in ganzer Masse breit gefärbte Stäbchen mit abgerundeten Ecken zum Vorschein kamen, die nur stellenweise durch eine leichte Einschnürung in ihrer Mitte ihren Bau als Diplokokken mit Längslagerung erkennen liessen.

Die Verschiedenheit der Ausstrichbilder nach Methylenblau- und nach Weigert'scher Färbung, die auch in den beigegebenen Abbildungen (Tafel I, 2) sehr zum Ausdruck kommt, ist so überraschend, dass an eine Täuschung durch Mischculturen gedacht werden konnte und erst die wiederholt auf einem Objectträger zur Hälfte mit Methylenblau, zur Hälfte nach Weigert ausgeführte Färbung das identische Substrat der differenten Bilder sicher stellte. Das verschiedene Aussehen erklärt sich nach meiner Auffassung dadurch, dass ein zarter protoplasmatischer Saum von lang gestreckter Form die einzelnen Kokken umgibt, in dem oft mehrere (zwei bis vier) Individuen eingebettet liegen.

Dieser Saum nimmt Methylenblau nicht an (oder nur so schwach, dass er nur in zartester Weise angedeutet erscheint (vergl. Tafel I, 1), wogegen er das Gentianaviolett beim Weigert'schen Verfahren in gleicher Weise wie die Kokken reichlich aufnimmt, der Art, dass eine Differenzirung dieser Structuren im Weigertpräparat vollständig verloren geht.

So wie in den Culturen kommen bei Anwendung der Weigert-schen Färbemethode auch in den Gewebschnitten die Bacterien als Stäbchen mit abgerundeten Ecken und leicht eingezogenen Längscontouren zum Vorschein. Sie liegen in den obersten Schichten der Synovialis, besonders in den Nischen und Buchten in regelloser Anordnung (vergl. Tafel II, 1).

Während die Ueberimpfung von Hydrocelenagar auf gewöhnlichen Agar auch, nachdem sich die Cultur bereits erholt hatte, nur spärliches, oft ganz ausbleibendes Wachsthum ergab, bekam ich nach Ueberimpfung auf schräg erstarrtes Rinderblutserum (Löffler), sowie auf eine Agarmasse, auf der Peritonealexsudat erstarrt worden war, stets schon nach 24 Stunden reichliche, im Beginne knopfförmige Culturen, die später zu der oben beschriebenen Weinblattform auswuchsen.

Auf Gelatine weder aërobes noch anaërobes Wachsthum. In gewöhnlicher wie in Traubenzuckerbouillon wurde ein Angehen der Culturen erst nach mehreren Tagen bemerkt, und zwar erschien am Boden der vollkommen klaren Flüssigkeit ein spärlicher sandiger Niederschlag.

Auf Traubenzucker und Milch im Gährkölbchen aërob und anaërob ausgeführte Züchtungsversuche ergaben auch nach mehrtägigem Aufenthalte im Brutofen weder Milchgerinnung noch Spuren von Gasbildung.

Bei aller Verschiedenheit der Veränderungen und des Verlaufes ist doch bei allen Fällen der secundäre Charakter sowohl, wie die nahe Verwandtschaft mit der acuten Polyarthritis ohne weiteres klarliegend. Sollte keine verlässliche Anamnese zur Verfügung stehen, so sprechen eventuell vorhandene Herzaffectionen, auftretende Exacerbationen und Reprisen, ein gelegentliches Aufflammen des chronischen Zustandes zu einer acuten Polyarthritisrecidive, sowie das Vorhandensein von fibrösen Ankylosen, type Jaccoud, meist für die Zugehörigkeit zur chronischen Form des acuten Gelenkrheumatismus (Rhumatisme chronique infectieux).

2. Chronische Arthritis als Folgeerscheinung verschiedener Infectionskrankheiten (chron. Pseudorheumatismen oder Rheumatoide nach Přibram; Pseudorhumatisme infectieux).

So scharf abgegrenzt die frühere Form von dieser auf den ersten Blick zu sein scheint, so gibt es doch Uebergangsformen, oder besser gesagt Fälle, deren Zugehörigkeit zur ersten oder zu dieser Gruppe oft sehr schwer oder gar nicht einwandsfrei zu bestimmen ist. Es sind darunter Fälle gemeint, bei welchen es nach Ablauf von Infectionskrankheiten bei den geschwächten Individuen zu acuten oder subacuten Arthritiden kam, die dann einen chronischen Verlauf nahmen. Standen diese Formen im directen ursächlichen Zusammenhange mit der Anfangskrankheit, sind sie nur durch die zeitliche Aufeinanderfolge, oder durch ein gemeinsames ätiologisches Band mit einander verknüpft, oder hat die vorausgehende Krankheit der folgenden, von ihr ätiologisch verschiedenen, durch Schwächung der Widerstandskraft des Organismus den Boden vorgearbeitet und das Eindringen der Folgekrankheit erleichtert? Jedenfalls Fragen, die sich um so schwerer lösen lassen, als es sich hierbei ausserdem meist um Infectionskrankheiten handelt, deren Urgrund und Erreger noch nicht genügsam erkannt und erforscht ist; und solange das Dunkel über diesen nicht erhellt ist, wird man wohl auch auf diese Fragen keine eindeutige Antwort zu geben wissen.

Bekannt ist, dass im Gefolge von allen Infectionskrankheiten arthritische Processe, Gelenkentzündungen acuten und subacuten Charakters auftreten können, die entweder putrider Art sind und dann acut, oft furibund verlaufen oder aber einen Decursus haben können, der sich von dem einer genuinen Arthritis symptomatologisch nicht unterscheidet.

Marfan weicht dieser Frage post hoc oder propter hoc durch folgende Definition des Pseudorhumatisme infectieux aus: „les accidents articulaires, qui surviennent au cours ou au déclin d'une maladie infectieuse relèvent, soit du principe pathogène de cette maladie, soit du principe pathogène d'une infection secondaire, surajoutée à l'infection primordiale, cette infection secondaire étant habituellement streptococcique ou staphylococcique, plus rarement pneumococcique also von Bacteriengruppen verursacht, die überhaupt auch als Erreger der eigentlichen acuten Polyarthritis angesehen werden. Diese

Gelenkaffectionen sind zwar meist acuter Natur, doch spricht kein Grund gegen die Annahme, dass ja auch gelegentlich einmal ein derartiger arthritischer Process einen chronischen Verlauf nehmen kann.

So treten besonders im Verlaufe des Scharlachs Gelenkaffectionen auf. In der französischen Literatur werden nun zwei Fälle beschrieben, wo es entgegen dem sonstigen acuten Verlaufe dieser Arthritiden zu einem chronischen progressiven deformirenden Gelenkprocesse kam (Richardière, Peron, Dauban, Pierre Marie citirt nach Přibram). Bei der in neuerer Zeit erkannten streptokokkogenen Natur des Scharlachs sowohl wie theilweise wenigstens auch des acuten Gelenkrheumatismus kann diese Coincidenz der Erkrankung nicht Wunder nehmen.

In oder nach dem Verlaufe von Masern können zwar seltener als beim Scharlach Gelenkschwellungen acuter, und wie einige bereits publicirte sowie hier beiliegende Fälle zeigen, auch chronischer Art beobachtet werden. Olinto beschrieb schmerzhafte Gelenkschwellungen, die bei einem 4jährigen Mädchen mehrere Wochen nach Masern auftraten und einen progressiven, chronischen, jeder Behandlung trotzenden Verlauf nahmen.

Etwas eindeutiger als dieser erst nach Wochen nach Ablauf der Masern aufgetretene Process ist unser Fall IV (Krankengeschichte IV, Fig. 4).

Ein Knabe von 4 Jahren, der im Verlaufe von 3 Jahren 2mal (?) Masern gehabt haben soll. Letzte Masernerkrankung Juli 1902; nach 8tägiger Bettruhe wurde hinkender Gang bemerkt, von da ab abwechselnde Verbesserung und Verschlechterung dieses Zustandes. Im September desselben Jahres bemerkte ein Arzt Schwellungen in Knie-, Fuss- und Handgelenken ohne Röthung und ohne Schmerzen, dieselben sollen jedoch erst später (gelegentlich einer längeren Bahnfahrt, s. Krankengeschichte) entstanden sein; bei dieser Attaque bestand Fieber. Der Zustand verschlimmerte sich, der Patient hörte auf zu gehen, der Process griff auch auf das Hüftgelenk über. Im späteren Verlaufe kein Fieber, dabei wieder die charakteristische Schwellung und Contracturstellungen in den Gelenken.

Jedenfalls eine postmorbilläre Erkrankung, ob selbst morbillären Ursprungs, sei dahingestellt, obwohl dieser Fall eher darauf Anspruch erheben kann wie der Fall Olinto's.

In seinem weiteren Verlauf bietet er ganz das Bild des Rheumatismus fibrosus, type Jaccoud.

Wie viel bei dem von Barjon mitgetheilten Fall einer chronischen Polyarthritis nach Diphtherie bei der Häufigkeit von Mischinfectionen gerade bei der Diphtherie auf Kosten des Bacillus Löffler kommt, ist auch sehr schwer zu ermitteln; ein bacteriologischer Befund liegt nicht vor.

Fig. 4.

Zu Fall IV. Vergl. Krankengesch. IV. 4jähriger Knabe; Hand-, Knie- und Sprunggelenke geschwellt. Fingergelenke frei. Diagnose: Secundäre chronische Arthritis nach Masern entstanden.

Přibram rechnet den von mir beschriebenen, bereits erwähnten Fall I (vergl. Krankengeschichte I, Fig. 1 und 2) zu den Pseudorheumatismen nach Influenza. Allein schon der erwähnte Umstand, dass Johannessen eben diesen Fall unter die secundären Gelenkrheumatismen reiht, spricht für die nicht unzweifelhaft feststehende Aetiologie. Die bacteriologische Untersuchung war negativ. Der Verlauf war jener eines Rheumatismus fibrosus, mit knochendeformirendem Charakter in einem Gelenke.

Die interessantesten Gruppen sind jene Arthritiden, die durch Pneumokokkeninfection im Verlauf von Pneumonien und Pleuritiden entstehen.

Přibram citirt mehrere Fälle französischer Autoren (Bezançon, Griffon, Fernet, Lacapère). Bei allen sind die chronischen arthritischen Zustände abgelaufenen Pneumonien gefolgt. In der serösen Punctionsflüssigkeit der Gelenke Pneumokokken. Zu dieser Gruppe gehört unser Fall V (Krankengeschichte V).

Ein 6jähriges Mädchen erkrankte an einer Pleuropneunomie, lag durch 4 Wochen zu Bett, als es aufstand, konnte es nicht gehen; die Eltern bemerkten eine auf Druck schmerzhafte Schwellung fast aller Gelenke. Der Zustand dauerte durch 6 Monate ohne wesentliche Linderung fort; auf energische Massagebehandlung, Einpackungen und Jodmedication besserte sich der Zustand nach mehrwöchentlichem Spitalsaufenthalte so weit, dass das Kind leidlich ohne Schmerzen gehen konnte.

Interessant ist der von Dungern und Schneider mitgetheilte.

ausführlich bearbeitete Fall, bei welchem nach dem Sectionsbefunde Diplokokken aus der primär erkrankten Gallenblase in die Körpergelenke gelangten und dort deformirende Processe verursachten.

Grosse Beachtung finden besonders in der französischen Literatur die Arthritiden gonorrhoischer Abkunft bei Kindern, die im Anschluss an Ophthalmoblennorrhöen, sowie Genitalblennorrhöen sich einstellen können. Diese Affectionen der Gelenke, die bei Erwachsenen im Verlauf eines gonorrhoischen Processes zu den häufigen Vorkommnissen gehören, kommen bei Kindern doch recht selten zur Beobachtung. Lucas veröffentlichte den ersten Fall einer gonorrhoischen Gelenkaffection bei einem kleinen Kinde nach einer Ophthalmoblennorrhöe.

Weitere Beiträge lieferte Moncorvo, Widmark, Escherich, Koplik, Marfan. Doch während dieser Process bei Erwachsenen öfter einen exquisit chronischen Verlauf nimmt und zu festen fibrösen Ankylosen (Lieblingsstelle Kniegelenk) führt, scheint dies bei Kindern nicht der Fall zu sein. (Marfan sagt ausdrücklich: On n'a pas observé chez l'enfant les terminaisons par ankylose et par arthrite noueuse.)

Der Verlauf ist immer ein acuter und führt mit wenigen Ausnahmen ohne Suppuration zur vollständigen Wiederherstellung, ohne chronische Erscheinungen zu zeigen.

Noch einer Affection sei hier Erwähnung gethan, die zwar ätiologisch wie ihrem Wesen nach sich von den bisher beschriebenen Formen unterscheidet, jedoch in ihrem Verlaufe und Endveränderungen doch so viel Aehnlichkeiten mit einzelnen Phasen der chronischen Arthritiden aufweist, dass sie zu Verwechslungen und Fehldiagnosen führen kann, nämlich der von König und Gocht näher beschriebenen Blutergelenke (Arthritis haemophylica). Bei Blutern kommt es entweder infolge eines nachweisbaren äusseren Insultes oder aber nur infolge von unauffälligen Schädlichkeiten, wie sie ja bei der Inanspruchnahme eines grossen, viel gebrauchten Gelenkes, wie das Kniegelenk, unausbleiblich sind, leicht zu Blutungen in das Cavum des Gelenkes. Es entsteht eine äusserst schmerzhafte Schwellung des Gelenkes (Hämarthros), an die sich das Stadium der Entzündung, der Panarthritis, im Blutergelenk (König) anschliessen kann. Oft wird dieser ohne Fieber auftretende Erguss ohne weiteres bald wieder resorbirt, in anderen Fällen aber tritt eine „eigenthümliche Form der Entzündung, die der Form der Ge-

lenktuberculose gleicht," hinzu. Der Gelenkinhalt wird blutig-serös, das perisynoviale Bindegewebe ist sklerotisch verdickt, die geronnenen Blutmassen organisiren sich zum Theile bindegewebig. Die Kapsel zeigt Verdickung und Verwachsungsvorgänge, kurz, ein Bild, das ganz dem Rheumatismus fibrosus gleicht, an das sich bei einzelnen Fällen auch degenerative Processe, Deformirungen der Gelenkenden, Ankylosen derselben anreihen können (regressives Stadium).

Nach Gocht sind die Knochen der am meisten betroffenen Gelenke atrophisch, die Grössendifferenz ist oft beträchtlich. Im grossen und ganzen sind jedoch die Gelenkveränderungen, was den localen Status anlangt, gutartig und einer mechanischen Behandlung leicht zugänglich (Tragen von entlastenden, schützenden Schienenhülsenapparaten). Die beigeschlossene Krankengeschichte des Falles VI (Krankengeschichte VI illustrirt die in groben Zügen gegebene Beschreibung dieses Krankheitsbildes.

Ein 12jähriger Knabe mit einer Bluteranamnese. Nach einer Zahnextraction musste er wegen unstillbarer Blutung ins Spital aufgenommen werden.

In seinem 6. Jahre erkrankte er das erste Mal an einer schmerzhaften Schwellung eines Kniegelenkes; von da an erfolgten sehr häufig derartige Attaquen in den Knieen, Sprunggelenken, Fuss- und Handgelenken. Nach ca. 3 Wochen trat immer Heilung ein. Der Knabe wurde ins Spital mit einer derartigen Schwellung am rechten Knie aufgenommen, die unteren Extremitäten zeigen zahlreiche „von selbst entstandene" Blutsuffusionen. Herz normal.

Während des Spitalsaufenthaltes gesellten sich schmerzhafte Schwellungen in den Sprung- und Ellbogengelenken hinzu, kein Fieber, passive Bewegungen wenig schmerzhaft. Nach einiger Zeit gehen die Schwellungen unter Massage und Compressionsverbänden zurück. Salicylpräparate ohne Einfluss.

Nach kurzer Zeit Recidive in Knie- und Ellbogengelenken, ebenso in Hand-, Zehen- und Fingergelenken, Fieber nicht über 38° C. Nach einigen Wochen wieder Recidive, wegen Zweifeln an der Diagnose war eine Punction am Ellbogengelenk ausgeführt worden und „trotzdem sich die Nadel frei im Gelenkraum befand, wurde nur Blut aspirirt".

Nach allen diesen Recidiven blieb im rechten Kniegelenk, das schon anfänglich und dann später immer wieder Blutungen durchgemacht, eine chronische Schwellung und fühlbare Kapselverdickung

zurück, verbunden mit einer leichten Bewegungseinschränkung. — Eine nach mehreren Monaten wieder vorgenommene Nachuntersuchung des Knaben liess keine Veränderungen an den Gelenken mehr erkennen.

Die chronischen Gelenkaffectionen auf tuberculöser oder luetischer Basis sollen bei Besprechung der Differentialdiagnose nähere Beachtung finden.

Mit alleiniger Ausnahme der Blutergelenke haftet allen diesen secundären Arthritiden, sei es, dass sie einer acuten Polyarthritis oder einer anderen Infectionskrankheit folgen, als gemeinsames Merkmal an, dass das Virus der Allgemeinerkrankung in den Gelenken eine mit der Allgemeininfection parallel laufende Infection hervorruft. Bekannt ist ja, dass eben die Gelenke ein Lieblingssitz für metastatische Processe, z. B. Eiterungen, sind. Der Grund ist im eigenthümlichen Bau der Synovialis zu suchen. Unmittelbar unter dem Endothel und in den obersten Schichten liegt ein reichverzweigtes und geschlängeltes Gefässnetz mit weiten Gefässen (Hofbauer). Bei allen Erkrankungen, bei denen das Blut Bacterien oder deren Toxine führt, kann es unter diesen Verhältnissen leicht zu einem Durchtreten oder Durchsickern der Bacterien oder wenigstens ihrer Toxine und hierdurch zu Gelenkaffectionen kommen, die auf bacterieller oder bacterotoxischer Grundlage beruhen (ohne dass also Bacterien selbst in der Punctionsflüssigkeit gefunden werden müssen).

3. Die primäre chronische Arthritis.

Mit der Ausscheidung aller unzweifelhaft secundären Formen wurde der Krankheitsbegriff der genuinen chronischen Arthritis per exclusionem nun schon ziemlich eingeengt und schärfer umschrieben. Es bleiben alle jene Fälle, die mehr schleichend von Anfang an, ohne acuten ersten Anfall, mit langsam zunehmenden Schwellungen, eventueller Schmerzhaftigkeit in den Gelenken und Bewegungseinschränkungen eines oder mehrerer Gelenke beginnen, ohne fieberhafte recidiveähnliche Reprisen stetig fortschreitend verlaufen, bei längerem Bestande jedoch in ihren Endstadien zu Bildern führen können, die bezüglich ihrer Veränderungen von den früher beschriebenen secundären Formen keine wesentlichen Unterschiede aufweisen.

Auch diese Gruppe ist nicht scharf von der früheren getrennt; es gibt Polyarthritiden (acute Gelenkrheumatismen), die so „subacut“

sind, so ohne objective Erscheinungen, oft auch ohne subjective Symptome verlaufen, dass sie gar nicht zur Beobachtung kommen; die Fiebersteigerung kann sehr gering sein und übersehen werden, leichte Schmerzen werden anders gedeutet (Wachsthumsschmerzen) und so geht die erste Attaque unbemerkt vorüber und der sich eventuell anschliessende Process segelt unter der Flagge einer primär chronischen Arthritis. Man hat also allen Grund, bei der Prüfung der Anamnesen, wenn es heisst, es sei dem chronischen Process niemals ein acuter Anfall vorangegangen, recht skeptisch vorzugehen. Der Zusammenhang dieser Formen mit dem acuten und subacuten Gelenkrheumatismus wie mit deren chronischen Nachklängen ist jedenfalls ein breiter, sowohl in ätiologischer wie insbesondere in klinischer Beziehung.

Die Veränderungen in den einzelnen Gelenken selbst fallen in ihren Einzelheiten mit jenen der übrigen Formen zusammen.

Ueberblickt man die Reihe der bekannten Fälle von primärer chronischer Arthritis beim Kinde, theils in den vorliegenden Krankengeschichten, theils in der jüngeren Literatur, so heben sich sofort einzelne charakteristische Typen ab, um die sich die übrigen Fälle gruppiren lassen; diese Gruppen sind weder ätiologisch noch klinisch streng von einander abgrenzbar, wohl aber ist der ganze Eindruck, den die Fälle innerhalb einer solchen Gruppe machen, ein einheitlicher, die Prädilection für gewisse Gelenke, die Reihenfolge, in der die Gelenke erkranken, auffallend übereinstimmend; die Aehnlichkeit des Verlaufes und die Gleichheit der Veränderungen geht so weit, das einzelne Krankengeschichten fast wörtlich einander gleichen; schon der äussere Habitus, die Haltung, das Aussehen, die äusseren Gestaltsdeformationen liefern direct pathognomonische Bilder (s. Fig. 5, 6, 7).

Die Vereinigung dieser ähnlichen Fälle nach ihrer äusseren Erscheinung, Symptomatologie und klinischem Verlauf erscheint um so berechtigter, als einerseits über deren Aetiologie noch ein wenig erhelltes Dunkel schwebt und man andererseits doch auch Wahrscheinlichkeitsgründe hat, anzunehmen, dass Krankheitsprocesse, die sich so gleichen und so congruente Bilder erzeugen, auch auf derselben oder ähnlichen ätiologischen Basis beruhen.

Die schärfsten Umrisse und dabei die grösste Aehnlichkeit unter einander weisen jene Fälle auf, die die Franzosen unter dem Namen Rhumatisme noueux zusammenfassen (Rheumatismus nodosus nach Přibram.)

Die ersten ähnlichen Fälle mit dieser Bezeichnung stammen von Beau und Labord.

Eine ausführliche Beschreibung eines Falles mit Photogramm

Fig. 5.

Zu Fall VII Krankengeschichte VII. 4jähriger Knabe mit besonders hervortretenden knotigen Auftreibungen der Fingergelenke, ferner Schwellungen der Hand-, Knie- und Sprunggelenke bemerkbar. Die Affection des linken Hüftgelenkes äussert sich durch die Adduction und Innenrotation des linken Oberschenkels. Diagnose: Primäre chronische Arthritis (Rhumatisme noueux).

und Röntgenbildern, sowie allen pathologisch-anatomischen Einzelheiten aus dem Obductionsbefund gibt uns Delcourt.

Ein 4jähriges schwächliches, blasses Mädchen aus guten Wohnungs- und Ernährungsverhältnissen war vor Jahresfrist nach einander an Schwellungen der Knie-, Fuss- und Handgelenke erkrankt. Die Erkrankung trat schleichend ohne starke subjective Symptome auf

(Pendant les trois premiers mois de sa maladie, l'enfant continua à marcher), die Schmerzen begannen erst nach 6 Monaten.

Am beigegebenen Bilde wie im Stat. praes. der Spitalaufnahme ist die knotige Schwellung der Finger- und Zehengelenke besonders auffallend.

Fig. 6.

Zu Fall VIII Krankengesch. VIII. $6^{7}/_{12}$ Jahre alter Knabe. Kugeliges Hervortreten der Kniegelenke. Beide Handgelenke in Palmarflexion fixirt. Fingergelenke knotig geschwellt mit charakteristischen Contracturstellungen: Hyperextension der ersten Phalanx und Beugung der zweiten letzten. Diagnose: Prim. chron. Arthritis (Rhumatisme noueux).

Mit Ausnahme des linken Hüftgelenkes und der Kiefergelenke sind alle Körpergelenke, auch die Wirbelgelenke betroffen; die Gelenke stehen in der ihnen eigenthümlichen Contracturstellung, aus welcher heraus Bewegungen fast bei allen mehr oder minder eingeengt sind. Aeusserlich ist eine teigige Schwellung um die Gelenke bemerkbar, die um so mehr auffällt, als die umliegenden Muskeln einer hochgradigen Atrophie anheimgefallen sind. Der Verlauf ist ein perniciöser, Tod an einer acuten Osteomyelitis.

Fast congruent ist unser Fall VII (vergl. Krankengesch. VII. Fig. 5 und 8). Ein 4jähriges blasses Kind, Beginn mit Nackensteifigkeit (Rhumatisme cervical), nach 6 Monaten Schmerzen in den Beinen, Hand- und Fussgelenke schwellen an. Bei der Aufnahme auf unserer Klinik waren alle Körpergelenke mit Ausnahme der Kiefergelenke ergriffen, bei passiven Bewegungen schmerzhaft; wieder die knotige Auftreibung der Fingergelenke, Befallensein der Wirbelgelenke, kurz in allem und jedem der gleiche Befund, auch die photographischen Reproductionen zeigen dieselbe Stellung, dasselbe Aussehen der Patienten, ja fast den gleichen Gesichtsausdruck. Herzaffectionen fehlen in beiden Fällen, der Verlauf ist in beiden ein progressiver, bösartiger, jeder Therapie unzugänglich; der Fall Delcourt geht an

einer intercurrirenden Osteomyelitis zu Grunde, unser Fall wird ungeheilt entlassen. Nach einer mir vom Vater des Kindes später zugekommenen Mittheilung verschlechterte sich der Zustand des Kindes immer mehr, es wurde immer elender und starb unter den Symptomen von „Fraisen".

Fig. 7.

Zu Fall IX Krankengesch. IX. 5jähriges Mädchen. Knotige Auftreibung der Fingergelenke wie in Fall 8 und 9. Ausserdem noch Schwellungen der Hand-, Knie- und Sprunggelenke sichtbar. Adductions- und Flexionscontractur im rechten Hüftgelenk. Diagnose: Primäre chronische Arthritis (Rhumatisme noueux).

Ganz ähnliche Erscheinungen und wenig abweichenden Verlauf zeigt der Fall VIII (vergl. Krankengeschichte VIII, Fig. 6 und Tafel III, 2, 3).

Ein Knabe, der im Anschluss an Masern an einer schmerzhaften Schwellung der Körpergelenke — Beginn am Knie — erkrankte. Die einmal aufgetretenen Schwellungen bleiben trotz aller Behandlung bestehen, bei der Aufnahme des Kindes ins Spital bietet der Patient dasselbe Bild, wie die oben beschriebenen, die Halswirbelsäule, alle grossen Gelenke sind afficirt; wieder die knotige Aufschwellung der Fingergelenke, die schon ganz im Beginne der Erkrankung aufgetreten; ausserdem ist hier eine eigenthümliche Contracturstellung der Finger mit Hyperextension der I. Phalanx und Flexion der II. und III. zu beobachten. Herz frei. Der Zustand verschlimmerte sich; Exitus unter hochgradigen Oedemen und amyloider Degeneration sämmtlicher Organe (s. Obductionsbefund).

Ein anderer Fall (IX, s. Krankengeschichte IX, Fig 7): Bei einem 4jährigen Mädchen beginnt die Erkrankung nach einem starken

Husten mit schmerzhafter Schwellung beider Kniegelenke. Dieser Zustand bleibt durch $^3/_4$ Jahre unverändert. Darauf Verschlechterung des Zustandes unter zeitweiligem Fieber, es werden zunächst beide Hände ergriffen. Bei der Aufnahme ins St. Anna-Kinderspital in Wien bestehen Schwellung aller Hand- und Fingergelenke (nur die

Fig. 8.

Zu Fall VII Krankengeschichte VII. Röntgenbild der Hand des Falles VII. Aus demselben geht hervor, dass die Gelenkenden der Phalangen nicht verdickt noch irgendwie verändert sind, die knotenförmige Auftreibung der Fingergelenke also auf einer Verdickung des intra- und periarticulären Bindegewebes beruht. Die Epiphysen grösstentheils knorpelig.

Daumen sind frei), beider Ellenbogen und Kniegelenke, des rechten Hüftgelenkes und sämmtlicher Gelenke am Fusse. Wirbelgelenke frei, Puls arhythmisch, Herz normal, kein Fieber, also bis auf das Fehlen der Wirbelaffection wieder das gleiche Bild.

Von den älteren Krankengeschichten unseres Archives wäre noch ein ähnlicher Fall beizuschliessen. Er betrifft ein Mädchen, Fall X (vergl. Krankengeschichte X), 12 Jahre alt, mit sehr retardirter Entwickelung (Gehen mit 3 Jahren, Sprechen mit 5 Jahren). Sie erkrankte mit schmerzhafter Röthung und Schwellung der Hand- und Fingergelenke; die übrigen Gelenke sind frei. Kein Fieber.

Herz frei. Auf Massage und therapeutische Massnahmen (Jod, Salicyl, Sapo virid.) gehen die Erscheinungen etwas zurück.

Bis auf diesen letzten, ich möchte sagen abortiven Fall, handelt es sich in allen anderen um ein deutlich skizzirtes Erkrankungsbild.

Kleine meist 3- bis 4jährige Kinder, manche geschwächt durch vorausgegangene Krankheiten, befällt eine schleichend verlaufende Arthritis, die, obzwar sie meist an den Kniegelenken beginnt, sich doch bald an ihrer Lieblingsstelle, den kleinen Gelenken, localisirt und von dort in ihrem weiteren Fortschreiten, was die Reihenfolge des Befallens der Gelenke anlangt, centripetal fortschreitet, zum Unterschiede von den früher besprochenen secundären Formen, die die kleinen Gelenke nur selten befallen. Charakteristich ist ferner der perniciöse Verlauf; die einmal ergriffenen Gelenke erholen sicht nicht mehr; die Veränderungen, die anfänglich nur in Verdickung der Kapsel und der periarticulären Weichtheile (s. Röntgenbild Fig. 8 zu Fall VII) bestehen, können auch je nach der Dauer des Processes deformirenden Charakter annehmen (vergl. Tafel III, 2, 3 s. pathologische Anatomie). In keinem der ausgesprochenen Fälle wurde ein Stillstand beobachtet, geschweige denn eine Rückbildung oder Heilung der Processe; bei grosser individueller Widerstandskraft kann der Process sehr lange bestehen; Charcot kannte Fälle von Rhumatisme noueux bei Erwachsenen, die schon vom Kindesalter der Patienten her datirten. Gewöhnlich aber führt die Krankheit durch Kachektischwerden der kleinen, unbeweglich gemachten, schwer zu ernährenden Patienten bald zum Exitus. Das Herz war in allen Fällen frei.

Eine Variante bieten die beiden folgenden:

a) Johannessen (I. Fall) stellt uns in seiner Arbeit ein Mädchen mit 7 Jahren vor, bei welchem diese Erkrankung im Alter von 4 Jahren mit Schmerzen in den Beinen und schmerzhafter Schwellung der Kniegelenke, dann der Ellenbogen und Handgelenke auftrat.

Bei der Spitalaufnahme folgendes Bild an den Gelenken der blassen mageren Patientin: Bewegungen der Halswirbelsäule beschränkt, ebenso in Ellenbogen und Schultergelenken, doch sehr geringgradig. Die Handgelenke dagegen sind in rechtwinkeliger Volarflexion fixirt, die ersten Phalangen sind extendirt, die übrigen gebeugt.

Mässige Schwellung beider Kniegelenke, geringe Bewegungseinengung sowohl in Knie- wie Sprunggelenken.

Eigenthümlich ist die Stellung der Zehen. Die grosse Zehe ist abnorm lang und dick, an beiden Füssen sehr stark adducirt,

die kleine Zehe ebenso, so dass ihre Spitze mit der der grossen Zehe fast zusammenstösst. Aehnliche Veränderungen auch an den anderen Zehen.

Der Patient wird nach einiger Zeit gebessert entlassen. Nach 9 Monaten kam das Kind in elendem Zustande wieder zur Spitalaufnahme; der Zustand der Gelenke hat sich erheblich verschlechtert, besonders in den kleinen Gelenken; Finger- und Zehengelenke sind in den oben beschriebenen Stellungen fixirt, besonders auffallend die Gestalt und Stellung der grossen Zehen. Nach kurzer Zeit Exitus unter einer Hämoptyse, Todesursache Tuberculose.

Das Pendant hierzu unser Fall XI (vergl. Krankengeschichte XI).

5 2/12 Jahre alter Knabe, kränklich und blass. Vor 1/2 Jahr trat im Anschluss an eine Verkühlung eine Anschwellung des Metatarsophalangealgelenkes der linken und bald darauf der rechten grossen Zehe ein, die sehr schmerzhaft war und bestehen blieb. Nach einem halben Jahre gesellte sich eine ebensolche Schwellung des Grundgelenkes des linken Daumens hinzu.

Der Stat. praes. bei der Spitalaufnahme stellt an beiden Füssen eine Vergrösserung der grossen Zehe mit Aufschwellung des Metatarsophalangealgelenkes fest, ebenso ist das Grundgelenk des linken Daumens ergriffen. Von den übrigen Gelenken erscheint nur das rechte Kniegelenk verändert (polstrige, auf Druck schmerzhafte Schwellung um die Patella, Bewegungen mit Schmerzen verbunden), sonst normaler Befund. Der Patient wird nach einiger Zeit wenig gebessert entlassen. Nach einer Mittheilung des Vaters besteht der Zustand fort, das Kind leidet sehr darunter.

Das Herz war in beiden von diesen Fällen normal.

Wieder zwei Krankheitsbilder, die sich in ihren Erscheinungen fast decken. Und diese eigenthümliche Affection der grossen Zehe, erinnert sie nicht an die eigenartige Localisation der Arthritis urica, oder sind dies jene auf arthritischer Grundlage fussenden Arthropathien, von denen Comby sagt, dass sie der Gicht näher stehen als dem Rheumatismus und die hinüber leiten zur Arthritis urica, deren Lieblingssitz eben diese Gelenke bilden?

Bei dem Falle Johannessen's sind ausserdem die Fingerstellungen bemerkenswerth. Aehnliche fanden wir nur noch im Fall VIII (vergl. Krankengeschichte VIII, Fig. 6): Hyperextension der ersten Phalangen und Flexion der zwei letzten. Charcot, Teissier und Roque ordneten diese Fingerstellungen in bestimmte Gruppen, nach

bestimmten Schemen, doch greifen diese oft in einander und sind nicht charakteristisch für einzelne Gruppen. Přibram zeigt die Abbildung eines Falles, bei welchem alle Combinationsmöglichkeiten an den Händen eines und desselben Individuums zu sehen sind. Bei Kindern konnte ich bis auf diesen Typus der Fingerstellung keine anderen bemerken, niemals jenes dachziegelförmige Uebereinanderschieben und ulnarseitige Abweichen der Finger, das bei Erwachsenen so pathognomonisch ist. Vielleicht war der Process bei diesen Fällen doch zu rasch und zu wenig chronisch; es führt die geringere Widerstandskraft des Kindes eher zum Verfall des Organismus, bevor es zu diesen ausgesprochenen Deformationserscheinungen kommt.

Von dieser Gruppe, bei welcher vorzugsweise die kleinen Gelenke der Hauptsitz oder wenigstens der Heerd und Ausgangspunkt sind, sondern sich von selbst jene ab, bei denen die kleinen Gelenke überhaupt verschont bleiben. Diese Gruppe zeichnet sich ausser der Localisation in den grossen Gelenken auch durch einen torpideren Verlauf aus. Während beim Rhumatisme noueux die Schwellungen schmerzhaft sind und sofort bemerkbar einsetzen, schleicht sich hier die Krankheit oft ganz unauffällig ein, die Schwellungen sind mehr indolent; nur bei forcirten Ueberwindungsversuchen der Bewegungshemmungen äussern die Patienten Schmerzen.

Den Uebergang bildet vielleicht unser Fall XII (vergl. Krankengeschichte XII, Fig. 9). Ein 3jähriges Mädchen erkrankt nach einander an Gelenkschwellungen der oberen und unteren Extremitäten mit Ausnahme der kleinen Gelenke. Das Kind konnte anfangs herumgehen, später wurde es durch zunehmende Unbeweglichkeit in Hüft- und Kniegelenken bettlägerig. Verlauf ohne Fieber.

Bei der Spitalaufnahme zeigte das Kind in beiden Hüft- und Kniegelenken fibröse Ankylosen, an den Handgelenken diffuse teigige schmerzlose Schwellung. Nur bei versuchter Correctur der Contracturen Schmerzen.

Da der Vater die vorgeschlagenen Eingriffe, Streckung und Sehnenplastik, nicht gestatten wollte, wurde das Kind ungeheilt entlassen, nach einer Mittheilung des Vaters persistirt der beschriebene Zustand.

Also eine schleichend einsetzende primäre chronische Arthritis der grossen Gelenke, Endbild Rhumatisme fibreux, type Jaccoud.

Noch torpideren Verlauf weist unser Fall XIII auf (vergl. Krankengeschichte XIII, Fig. 10, 11, 12, 13, Tafel II, 2).

Ein Mädchen $1^{8}/_{12}$ Jahre alt, sehr blass, pastös aussehend: die Mutter bemerkte vor längerer Zeit eine Schwellung am Rücken der Handwurzel, 3 Wochen später an den Fussgelenken; das Kind ging damit herum, Schmerzen nur auf Druck; auch die Ellenbogengelenke waren etwas ergriffen.

Fig. 9.

Zu Fall XII vergl. Krankengeschichte XII. 3jähriges Mädchen mit fibrösen Ankylosen und Schwellungen in den Handgelenken wie in Hüft-, Knie- und Sprunggelenken. Finger frei (vergl Fig. 1). Diagnose: Primäre chronische Arthritis (Rhumat. fibr., type Jaccoud).

Bei der Spitalaufnahme fand man eine teigige Schwellung an den Handgelenken, Ellenbogen-, Knie- und Sprunggelenken. Keine Schmerzen; Gebrauchsfähigkeit wenig gestört; Lues ausgeschlossen; Tuberculinreaction negativ; auf Ung. hydrarg. etwas Besserung, jedoch nicht so, dass man daraus auf einen specifischen Process hätte schliessen können; unter Massage und Fango Besserung, so dass die Gebrauchsfähigkeit der Gelenke jetzt vollständig normal ist. Die teigigen Schwellungen und Volumsvergrösserungen der Gelenke bestehen nach wie vor.

Ganz ähnlich der Fall XIV (Krankengeschichte XIV).

1 $^{8}/_{12}$ Jahre altes Kind, blass, pastös. Vor 5 Monaten Schwellung der Füsse; bei der Spitalaufnahme teigige Schwellung beider Hand-, Ellenbogen-, Knie- und Sprunggelenke, geringe Schmerzhaftigkeit, kein Fieber, ungebessert entlassen.

Herz in beiden Fällen frei.

An diese reihen sich noch einige abortiv verlaufende Fälle, bei denen es nur zur Affection einzelner Gelenke (Monarthritiden) oder einzelner kleinerer Gruppen von Gelenken kam, ohne dass der Process die Tendenz sich auszubreiten zeigte.

Es ist hier schwierig zu entscheiden, ob es genuine chronische Arthritiden sind oder Secundärprocesse nach oft unbemerkt abgelaufenen acuten Monarthritiden.

Bei keinem dieser Fälle war das Vorausgehen eines acuten Anfalles eruirbar. Meist erkranken wieder jene Gelenke, die ihrer Bestimmung nach den grössten Anstrengungen und dadurch am ehesten Insulten ausgesetzt sind (wie Knie- und Sprunggelenke).

Fig. 10.

Zu Fall XIII vergl. Krankengeschichte XIII. 2jähriges Mädchen mit äusserst torpiden Schwellungen der Ellbogen-, Hand-, Knie- und Sprunggelenke. Finger frei. Diagnose: Primäre chronische Arthritis (torpide Form).

Bei einem 9jährigen Mädchen, Fall XV, Krankengeschichte XV, welches vor einem halben Jahre an Schmerzen in beiden Knieen erkrankte, fand man bei seiner Aufnahme zu beiden Seiten der Quadricepssehne Schwellung und Fluctuation, Flüssigkeit im Kniegelenke und Contracturstellung. Nach 10tägiger Massagebehandlung gebessert entlassen.

Bei einem 6 $^{9}/_{12}$ jährigen Knaben, Fall XVI (Krankengeschichte XVI), traten vor 1 Jahre Schmerzen im Nacken und Rücken auf, welche wieder schwanden. Nach 3 Monaten schmerzhafte Schwellung des linken Knies, darauf beider Sprunggelenke und Handgelenke. Am auffallendsten war bei der Spitalaufnahme die Schwellung der Sprunggelenke, die übrigen Gelenke zeigten wenig Abnormales. Auf Massage, heisse Bäder gehen die Schwellungen nach 2wöchentlichem Spitalaufenthalte allmählich etwas zurück.

Ferner ein $12^{6}/_{12}$ Jahre altes Mädchen, Fall XVII (Krankengeschichte XVII), 2 Wochen vor der Spitalaufnahme Schmerzen in

Fig. 11.

Röntgenbild des Handgelenkes des Falles XIII. Wegen der knorpeligen Beschaffenheit der Epiphysen sind eventuelle Veränderungen der Gelenkkörperoberfläche an dem Röntgenbilde nicht ersichtlich.

beiden Knieen, bald darauf in den Sprunggelenken. Ausser diesen sind alle Gelenke völlig frei. An den Knieen sehr wenig Schwellung, active und passive Streckungsversuche sehr schmerzhaft, die Sprunggelenke beiderseits etwas geschwellt, auf Berührung schmerzhaft.

Herz normal. Patientin wurde trotz verschiedener eingeleiteter Behandlungsmethoden ungeheilt entlassen.

Fig. 12.

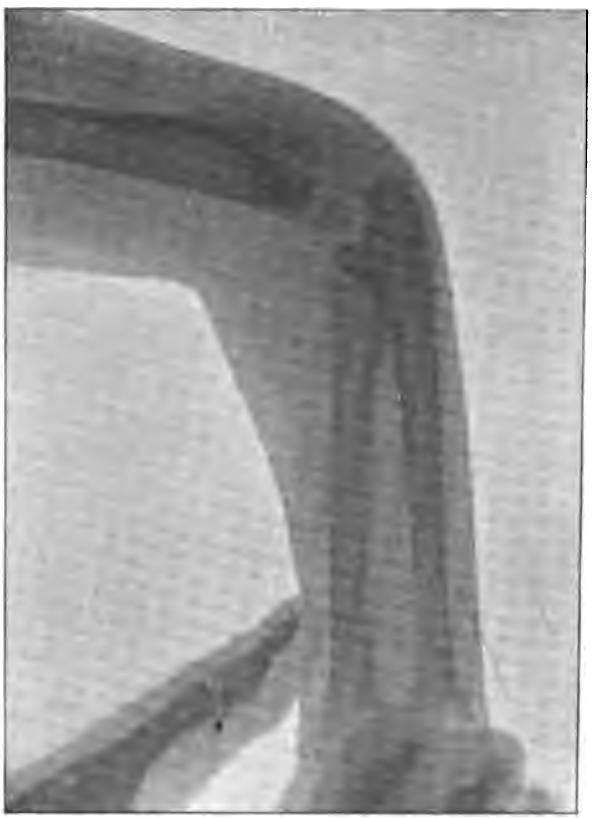

Röntgenbild des Ellbogengelenkes des Falles XIII. Wegen der knorpeligen Beschaffenheit der Epiphysen sind eventuelle Veränderungen der Gelenkkörperoberfläche an dem Röntgenbilde nicht ersichtlich.

So einfach und fast selbstverständlich sich diese Gruppirung der einzelnen Charaktere nach ihrem klinischen Verlaufe gestaltet, so schwer wäre es, sie vom streng ätiologischen Standpunkte aus zu theilen.

Bei den meisten Fällen hatte die intra vitam ausgeführte Punction in Bezug auf die bacterioskopische Untersuchung des Inhaltes ein negatives Resultat. So bei den Fällen Johannessen's, so in mehreren unserer Fälle. Nur im Falle XIII half ein glücklicher Zufall auf die richtige Fährte.

Bei der ersten Punction erwies sich der Inhalt als opalisirend trübe, mikroskopisch wies er ausser zahlreichen polynucleären Leukocyten und spärlichen Endothelzellen keinerlei morphologische Elemente

Fig. 13.

Röntgenbild des Kniegelenkes des Falles XIII. Wegen der knorpeligen Beschaffenheit der Epiphysen sind eventuelle Veränderungen der Gelenkkörperoberfläche an dem Röntgenbilde nicht ersichtlich.

auf. Die Injection dieser Flüssigkeit in das Kniegelenk eines Meerschweinchens ergab ein negatives Resultat.

Bei der zweiten Punction verfing sich in der Nadelspitze ein kleines Stückchen von Zottengewebe der gewucherten Synovialis. In dem Ausstrichpräparat fanden sich in den Gewebspartikelchen zer-

streut und eingebettet ziemlich zahlreiche Diplokokken mit ganz typischer Anordnung (vergl. Tafel II, 2).

Die Erreger liegen eben auch hier nicht im freien Exsudat, sondern sind in der Wand, in der absondernden Schichte zu finden, wo auch Schüller seine hantelförmigen Bacillen als die Erreger der von ihm benannten Arthritis villosa fand. Doch ist dieser Befund, so charakteristisch und eindeutig er ist, doch zu vereinzelt, um darauf einen Eintheilungsversuch basiren zu wollen.

Die pathologisch-anatomische Trennung der Formen verlangt unbedingt das Vorhandensein objectiver Befunde; da aber nur sehr vereinzelte Sectionsbefunde (2 Johannessen, 1 Delcourt, 1 beiliegend) vorhanden sind und es sonst zur breiten Eröffnung der Gelenke, auch nur selten intra vitam kommt, so fehlen die nöthigen Handhaben zur consequenten Durchführung dieses Theilungsprincips.

Auch Röntgenbilder können wegen der grösstentheils knorpeligen Beschaffenheit der kindlichen Epiphysen nicht den gewünschten Aufschluss über die Contouren der Gelenkkörper geben (vergl. Fig. 8, 11, 12, 13).

Andererseits zwingt wieder die Aehnlichkeit, ich möchte sagen Gleichheit einzelner Erkrankungsformen, sie als zu einer Gruppe gehörig zu betrachten; es gibt z. B. wenig so prägnante Krankheitsbilder, wie sie jene Form der chronischen Arthritis bildet, die die Franzosen Rhumatisme noueux oder déformant nennen. Immer sind es blasse, schwächliche, oft durch vorhergegangene Krankheiten entkräftete Kinder, die davon befallen werden. Der subacute Beginn, das centripetale Fortschreiten, der perniciöse, jeder Therapie spottende Verlauf skizziren das Bild mit so charakteristischen Strichen, dass es sich augenfällig von den übrigen Arthritiden abhebt; merkwürdigerweise zeigen auch fast alle diese Kinder ungefähr dasselbe Alter (4 Jahre).

Nicht minder typisch ist die Abart obiger Form mit ihrer eigenthümlichen „gichtischen Localisation".

Dann wieder jene schleichend beginnenden, die grossen Gelenke bevorzugenden torpiden Formen, die wieder fast gleichaltrige Kinder heimsuchen (2—3 Jahre); liegt da nicht die Annahme nahe, dass bei der Aehnlichkeit der Fälle innerhalb einer der erwähnten Gruppen auch ihre Aetiologie dieselbe ist.

Oder ist dies alles nur die ähnlich klingende Antwort, die die Gelenke verschiedener, infolge einer ererbten Constitutionsanomalie

arthropathisch veranlagter Individuen auf sie treffende Reize geben, auch wenn diese verschiedener Provenienz sind?

Die Antwort kann nur durch einen Schluss per analogiam, da allerdings mit hoher Wahrscheinlichkeit, gegeben werden.

Alle diese von einander auf den ersten Anblick so verschiedenen Formen können in den einzelnen Gelenken zu Veränderungen führen, die sich in pathologisch-anatomischer Hinsicht decken. Die Veränderungen zeigen keine wesentlichen, sondern nur graduelle Unterschiede. Auch die Formen der secundären Arthritis können unter Umständen zu ganz denselben Veränderungen führen, wie jede Form der primären chronischen Arthritis. Es ist also kaum anzunehmen, dass diese Krankheitsformen secundärer chronischer Arthritis und die Arten von primär chronischer Arthritis auf einer principiell verschiedenen Aetiologie beruhen; im Gegentheil wird man mit ziemlich hoher Wahrscheinlichkeit dem Gedanken Raum geben können, dass es sich wie dort (Arthritis secund.) so auch hier um ein organisirtes Krankheitsvirus einer oder mehrerer Mikrobenarten handelt, die die Erreger dieser Processe sind. Das eine positive Ergebniss der Punction in unserem Fall XIII (vergl. Tafel II, 2) vermag diese Annahme zwar nicht einwandsfrei zu beweisen, aber doch wesentlich zu stützen.

Verlauf und pathologische Anatomie der chronischen Arthritiden.

Wie schon wiederholt betont, bestehen die Verschiedenheiten der einzelnen besprochenen Gruppen in der Art des Auftretens, in der grösseren und geringeren Stetigkeit des Verlaufes, in der Reihenfolge, in der die Gelenke ergriffen zu werden pflegen, in der Prädilection für bestimmte Gelenke, in der Valenz des Fortschreitens (gutartiger perniciöser Verlauf) sowie in der eventuellen Mitbetheiligung anderer Organsysteme.

Der Verlauf, wie die Veränderungen der Arthritis chronica in einem Gelenke selbst (also die Localerkrankung), tritt uns bei allen Formen fast unter demselben Bilde entgegen; wohl sind natürlich graduelle Unterschiede bemerkbar, von den leichtesten Gewebsveränderungen bis zu den schwersten Deformationen; doch gehören diese gewiss alle einer Reihe an, und kommen die einzelnen Grade so zerstreut in den verschiedenen Gruppen vor, dass nach dem Grade der

Veränderung eine Theilung kaum möglich wäre. Es erscheint deshalb berechtigt, den Verlauf sowie die hervorgerufenen Veränderungen, die die chronische Arthritis als Localerkrankung in den Gelenken aufweist, um fortwährenden Wiederholungen zu entgehen, gemeinschaftlich zu besprechen und gelegentlich dabei auf die eventuellen Abweichungen, die die einzelnen Formen zeigen, hinzuweisen.

Die Anfangserscheinung der Localerkrankung bildet die Gelenkschwellung, der Erguss. Nur die Art des Auftretens ist bei den einzelnen Formen verschieden, bei den acuten und subacuten plötzliches Einsetzen mit Schmerzen verbunden, bei dem torpiden allmähliches Auftreten, wenig oder gar keine Schmerzen; das Bild des befallenen Gelenkes ist im wesentlichen überall dasselbe: Schwellung bei den acuten Formen, Röthung mit mehr oder weniger Schmerzhaftigkeit bei Berührung und Druck, Fixirung des Gelenkes in Entspannungsmittellage (jene Stellung, die theils durch die Gesetze der Schwerkraft, theils durch die Spannungsverhältnisse der Gelenkkapsel dictirt wird), Einengung der Beweglichkeit je nach dem Grade der Schwellung. Diese zeigt sich am deutlichsten in jenen Gelenken, die nahe der Oberfläche liegen und nicht durch grosse Muskelmassen gedeckt sind. So am schönsten am Kniegelenke: die Patella hebt sich von den Condylen ab, sie tanzt, ballotirt; rund um dieselbe eine wulstförmige Vortreibung der Kapsel; auch die communicirenden Schleimbeutel zeichnen sich deutlich ab; die Mittelstellung ist eine halbe Beugestellung (vergl. Fig. 3, 4, 5, 6, 7, 10).

Am Sprunggelenk bildet der Gelenkerguss eine polsterartige Schwellung seitlich um die Knöchel, theils durch Vordringen der Gelenkkapsel, theils durch collaterales entzündliches Oedem bedingt; auch am Fussrücken treten entsprechend den anatomischen Verhältnissen der Fussgelenke infolge des häufigen Zusammenhanges und der vielfachen Communicationen der einzelnen Fussgelenke mit einander häufig Schwellungen auf. Fixation in Spitzstellung (vergl. Fig. 1, 5, 7).

Das Ellenbogengelenk wölbt sich zu beiden Seiten der Tricepssehnen vor; die Contouren der Epicondylen und des Olecranon verschwimmen bei stärkeren Ergüssen; in hochgradigsten Fällen kann es sogar jene Spindelgestalt annehmen, die man beim Fungus dieses Gelenkes öfter zu finden pflegt. Mittelstellung, halbe Beugung und Pronation.

Im Handgelenke wird die Schwellung zuerst am Handrücken

bemerkt, zwischen den Strecksehnen tritt die Kapsel des Carpus vor, an den Seiten verliert sich jene leichte Einsenkung der Contour nach den Process. styloid. rad. et uln., mittelst welcher sich die Hand vom Unterarm absetzt; die Seitencontour des Unterarmes verbreitert sich geradlinig zur Hand „Froschhand" (vergl. Fig. 3, 5, 7, 10). Die Hand in Volarflexion fixirt, gibt mit der Schwellung des Rückens der Handwurzel oft das Bild einer Radiusfractur (à la fourchette).

Finger- und Zehengelenke zeigen die beschriebenen knotenförmigen Auftreibungen (Fig. 5, 6, 7, 8).

Die von Charcot erwähnten charakteristischen Fingerstellungen sind ausser den bereits beschriebenen Extensionsstellungen der ersten Phalangen und Beugung der zwei letzten bei Kindern nicht zu beobachten (vergl. Fig. 6).

Von den tiefer gelegenen Gelenken zeigt das Schultergelenk die für den Erguss in demselben charakteristische Rundung, Fluctuation in der Achselhöhle, erhebliche functionelle Störung; da der subdeltoidale Schleimbeutel mit dem Gelenke communicirt, so wird durch dessen gleichzeitiges Ergriffensein die pralle Rundung der Schulter noch ausgesprochener. Der Arm wird in adducirter Stellung fixirt gehalten.

Die äusseren Symptome des Hüftgelenkergusses sind mit den bekannten Coxitissymptomen identisch; hochgradige Ergüsse sind durch eine Vorwölbung der Leistenbeuge und ein deutlicheres Pulsiren der vorgetriebenen Arteria femoralis kenntlich. Dazu die bekannten Entlastungsstellungen, Beugung, Adduction und Innenrotation (vergl. Fig. 1, 7).

Affectionen der Wirbelgelenke und Kiefergelenke fallen am ersten durch Ausfallen der freien Beweglichkeit in denselben auf.

Alle diese acuten oder subacuten Erscheinungen können mehr oder weniger rasch abklingen; bei der acuten Arthritis verschwinden sie mit der Schmerzhaftigkeit und dem begleitenden Fieber vollständig.

Bei der chronischen Arthritis stellen sich im weiteren Verlaufe einige Veränderungen ein.

Es sei im folgenden wieder das Kniegelenk als Paradigma einer solchen chronisch gewordenen Gelenkschwellung hingestellt; es ist ja eines der am häufigsten befallenen, und ausserdem treten alle Vorgänge wegen der oberflächlichen Lage und Grösse des Gelenkes sehr deutlich hervor. In den anderen Gelenken wiederholen sich dieselben Symptome mutatis mutandis.

Der Erguss geht bei den chronisch gewordenen Formen gewöhnlich etwas zurück bis auf einen grösseren oder kleineren Rest; oder er setzt von allem Anfang nicht bis zu so praller Füllung ein wie bei acuten Processen; am häufigsten ist die kranzartige Schwellung um die Patella von einer typischen teigigen Consistenz. Sehr häufig glaubt man bei dem Betasten oder Durchtasten dieser Area um die Patella Unebenheiten und Ungleichartigkeiten in der Consistenz zu fühlen und ist versucht, diese auf Kapselverdickungen, Synovialzotten und dergleichen zurückzuführen. Dabei hat man sich vor Augen zu halten, dass zu beiden Seiten der Kniescheibe auch bei normalen Gelenken jene Plicae synoviales durchzutasten sind, die als Umschlagsfalten von der Synovialis zu den Menisci ziehen und mit Fett gefüllt sind; ferner, dass auch die normale Synovialis in der Umrandung der Patella mit allerdings kleineren Gelenkszotten besetzt ist. Der Raum zwischen der Synovialis und der hier sich in einigem Abstande von dieser inserirenden Fibrosa ist von Fettgewebe eingenommen. Bei der chronischen Entzündung ist es namentlich eine massenhafte Proliferation dieses intercapsulären Fettgewebes, sowie jenes der Faltenbildungen, verbunden mit einem vermehrten Wachsthum und Neubildung von Synovialzotten, die diese teigige, schwammige Schwellung verursacht. In einem Falle (vergl. Krankengeschichte III) von secundärer Arthritis nach Polyarthritis acuta wurde das Kniegelenk seitlich durch einen kleinen Schnitt eröffnet, nach Spaltung der Fibrosa gelangte man in den mit Fett gefüllten intercapsulären Raum, darauf Durchtrennung der Synovialis. Diese war röthlich gefärbt, mit kleinen Zotten derselben Farbe besetzt, sie waren etwas grösser und zahlreicher als normal, doch von jenem massenhaften Vorkommen oder exuberanten Wachsthum, wie Schüller sie bei der Arthritis villosa fand, konnte nichts bemerkt werden.

Die Gelenkflächen erwiesen sich, soweit sie ins Gesichtsfeld kamen, überall glatt und schön überknorpelt, durchwegs normal. Nach Entfernung eines Stückchens Kapselgewebe wurde die Wunde geschlossen. Die mikroskopische Untersuchung des Gewebes ergab folgenden Befund (vergl. Tafel III, 1).

Das Charakteristischeste an dem mikroskopischen Bilde ist der Reichthum an Rundzellen; Nester solcher Rundzellen lassen sich durch die ganze Breite und Dicke des Gewebes an einem und mehreren Schnitten verfolgen. Sie liegen theils unmittelbar unter dem Endothel, besonders in den Buchten und Nischen der vielfach

gewundenen Contouren der Oberfläche, theils umgeben sie reichlich die oft ganz nahe der endothelialen Oberfläche liegenden Gefässlumina, theils füllen sie wieder in tieferen Gewebsschichten die Lücken aus, die die faserigen Bindegewebszüge zwischen sich lassen. Diese letzteren sind bedeutend vermehrt, zeigen theils dichteres, theils netzartiges Gefüge, umschliessen dann die zwischen sie verstreuten Rundzellennester oder eingelagerten Fettmassen. Je weiter weg von der Endotheloberfläche, desto reichlicher wird das Bindegewebe und das Fettgewebe; die Rundzellenhaufen dagegen nehmen an Zahl ab, nur hie und da trifft man noch grosse zusammenhängende Streifen von Rundzellen, die weit durchs Gewebe ziehen. Das Fettgewebe wird immer massenhafter, die Maschen des Bindegewebes immer weiter, die einzelnen Faserzüge selbst haben einen festeren Bau und sind viel breiter als die oberflächlichen. Elastische Fasern sind sehr spärlich vertreten.

Eines häufig beobachteten und in allen Krankheitsbeschreibungen vorkommenden „Symptomes" sei noch wegen der übertriebenen Bedeutung, die diesem zugemessen wird, Erwähnung gethan. Es ist dies ein „Knarren und Knacken", welches im Gelenk bei activen und passiven Bewegungen constatirt wird. Untersucht man gesunde Kniegelenke darauf, so kann man in den meisten Fällen dieselben „Symptome" finden. Die Geräusche kommen jedenfalls durch die Bewegung der einzelnen Falten, von denen das Kniegelenk so vielfach durchzogen ist, zu stande; die Falten legen sich zwischen die Menisci oder gleiten zusammengepresst über einander; dieses Verrutschen der einzelnen Theile, unterstützt durch die Bewegungen der Menisci und der Gelenkkörper, ruft dieses Knarren hervor, das häufig als Crepitiren bezeichnet wird. Es ist viel weicher als jenes, das man als Reiskörnerknattern bei der Tendovaginitis beobachtet. Dasselbe Geräusch fühlt die aufgelegte Hand auch über dem Schultergelenk. Hier wird es bewirkt theils durch die Faltenbewegungen des Gelenkes und der subdeltoidalen Schleimbeutel, theils durch das Uebergleiten der Fasern des M. subscapular. über die straffen sehnigen Faserzüge des M. serratus. Aehnliche Verhältnisse sind auch in anderen Gelenken, man denke an die Geräusche, die das Lig. teres im Hüftgelenk hervorbringen kann, sowie an jene, die eine nicht ganz conforme Gestalt der Gelenkkörper zur Ursache haben, so wird man auf die diagnostische Bedeutung dieser Gelenkcrepitationen nicht so fest vertrauen.

Dass eine erhöhte Zottenbildung, eine Verdickung der Falten durch Wachsthum des Zwischengewebes ein vermehrtes Knarren mit sich bringt, ist klar, nur hüte man sich, daraus etwa schon auf eine Unebenheit der Gelenkflächen zu schliessen. Nur die Qualität des Geräusches, Rauhigkeit, kann dazu berechtigen. Bei unserem Fall III wurde wiederholt deutliches, lautes Knarren beobachtet, bei der Inspection erwiesen sich die Gelenkkörper als völlig normal glatt.

Auch Delcourt spricht bei der Beschreibung der Handgelenke seines Falles „en faisant glisser les surfaces articulaires l'une contre l'autre, on perçoit facilement des legères crépitations". Bei der Obduction fanden sich nur ganz geringfügige Läsionen und Erosionen der Gelenkknorpel, denen dieses Knarren gewiss nicht zur Last zu legen ist. Nur deutliches, rauhes Crepitiren spricht für ausgebreitete Rauhigkeiten des Knorpelüberzuges. (Siehe I. Fall Johannessen's, unser Fall VIII, in welchen der Sectionsbefund die Richtigkeit der Beobachtung bestätigte.) Eine Aenderung in der Qualität der Geräusche hat für die Beurtheilung der im Gelenke vor sich gehenden Veränderungen grosse diagnostische Bedeutung, zumal, wie schon erwähnt, die Röntgendiagnostik uns hier im Stiche lässt (vergl. Fig. 11, 12, 13).

Alle diese Veränderungen können noch in jedem Stadium zurückgehen oder stehen bleiben. Bei den progressiven Formen kommt es zu fortgesetzten Bindegewebsneubildungen, es bilden sich Faserzüge im intercapsulären und pericapsulären Gewebe; diese werden immer straffer, gleichzeitig verwachsen auch die der Mittelstellung des Gelenkes entsprechenden Kapselfalten mit einander, das Kapselgewebe ausserdem mit den periarticulären Bindegewebszügen; in hochgradigen Fällen werden auch die umgebenden Aponeurosen und Sehnen in diese Schwartenbildung einbezogen. Wie ein enger Aermel liegen diese Fasermassen dem Gelenke auf und behindern dessen Excursionsfähigkeit oft derart, dass es das Bild einer völligen Ankylose darbieten kann; bei geringen Bewegungen deutliches Knarren, bei passiven Bewegungen federnder Weichtheilwiderstand, die contracturirenden Sehnen springen drahtartig vor, die Muskeln in der Umgebung des Gelenkes zeigen, sei es infolge Nichtgebrauches, sei es, dass sie durch die Erkrankung des Gelenkes in ihrer Ernährung betroffen werden, eine oft hochgradige Atrophie. (Hoffa, Wolff.) Dies im Verein mit der thatsächlichen Zunahme des Volumens der erkrankten Gelenke erzeugt ein ungewöhnlich auffallendes Bild: die Gelenke springen kugelartig an den abgemagerten Extremitäten vor,

z. B. das Kniegelenk, oder die knotige Anschwellung der Fingergelenke. Beim Betasten solcher Gelenke hat man den Eindruck, als seien die Gelenkkörper selbst verdickt, die bindegewebige Schwarte besitzt eine sehr feste Consistenz und liegt den Gelenkkörpern meist so eng und fest an, dass dieses Gefühl vorgetäuscht wird; ein Röntgenbild liefert sofort den Beweis, dass die Knochen intact sind, mindestens dass an eine wirkliche Volumsvermehrung der knöchernen. bezw. knorpeligen Gelenkkörper nicht zu denken ist (vergl. Fig. 8, 11, 12, 13). Ueberhaupt pflegen Knochen und Knorpel in diesem Stadium noch intact zu sein, die Veränderungen sind lediglich auf die Kapsel und auf das inter- und pericapsuläre Gewebe beschränkt. Im weiteren Verlaufe kann es zur Auflockerung der ausser Gebrauch gesetzten Knorpelflächen, eventuell zu einzelnen Knorpelerosionen kommen; der Knorpel kann theilweise bindegewebig umgestaltet werden; diese Bindegewebsmassen der Gelenkkörper können, mit einander in Berührung stehend, verwachsen und so das Bild der fibrösen Ankylose vervollständigen.

Jaccoud beschrieb diese Formen unter dem Namen Rhumatisme fibreux.

Obwohl diese Form wirklich besonders häufig die Ausgangsform der secundären chronischen Arthritiden bildet, sei es nach acutem Gelenkrheumatismus, sei es nach anderen Infectionen, so kann man doch auch bei allen anderen Gruppen Beziehungen zu dieser Art der Gelenkveränderungen finden.

Johannessen's Fall II (secund. chron. Gelenkrheumatismus) zeigte nach dem mitgetheilten Sectionsbefunde in allen Gelenken glatte, weisse, normale Knorpelüberkleidung der Gelenkenden. Die Synovialkapsel sowie die meisten Ligamente waren angeschwollen, mit einem gelatinösen weichen Bindegewebe, welches bis über bohnengrosse, taschenförmige Verdickungen bildete, bedeckt. „Schneidet man auf dieses Gewebe ein, so kommt keine Flüssigkeit heraus und man sieht auf dem Durchschnitt, wie feine Bindegewebshäutchen das Gewebe in zahlreiche kleine Loculamente theilen. In diesen Häutchen reichliche dichtmaschige Gefässnetze. Die spärliche Flüssigkeit in den Gelenken ist trübe, zähe, gelblich, enthält reichliche Rundzellen, keine Bacterien; die Flüssigkeit kann nicht als Eiter, aber doch als auf der Grenze davon stehend bezeichnet werden."

Johannessen rechnet patholog.-anatomisch diesen Fall (nach Kaufmann) zu der exsudativen Form der chronischen Arthritis.

Etwas vorgeschrittenere Veränderungen beobachtete Delcourt bei seinem oft citirten Fall von prim. chron. Arthritis. (Rhumatisme noueux.) Der Sectionsbefund ergab: die Band- und Kapselmassen sehr stark verdickt, den Knochentheilen eng anliegend, die Knorpel bis auf kleine Erosionen intact, wenig Flüssigkeit. Nirgends Verwachsungen der Gelenkkörper.

Der Fall I Johannessen's (prim. chron. Arthritis) zeigt nach Eröffnung des rechten Hüftgelenkes und rechten Kniegelenkes, „dass dem Knorpel in grosser Ausdehnung seine normale Glätte fehlt, er ist rauh, uneben, stellenweise auch vollständig verschwunden und durch Bindegewebe ersetzt. Diese Stellen bilden Figuren mit gezackten, unregelmässigen Rändern". Es bestehen Bindegewebsverdickungen in der Kapsel beider Gelenke.

Das mikroskopische Präparat dieser Knorpeltheile bietet den Uebergang des hyalinen Knorpels in Bindegewebsknorpel und in Fasergewebe. An anderen Stellen geht der hyaline Knorpel ohne den Uebergang zum Faserknorpel direct in Bindegewebe über; die Grenze ist eine ziemlich scharfe.

Wie schon aus den mitgetheilten Sectionsbefunden hervorgeht, können alle Gruppen diese mittelgradigen Veränderungen der beschriebenen Art aufweisen, ebenso wie man wieder auch bei allen Gruppen gegebenen Falles die tiefer greifenden Veränderungen beobachten kann.

Die Degenerationen in den Gelenkknorpeln können immer mehr um sich greifen; es kann zur Auffaserung und Zerklüftung des Knorpels, zu Erweichungsheerden kommen; am Knochen können ganze Gruppen von Knochenbalken regressive Veränderungen eingehen und schwinden, andererseits wachsen in die Knorpelhöhlen neue Knochenbalken hinein, bildet sich neues osteoides Gewebe, das selbst wieder zerfallen kann u. s. f., und so sehen wir schliesslich an dem Gelenkende oft eine total veränderte äussere Gestalt voll von Löchern und warzigen Erhebungen; aufbauende und zerstörende Kräfte, Knochen- und Knorpelschwund einerseits, Knochenneubildung und Knorpelwucherung andererseits, bringen diese oft hochgradige Gestaltsveränderung der Gelenkkörper zuwege; dazu kommen noch mechanische Momente wie Druck und Reibung, die Gelenkflächen reiben und schleifen sich ab, kurz alles in allem ein Bild, wie sie der Osteoarthritis deformans zu eigen ist.

Derartige Verhältnisse bot der Fall VIII.

Das Kind wurde immer unbeweglicher, in den befallenen Gelenken, besonders im Kniegelenke, hörte und fühlte man schon bei Lebzeiten rauhes Knochenreiben; nach längerem Spitalaufenthalte, nach erfolglosen therapeutischen Versuchen ging das Kind unter amyloider Degeneration sämmtlicher Organe ein.

Der Sectionsbefund ergab in den kleinen Gelenken das schon früher beschriebene Bild der fibrösen Auflagerungen; in Hüft-, Knie- und Ellenbogengelenken spricht der Befund eine so überaus deutliche Sprache, dass auch jene, die für eine principielle Trennung der chron. Arthritis von der Arthritis def. sich aussprechen, diese Veränderungen der chron. Arthritis als deformirenden Charakter tragend bezeichnen müssten. (S. Bild der Knochenpräparate der Hüftgelenke, Tafel III, 2, 3.)

Der Kopf hat eine zerklüftete, unebene, stellenweise von Knorpel entblösste Oberfläche; der mittlere Theil ist abgeplattet; das Knochengewebe aufgelockert, rareficirt; am Randtheile dagegen sind warzige Excrescenzen, aus festem, compactem Knochengewebe bestehend; an der ganzen Convexität wechseln tiefe Grübchen und Abflachungen, einzelne hervorspringende Knochenbalken mit höckerigen Erhebungen ab; Knochen und Knorpelgewebe erscheinen vielfach durcheinandergewürfelt. Die Pfanne ist auf einer Seite viel mehr vertieft, der Knorpelüberzug ganz unregelmässig; an der Umrandung wieder die warzigen Erhebungen. Ganz ähnliche Veränderungen fanden sich in Ellenbogen- und Kniegelenken.

So weit gediehen diese Veränderungen in diesem zur prim. chron. Arthritis gehörendem Falle. Sie können solche Dimensionen annehmen, können die Gestalt der Gelenkkörper so verändern, dass es zu pathologischen Luxationen und Epiphysenlösungen kommen kann.

In dem von mir schon früher beschriebenen Falle I (secund. chron. Arthritis) konnten ebenfalls weitgehende knöcherne Veränderungen beobachtet werden. Im linken Kniegelenke erschien das Gelenkende des Oberschenkels aufgetrieben, das Gelenk in rechtwinkeliger Ankylose. Das Röntgenbild (s. die Originalarbeit) zeigte eine unregelmässige Configuration des unteren Femurendes.

Im linken Sprunggelenk war es zu einer deutlichen Epiphysenlösung gekommen. (S. Krankengeschichte.)

Gelegentlich einer späteren, infolge der sich wieder einstellenden Contracturstellung, nöthig gewordenen Streckung und Sehnenplastik wurde wieder eine Aufnahme des deformen Kniegelenkes mittelst

Röntgenstrahlen gemacht. Das Bild sieht gerade so aus, wie das einer abgelaufenen Gonitis tuberculosa. Unscharfe verwaschene Knochencontouren, ganz von der Norm abweichende Form; im Ganzen eine Bestätigung der früher gemachten Annahme, dass es sich um eine Lösung der Epiphyse gehandelt hat, herbeigeführt durch den Gelenkprocess, der später zur theilweisen knöchernen Verwachsung und damit zur Functionsstörung der Epiphysenlinie geführt hat. Eine knöcherne Ankylose zwischen dem deformen Ende des Femur und der weniger betroffenen Tibiaepiphyse ist nicht nachzuweisen. Das Sprunggelenk hat sich seit der Entlassung des Kindes aus der Spitalbehandlung wenig geändert, die straffe Ankylose besteht nach wie vor; die gelöste Epiphyse ist immer noch als Vorsprung unter dem Knöchel tastbar.

Wir sehen hier mehrere Fälle, bei denen die Gewebsveränderungen auch auf den Knochen übergegriffen haben; der Krankheitsprocess führte zu mehr oder weniger weitgehenden Zerstörungen der knöchernen und knorpeligen Gelenktheile.

Und wieder sind es, wie in allen früheren Stadien der pathologisch-anatomischen Entwickelung dieser Gelenkprocesse, Fälle aus allen beschriebenen Kategorien der chron. Arthritis, alle Formen haben Theil an der Möglichkeit des Fortschreitens der Veränderungen bis zu diesem letzten Grade derselben, zur Knochendeformation.

Dies spricht wieder beredt für die Unmöglichkeit, die Fälle nach ihren pathologisch-anatomischen Veränderungen zu theilen. Es gibt kaum Krankheitsbilder, die sich ihrem Verlaufe und Aussehen nach mehr gleichen als die von uns als zur ersten Gruppe der prim. chron. Arthritis, dem Rhumatisme noneux, zugehörig bezeichneten Fälle. Vergleicht man jedoch die vorliegenden Sectionsbefunde der dieser Gruppe angehörenden Formen (Delcourt, Johannessen I, unser Fall VIII), so wird man wenig oder gar keine Uebereinstimmung finden; und andererseits sehen wir wieder die auffallend ähnlichen Endveränderungen der klinisch gar nicht zusammengehörigen Fälle, wie sie Fall I u. VIII aufweisen, die sämmtlich einen deformirenden Process bekunden. Vor dem Messer des Chirurgen oder Anatomen ist diese anatomische Scheidung wohl niemals durchzuführen; die Annahme allein, dass alle diese Befunde nur graduell oder höchstens individuell verschiedene Veränderungsstadien eines oder sehr nahe verwandter Processe sind, führt zu einer befriedigenden Lösung der Frage.

Dabei soll nicht in Zweifel gezogen werden, dass es eine Arthritis deformans κατ' ἐξοχήν gibt, wie das malum Coxae senile, bei welcher die Degenerationsvorgänge überwiegen, dass es ferner Arthritiden gibt, die als Arthrite sèche beginnen und rasch zu Erosionen, Knochenabplattung und -Neubildung führen.

Ebenso aber als über allen Zweifel erhaben halte ich es, dass jeder chronisch-arthritische Process von jeder beschriebenen Art unter gegebenen Verhältnissen einen deformirenden Charakter annehmen kann.

Auf den primären Erguss, die peri- und intercapsuläre Bindegewebshyperplasie, Auflockerung des Knorpels und dessen Ersetzung durch Bindegewebe können auch deformirende rückbildende Vorgänge im Knochen folgen, die ihrerseits wieder mit Neubildung von Knochenbalken und Osteophyten einhergehen können. Přibram führt diese möglichen Endveränderungen folgendermassen aus: Endlich tritt in manchen und zwar nicht gerade in wenigen Fällen eine Veränderung ein, welche fast identisch mit jener der Osteoarthritis deformans ist. Die Knorpelkapseln wuchern immer mehr, die fibrilläre Zone wird breiter. Am stärksten gefasert ist der Gelenkknorpel an denjenigen Stellen, die dem stärksten Drucke ausgesetzt sind; hier kommt es endlich zum Schwunde grösserer Knorpelabschnitte, der nackte Knochen tritt vor und tiefere Rinnen und Furchen oder grosse Schliffflächen entwickeln sich je nach der Bewegungsrichtung. Wo aber der Druck nicht auf den Knorpel wirksam ist, treten lebhafte Wucherungserscheinungen ein, wulstige, leicht gekerbte, höckerige Lippen, die sich mehr und mehr gegen die Diaphyse zurückbiegen.

Aus diesen Randwülsten entstehen drüsige und maulbeerartige Ekchondrosen, aus der Verknöcherung derselben allmählich höckerige und knollige Knochenmassen, die zur Bildung ausgedehnter Knochenschalen und -Spangen führen können. Im Knochenmarke schwindet das Fett und das Markgewebe nimmt einen schleimigen Charakter an, die Knochenkanäle und -Lücken erweitern sich, die Knochensubstanz zerfasert sich und wird unter Resorption der Kalksalze in ein weiches fibröses Gewebe verwandelt. Zuweilen findet man infolge der Knochenerweichung und Resorption kleine Cysten, bald in nächster Nähe des Knorpels, bald tiefer im Knochen."

Also Vorgänge, die den Veränderungen in unseren Fällen entsprechen und diese zu erklären im Stande sind, andererseits aber,

wie Přibram selbst sagt, schon eigentlich der Osteoarthritis angehören.

Jedenfalls stehen diese Fälle an jener Grenze zwischen chronischer Arthritis und Arthritis deformans, die Bäumler als für „nicht unüberbrückt" hält.

Bäumler reihte die Arthritis deformans in die chronischen Arthritiden ein, von welcher sie nur graduell verschieden sei und deren schwerste Form sie vorstelle. Trotz seines heftigen Einspruches gibt auch Schüller, der sich sonst streng für die principielle Scheidung dieser Processe ausspricht, zu, dass eine Arthritis deformans einer chronischen Gelenksentzündung gelegentlich einmal folgen kann.

Auch Delcourt's Meinung ist ähnlich:

„N'est-ce pas là un stade de début et les premières lésions en date ne sont-elles pas ces lésions périarticulaires (sc. du rhumatisme fibreux par Jaccoud), les altérations du cartilage et des os ne se produisant que plus tard?" — „Cependant il est bien évident que chez l'enfant les lésions articulaires des cartilages et de la synoviale, de même que les déformations osseuses, ne seront pas ce quelles sont chez les veillards, atteints du rhumatisme chronique, car ces lésions et les déformations sont le résultat d'un travail lent et prolongé."

Und wenn sich bei einem Kinde trotz des relativ kurzen Verlaufes doch schwere Knochenveränderungen anschliessen, so sind wahrscheinlich individuelle, vielleicht auch ätiologische Gründe dafür massgebend; man hat aber gewiss nicht das Recht, dieser Endveränderungen wegen diesen Fällen eine Sonderstellung zu geben und sie von den übrigen mit gleichem klinischen Verlauf absolut zu trennen; denn nur dieser ist im Stande den Typus der Erkrankung zu bestimmen, bevor das Messer des Pathologen die localen anatomischen Details offenbart, die doch für die Beurtheilung des Gesammtkrankheitsbildes nicht von einzig und allein ausschlaggebender Bedeutung sind.

Bei Erwachsenen mag ja die Scheidung der Fälle eine leichtere sein; theils kommt es dadurch, dass die Krankheit bei ihrem exquisit chronischen Charakter sich durch Jahre, oft Jahrzehnte hinauszieht zu ausserordentlich typischen Veränderungen, theils spielen da die Alterskrankheiten, die von allem Anfange an mit degenerativen Processen einsetzen, eine grössere Rolle. Und auch da bereitet die Differentialdiagnose zwischen Arthritis chron. und Arthritis def.

oft grosse Schwierigkeiten; viele Forscher und erfahrene Praktiker halten sie ohne anatomisches Präparat für undurchführbar. Bei Kindern, wo man es ja immer mit verhältnissmässig kurzem Verlauf zu thun hat, ist diese Trennung schlechterdings unmöglich.

Man kann hier nur von einer chronischen Arthritis, die unter bestimmten Verhältnissen, sei es dass diese durch ätiologische, individuelle Momente bestimmt sind oder sich nach der Dauer oder Intensität der Infection oder Intoxication richten, deformirenden Charakter annehmen kann.

Sowohl die primäre wie die secundäre Arthritis kann zu diesen Terminalveränderungen führen.

Die Franzosen z. B. (Marfan) bezeichnen die ganze Gruppe der chronischen Arthritiden als Polyarthrite chronique ou déformante, ohne auf die Definirung des letzten Begriffes überhaupt weiter einzugehen; sie verstehen aber darunter eben die chronische Arthritis überhaupt, die eventuell auch deformirende Symptome äussern kann, so dass auch Fälle, die solche noch nicht zeigen, doch auch hinzuzurechnen sind.

Die Veränderungen, welche die chronische Polyarthritis in den anderen Organgruppen veranlasst, zeigen auch einen ziemlich einheitlichen Typus.

Die Veränderungen in den Muskeln, die hochgradige Abmagerung und Atrophie ohne Entartungserscheinungen wurden schon früher als Ausdruck der Inactivitätsatrophie und einer durch den Gelenkprocess bewirkten Trophoneurose hingestellt (Hoffa).

Knotenbildungen, wie sie von Heberden und Hirschsprung beschrieben wurden, wiesen weder unsere Fälle auf, noch konnte in der Literatur ein zweifelloser Hinweis darauf gefunden werden.

Von nervösen Störungen wäre nur die bei Kindern oft im Vereine mit der Polyarthritis und Endocarditis auftretende Chorea zu erwähnen.

Die Haut zeichnet sich bei den meisten der Fälle durch aussergewöhnliche Blässe aus, es sei dahingestellt, ob es eine Begleiterscheinung der Cachexie ist oder ob es mit ein Symptom der arthritischen Diathese (Comby, Lancereaux) darstellt, Ekzeme, Erytheme, wie sie Lancereaux häufig beobachtete, zeigt nur der Fall IX.

Bezüglich der Herzsymptome bieten die secundären Arthritiden ein von den übrigen verschiedenes Verhalten. Die echten

secundären Polyarthritiden tragen häufig als Residuum des abgelaufenen, mit einer Endocarditis complicirten Gelenkrheumatismus einen bleibenden Herzfehler davon. Bei den anderen Formen wurde höchstens hie und da Tachycardie, Arhythmie des Pulses, niemals aber ein Vitium beobachtet. Begleitende Milz- oder Drüsenschwellungen wurden nicht constant vorgefunden, ebenso wenig Affectionen der Rachen-, Respirations- und Verdauungsorgane.

Differentialdiagnose.

Differentialdiagnostische Schwierigkeiten können vor allem zwei im Kindesalter sehr häufige Erkrankungen verursachen, die Tuberculose und hereditäre Lues.

Insbesondere kann die Gelenktuberculose unter Erscheinungen auftreten, die dem Bilde der Arthritis chronica völlig entsprechen. Je multipler im Allgemeinen die Gelenkaffectionen auftreten, desto wahrscheinlicher gehören sie der Arthritis an; doch gibt es einerseits Fälle von Arthritiden, die mehr oligoarticulär, in abortiven Fällen oft sogar monarticulär verlaufen; andererseits ist eine multiple tuberculöse Gelenkaffection, die Polyserositis tuberculosa, bekannt. Bérard und Destot veröffentlichten Fälle unter dem Namen: „La polyarthrite déformante tuberculeuse ou pseudorhumatisme chronique tuberculeux", die dem Krankheitsbild des Rhumatisme noueux so sehr ähnelten, dass Delcourt bei der Beschreibung seines oft citirten Falles es ausdrücklich hervorheben zu müssen glaubte, sein Fall habe mit der Tuberculose nichts zu thun.

Auch in letzter Zeit beschrieben Poncet und Maillard eine Gelenkerkrankung unter dem Namen: „Rhumatisme tuberculeux", die mit den Symptomen eines acuten Gelenkrheumatismus beginnt. Doch auch bei der schwierigst zu lösenden diagnostischen Frage bleiben immer noch zwei Bestimmungswege:

1. Die Punctionsflüssigkeit einem Meerschweinchen intraperitoneal injicirt, tödtet es bei Anwesenheit von Tuberculose innerhalb 12 Tagen unter den genau bekannten Symptomen der tuberculösen Infection.

2. Der positive Ausfall der Tuberculinreaction nach Koch beweist die Anwesenheit der Tuberculose im betreffenden Organismus.

In unserem Falle XIII trat wegen des schleichenden Beginnes, des blassen Aussehens des Kindes, der manchmal beobachteten abend-

lichen Temperaturerhöhungen sowie wegen der allgemeinen Drüsenschwellungen (Mikropolyadenie) der Verdacht auf, man könnte es mit einer tuberculösen Polyserositis zu thun haben. Der Ausfall der Tuberculinreaction (subcutane Injection von 0,001 g des Tuberculin Koch) war jedoch absolut negativ, ebenso traten auf die Injection der Punctionsflüssigkeit beim Meerschweinchen keinerlei wie immer geartete Störungen auf.

Schwieriger gestaltet sich die Sachlage, wenn ein Verdacht auf Lues vorliegt. Die Diagnose stützt sich auf die luetische Anamnese, auf eventuelle luetische Miterkrankungen anderer Organe (Hutchinson's Trias) sowie auf den Erfolg einer eingeleiteten Schmierkur (Hirschberg, Bosse, Grawitz, Borchard).

Die Gelenkergüsse und die ihnen folgenden Arthritiden der Bluter charakterisirt die Anamnese, der früher beschriebene Verlauf, so dass diesbezüglich die Trennung auch verhältnissmässig leicht gelingen wird.

Bezüglich der Differentialdiagnose der einzelnen Formen unter einander sei auf die Details der vorliegendeu Arbeit verwiesen; gewöhnlich wird die Diagnose nach Berücksichtigung der Anamnese und des Verlaufes nach dem Geschilderten unschwer klar zu stellen sein, wenn die äusseren Umstände eine genaue Präcisirung überhaupt erlauben.

Ein vorangegangener acuter Gelenkrheumatismus oder andere allgemeine Infectionskrankheiten bestimmen die secundäre chronische Arthritis bezw. Pseudorheumatismus chron.; die primär chron. Arthritiden kennzeichnen sich durch ihren Verlauf.

Ist die Anamnese nicht zuverlässig oder überhaupt nicht zu erlangen, so spricht das Bestehen eines Rheumatismus fibrosus, type Jaccoud mit einiger Wahrscheinlichkeit für einen secundären Process, obwohl, wie wir gesehen, auch die anderen Gruppen gelegentlich dieses Endbild bieten können. Die Affectionen der kleinen Gelenke sind für eine primär chronische Arthritis charakteristisch.

Neuropathische Affectionen fehlen bei Kindern, es wären höchstens Gelenkveränderungen bei der Syringomyelie zu erwähnen. Die Arthritis urica gehört bei Kindern zu den grossen Seltenheiten (charakteristische Localisation).

Prognose: Die Prognose ist bei den verschiedenen Typen der Erkrankung verschieden und richtet sich ausserdem nach der Heftig-

keit des Verlaufes, der Widerstandskraft des Individuums und den Eingriffen der Therapie.

Die acute Polyarthritis hat, wie schon hervorgehoben, im Kindesalter einen raschen, günstigen Verlauf; die Gefahr der Endocarditis trübt allerdings die günstige Prognose sehr bedenklich.

Auch die secundäre Arthritis ist quoad sanationem prognostisch nicht ungünstig; es kann in den Anfangsstadien jederzeit Stillstand und Ausheilung des Processes ohne Gelenkstörungen eintreten, besonders wenn die Ausheilungstendenz durch eine rationelle Behandlung unterstützt wird (vergl. Fig. III).

Ist einmal das Bild der fibrösen Ankylose da, so ist die Prognose infauster, doch ist auch dieses Stadium der Therapie zugänglich; durch therapeutische äussere Massnahmen, eventuelle chirurgische Eingriffe ist auch hier eine brauchbare Gelenkstellung und ein erträglicher Zustand herzustellen. Wird der Process sich selbst überlassen so pflegt er allerdings völlig starre Ankylosen in unbrauchbaren Stellungen hervorzurufen, wodurch natürlich die Gebrauchsmöglichkeit des befallenen Gelenkes ausgeschaltet wird und das Gelenk mit der Zeit verödet.

Bei multiplem Auftreten derartiger Gelenksstörungen kann das Kind völlig unbeweglich und hilflos werden und durch die hieraus resultirenden ungünstigen Lebensbedingungen nach längerem Siechthum kachektisch zu Grunde gehen.

Eine absolute infauste Prognose stellen alle Autoren dem Rhumatisme noueux. Die Erkrankung fängt meist in den Kniegelenken an, befällt bald die kleinen Hand- und Fussgelenke und von da bildet ein unaufhaltsames centripetales Fortschreiten von einem Gelenke zum anderen sowohl, wie auch fortschreitende deformirende Veränderung der Gewebe in jedem befallenen Gelenk selbst das Leitmotiv der Erkrankung.

Mit grösserer oder geringerer Deformation der Gelenke, deren Grad sich nach der Krankheitsdauer richtet, sterben die Kinder nach langem schmerzvollen Krankenlager an allgemeiner Kachexie oder Entartungserscheinungen langsam hin; oft wird der traurige Zustand durch eine hier mildthätig intervenirende Tuberculose abgekürzt.

Die anderen Formen, besonders die abortiven, zeigen je nach der Art und Ausdehnung der Erkrankung eine wenigstens für das allgemeine Befinden günstigere Prognose.

Therapie: Die einzelnen beschriebenen Formen der Arthritis reagiren auf eingeleitete therapeutische Massnahmen in ganz verschiedener, für sie oft bezeichnender Weise.

Ebenso charakteristisch wie die prompte Wirkung der Salicylsäure mit ihren Derivaten auf die Polyarthritis acuta ist die Unzugänglichkeit des Rhumatisme noueux für jede Art von Behandlung. Verschieden verhalten sich die Anfangsformen der chronischen Arthritis, verschieden die vorgeschrittenen Fälle der fibrös ankylosirenden Formen, — kurz, die Therapie muss nicht nur der Form, sondern insbesondere auch dem Stadium, in dem die Krankheit sich befindet, Rechnung tragen.

Die classische Wirksamkeit der Salicylderivate auf die acuten Formen des Gelenkrheumatismus ist in geändertem Maasse auch noch bei den chronischen Formen desselben zu beobachten.

Die protrahirten und recidivirenden Formen sowie jene mit zeitweiligem Aufflackern des Processes in den verschiedenen Gelenken lassen sich noch durch Salicylpräparate günstig beeinflussen.

Ist es aber einmal zu exquisit chronischen Veränderungen in einem Gelenke gekommen, so hat die Krankheit bereits die Einflusssphäre der Salicylsäure sowie der internen Behandlung überhaupt überschritten. Auch die übrigen Medicamente (Jodkali, Methylenblau, Colchicum, Arsen) haben keine auffällige unbestrittene Wirksamkeit.

Es tritt die locale äussere Behandlung in ihre Rechte. Während der ersten Zeit, während der primären Reizung, dem schmerzhaften Erguss ist bei allen Formen Ruhigstellung des Gelenkes indicirt, doch soll diese auf keinen Fall lange hinaus ausgedehnt werden. Sobald das Gelenk einigermassen tolerant ist, soll mit leichten passiven und activen Bedingungen begonnen werden. Im Stadium der chronischen, teigigen, indolenten Kapselschwellung, sowie in allen späteren Stadien aller Formen ist (acute Exacerbationen ausgenommen) eine irgendwie langdauernde Ruhestellung contraindicirt.

Um die beginnenden chronischen Veränderungen zum Schwinden zu bringen, ist sehr bald Massage des Gelenkes und dessen Umgebung zu versuchen. Bei allen unseren Fällen hat die consequent durchgeführte Massage einen äusserst wohlthätigen Einfluss gezeigt, auch dort, wo alle anderen Proceduren versagten.

Die mechanische Wirkung der Massage kann wesentlich durch

thermische Reize unterstützt werden und wären hier in erster Linie heisse Bäder hervorzuheben. Wasserbäder 35—50 ° C. mit oder ohne Salzzusatz, Dampfbäder sind im Stande, den localen Strom der Gewebsflüssigkeiten im hohen Grade zu beeinflussen. Aehnlich ist die Wirkung der heissen Sandbäder, bei welchen noch die mechanische Reizung der Haut in Betracht zu ziehen ist.

Denselben Zweck verfolgen die Applicationen von heisser Luft, von trockener Hitze überhaupt, sei es, dass diese durch Erwärmung von trockener, entwässerter Luft oder durch directe Bestrahlung mit elektrischem Lichte zur Anwendung kommt (Heissluftbäder, Lichtbäder). Ob dem Lichte in seinen verschiedenen Qualitäten auch ein specifischer Einfluss zuzuschreiben ist, ist aus dem gegenwärtigen Stand der Lichttherapie noch nicht zu ersehen.

Etwas in der Art der Anwendung variiren jene Proceduren, die durch die Application von lang dauernden Hautreizen eine günstige Einwirkung erstreben.

Hierher gehören die heissen Einpackungen, Application von Thermophoren, Breiumschlägen, sowie die Durchführung einer Fangokur. Die von uns mit Fango behandelten leichteren Fälle zeigten allerdings erst nach längerem Gebrauche und Combination mit anderen Heilfactoren (Massage, interne Medication) erhebliche Besserungen. Die Fangocataplasmen wurden in gewöhnlicher Weise mit einer Temperatur von 40 ° täglich um die erkrankten Gelenke verabreicht und dort bis zu 6 Stunden belassen.

Auch die Kaltwasserproceduren, Douchen etc. gehen darauf aus, durch örtliche Reize den Stoffwechsel an dieser Stelle zu erhöhen und dadurch zur Wegschaffung und Rückbildung pathologischer Producte beizutragen. Derselbe Werth ist den schon von Alters her bei arthritischen Zuständen im Gebrauch stehenden Badekuren zuzumessen. Den verschiedensten Heilbädern, indifferenten Thermen, Schwefelthermen, Soolbädern u. s. w. werden besondere Heilwerthe zugeschrieben.

Durch alle diese Massnahmen entsteht am erkrankten Körpertheil eine active arterielle Hyperämie und dadurch eine Beschleunigung und Vermehrung des Stoffwechsels in den betreffenden Geweben.

Bier sucht dies durch Stauung des Blutes dadurch zu erreichen, dass der venöse Abfluss verhindert und dadurch eine Blutüberfülle an dem erkrankten Gelenke besteht. Ueber die Technik s. Bier, Blecher, Köhler.

Durch alle diese therapeutischen Behelfe wird man gewiss im Stande sein, die leichteren secundären Arthritisformen zu heilen oder wenigstens ihr Fortschreiten zu hemmen. Kommen jedoch Fälle mit bereits ausgebildeten Gelenkversteifungen (type Jaccoud) zur Behandlung, so wird man diesen mit allem Rüstzeug der chirurgisch-orthopädischen und mechanischen Therapie zu Leibe rücken müssen.

Die bestehenden Contracturen lassen sich in Narkose gewöhnlich gut corrigiren, werden in corrigirter Stellung durch Verbände fixirt. Wichtig ist, dass dieselben nicht zu lange liegen dürfen, dass recht bald für eine Bewegungstherapie passiver und activer Art gesorgt werden muss. Gegen immer recidivirende Contracturen hat man in der Sehnenplastik ein ausgezeichnetes Mittel in der Hand, um durch Schwächung der contracturirenden Muskeln und Stärkung ihrer Antagonisten eine Wiederkehr der falschen Stellung zu verhindern.

In dem Falle I gelang es durch unermüdliche orthopädische Behandlung, Streckverbände, Sehnenplastik, Massage, mechanotherapeutische Behandlung ein ganz hilfloses, bewegungsunfähiges Kind so weit herzustellen, dass man ihm bis auf ein steifes, deformirtes Kniegelenk, kleine Beinverkürzung, die Bewegungsfreiheit in den übrigen Gelenken wiedergeben und es dadurch von einem Krüppel wieder zu einem bewegungsfrohen Menschen machen konnte.

Ist wegen eines eventuell noch zu befürchtenden Recidivs die gewaltsame Beseitigung der Contracturen contraindicirt, so treten Hülsenapparate mit entsprechenden Streckvorrichtungen in Frage (Feder, Spirale, elastische Züge).

Ist es bereits zur Deformirung und dadurch zu falschen Stellungen gekommen, so wird man ohne chirurgischen Eingriff nicht ausreichen; durch partielle und totale Resectionen, Keilresectionen können brauchbare Gelenkstellungen erzielt werden.

Die von Schüller vorgeschlagene und von ihm mit grossen Erfolgen verwendete Exstirpation der Zottenmassen aus den erkrankten Gelenken bei der Arthritis villosa kommt bei Kindern nicht in Frage, da bis jetzt derartige Fälle nicht beobachtet wurden. Schüller's jüngster Fall stand im Alter von 14 Jahren.

Alle diese Hilfsmittel lassen bei den perniciösen Formen des Rhumatisme noueux im Stich. Bis jetzt gelang es noch in keinem Falle den Process aufzuhalten, alle berichteten Fälle nahmen einen letalen Ausgang, höchstens Linderung der Schmerzen, zeitweise Besserungen, kleine Schwankungen im perniciösen Verlaufe waren

durch die localen Behandlungsmethoden zu erzielen; am ehesten könnte hier eine das Allgemeinbefinden des ganzen Individuums günstig beeinflussende Kur, — Seeluft, Klimawechsel, Mastkur, verbunden mit localen Einwirkungen, etwas erreichen, doch sind dies alles gewöhnlich Ansprüche, die eine Spitalbehandlung nicht befriedigen kann. Und andererseits sind es eben gerade Kinder armer Leute unter schlechten hygienischen Verhältnissen, die am ehesten dieser Krankheit verfallen, ein Circulus vitiosus, aus dem man schwer den passenden Ausweg findet. Die übrigen Formen der primären chronischen Arthritis sind den üblichen äusseren Behandlungsarten gut zugänglich und haben wir mit denselben nach dem Bericht der Krankengeschichten ganz gute Erfolge zu verzeichnen gehabt.

Die interessanteste therapeutische Frage, die Durchführung einer specifischen Antitoxinbehandlung ist noch nicht so weit gelöst, um über ihren Werth ein Urtheil abgeben zu können; besonders bei jenen bösartigen Fällen, die ganz unter dem Bilde einer chronischen Allgemeinvergiftung verlaufen und zum Tode führen, wäre eine specifische Wirkung am ehesten erklärlich und auch bei dem hoffnungslosen Zustande am meisten zu begrüssen. Mit der Lösung der ätiologischen Frage wird sich auch hier ein fruchtbares Feld der therapeutischen Bethätigung eröffnen.

Die Behebung der secundären Erscheinungen, die Wiederherstellung normaler Gelenkfunctionen oder die Schaffung brauchbarer Stellungen wird immer eine dankbare Aufgabe der orthopädischen Chirurgie bleiben.

Mein bester Dank nach Beendigung der Arbeit gebührt meinem Chef, Herrn Professor Pfaundler, der mich in die meinem Fache fernerliegende bacteriologische Technik einführte, mich bei den bacteriologischen Arbeiten unterstützte und durch seine reiche Erfahrung und kunstfertige Hilfe die Herstellung der Mikrophotogramme ermöglichte.

Des weiteren danke ich Herrn Hofrath Professor Eppinger für die Erlaubniss, die Präparate des pathologisch-anatomischen Museums benutzen zu dürfen, sowie für das freundliche Entgegenkommen, das mir Herr Dr. Hennecke, Assistent des histologischen Institutes bewies.

Dem liebenswürdigen Interesse, das mein früherer Chef, Herr Professor Escherich (Wien), der Arbeit entgegenbrachte, verdanke ich zwei Fälle seiner Wiener Klinik, die er mir gütigst zur Bearbeitung überliess.

Fall I. Krankengeschichte I (Fig. 1 und 2).

Die kleine Patientin, Hermine P., wurde im November 1892 geboren, Geburt leicht, Ernährung künstlich, Dentition rechtzeitig, Laufen mit $12^1/_2$ Monaten, Aussehen und Gesundheitszustand vorzüglich bis April 1895, wo das Kind an einer heftigen Influenza mit vorherrschend bronchitischen Symptomen erkrankte. Es herrschte damals in jener Gegend eine ziemlich ausgebreitete Influenzaepidemie, ausser dem Kinde wurden auch die übrigen Hausgenossen von der Krankheit befallen. Am dritten Tage, nachdem die Kleine nach einem Krankenlager von 12 Tagen aufgestanden war, bemerkten die Eltern nach einer Verkühlung, dass das Kind am linken Bein hinkte; bald stellten sich Schmerzen im linken Knie ein, verbunden mit einer ziemlich starken Schwellung. Die Influenzaerscheinungen exacerbirten, Temperaturen bis 39,6°. Nach einigen Tagen wurde auch das rechte Knie in ähnlicher Weise ergriffen, die Kniee wurden in Beugestellung gehalten. Die ganze Attaque machte den Eindruck eines acuten Gelenkrheumatismus.

Der Process ging zurück, das Kind wurde fieberfrei. Am 5. Juni wurde die Streckung beider Kniegelenke in Narkose ohne grossen Widerstand vorgenommen und die erreichte Correctur durch Gipsverbände festgehalten.

Als am 27. Juni die Verbände entfernt wurden, zeigte sich eine bedeutende Schwellung und Schmerzhaftigkeit in den Sprung-, Mittelfuss- und Zehengelenken beider Beine. Die Beugestellung der Beine kehrte binnen kurzem zurück.

August 1895 erkrankten das linke Ellbogengelenk, sowie die linken Hand- und Fingergelenke.

September 1895. Derselbe Process rechts, sowie in beiden Schultergelenken.

Während dieser Attaquen immer hohes Fieber und Schmerzen.

Therapie: Natrium salicyl., Linimente, Einpackungen, an den unteren Extremitäten Schienenverbände, gegen die Schmerzen Chloralhydratklysmen.

Ende November wurden auch die Kiefergelenke befallen; das Kind musste durch drei Wochen künstlich ernährt werden; dabei hochgradige Schmerzen und Schwellung an allen Körpergelenken, hohe Temperaturen, Abmagerung, Kräfteverfall, Exitus bevorstehend.

Therapie: symptomatisch wie früher.

Nach 3 Wochen macht der Process Halt, Schwellung und Schmerzhaftigkeit der Gelenke nehmen ab, das Allgemeinbefinden bessert sich.

Erst März 1896 wurde das Kind fieberfrei, die Erscheinungen in den Gelenken gingen ziemlich rasch zurück.

Therapie: Tägliche Moorsalzbäder, intern Levicoquelle.

April 1896 waren die oberen Extremitäten vollständig frei, beweglich, ohne äussere Veränderung der Gelenke.

Juni 1896 waren alle Körpergelenke normal bis auf die beiden Kniegelenke, die in ihrer Contracturstellung verharrten.

Da begann ganz allmählich das linke Hüftgelenk zu erkranken, geringe Schwellung und Schmerzhaftigkeit, Temperaturen höchstens bis 38°, allmählich Fixirung in Beugestellung.

Nach 14 Tagen derselbe Process im rechten Hüftgelenke, noch latenter als im linken; nur die Beugestellung liess die Erkrankung erkennen.

Die Contracturen in den Kniegelenken hatten sich ebenfalls immer mehr ausgebildet. Dabei bemerkten die Eltern, dass auch die Sprunggelenke, die schon ganz frei beweglich waren, immer unbeweglicher und zuletzt in Spitzfussstellung fixirt gehalten wurden.

Therapie: Bäder mit Darkauer Jodsalz, heisse Bäder, Massage, Jodpinselung. Intern: Manganeisenpepton, Phosphorsalze.

April 1897: Versuch einer Streckung der Kniegelenke in Narkose, doch gelang die Streckung nur rechts unter hörbarem Krachen. Nach Abnahme des Fixirungsverbandes kehrte die Contracturstellung zurück. Von nun an tägliche Moor- und Jodbäder, ohne eine wesentliche Veränderung des Krankheitszustandes zu erzielen.

26. April 1898: Aufnahme der Patientin in die orthopädisch-chirurgische Abtheilung der hiesigen Klinik.

Anamnestisch sei noch hervorgehoben, dass das Kind hereditär weder tuberculös noch luetisch belastet ist, niemals an Leukorrhöe gelitten hat, aus einer vollständig gesunden Familie stammt; die übrigen Kinder (Halbgeschwister der Patientin) sind gesund und wohlgestaltet; das Kind selbst befand sich bisher in den günstigsten äusseren Verhältnissen und bester Pflege.

Status vom 27. April 1898: Gracil gebautes, schwächliches Kind, von den unteren Gliedmassen abgesehen normal entwickelt. Knie- und Hüftgelenke sind gebeugt gehalten.

Die Haut ist bis auf eine abnorm starke Behaarung an den Knieen und Streckseiten der unteren Extremitäten normal; Temperatur nicht erhöht.

Am Skelet keine rhachitischen Veränderungen.

Die oberen Extremitäten erscheinen völlig normal, die Gelenke haben ihre freie uneingeschränkte Beweglichkeit, die Gelenkenden nirgends verdickt.

Ebenso frei sind Kiefer- und Wirbelgelenke.

Die Wirbelsäule zeigt keine seitliche Abweichung; die Lendenwirbelsäule ist stark lordotisch gekrümmt.

Die Hüftgelenke werden beiderseits in Beugestellung fixirt gehalten.

Rechts ist eine Bewegung in der sagittalen Ebene aus einer Beugestellung von 90° nur im Ausmaass von ca. 45° im Sinne der Streckung möglich. Bei darüber hinausgehenden Bewegungen bewegt sich das Becken mit, bei Fixirung desselben stösst man unter Schmerzäusserung der Patientin auf federnden Widerstand. Geringe Abduction möglich. Rotation aufgehoben.

Links ist das Hüftgelenk in einer Beugestellung von 90° mit leichter Abduction vollständig fixirt.

An den Kniegelenken springt vor allem ihre unförmige Gestalt in die Augen. Die Musculatur ist zwar abgemagert, doch nicht hochgradig, so dass

das starke kugelförmige Vortreten der Gelenke vorzugsweise durch Auftreibung der Gelenkenden bedingt erscheint.

Beide Kniee werden rechtwinklig gebeugt gehalten, bei gleicher Stellung in den Hüftgelenken erscheint der linke Oberschenkel um mehr als 2 cm verkürzt.

Links: Starkes Vortreten der Gelenkcontouren, die Gelenkenden durch die gespannte, sonst aber normal aussehende Haut und atrophischen Muskeln mit Sehnen deutlich zu fühlen, sie erscheinen gleichmässig aufgetrieben; Exostosen oder sonstige Knoten- oder Knötchenbildung irgend welcher Art sind nicht zu tasten.

Die Patella ist fixirt, in ihrer Umrandung weder eine Schwellung noch Zottenbildungen fühlbar.

Aus der angeführten Beugestellung von 90° ist Beugung oder Streckung weder activ noch passiv ausführbar.

Rechts: Bis auf die Möglichkeit einer Beugung von wenigen Graden dieselben Verhältnisse, nur erscheint das Gelenk bei sonst gleichem Verhalten der Musculatur viel schlanker.

In den Fussgelenken ist:

Links der Fuss in starker Spitzfussstellung fixirt, die Achillessehne erscheint verkürzt, strangartig vorspringend, nur ganz leichte Pronations- und Supinationsbewegungen sind ausführbar. Das Gelenk macht einen plumperen Eindruck als normal, unter den Knöcheln erscheint die Richtungsachse des Beines nach aussen abgewichen zu sein, unter dem inneren Knöchel ist noch ein zweiter Knochenvorsprung zu tasten, der nur als die getrennte Epiphyse gedeutet werden kann. Auch der linke Unterschenkel erscheint gegen den rechten um ein geringes (1 cm) verkürzt.

Rechts: Dorsalflexion behindert, der Fuss in leichter Spitzfussstellung. etwas nach aussen abgewichen. Plantarflexion nur in ganz geringem Maasse möglich, Pronation und Supination sind viel freier.

Auf die Füsse gestellt klammert sich das Kind mit den Händen an jeden in der Nähe befindlichen Gegenstand fest und sucht dadurch die Beine zu entlasten. Diese werden in der beschriebenen pathologischen Stellung gehalten. Längeres Stehen, Alleinstehen oder Gehen unmöglich.

Die übrigen Organe sind gesund, das Herz ist nicht vergrössert, der erste Mitralton nicht scharf abgegrenzt. Geräusch nicht hörbar.

29. April: Vorsichtige Streckung des rechten Kniegelenkes in Narkose: das obere Ende der Tibia wird möglichst hervorgehebelt. Beim Strecken werden unter beträchtlichem Weichtheilwiderstand knirschende Geräusche wahrnehmbar. bei Bewegungen hat man das Gefühl sich reibender unebener Knorpel- und Knochenflächen. Fixationsgipsverband in corrigirter Stellung.

Der Eingriff wird gut vertragen. Keine Temperatursteigerung.

9. Mai: Streckung beider Hüftgelenke nach Dollinger. Streckung des linken Kniegelenkes. Tenotomie der Achillessehne, Redressement des Spitzfusses bis zur rechtwinkligen Stellung des Fusses. Am schwersten gelingt die Streckung des Kniegelenkes, unter grossem Widerstand, hörbaren knirschenden und knackenden Geräuschen und fühlbaren Zerreissungen von Adhäsionsstörungen gibt die Contractur nach. Nach der Streckung wird die Verkürzung des

linken Beines um 3 cm besonders bemerkbar, dabei leichtes Genu valgum beiderseits.

Die beiderseits rechtwinklig gestellten Füsse zeigen eine Ablenkung zur Valgusstellung, besonders links. Darauf wird in abducirter Beinstellung ein alle Gelenke umfassender, von den Zehen bis zur unteren Brustappertur reichender Gipsverband zur Fixirung der erreichten Correctur angelegt.

Auch dieser Eingriff wird ohne Reaction vertragen. Nach 2 Tagen wird die Kleine auf die Beine oder besser gesagt auf den Gipsverband gestellt, hat dabei keine Schmerzen und verbringt von nun an den grössten Theil des Tages ausser Bett.

20. Mai: Verbandwechsel. Im neuen Verband wird das rechte Sprung- und Kniegelenk freigelassen, die Unterschenkelmusculatur täglich massirt und durchgeknetet, vorsichtige passive Bewegungen; die anfänglich vorhandene Schwellung nimmt bald ab. Nach mehreren Tagen stellt sich bereits eine geringe active Beweglichkeit ein.

In Zwischenzeiten von 8—14 Tagen wird nun ein Gelenk nach dem anderen, von der Peripherie zum Centrum fortschreitend, freigegeben und bei denselben die oben geschilderte Behandlung eingeleitet.

Am 10. Juni tritt das Kind bereits am rechten Fuss mit der ganzen Sohle auf.

13. Juni: Der Rest des Verbandes wird entfernt. An allen Gelenken zeigt sich eine bedeutende Besserung der Beweglichkeit, nur das linke obere Sprunggelenk erscheint fixirt. Das linke Knie ist noch in beträchtlicher Beugecontractur ankylosirt.

Links hochgradige Plattfussstellung, die Richtungsachse des Beines weicht unter den Malleolen von der gelösten Epiphyse an nach aussen ab.

14. Juni: Nochmalige Streckung des linken Kniegelenkes, Uebercorrection des Fusses in extremer Supinationsstellung. Der Fixationsgipsverband reicht von den Zehen bis zum Trochanter.

Die Wahrnehmungen bei den früheren Streckungen wiederholen sich hier.

Bis 30. Juni wird der Verband wieder stückweise entfernt, nur bleibt diesmal der Fuss am längsten eingegipst, auch nach Entfernung des Verbandes wird der Gipsschuh erneuert.

Die früher erwähnte Therapie wird consequent fortgeführt; dazu methodische active Bewegungs- und Widerstandsübungen, tägliche Gehversuche in der Gehschwebe, heisse Bäder bis 33° und Friction der Gelenke.

5. Juli: Die Patientin steht allein, geht, an beiden Armen unterstützt, einige Schritte.

20. Juli: Der Gipsschuh wird entfernt und durch einen um 3 cm erhöhten Schuh mit einer nach aussen abfallenden, schiefen Einlage ersetzt, die Bewegungsfähigkeit bessert sich von Tag zu Tag.

1. August: Das Kind geht mit einem Stock allein.

Einige Tage darauf versucht es auch diese Stütze zu entbehren und ist am

15. August bereits im Stande, grössere Strecken allein zu gehen, die Treppen langsam hinauf- und hinabzusteigen.

20. August: Die Kleine wird den Eltern zur Erholung übergeben und eine orthopädische Weiterbehandlung nach einigen Monaten in Aussicht genommen.

Das Kind steht aufrecht mit 3 cm hoch unterlegtem linken Bein. Das Allgemeinbefinden ist recht gut. Die Musculatur der Beine hat an Umfang zugenommen.

Die Hüftgelenke stehen noch in leichter Beugung mit compensirender Lendenlordose, können frei ohne Mitbewegung des Beckens gebeugt werden. Eine weitere Streckung ist weder activ noch passiv möglich (starke Spannung der Fascia lata). Der Trochanter steht beiderseits unter der Roser-Nélaton'schen Linie. Die Abduction ist fast unbehindert.

Das rechte Knie ist beinahe gestreckt, die Tibia etwas subluxirt, die Gelenkenden erscheinen geringgradig aufgetrieben und in ihren Contouren hervortretend. Die Patella beweglich, Beugung bis über 90° und die entsprechende Streckung ausführbar. Das linke Knie macht einen stärker deformirten Eindruck, bei gleicher Muskelstärke springt es in seinen Umrissen viel stärker vor, dabei ist nirgends eine Schwellung oder teigige Infiltration, noch irgend welche Knotenbildung bemerkbar. Die aufgetriebenen Gelenkenden sind überall leicht durchzutasten. Die Patella liegt der Innenseite des äusseren Condylus auf, gestattet nur sehr geringe Verschiebungen, wobei rauhes Reiben zu fühlen ist.

Bewegungen sind nur im Sinne der Beugung in einem Ausmaass von wenigen Graden möglich.

An beiden Knieen leichte Valgusstellung.

Von den Sprunggelenken kommt das rechte einem normalen ziemlich nahe, die Beweglichkeit des oberen Sprunggelenkes erreicht fast das normale Ausmaass, die des unteren ist ganz normal, nur das Abweichen des Fusses unter den Knöcheln in die Valgusstellung erinnert an den durchgemachten Gelenkprocess und seine Folgeerscheinungen.

Das linke Sprunggelenk zeigt schwerere Veränderungen, es erscheint dicker und unförmiger. Unter dem inneren Knöchel ist der schon erwähnte Knochenvorsprung noch deutlicher zu fühlen, seine Entfernung vom Knöchel ist über $^1/_2$ cm. Darunter erscheint der Fuss stark nach aussen abgewichen (Plattfussstellung). Das obere Sprunggelenk ist bei rechtwinkliger Stellung des Fusses vollständig fixirt, ohne irgend welche active oder passive Bewegung zuzulassen, im unteren Sprunggelenke können kleine Pro- und Supinationsbewegungen ausgeführt werden.

Was endlich die Verkürzung des linken Beines anlangt, so ergibt die Messung, dass insbesondere der linke Oberschenkel daran am meisten betheiligt ist. Bei horizontal stehendem Becken steht das linke Knie über 2 cm höher als das rechte. Da nun das Hüftgelenk verhältnissmässig wenig betroffen scheint, die Trochanteren keine Höhendifferenz aufweisen, so muss der Grund der Verkürzung wohl im Kniegelenke gesucht werden und dies um so mehr, als ja hier die Epiphysenlinie des Femur zum grössten Theile in den Gelenkraum fällt. Hier ist es also durch den schweren Gelenkprocess zu einer Schädigung der Epiphysenlinie und damit zu einer Störung des Längenwachsthumes des Knochens gekommen, so dass derselbe in den 2 Jahren, die seit dem Ablauf des Processes verflossen sind, um die angegebene Grösse im Wachsthum zurück-

geblieben ist. Was die Art der Störung anlangt, so ist mit grösster Wahrscheinlichkeit anzunehmen, dass es sich um eine Lösung der Epiphyse handelte, herbeigeführt durch den Gelenkprocess, der später zur theilweisen knöchernen Verwachsung und damit zur Functionsstörung der Epiphysenlinie geführt hat.

Nach 2 Jahren wurde wegen recidivirter Contracturstellung des linken Kniees wieder eine Streckung mit plastischer Verlängerung der Beugesehnen gemacht. Darauf Verordnung eines Schienenhülsenapparates mit Braatz'schem Sector und Säbelklinge. Das Kind hat sich gegenwärtig ganz erholt, geht sehr gut; keine Recidive.

Fall II. Krankengeschichte II.

Franziska S., 10½ Jahre, Aufnahme 20. September 1894. Viertes legitimes Kind, Geburt normal, künstlich ernährt, kam mit 4 Monaten „auf die Kost", von da sehr vernachlässigt mit 2 Jahren zur Mutter zurück; hochgradige Rhachitis mit Rückgratsverkrümmung und Thoraxdeformitäten. Lernte erst mit 6 Jahren gehen, hat Morbilli und Pertussis durchgemacht. Seit 2 Tagen klagt das Kind über Schmerzen im Knie, kann nur schwer und mit Schmerzen gehen; seit gestern sind auch die Kniee angeschwollen und besteht Fieber.

Mutter gesund. — Vater gesund.

Sechs Kinder (davon sind zwei in frühester Kindheit an Magendarmkatarrh, eines an Kinnbackenkrampf gestorben, zwei sind gesund).

Wohnung trocken.

Status praesens vom 21. September 1894: Kleines schwächliches blasses Kind, in den Achselhöhlen und Leistenbeugen linsengrosse Drüsen fühlbar.

Sowohl am Thorax, wie an der Wirbelsäule und den Extremitätenknochen ausgesprochen rhachitische Veränderungen (rhachitische Skoliose, Decurvationen, aufgetriebene Epiphysen).

Beide Kniegelenke stark geschwellt, beiderseits Ballottement der Patella, Fluctuation; Beweglichkeit nicht wesentlich behindert, leichte Schmerzhaftigkeit.

Patientin kann mühsam gehen.

Die übrigen Gelenke keine Abnormitäten.

Patellarsehnenreflexe normal.

Puls klein, frequent, regelmässig.

Herzdämpfung normal, Töne rein, Temperatur 37,8.

Milz percussorisch vergrössert, nicht palpabel.

Nervensystem, Sinnesorgane, Respirationsapparat, Verdauungstract, Harn- und Geschlechtsorgane normal.

22. September: Umfang der Kniegelenke rechts 27, links 25½ cm, Rachen blass.

23. September: Belegte Zunge, Rachen etwas geröthet, heute normale Temperatur.

24. September: Gestern Nachmittag 38,9, Kniegelenke schmerzhaft, bei Druck auf die gefüllten Recessus deutliche Crepitation.

25. September: Temperatur 39,2, Status id.

27. September: Temperatur 38, weniger Schmerzen.

28. September: Temperatur über 38°, keine Gelenkschmerzen.

29. September: Patientin kann das rechte Knie nicht völlig strecken, 38,1, belegte Zunge, geröthete und geschwellte Tonsillen.

1. October: Kind fieberfrei, grosse Schmerzen in den Gelenken, kann nur schwer strecken. 2 g Salipyrin pro die ($4 \times 0{,}5$).

2. October: 3 g Salipyrin pro die ($6 \times 0{,}5$).

3. October: Gelenke weniger geschwollen, Schmerzen geringer, bei Druck auf den oberen Recessus rechts deutlich Crepitation.

5. October: Patientin steht auf, kann ohne sehr grosse Schmerzen etwas gehen.

12. October: Täglich 3 g Salipyrin, noch immer Ballottement der Patella.

22. October: Status id. Patientin wird entlassen, Exsudat geringer, doch noch immer vorhanden.

Fall III. Krankengeschichte III (Fig. 8, Tafel I, 1, 2; II, 1; III, 1).

Ludmilla M., 8 Jahre, Aufnahme 28. October.

Siebentes Kind, legitim, Geburt schwer, ohne Kunsthilfe rechtzeitig.

Zähne mit 9 Monaten, Laufen mit 12 Monaten.

Im vierten Jahre Keuchhusten, 3 Monate darauf Masern.

Im heurigen Frühjahr litt die Patientin an Gelenkrheumatismus, war durch 3 Monate bettlägerig, hat sich seither nicht wieder erholt.

Die Mutter gibt an, dass seit 2 Monaten die Gelenke geschwellt seien, Patientin kann die Finger nicht ganz schliessen. Seit 8 Tagen gesellen sich wieder Schmerzen in Hand und Fussgelenken dazu, Schwellungen nehmen zu.

Bei grösseren Bewegungen klagt das Kind über Herzklopfen und kurzen Athem, verspürt am ganzen Körper starkes Jucken.

Neun Kinder, davon starben zwei an „Fraisen", die übrigen gesund.

Vater gesund, Mutter anämisch.

Status praesens, 29. October 1902: Mittelgrosses, zart gebautes, schlecht genährtes Kind. Nimmt meist Rückenlage ein, Psyche wenig entwickelt; auffallend sind die gerötheten, geschwollenen und schmerzhaften Gelenke.

Die Sprung-, Knie-, Schulter- und Handgelenke sind beträchtlich geröthet und geschwellt und verursachen bei Druck und Bewegungen beträchtliche Schmerzen.

Am Hals und Nacken und in inguine vergrösserte Drüsen. Patellarsehnenreflexe normal. Mund- und Rachenschleimhaut nicht geröthet. Die Herzdämpfung beginnt am oberen Rand der dritten Rippe, reicht rechts bis zum linken Sternalrand, links einen Finger breit über die Mammillarlinie, Herztöne rein und begrenzt.

Lungen, Milz, Leber, Abdomen normal. Harn normal.

31. October: Patientin bekommt täglich $4 \times 0{,}5$ Aspirin.

3. November: Beginn der Fangokur, Hand- und Sprunggelenke werden eingewickelt und 8 Stunden darin belassen.

4. November: $2 \times 0{,}5$ Aspirin, Fango wird fortgesetzt.

8. November: Bei genauer Untersuchung fühlt man in Knie- und Handgelenken die verdickten Kapselfalten.

13. November: Fangokur wird fortgesetzt. Bewegungen werden in den Handgelenken ohne Schmerzen ausgeführt.

24. November: Während in den Handgelenken schon ausgiebige Bewegungen schmerzlos ausgeführt werden können, sind die Kniegelenke auch in Ruhelage noch schmerzhaft.

31. November: Keine wesentliche Aenderung.

15. December: Geringe Schmerzen im Knie, Bewegungen frei, Fango wird ausgesetzt.

18. December: In Narkose wird das rechte Kniegelenk am unteren Rande der Patella 3 cm breit eröffnet, die Kapsel ist reichlich mit Fett umgeben, besonders zwischen der Fibrosa und Synovialis reichliche Fettmassen. Nach Eröffnung der Synovialis drängen sich kleine röthliche Zotten und Fetttrauben in den Schnitt. Mit der Scheere wird ein Stückchen der Synovialis mit daranhängendem Fett- und Zottengewebe entfernt.

Die Gelenkkörper, soweit man sie sah, glatt überknorpelt.

Schluss der Kapsel durch Seidenknopfnähte, Hautnaht.

22. December: Entfernung der Nähte, Heilung p. p.

27. December: Patientin steht auf, geht ohne Schmerzen.

Status vom 3. Januar 1903: Alle Bewegungen in den Gelenken schmerzfrei, uneingeschränkt sowohl bei Rückenlage wie in belastetem Zustand.

Finger- und Zehengelenke zeigen normale Configuration.

Handgelenke leicht geschwellt, am Handrücken stellenweise polsterige teigige Schwellungen. Die Hand setzt sich nicht so scharf gegen den Unterarm ab als normal (Froschhand). Bei Bewegungen fühlt man ein knisterndes Geräusch, das in der Qualität an das Reiskörnerknattern bei der Tendovaginitis erinnert. Bewegungen frei, schmerzlos, Kraft normal.

Ellbogen zeigen ebenfalls freie schmerzlose Bewegungen, zu beiden Seiten des Olecranon leichte Schwellung, Geräusche wie oben.

Das Gleiche in den Schultergelenken. — Hüftgelenke frei.

Die Kniegelenke zeigen an dem Rande der Patella allseitig bedeutende Verdickungen der Kapselfalten. Diese Stellen repräsentiren sich als polsterige Vorwölbungen, bei deren Betastung man ganz deutlich die Verdickungen der Kapselfalten wie die Vermehrung des periarticulären Gewebes als verschiedene weiche, ungleichartige Resistenzen durchfühlt, die oben geschilderten Geräusche sind auch hier, doch kaum in viel stärkerem Maasse als sie bei normalen Gelenken gelegentlich gefunden werden, vorhanden.

Bewegung frei.

Sprunggelenke in der Form noch von der Norm leicht differirt, um die Knöchel nicht scharf contourirt, sehr wenig Schwellung, Bewegungen frei wie oben.

Gang vollständig normal, Patientin springt gut auf einem Bein.

Puls arhythmisch.

12. Januar: Patientin wird gebessert entlassen.

Fall IV. Krankengeschichte IV. Klinik Escherich, Wien (Fig. 4).

Emil U., 4 Jahre.

Fünftes Kind, Kostkind, Entwickelung normal.

Vor 3 Jahren Masern und ebenso dieses Jahr im Juli. Das Kind ist damals 8 Tage gelegen. Beim Aufstehen bemerkt die Mutter einen schlechten

Gang (Hinken). Von da abwechselnde Besserungen und Verschlechterungen den ganzen Sommer hindurch. Vor 3 Wochen, nach einer Bahnfahrt bemerkt der Arzt Schwellungen an den Knieen, Fussgelenken und Handrücken ohne Röthung und Schmerzen, es bestand zeitweise Fieber.

Der Zustand soll sich verschlimmert haben, so dass das Kind nur sehr schlecht gehen kann, wegen mangelhafter häuslicher Pflege Abgabe ins Spital (St. Anna-Spital Wien).

Gewichtsabnahme, Nachtschweisse.

Wohnungs- und Ernährungsverhältnisse dürftig.

Status praesens 9. October 1902: Schwächlicher, wenig gut genährter Knabe, unsicherer Gang, Haut sehr blass, rein, vereinzelt Zeichen Scrophulose.

Kein Fieber.

Zeichen von Rhachitis (Rosenkranz).

Schwellung des linken Handgelenkes besonders am Handrücken, teigig anzufühlen, rechtes Knie, Epiphysen desselben stark vortretend.

Lymphdrüsen überall fühlbar.

Patellarsehnenreflexe gesteigert.

Rachen, Lungen normal.

Puls kräftig, regelmässig, Herzspur normal, Töne laut, begrenzt.

Ueber der Herzbasis zuweilen ein leises systolisches Geräusch hörbar, Harn lichtgelb, specifisches Gewicht 1017.

Decursus: 10. October: Schmerzen in den Knieen dauern fort.

Allgemeinbefinden gut. $3 \times 0{,}1$ Methylenblau.

14. October: $4 \times 0{,}5$ Aspirin.

16. October: $6 \times 0{,}5$ Aspirin.

Beide Kniegelenke geschwellt, vollständige Streckung des rechten Kniees nur unter grossen Schmerzen möglich.

23. October: Beginn der Fangoeinpackungen täglich.

6. November: An der Herzspitze noch Geräusche.

7. November: Pulmonalton deutlich accentuirt.

8. November: Patient kann nicht mehr gehen, Fango fortgesetzt.

15. November: Gelenke werden in Mittelstellung steif gehalten.

2. December: Befinden verschlechtert sich. Mesothanbehandlung (Einreibung Mesothan, Ol. oliv. ana).

10. December: Es wird auch das rechte Hüftgelenk ergriffen.

15. December: Nach Mesothan Salicylprobe im Harn positiv.

Der Process greift auf das linke Hüftgelenk über.

Therapie ohne Erfolg.

Fall V. Krankengeschichte V.

Josepha K., $6^{8}/_{12}$ Jahre, Aufnahme 18. April 1894.

Viertes Kind, legitim, Geburt normal, Brustkind durch 1 Jahr, gesunde, kräftige Entwickelung, Dentition im sechsten Monate, Gehen mit 12 Monaten.

Im Mai vorigen Jahres soll sich das Kind stark erhitzt im Freien auf den Boden gelegt und dort eingeschlafen sein. Kurz darauf bekam es Fieber, hustete, wurde schwer krank und lag nach Angabe des behandelnden Arztes

durch 6 Wochen an einer Rippenfellentzündung im Bette. Es klagte dabei über Schmerzhaftigkeit am ganzen Körper, besonders über der Brust, als es zum erstenmale wieder aufstand, konnte es nicht gehen, klagte über Schmerzen in Knie- und Fussgelenken, anfänglich halten es die Eltern für einen Schwächezustand infolge der schweren Krankheit und des langen Bettliegens. Das Kind erholte sich, sah gut aus bei entsprechender Esslust, doch dauerte die Schmerzhaftigkeit in den Beinen und die Unfähigkeit zu gehen, auch weiterhin fort; zugleich bemerkten die Eltern, dass alle „Knöchel" am Kinde, besonders Knie- und Fussgelenke sehr geschwellt und auf Druck schmerzhaft waren. Ausserdem Schmerzen um die Brust beim Aufheben. 5—6 Monate konnte das Kind keinen Schritt gehen, musste getragen werden; die Hände waren immer frei. Erst im Herbste begann das Kind wieder zu gehen, geht jetzt ganz gut, wird aber häufig müde, muss sich oft setzen. Die Schwellungen an den Beinen wechseln, bald mehr bald weniger. Witterungswechsel machen sich fühlbar.

Keine sonstigen Beschwerden (Esslust, Stuhl in Ordnung, subjectives Befinden gut).

Mutter und Vater gesund, vier Kinder, eines gestorben an Fraisen, die beiden anderen gesund, Wohnung im Winter ziemlich feucht.

Status praesens vom 19. April 1894: Ziemlich grosses, mässig genährtes, gut aussehendes Kind.

Mikropolyadenie.

Beide Sprunggelenke deutlich geschwollen, greifen sich teigig an, sind nicht schmerzhaft, Hauptschwellung am äusseren Knöchel, eine noch stärkere Schwellung zeigen beide Kniegelenke besonders in den obersten Partien.

Deutliches Ballottement der Patella. Nicht schmerzhaft.

Die übrigen Körpergelenke frei. Keine rhachitische Deformation zu sehen, Patellarsehnenreflexe sehr lebhaft.

Zunge etwas belegt, cariöse Zähne. Tonsillen geschwellt, wenig geröthet. Beiderseits stecknadelkopfgrosse, grauweisse Belege.

Puls regelmässig, kräftig, kräftiger Herzspitzenstoss im V. I.-R., $1^1/_2$ cm ausserhalb der Mammillarlinie.

Herzdämpfung etwas nach links verbreitert, Beginn am oberen Rand der IV. Rippe.

II. Pulmonalton gespalten, sonst die Töne normal.

Temperatur normal, ebenso Respiration und Lungenbefund.

Leberdämpfung normal.

Milz nicht fühlbar, percussorisch nicht vergrössert.

Abdomen aufgetrieben.

Gang normal.

20. April: In der Nacht zweimal erbrochen.

Bei Bewegungen, besonders im rechten Kniegelenk, ein leichtes Crepitiren, Beugung und Streckung im ausgiebigen Maasse ohne Schmerzen ausführbar. Jodkal. 5 : 200. — Massage mit Ung. Kal. jodat.

21. April: Die Gelenkschwellungen nehmen ab.

Umfang des Knies über der Patella r. : l. = 28,5 : 23,5.

Umfang über dem Fussgelenk r. : l. = 17,5 : 17,2.

23. April: Knacken im rechten Knie noch fühlbar.

24. April: Kind ausser Bett, Harn normal.

28. April: Ballottement noch vorhanden.

30. April: Das rechte Kniegelenk sehr abgeschwollen, das linke mehr geschwellt.

1. Mai: Massage und Einwickelung.

4. Mai: Abnahme der Schwellung.

5. Mai: Kein Ballottement, Schwellung nur noch im Recessus über dem Gelenk.

7. Mai: Das rechte Kniegelenk fast normal, links noch Schwellung des Recessus. Ein Knacken schon seit mehreren Tagen.

10. Mai: Alle Gelenke normal.

14. Mai: Geheilt entlassen.

Fall VI. Krankengeschichte VI.

Max Fr., $10^{10}/_{12}$ Jahre, Aufnahme 7. Juli 1900.

Legitimes Kind; fünfte Geburt, schwer, jedoch ohne Kunsthilfe. Brustkind durch $1^1/_2$ Jahre, war immer kräftig. Im vierten Jahre Keuchhusten. Die Mutter bemerkte gelegentlich einer Verletzung am Hinterkopf, dass das Kind leicht und lange blute. War wegen Blutungen nach Zahnextractionen zweimal im Spital aufgenommen.

Vor 6 Jahren erkrankte es an einer Schwellung des rechten Kniees, verbunden mit grosser Schmerzhaftigkeit; nach einiger Zeit liessen die Erscheinungen im Knie nach und traten dafür im Sprunggelenk auf. Nach 3 Wochen Heilung.

Seit dieser Zeit häufig derartige Gelenkerkrankungen nacheinander an Hand- und Fussgelenken.

Vor 6 Tagen wieder Schmerzen im rechten Knie, starke Schwellung. Seit gestern Schmerzhaftigkeit und Schwellung in der linken grossen Zehe.

Drei Geschwister starben, eines an Tuberculose.

Fünf gesund. Mutter leidet häufig an Gicht, Vater Rheumatiker, eine Schwester desselben starb an Tuberculose. Wohnung gut.

Status praesens vom 8. Juli 1900: Grosser kräftiger Knabe von blasser Hautfarbe, Temperatur normal. Leichter Strabismus, klonische Zuckungen der oberen Extremitäten und des Gesichtes, Schwellung des rechten Knies, subcutane Blutaustritte an den Unterschenkeln.

Patellarsehnenreflexe schwer auslösbar.

Starker Tremor der Zunge.

Herzgrenzen normal, Spitzenstoss stark, Herztöne über den Ventrikeln dumpf, regelmässig, Puls mässig voll, ziemlich kräftig, rhythmisch. An den Lungen keine besonderen Schalldifferenzen, links hinten um den Angulus scapulae herum verschärftes Athemgeräusch, rechts hinten von der Spina bis zum Angelus bronchiales Exspirium; Lungengrenzen normal, verschieblich; Abdomen etwas eingesunken, Morgens druckempfindlich, Stuhl regelmässig und im Harn Acetessigsäure.

Das rechte Knie auf das Doppelte seines Umfanges vergrössert, teigige weiche Schwellung; die Kniescheibe tanzt. Druckschmerzhaftigkeit nur am

Oberschenkel, Knarren bei seitlichem Zusammendrücken des Kniees. Active und passive Bewegungen nicht schmerzhaft.

An den Unterschenkeln grünlich verfärbte Blutaustritte im Unterhautzellgewebe von Linsen- bis Bohnengrösse.

11. Juli: Patient klagte gestern über Schmerzen im linken Sprunggelenk, kein Fieber. Beide Gelenke feucht eingepackt. Knie Compressionsverband. Heute keine Schmerzen.

12. Juli: Die Schwellung bedeutend zurückgegangen, die Kapsel fühlt sich nicht verdickt an.

13. Juli: Kein Fieber, Schwellung weich, leicht fluctuirend, Ballottement.

14. Juli: Schwellung geht mit Compressionsverband und Jodpinselung zurück.

22. Juli: Status id. Abnahme des Ergusses.

7. August: Im Gelenk noch immer Flüssigkeit, Beweglichkeit frei, kein Schmerz.

9. August: Patient stand auf, Schwellung des rechten Kniees stärker.

10. August: Massage.

15. August: Der Erguss geht unter täglicher Massage zurück.

19. August: Seit gestern Abend Klagen über Schmerzen im linken Ellbogengelenk. Dasselbe ist stark geschwollen und infolge der Schmerzhaftigkeit kaum beweglich. Umfang über dem Olecranon 23 cm; Natr. salic.; Schienenverband.

20. August: Patient bekam gestern $6 \times 0{,}5$ g Natr. salic. Die Schmerzen besserten sich gegen Abend, heute ist ein Rückgang des Ergusses im Ellbogengelenk zu constatiren; bei geringer passiver Bewegung keine Schmerzen.

21. August: Die Behandlung des Kniees wurde gestern ausgesetzt, heute ist der Erguss grösser.

22. August: Die erkrankten Gelenke werden mit Salicylvasogen massirt, Erguss geht zurück.

24. August: Nach Aussetzen der Massage sind beide Gelenke stärker geschwollen.

29. August: Besserung des Kniees schreitet fort, Ellbogengelenke frei.

2. September: In den letzten Tagen ist der Erguss im Knie trotz täglicher Massage wieder stärker geworden, doch ist die Beweglichkeit frei und sind keine Schmerzen vorhanden.

2. September: Entlassen.

8. October: Wegen Recidivs wieder aufgenommen.

Seit der Entlassung besuchte Patient die Schule. Plötzlich Schmerzen in Hand- und Fingergelenken. Grosse Schmerzhaftigkeit ebenso in der grossen Zehe rechts. Fieber.

Status praesens 9. October, siehe Status 8. Juli: Das linke Ellbogengelenk mächtig geschwollen, ebenso Hand- und Fingergelenke rechts und grossen Zehe links; die alte nicht schmerzhafte Schwellung des rechten Kniees persistirend.

Puls kräftig, Herzaction sehr kräftig, Spitzenstoss hebend, Herzgrenzen normal, I. Mitralton sehr dumpf, langgezogen, der II. accentuirt, klappend; II. Pulmonalton accentuirt; Aortentöne rein.

10. October: 3 g Natr. salic., hochgradige Schmerzen.

11. October: Bedeutende Besserung, Ellbogengelenk heiss anzufühlen, Fieber bis über 38, heftiges Nasenbluten.

14. October: 38,8 trotz Salic. Pulsarhythmie. Harn kein Eiweiss.

15. October: 4 g Natr. salic., darauf Aufhören der Schmerzen. Schwellung besteht.

17. October: Patient fieberfrei.

21. October: Entlassen. Schwellung im Knie besteht fort.

27. November: Wiederaufnahme.

Seit 2 Tagen Schmerzen in beiden Sprunggelenken und rechts in den Zehen.

Schmerzen im linken Fussgelenk und im I. Metatarsophal.-Gelenk des rechten Fusses; Regio retromalleolaris sin. stark geschwellt, nicht geröthet, sehr schmerzhaft.

Puls kräftig, rhythmisch.

Herztöne dumpf, begrenzt; II. Pulmonalton gespalten, Herzdämpfung etwas nach rechts verbreitert.

Im Harne keine abnormen Bestandtheile.

Das rechte Knie zeigt eine noch von der ersten Attaque herrührende Schwellung und sind bei Verschiebung der Patella deutlich Rauhigkeiten zu fühlen.

22. November: Patient erhält Methylenblau.

23. November: Schmerzen bis auf einen kleinen Bezirk in der Gegend des linken äusseren Malleolus geschwunden.

Die Schwellung besteht nach wie vor.

24. November: Patient schmerzfrei, steht auf.

29. November: Recidiv. Temperatur 37,9. Das linke Ellbogengelenk, das schon vor 1 Monat Sitz eines rheumatischen Processes war, ist abermals sehr schmerzhaft, mächtig geschwellt. Steht in Mittellage; grosse Schmerzhaftigkeit.

30. November: Schmerzen und Schwellung im linken Handgelenk.

1. December: Trotz 3 g Salic. noch immer Schmerzen.

1. December: Schmerzen und Schwellung der Handgelenke geschwunden. Linkes Ellbogengelenk noch immer stark geschwellt und schmerzhaft.

Täglich 3 g Natr. salic.

4. December: Gestern wurde an der Stelle der deutlichsten Fluctuation am linken Ellbogen eine Probepunction ausgeführt und trotzdem sich die Nadel im freien Gelenkraum befand, konnte nur etwas Blut aspirirt werden.

15. December: Schwellung im Ellbogen zurückgegangen, die Schwellung im Kniegelenk unverändert.

27. December: Patient klagt über Schmerzen im Metatarsophalangealgelenk der linken grossen Zehe, wurde auf Verlangen der Eltern entlassen.

Fall VII. Krankengeschichte VII (Fig. 5 und 8).

Karl D., 4 Jahre. Aufnahme 3. October 1898.

Rechtzeitige leichte Geburt, Brustkind durch 6 Monate, Dentition mit 9 Monaten, Laufen mit 15 Monaten. Mit einem halben Jahre Fraisenanfälle.

War bis vor 1 Jahr gesund.

Die Krankheit setzte subacut ein, ohne Erbrechen, ohne Krämpfe, ohne vorausgegangene Infectionskrankheit.

Die Krankheitsursache glaubt die Mutter in Verkühlung zu finden, der sich der Patient einmal aussetzte, als er stark in Schweiss war; darnach Beginn der Erkrankung.

Zuerst Nackensteifigkeit, der Hals konnte nicht mehr gedreht werden, auch die Weichtheile des Halses waren druckempfindlich, darauf Schmerzen in den Beinen, Unmöglichkeit zu gehen, bald darauf vor 3 Monaten Anschwellung der Fuss- und Handgelenke.

Kein Husten, Appetit gering, Schlaf unruhig; von der Mutter wurden keine Drüsenschwellungen bemerkt.

Zwei Geschwister ganz gesund.

Von Seiten der Eltern keine tuberculöse Belastung, keine Lues.

Wohnung feucht.

In der Gegend, wo der Patient zu Hause ist, gibt es sehr viele gichtische Leute.

Status praesens vom 4. October 1898: Bleiches, mageres, entkräftetes Kind, das besonders durch seine Skeletveränderungen auffällt.

Die linke Hüfte steht höher, der Oberschenkel wird adducirt und nach innen rotirt gehalten, dazu leichte Beugung.

Aus dieser Lage sind leichte Beugung und Streckung activ und passiv möglich, bei stärkeren Bewegungsversuchen geht das Becken mit. Abduction und Rotation behindert, bei forcirten Versuchen Schmerzen. Das rechte Bein wird im Hüftgelenk gestreckt gehalten.

Stärker deformirt erscheint das rechte Knie.

Ziemlich starke Schwellung, doch sind Bewegungen ausführbar.

Beide Sprunggelenke, namentlich das linke, stark geschwollen. Fluctuation fühlbar, die Haut darüber blass, von dilatirten Venen durchzogen, Bewegungen möglich, die Phalangealgelenke beider Füsse sind geschwellt.

Schultergelenke frei.

Ellbogengelenke beiderseits leicht geschwellt, die Gelenkenden des Ober- und Unterarmes erscheinen verdickt.

Bei Drehbewegungen fühlt man beiderseits Knacken.

Handwurzelgelenk stark aufgetrieben, Erguss nachweisbar.

Alle Fingergelenke knotig verdickt, stark geschwellt, theilweise geröthet. Faustformen unmöglich.

Drehungen des Kopfes, sowie Beugung nach vorn und hinten activ kaum ausführbar, bei passiven Bewegungen Schmerzen.

An der hinteren Rachenwand kein Knochenvorsprung.

Rhachitischer Thorax.

Die seitlichen Halslymphdrüsen erbsengross, hart anzufühlen.

Ebenso die Axillardrüsen.

Patellarsehnenreflexe lebhaft, Augenmuskeln und Pupillen normal, Puls kräftig, frequent, Spitzenstoss 3 cm ausserhalb der Mammillarlinie im IV. I.-R., Herzdämpfung und Töne normal.

Kein Milztumor.

Patient kann nur unterstützt einige Schritte mit gebeugtem Knie und Hüftgelenken machen.

7. October: Das Radiogramm der rechten Hand lässt erkennen, dass die Gelenkenden nicht aufgetrieben sind, dass aber in der Umgebung des Gelenkes eine Gewebsverdichtung besteht, die vermuthlich die Gelenkskapsel betrifft. Therapie: Soolbäder, Kal. jodat. Vorübergehende Verdauungsstörung.

9. October: Die Hände werden durch Soolbäder scheinbar etwas freier beweglich.

13. October: Die Bäderbehandlung wird fortgesetzt, die Sprunggelenke etwas weniger schmerzhaft.

17. October: Heisse Soolbäder waren auf den Grad der Schwellung bisher ohne Effect, innerlich Kal. jodat.

19. October: Die rechte Hand und beide Füsse werden mit Jodvasogen eingerieben, Massage, Compressionsverband.

20. October: Patient schläft Nachts wenig, tagsüber ist er sehr munter, Appetit gut, schleimige Stühle.

21. October: Patient hat Schnupfen und Fieber.

23. October: Belege auf den Tonsillen. Bacterioskopische und culturelle Untersuchung documentiren eine Diphtherieinfection.

26. October: Injection von Heilserum Baldauf 1500 A.-E.

28. October: Abendliche Temperatursteigerungen, remittirender Typus, die Schwellungen an den Händen weich, bei Bewegungen, besonders rechts Crepitation.

29. October: Rachen normal.

31. October: Punction des rechten Handgelenkes, Verpflanzung auf Nährböden. Die Flüssigkeit war spärlich mit Blut tingirt.

1. November: Patient hustet, über beiden Lungen diffuse, schnurrende Ronchi. Therapie: Jodvasogen, Bäder, Compressionsverbände, Massage.

2. November: Auf Verlangen der Eltern ungeheilt entlassen. Culturversuch negativ.

Nach einer späteren Mittheilung des Vaters wurden die Anschwellungen immer grösser, das Kind konnte sich immer weniger rühren, dazu kamen grosse Schmerzhaftigkeit in allen Gelenken und Schlaflosigkeit. Der Versuch einer Kaltwasserkur brachte keine Aenderungen.

„Es war alles umsonst, bis das Kind am 7. April 1901 gestorben ist in Fraisen."

Fall VIII. Krankengeschichte VIII (Fig. 6 und Tafel III, 2, 3).

Franz A.; $6^{7}/_{12}$ Jahre; Aufnahme 1. Juli 1901.

Fünftes legitimes Kind, normale rechtzeitige Geburt, Brustkind durch 3 Monate, dann künstlich ernährt. Dentition rechtzeitig, Gehen mit 1 Jahr.

Im Alter von 6 Monaten litt das Kind an Keuchhusten, welche Erkrankung von Mai bis November andauerte.

Im Herbst 1898 machte das Kind Masern durch und anschliessend daran trat zuerst eine Schwellung des einen Kniegelenkes ein, worauf sich rasch

unter grossen Schmerzen Schwellungen an den verschiedensten Gelenken des Körpers anschlossen. Es wurden erfolglos die verschiedensten Mittel gegen diese Erkrankung angewandt, so auch eine hydropathische Kur. Angeblich soll sich der Zustand bei Eintritt der wärmeren Jahreszeit bedeutend bessern, während sich derselbe beim Eintritt feuchter Witterung rasch verschlimmert. Da auch die Hüft- und Kniegelenke von der Erkrankung befallen sind, vermag sich der Patient nur sehr schwer fortzubewegen, steht und geht nur dann, wenn er sich anhalten kann, dabei werden Hüft- und Kniegelenke stets in Beugestellung fixirt gehalten.

Die einmal eingetretenen Gelenkschwellungen sind von Beginn an in gleichem Masse vorhanden; ferner besteht eine Aufgedunsenheit im Gesichte. Ein Geschwister lebt und ist gesund.

Eltern gesund. Wohnung trocken.

Status praesens vom 2. Juli 1901: Schwächlicher, abgemagerter Knabe, das Auffallendste an dem Kinde sind die Gelenkveränderungen, die ihm selbständiges Stehen und Gehen ganz unmöglich machen.

Im Gesichte fällt eine bedeutende Gedunsenheit auf, die insbesondere an den Augenlidern und in der Umgebung des Mundes stark hervortritt. An den übrigen Stellen fehlen die Oedeme. Die Haut ist sehr blass. Am Rücken eine abnorm starke Behaarung; Temperatur normal. Am Skelet keine rhachitischen Veränderungen. Im Vordergrunde der Symptome stehen die Gelenkschwellungen. Beide Knie- und Hüftgelenke werden gebeugt gehalten, woraus eine typische Haltung des Patienten resultirt. Auf die Füsse gestellt, klammert sich der Knabe ängstlich an jeden in der Nähe befindlichen Gegenstand fest und sucht dadurch die Beine zu entlasten.

Die Gelenke erscheinen nicht nur geschwellt, sondern völlig deformirt. Diese Deformationen treten um so deutlicher hervor, als die Muskelpartien zwischen den Gelenken stark atrophisch sind, so dass die Gelenksschwellungen eine spindelförmige Gestalt erhalten.

Die Conturen der Gelenkenden treten stark hervor, durch die gespannte Haut und atrophischen Muskeln und Sehnen sind die Gelenkkörper deutlich zu fühlen. Sie erscheinen ziemlich gleichmässig aufgetrieben. Exostosen oder sonstige Knotenbildungen irgendwelcher Art sind nicht zu tasten; ebensowenig sind Zottenbildungen durchzufühlen.

In sämmtlichen befallenen Gelenken ist bei passiven Bewegungen ein lautes Krachen zu hören und zu fühlen, desgleichen fühlt man ein rauhes Reiben.

Bei der Palpation der geschwollenen Gelenke ist vielfach Fluctuation nachzuweisen, besonders schön am rechten Kniegelenk. Von diesen Veränderungen sind befallen:

Beide Schultergelenke, beide Ellbogengelenke, ferner besonders schön sämmtliche Phalangealgelenke, die Hüftgelenke im hohen Grade, die Kniegelenke und Sprunggelenke. Relativ frei sind die Zehengelenke, ganz frei die Kiefergelenke.

Die Wirbelsäule weist eine gewisse Steifigkeit auf, so dass passive Streckung der Halswirbelsäule dem Patienten Schmerzen bereitet, sonst weder eine skoliotische, noch lordotische oder kyphotische Abweichung der Wirbelsäule constatirbar.

Die Gelenkdeformationen bringen naturgemäss eine hochgradige Beschränkung der Excursionsfähigkeit in den Gelenken mit sich; so ist die Bewegung im rechten Schultergelenk von der horizontalen Länge des Oberarmes im Sinne der Hebung nur bis zu einem Winkel von 70° möglich.

Die maximale Beugung des rechten Ellbogengelenkes wird mit 90° erreicht, Streckung ist von dieser Stellung nur bis zu einem Winkel von 45° möglich.

Die Handbewegungen sind von der extremen Beugestellung nur bis zu einem Winkel von 180° möglich.

Der Patient kann die Hände nicht zur Faust ballen. Durch Schwellung und Stellung der Hand zum Unterarm entsteht ein der Radiusfractur ähnliches Bild (französische Gabelgestalt); am linken Arm ist die Excursionsfähigkeit des Schulter- und Ellbogengelenkes entschieden weniger beschränkt, während das linke Handgelenk noch weniger bewegt werden kann als das rechte, und die passiven Bewegungen dem Patienten in diesem Gelenke sehr heftige Schmerzen verursachen. Das linke Hüftgelenk wird in einer Beugestellung von 45° fixirt gehalten, Abduction und Rotation sind vollständig aufgehoben. Versuche, derartige Bewegungen passiv auszuführen, bereiten dem Patienten intensive Schmerzen. Das rechte Hüftgelenk kann in der Sagittalebene nicht ganz bis zu einer Winkelstellung von 90° gebeugt werden, Streckung aus dieser Stellung nur bis 45° möglich.

Bei darüber hinausgehenden Bewegungen bewegt sich das Becken mit, bei Fixirung desselben und forcirten Bewegungen Schmerzen des Patienten.

Rotation, Ab- und Adduction aufgehoben.

Beide Kniegelenke hochgradig vergrössert (Umfang 26 cm).

Bewegungen nur zwischen 45° und 90° möglich, weitere Beugung oder Streckung nicht ausführbar.

Beide Sprunggelenke in Spitzfussstellung, nur ganz geringe Bewegungen möglich.

Bei der Durchprüfung der Gelenke gewinnt man den Eindruck, dass sich der Deformationsprocess hauptsächlich auf die Gelenkskapsel zu beschränken scheint.

Mikropolyadenie; Patellarsehnenreflexe prompt; Patient intelligent.

Mund- und Rachenbefund normal.

Puls mässig kräftig, regelmässig, hart, frequent, äqual, Herzspitzenstoss im fünften Intercostalraum innerhalb der Mammillarlinie. Die Töne sind laut und begrenzt.

Lungenbefund normal.

Leber und Milz nicht vergrössert.

Abdomen ohne Besonderheiten, keine freie Flüssigkeit. Im Harn Eiweiss.

4. Juli: Der Harn wird trüb entleert und reagirt alkalisch, die Färbung und das Sediment lösen sich bei Säurenzusatz sofort auf, mikroskopisch besteht der Niederschlag aus Tripelphosphat. Nierenelemente konnten nicht gefunden werden. Harn eiweisshaltig. Milchdiät.

7. Juli: Die Gesichtsödeme sind in Abnahme begriffen. Eiweiss im Harn.

12. Juli: Seit gestern Diarrhöen, Status idem.

20. Juli. Grosser Eiweissgehalt des Harnes. Im Nacken ist ein Reizungsekzem aufgetreten,

30. Juli: Heisse Soolbäder für die unteren Gliedmassen.

6. August: Patient hat eine Otitis durchgemacht. Die Albuminurie ist bei minder strenger Diät auf 4‰ angestiegen, keine geformten Bestandtheile im Harn.

17. August: Der Eiweissgehalt ist trotz gemischter Kost bis auf Spuren herabgesunken, die sich nach Essbach nicht mehr quantitativ bestimmen lassen.

26. August: Patient seit gestern ausser Bett. Die Beweglichkeit in den Handgelenken hat sich bedeutend gebessert.

30. August: Wird seit gestern mit Dampfbädern (50° C. 15 Min. lang) und Nachschwitzen im Bette behandelt.

3. September: Larynxhusten (wahrscheinlich im Bade verkühlt).

11. September: Die Dampfbäder, die wegen des bestandenen Hustens ausgesetzt wurden, werden wieder aufgenommen. Patient im allgemeinen bedeutend besser, im Harn noch immer Eiweiss.

16. September: Patient täglich ein Dampfbad von 57—60° C. Während sich die Veränderungen an den oberen Extremitäten bedeutend gebessert und die Bewegungsfähigkeit der einzelnen Gelenke zugenommen hat, ist die Beschränkung der Excursionen in den Hüftgelenken immer gleich geblieben.

Die Bewegungen in den Kniegelenken wenig besser.

19. September: Patient bekommt täglich in der Früh sein Dampfbad, Abends Fangoeinpackungen.

30. September: Die Beweglichkeit in den Kniegelenken nimmt zu.

2. October: Patient hatte heute früh 39°. Am Nacken eine wallnussgrosse, schmerzhafte Lymphdrüse, die umgebende Haut geröthet und infiltrirt. Rachenorgane normal. Beim Oeffnen des Mundes zeigt sich die Beweglichkeit in beiden Kiefergelenken auch beschränkt.

3. October: Gestern stieg die Temperatur Abends auf 40°, die Schwellung und Röthung am Nacken nimmt zu.

4. October: Temperatur stieg auf 40°. Alkoholumschläge.

5. October: 39,8°. Fluctuation am Nacken.

6. October: Incision. Temperaturabfall 38,3.

7. October: Temperatur 37,4.

Es treten Oedeme an den Fussrücken und im Gesichte auf; der Harn ist trüb fleischwasserartig verfärbt. Sehr viel Eiweiss und Blut. Im mikroskopischen Präparate sieht man zahlreiche rothe Blutkörperchen, weisse Blutkörperchen und Blutkörperchencylinder. Eiweissgehalt nach Essbach 1 auf 100.

Therapie: Infus. fol. digit., Kal. acet.

8. October: Die Oedeme haben zugenommen.

9. October: Unter Verabreichung von Infus. fol. digit. haben die Oedeme sichtlich abgenommen. Patient ist fieberlos.

Schwitzkur nach Quinke.

15. Oktober: An der rechten und linken Gesichtshälfte ist eine scharf begrenzte Röthung (Erysipel) aufgetreten, die sich heiss anfühlt und auf Druck schmerzhaft ist. Temperatur 38,8.

Puls wenig frequent, seit 2 Tagen bekommt der Patient Extr. betulae. Die Schwitzkur wird fortgesetzt.

17. October: Das Gesichtserysipel wird mit Umschlägen (Aqu. plumb.)

behandelt, ist links bereits geschwunden, auf der rechten Wange noch vorhanden.

Die Augenlider rechts stark geschwellt.

18. October: Die Oedeme auf gleicher Höhe, Temperatur niedrig, das Erysipel schwindet allmählich.

19. October: Befinden besser. Gestern Temperaturabfall auf 36,3. Oedeme geringer, so dass der Patient die Augen öffnen kann. Erysipel auf die eine Hälfte des rechten Ohres beschränkt. Im Harn aber grosse Eiweissmengen. Herz gut.

20. October: Fortschreitende Besserung. Am rechten Ohr Alkoholumschläge, Albumen 2‰ nach Essbach.

22. October: Vom Erysipel nichts mehr zu sehen. Die Oedeme am Körper, besonders an den unteren Extremitäten haben zugenommen.

25. October: Die Oedeme sind zurückgeblieben, trotz der Dampfbäder ist die Diaphorese sehr gering; das Körpergewicht ist vor und nach dem Bade gleich geblieben.

30. October: Eiweissgehalt nach Brandberg 0,15. Oedeme im Zunehmen begriffen.

31. October: Die Diurese sehr mangelhaft, Oedeme gleich. Im Harn Glykoside.

3. November: Patient bekam zwei Thyroidintabletten täglich.

5. November: Seither sind die Gesichtsödeme grösstentheils geschwunden, die Oedeme am Körper und an den unteren Extremitäten sind gleich geblieben. Diurese gering.

7. November: Seit gestern ist der Puls in hohem Grade unregelmässig, aussetzend, klein, weich und inäqual. Die Oedeme an den Beinen sind geringer; dafür reichlichere Flüssigkeit in dem Abdomen, Gesichtsödeme wieder stärker. Im Harn viel Eiweiss.

10. November: Gestern plötzlich eine Temperatursteigerung bis 39,3. In der rechten Schenkelbeuge Erysipel, das sich bis zur Nabelhöhe und bis zum Knie ausbreitet. Auf Ichtyolbehandlung etwas Besserung. Die Oedeme sind in gleicher Höhe wie gestern. Pulsfrequenz 145, nicht mehr unregelmässig.

11. November: Das Erysipel ist rechts vollständig geschwunden. Nachmittags wurde das Auftreten von Erysipel in der linken Kniebeuge bemerkt, dasselbe ist im Fortschreiten begriffen.

14. November: Das Erysipel ist auf die linke Kniegegend beschränkt.

18. November: Unter Zunehmen der Oedeme und des Hydrops, Ausbreitung der erysipelatösen, quälende Schmerzen bereitenden Hautinfiltrationen trat heute früh ohne weitere alarmirende Erscheinungen der Exitus ein.

Sectionsbefund: 19. November 1901. (Prof. Eppinger.)

Körper entsprechend gross, schwächlich gebaut, hochgradig abgemagert. Hautdecken blass, hydropisch, Abdomen stark vorgewölbt, schwappend.

Rechter Thorax schmäler als der linke.

Untere Extremitäten im Kniegelenk leicht gebeugt, beide nach rechts geneigt.

Schädel gehörig gross, vorne schmäler, hinten breiter, Dura stellenweise angewachsen, blutreich.

Pia gespannt, ziemlich blutreich, stark durchfeuchtet.

Hirnsubstanz glänzend, weich; die Marksubstanz von zahlreichen kleinen Blutpunkten durchsetzt. Ventrikel mässig weit, Ependyme zart.

Kleinhirn noch weicher und blässer; Pia an der Basis zart und blutreich. Substanz von Pons und Medulla hart, brüchig; in den basalen Sinus dunkles geronnenes Blut.

In der Bauchhöhle sehr viel etwas getrübte, rothgefärbte Flüssigkeit; Unterhautzellgewebe spärlich mit Fett durchsetzt. Musculatur sehr dünn, graubraun gefärbt.

In den Jugularvenen dunkles, flüssiges Blut.

Zwerchfell beiderseits entsprechend hoch.

Das anteromediane Bindegewebe ödematös. Winzige Thymusreste.

In den beiden Pleurasäcken ähnliche Flüssigkeit wie in der Bauchhöhle. Im Pericard rothe klare Flüssigkeit.

Herz nahezu senkrecht stehend, entsprechend gross, fettarm. Epicard milchig getrübt. Im rechten Ventrikel wenig Blut und Faserstoffgerinsel, links noch weniger. Im linken Vorhof sind die Gerinsel reichlicher. Die Höhlen mässig weit, die Wand eher etwas dünn. Klappen wohl geformt, etwas blutig imbibirt. Herzfleisch homogen rothgraubraun, an den Trabekeln winzig gelblich gefleckt.

Linke Lunge ziemlich gross. Oberlappen durch einen dem Septum interlobare parallel laufenden Streifen von atelektatischem Lungengewebe in eine obere und untere Partie getheilt. Gewebe oben vollkommen lufthaltig, mässig blutreich und nur sehr zart durchfeuchtet.

In den Bronchien spärliche Flüssigkeit.

Rechte Lunge kleiner als die linke. Gewebe oben lufthaltig, blutreich. Der Unterlappen wird gegen die Basis luftärmer, an der Basis luftleer und comprimirt. In den Bronchien etwas Schleim. Die Schleimhaut etwas geschwollen und geröthet. In den Arterien schnurförmige Gerinsel.

Zellgewebe der Hals- und Brustwand ödematös.

Schleimhaut des Pharynx etwas verdickt, Pharynxtonsille zerklüftet.

Rückwärtiges Pharynxwandgewebe narbig verdickt, von gelben Streifen durchsetzt. Oesophagusschleimhaut ödematös.

Schleimhaut der Trachea und des Larynx etwas geschwollen.

Gaumenmandel gross, zerklüftet; ihr Gewebe succulent. Schilddrüse ziemlich gross.

Unterleibsorgane derart verlagert, dass die Dünndärme von der grossen Leber und dem gasgefüllten Magen nach unten verdrängt sind. Milz bedeutend vergrössert, Kapsel dick, gespannt, von Adhäsionsmassen aufgefasert, ödematös; Gewebe hart, brüchig, bei näherer Besichtigung mit grauen Flocken durchsetzt. Pulpa keine vorhanden, die Gefässe sind zartwandig und entleeren nur wenig Blut.

Retroperitoneales Zellgewebe über der linken Niere und Nebenniere stark verdickt, sulzig, grauweiss, zerreisslich. Linke Niere bedeutend vergrössert, walzenförmig, schwer. Kapsel sehr zart, leicht abziehbar; Oberfläche glatt, mit zahlreichen Venensternen. Corticalis verdickt, matt, speckig glänzend, gelbbraun. Pyramiden scharf abgegrenzt, dunkel gefärbt. Becken und Kelch-

schleimhaut etwas geröthet. Rechtes retroperitoneales Bindegewebe weniger sulzig. Rechte Nebenniere gehörig beschaffen, rechte Niere etwas kleiner als die linke, sonst genau so beschaffen wie jene.

Im Magen schwarze Flüssigkeit, Schleimhaut etwas dick, glatt, glänzend. Mesenterialdrüsen etwas grösser; ihr Gewebe homogen graubraun gefärbt. Im Becken etwas eitriges Exsudat. Schleimhaut des Dickdarmes dick, gespannt, das submucöse Gewebe sulzig aufgeschwollen, ebenso im Dünndarm. Das Pankreas ist im Schwanztheil etwas klumpig, sein Gewebe stark gekörnt, blass.

Die Leber sehr gross, schwer; Oberfläche glatt. Ränder stumpf, Gewebe glänzend, speckig, graubraun gefärbt; in der Gallenblase etwas verdickte Galle.

Hoden am äusseren Leistenringe befindlich. In der Harnblase wenig dunkelgelben Harnes, mit wenigen Flocken untermengt. Schleimhaut der Harnblase blass.

Es werden eröffnet das rechtsseitige Ellbogengelenk, beide Kniegelenke und das linke Hüftgelenk.

Letzteres in der Weise am hochgradigsten verändert, so dass der Gelenkkopf abgeplattet ist, der Knorpelüberzug grubig vertiefte Stellen zeigt, an denen die Knorpelsubstanz verloren gegangen ist.

In geringerem Grade zeigen auch die übrigen Gelenke diese Veränderungen, und ist endlich zu bemerken, dass das Unterhautzellgewebe des linken Unterschenkels eitrig infiltrirt erscheint.

Diagnose: Amyloidosis universalis, Hydrops chronicus, Arthritis chronica multiplex.

Fall IX. Krankengeschichte IX (Fig. 7).

Elisabeth N., Klinik Escherich, Wien. Aufnahme: 10. December 1902.

Normale rechtzeitige Geburt, erstes illegitimes Kind. Kostkind in Findelpflege. War bisher immer gesund. Dentition, Laufen normal.

Vor $^3/_4$ Jahren begann die Erkrankung mit Anschwellung beider Kniegelenke. Nach Angabe der Mutter soll damals ein starker Husten bestanden haben. Ueber eine Angina konnte nichts eruirt werden.

Seit $2^1/_2$ Monaten verschlechtert sich der Zustand. Seit dieser Zeit bestanden angeblich auch Fieber und Nachtschweisse. Der Process an beiden Handgelenken auch erst seit dieser Zeit.

Das Kind stand in sorgsamer Pflege bei den Eltern der Mutter.

Status praesens vom 11. December 1902: Blasses, fast kachektisch aussehendes Kind, das immer bald die linke, bald die rechte Seitenlage einnimmt. Die Haut der Patientin ist besonders an den unteren Extremitäten sehr trocken, von reichlichen Schuppen bedeckt, Follikel geschwellt, derb anzufühlen (reibeisenartig).

Etwas Rhachitis.

Zahlreiche Gelenke erscheinen stärker verdickt. An der Verdickung scheint nicht so sehr ein erhöhtes Gelenkvolumen Schuld zu sein, als vielmehr Verdickung der Gelenkenden der Knochen, sowie chronische Schwellung des periarticulären Gewebes.

Ergriffen sind: beide Ellbogengelenke, beide Handgelenke, anscheinend

auch die Intercarpalgelenke, sowie insbesondere die Gelenke aller Finger; nur die Daumen erscheinen frei, ferner das rechte Hüftgelenk, beide Kniegelenke, das rechte bedeutend mehr als das linke, beide Fussgelenke; ausserdem sind beide Füsse geschwollen, indem ihr verticaler Durchmesser vergrössert erscheint. Die Bewegungen der Finger sind stärker beschränkt, Fausthaltung unmöglich, in den oberen Extremitäten bestehen sonst keine Schmerzen.

Das rechte Bein ist adducirt und einwärts rotirt, durch einseitige Beckenhebung scheinbar verkürzt, wie sich durch vergleichende Messung ergibt. Die Bewegungen im rechten Hüftgelenk bei schonender Achtung auf das rechte Kniegelenk frei und nicht schmerzhaft. Die Bewegungen in den Kniegelenken, besonders rechts, sind mässig schmerzhaft.

Wirbel- und Rückengelenke wie Kiefergelenke frei. Augen frei, kein Schielen, Pupillen gleich weit, Patellarsehnenreflexe lebhaft.

Schleimhaut der Mund- und Rachenhöhle blass, Tonsillen normal.

Lungen rechts unten etwas Schallverkürzung, Tuberculose nicht nachweisbar.

Puls arhythmisch, kräftige Herztöne, Grenzen normal. Milz nicht tastbar, Leber einen Querfinger vor den Rippen lagernd.

Fangobehandlung $^3/_4$ Stunden 37° C. wird gut vertragen.

Nach 2monatlichem Spitalsaufenthalte wurde die Patientin nach einer mir von der Klinik zugegangenen Mittheilung in ungeändertem Zustande ungeheilt entlassen.

Fall X. Krankengeschichte X.

Rudolfine K., 12 Jahre; Aufnahme 17. September 1892.

Rechtzeitig geborenes legitimes Zwillingskind. Die Schwester starb an einer „Lungenentzündung".

Zähne mit Beginn des dritten Jahres, Gehen im dritten, Sprechen mit 5 Jahren.

Kuhmilchkind.

War bis zum sechsten Jahre sehr klein und schwächlich; bis auf eine Lungenentzündung vor 2 Jahren, sonst angeblich nie krank.

Vor 2 Monaten traten Schmerzen in den Handgelenken auf, besonders heftig hervortretend bei Druck; Schwellung, Röthung der Haut. Die Hand konnte nicht gestreckt werden, die Finger wurden in den Metacarpophalangealgelenken gebeugt gehalten; Schlaf gut, bei Tag oft Kopfschmerzen, kein Fieber. Bei geringen Anstrengungen (Stiegensteigen) Respirationsbeschwerden schon seit mehreren Jahren.

Seit 8 Tagen Besserung der Erscheinungen in der Hand, die Schmerzen sind geringer, bestehen hauptsächlich am Morgen; da sind die Hände so steif, dass Patientin keinen Gegenstand festhalten kann.

Auch die Schwellung ist etwas zurückgegangen.

Seit 14 Tagen in ambulatorischer Behandlung. Therapie: Einreibungen mit Sapo viridis, Nachts etwas Husten.

Sechs Geschwister gesund.

Vater gesund, die Mutter litt angeblich an Gicht in Händen und Füssen.

Status praesens vom 18. September 1892: Grosses, kräftiges, ziemlich gut genährtes, nicht blasses Kind. Cervicaldrüsen und Kieferwinkeldrüsen leicht geschwellt. An beiden Händen sind die Handwurzelgelenke teigig geschwellt anzufühlen, ebenso sind die Metacarpophalangealgelenke sowie die einzelnen Phalangealgelenke an sämmtlichen Fingern aufgetrieben, so dass die Finger nicht gestreckt werden können; passive Streckung schmerzhaft, Umfang der Handwurzel über der Schwellung rechts wie links 14,5 cm.

Die übrigen Gelenke sind frei.

Zunge belegt, Tonsillen collossal vergrössert, nicht geröthet.

Puls frequent, sonst normal, Herzdämpfung und Töne normal.

Kein Fieber.

Athmungs- und Verdauungsorgane ebenfalls normal. Milz nicht tastbar.

20. September: Schwellungen geringer, Schmerz bei Beugungen. Zweimal täglich Einreibungen mit Sapo viridis, Natr. jodat. 10 : 200.

21. September: Schwellung der Handwurzel r. : l. = 13,9 : 13,6.

22. September: Status id. Streckungen der Finger sehr schmerzhaft.

23. September: Tonsillotomie.

24. September: Status id.

9. October: Streckung der Finger immer noch unmöglich, die knotigen Auftreibungen der Fingergelenke bestehen noch fort. An der Handwurzel ist die Schwellung geringer.

22. October: Entlassen. Die Schmerzhaftigkeit bei Bewegungen hat nachgelassen, doch bestehen die Schwellungen fort.

Fall XI. Krankengeschichte XI.

Felix L., $5^{3}/_{12}$ Jahre, Aufnahme 24. Juli 1901.

Uneheliches erstes Kind, Geburt normal; Brustkind durch fast 1 Jahr: Dentition mit 1 Jahr, Laufen mit 2 Jahren.

Das Kind soll stets kränklich gewesen sein und blass ausgesehen haben. Vor einem Jahr trat im Anschluss an eine Verkühlung eine Anschwellung des Metatarsophalangealgelenkes zuerst der linken, dann der rechten grossen Zehe auf, die sehr schmerzhaft war und im unveränderten Zustand bis zum heutigen Tage anhält; seit 1 Monat soll eine ebenso beschaffene Geschwulst im Bereiche des Metacarpophalangealgelenkes des linken Daumens, seit 14 Tagen eine Anschwellung des linken Kniegelenkes bestehen. Morgens, wenn das Kind aufsteht, ist das Gehen sehr erschwert, erst nach einigen Stunden wird es etwas leichter.

Appetit und Stuhl in Ordnung.

Mutter gesund.

Wohnung trocken.

Status praesens vom 25. Juli 1901; Blasses, schwaches, kränklich aussehendes Kind.

Die grosse Zehe erscheint an beiden Füssen in toto vergrössert: die Schwellung betrifft das gesammte Phalangengebiet, fühlt sich fast knochenhart an, die Beweglichkeit in allen Gelenken etwas beeinträchtigt und schmerzhaft. Die Haut darüber normal, die Temperatur desselben nicht erhöht. Das Meta-

carpophalangealgelenk des linken Daumens ist ebenfalls aufgetrieben, bietet einen analogen Befund.

Das rechte Kniegelenk beträchtlich verdickt, um die Patella eine polsterartige Schwellung, auf Druck schmerzhaft, Bewegungen ausführbar, doch mit Schmerzen verbunden. Patient kann gehen, doch wird das rechte Knie hiebei nach Thunlichkeit geschont.

Sonst ist der locomotorische Apparat frei.

Pupillenreaction und sonstige Reflexe normal.

Herz, Lunge, Verdauungs- und Harnorgane normal.

28. Juli: Im Harn etwas Indican, sonst keine abnormen Bestandtheile.

2. August: Gestern Abends neuerdings Schmerzen im rechten Kniegelenk, dabei gastrische Störungen. Erbrechen. Fieber. Einwickelung in Watte.

3. August: Erbrechen dauert fort.

4. August: Afebril.

5. August: Gelenkschmerzen und Magenbeschwerden.

7. August: Die localen Erscheinungen in den Gelenken gehen etwas zurück.

8. August: Besserung.

12. August: Fiebert manchmal. Otitis.

20. August: Otitische Schmerzen.

21. August: Ungeheilt auf Wunsch entlassen.

Nach einer späteren Mittheilung des Vaters haben sich die Schwellungen nicht gebessert, bestehen nach wie vor fort und scheinen nach dem Schreiben auch andere Gelenke ergriffen zu haben.

Fall XII. Krankengeschichte XII (Fig. 9).

Etelka F., 3 Jahre. Aufnahme 29. August 1902.

Drittes legitimes Kind, Geburt rechtzeitig, leicht; Brustkind durch 1 Jahr.

Keine früheren Erkrankungen.

Jetzige Erkrankung besteht seit März. Das Kind „ging zuerst am linken Fusse krumm", konnte nur mit den Zehen auftreten; darauf ging die Krankheit auf die rechte Hand über, die anschwoll, steif wurde und nach auswärts gedreht gehalten wurde. Nachdem die Schwellung der Hand zurückgegangen war, und diese wieder beweglicher wurde, erkrankte auch der rechte Fuss in derselben Weise wie der linke. Auch die linke Hand wurde ergriffen. Die Schwellung der Hände beschränkte sich auf das Handwurzelgelenk (Finger frei) und dauerte rechts 1 Monat, links über 14 Tage. — Fieber bestand keines; von Anfang der Erkrankung an hochgradige Schlaflosigkeit; keine Kopfschmerzen. Das Kind schwitzte manchmal, besonders Nachts, stark am Kopfe.

Das Kind spricht noch nicht viel, ist jedoch aufgeweckt und lustig.

Wurde bisher ärztlich mit Salben behandelt, das linke Bein wurde im Gipsverbande gestreckt, ohne bleibenden Erfolg. Auch der Aufenthalt und Badegebrauch einer Therme brachte keine Aenderung.

Ausserdem wurde das Kind häufig in Salzbädern gebadet.

Wohnung gesund, trocken.

Geschwister { 1. vorliegend. / 2. } / 3. } mit 6 Wochen an Durchfall gestorben.

Eltern gesund, hereditäre Belastung nicht nachzuweisen.

Status praesens vom 18. September 1902: Das Kind ist weder im Stande zu stehen noch zu gehen, liegt beständig in Rückenlage in eigenthümlicher Haltung im Bett.

Der Oberkörper liegt mit beiden Schultern der Unterlage auf, das Becken ist jedoch nach links gedreht, liegt also nur mit der linken Seite auf; beide Beine sind in Hüft- und Kniegelenken flectirt, das linke mehr als das rechte; letzteres liegt stark adducirt unter starker Adductionsspannung dem linken an.

Das Kind ist sehr schwächlich, herabgekommen, schlecht ernährt, von schwachem, nicht rhachitischen Knochenbau.

Die Bewegung in den Kopfgelenken wie Kiefergelenken frei.

Die Wirbelsäule hat infolge der constanten Rückenlage die Säuglingsconfiguration beibehalten, im Lendentheil eine leichte Torsion nach links.

Die oberen Extremitäten sind in Schulter- und Ellbogengelenken frei beweglich und zeigt sich an diesen Gelenken nichts Abnormes.

In den Handgelenken beiderseits eine diffuse teigige Schwellung, die ziemlich indolent ist. Die Schwellung ist rechts stärker wie links.

Die Handbewegungen sind links uneingeschränkt, rechts ist die Palmarflexion nur in einem Ausmaass von 50° möglich; Fingerbewegungen vollständig frei, Fingergelenke nicht verändert.

Das rechte Hüftgelenk wird in einem Winkel von etwas über 90° flectirt und (nur ca. 20°) adducirt gehalten. Die Fixation in dieser Stellung ist eine vollständige, active Bewegungen werden nicht versucht, der Versuch von passiven Bewegungen begegnet sowohl bei intendirter Streckung, wie bei Abduction oder Rotation starrem Weichtheilwiderstand und lebhaften Schmerzäusserungen des Patienten.

Das rechte Kniegelenk wird in spitzwinkliger Flexionsstellung gehalten. active wie passive Streckfähigkeit ist bis zu einem Winkel von 110° erhalten. Bei weiteren Streckversuchen spannen sich die Beugemuskelsehnen in der Kniekehle straff an. Rotation im Kniegelenk frei; das ganze Gelenk etwas geschwollen, die Patella ist wenig beweglich, bei den möglichen Bewegungen fühlt man ein deutliches knarrendes Geräusch. — Rechtes Sprunggelenk frei, ebenso die rechten Zehengelenke. Das linke Hüftgelenk steht in einer stärkeren Beugestellung und etwas abducirt und aussen rotirt; Fixation vollständig. Sonst gleiche Verhältnisse wie rechts.

Die Streckfähigkeit des linken contracturirten Kniees hört schon bei einer Stellung von 90° auf.

Fussgelenke links frei.

In den Leistenbeugen kleine Drüsen.

Die nicht durch die Contracturstellungen ausgeschalteten Bewegungen werden in den Körpergelenken prompt ausgeführt.

Von Läsionen des nervösen Apparats abhängige motorische oder sensible Störungen nichts nachzuweisen.

Reflexe unverändert.

Erster Herzton etwas dumpf, zweiter klappend, Töne begrenzt, ohne Geräusch.

Puls rhythmisch, gleichmässig, bei psychischen Erregungen manchmal dicrot.

11. September: Untersuchung in Narkose.

Die Untersuchung ergibt, dass die Contracturstellungen in den Hüftgelenken secundärer Natur sind.

Während die Bewegungsfähigkeit der Kniegelenke völlig dieselbe ist wie im wachen Zustande, sind die Bewegungen in den Hüftgelenken frei.

Sowohl Abduction, wie Rotation, nur die völlige Streckung (über 150°) gelingt wegen der Spannung der von der Spina ant. sup. ausgehenden Muskeln nicht.

19. September: Status unverändert. Da der Vater weder mit einem blutigen noch unblutigen Eingriff einverstanden ist, wird das Kind auf dessen Begehren ungeheilt entlassen.

Auf eine kürzlich ergangene Anfrage antwortet der Vater, dass die Contracturen und mit ihnen die Hilflosigkeit und Bewegungsunfähigkeit des Kindes fortbestehen, der Zustand also gleich geblieben ist.

Fall XIII. Krankengeschichte XIII (Fig. 10, 11, 12, 13; Tafel II, 2).

Hermine B., 2 Jahre. Aufnahme 11. November 1902.

Fünftes legitimes Kind, Geburt normal, rechtzeitig, Brustkind durch 6 Monate, Zähne mit 15 Monaten, Laufen mit 19 Monaten.

Patientin sonst immer gesund bis zur gegenwärtigen Erkrankung. Dieselbe bemerkte die Mutter seit 14 Monaten; es traten Anschwellungen beider Handgelenke auf, die am Rücken der Hand sichtbar wurden; 3 Wochen später folgten ähnliche Schwellungen der Fussgelenke. Die ergriffenen Stellen waren wenig schmerzhaft, die Beweglichkeit in diesen Gelenken etwas beeinträchtigt, doch konnte das Kind herumgehen.

Seit 14 Tagen Schmerzen in den Ellbogengelenken, dieselben werden in Mittellage fixirt gehalten, ohne bemerkbare Schwellung.

Patientin bekam Tinct. ferri c. rheo, Darkauer Jodsalz zu Umschlägen, Ung. Kal. jodat.; Natr. jodat. intern, alles ohne nennenswerthen Erfolg. Auf eine eingeleitete Schmiercur mit Ung. cinereum gingen die Erscheinungen etwas zurück, kehrten jedoch bald wieder zurück. Seit 3 Tagen soll Abends höhere Temperatur bestehen. Appetit schlecht, das Kind ist in der letzten Zeit sehr herabgekommen.

Das Kind bekam wöchentlich ein Bad, schläft bei der Mutter.

1. Kind: 6 Jahre alt, gesund.
2. Kind: Mit 17 Tagen an Fraisen gestorben.
3. Kind: Abortus mit 6 Wochen.
4. Kind: Gestorben mit 17 Tagen.
5. Kind: Vorliegend.

Mutter leidet seit 1 Jahr an Husten.

Vater „lungenleidend".

Ueber Lues nichts zu eruiren.

Wohnung licht, trocken.

Status praesens 14. November: Entsprechend grosses, schwächliches, leicht rhachitisches Kind. Die Haut ist blass, das Kind anämisch. Die grosse Fontanelle noch nicht geschlossen.

Körperdrüsen nicht wesentlich vergrössert.

An den Handwurzeln beiderseits eine polsterartige Schwellung, die besonders am Handrücken zwischen den Strecksehnen vortritt, sie ist von teigiger Consistenz und nur auf stärkeren Druck schmerzhaft. Directe Fluctuation nicht bemerkbar. Die Hände werden etwas palmar flectirt gehalten, Bewegungen aus dieser Stellung sind activ wie passiv ohne Schmerzen möglich. Fingergelenke ganz frei.

Beide Ellbogengelenke stehen in halber Beugung, leichte Anschwellung, die besonders zu beiden Seiten der Tricepssehne tastbar ist. Bewegungen etwas behindert, doch immerhin möglich, am meisten gehemmt sind die Pro- und Supinationsbewegungen.

Beide Sprunggelenke zeigen ebenfalls höhergradige, gleichgeartete Schwellungen, die sich um die Knöchel ausbreiten und auch den Fussrücken mit einbeziehen. Spitzfussstellung, Bewegung behindert.

Beide Kniee etwas verdickt, Fluctuation, Ballotement der Patella, rund um diese die typische kranzförmige Vorwölbung, Bewegungen sind ohne Schmerzen ausführbar. Zehengelenke normal. Hüft- und Schultergelenke, Wirbel- und Kiefergelenke frei.

Zähne gut entwickelt und in normalem Zustande, Augen normal, Gehör gut. — Schleimhaut des Mundes und Rachens blass.

Innerer Befund (Lunge, Herz, Verdauungs- und Harnorgane) bietet nichts Besonderes.

15. November: Tägliche Massage mit grauer Salbe, darauf Einwickelung mit Flanellbinden. Kein Fieber.

17. November: Die Schwellungen gehen etwas zurück, besonders an den Knieen.

20. November: Die Schwellungen bleiben immer gleich trotz Massage und Inunction, das Kind liegt ziemlich apathisch im Bett, hat gewöhnlich keine Schmerzen, kein Fieber.

22. November: Gehversuche weist die Patientin zurück, Appetit sehr mässig. Die Einreibungen mit grauer Salbe werden, da keine Besserung zu spüren ist, ausgesetzt.

24. November: Beginn der Fangokur.

Abwechselnd werden die Gelenke, einmal die eine Hälfte der befallenen Gelenke, das nächste Mal die zweite Hälfte mit Fangocataplasmen allseitig umhüllt (Temperatur 30—40° C.). Die Cataplasmen werden Mittags angelegt und bis zum nächsten Tage belassen. Am Morgen des nächsten Tages werden sie entfernt. Die Haut zeigt starke Röthung, die eingepackt gewesenen Gelenke werden massirt und einen Tag freigelassen.

28. November: Die Fangokur wird sehr gut vertragen, die Schwellung an den Händen bedeutend geringer.

2. December: Injection von 0,001 Tuberculin um 9½ Uhr Vormittags.

3. December: Weder gestern, noch Nachts, noch heute Morgen Fiebersteigerung.

4. December: Temperatur normal, die Tuberculinreaction negativ.

5. December: Probepunction des Kniegelenkes; es lässt sich eine halbe Spritze entleeren, die gewonnene Flüssigkeit ist trüb, serös, opalisirend.

Unter Mikroskop weist sie reichliche, polymorphkörnige Leukocyten und wenige endotheliale Elemente auf. In der Spitze der Punctionsnadel ist zufälligerweise ein Stückchen Gewebe hängen geblieben.

Ein Ausstrich präparirt mit Metylenblaufärbung. Dieses Gewebestückchen gibt neben Gewebeelementen, die den Synovialbildungen angehören, ziemlich reichliche Diplokokken (vergl. Tafel II, 2). Cultureller Nachweis positiv.

Etwas Flüssigkeit wird einem Meerschweinchen intraarticulär in die hinteren Kniegelenke injicirt.

7. December: Patientin wird wegen Pertussis isolirt.

8. December: Probepunction des rechten Kniegelenkes ergibt nur Spuren von Flüssigkeit von derselben Beschaffenheit wie früher. Diplokokken nicht auffindbar.

9. December: Pertussis medicatim; Fangobehandlung wird ausgesetzt.

12. December: Die Kniegelenke beiderseits frei beweglich, die Schwellung an den Händen bedeutend nachgelassen, charakteristische Pertussis, Fieber.

17. December: Patientin befindet sich besser, hat kein Fieber, Husten seltener.

22. December: Bedeutend gebessert quoad Gelenkstatus; entlassen.

Das injicirte Meerschweinchen zeigt keinerlei Symptome.

Die Besserung hält an, bei späteren Vorstellungen zeigten die Gelenke zwar immer noch etwas Schwellung (Handgelenke), doch in bedeutend geringerem Maasse und ohne dass die Gebrauchsfähigkeit eingeschränkt war.

Fall XIV. Krankengeschichte XIV.

Stefan L., 1¾ Jahre. Aufnahme 29. September 1889.

Geburt normal, Brustkind durch 6 Monate, konnte mit ½ Jahr sitzen, Dentition 1 Jahr, Laufen mit 1 Jahr.

War immer mager, doch sonst nicht krank.

Die jetzige Krankheit begann mit einer Schwellung der „Füsse".

Zeitweise Abnehmen der Schwellung, Wiederkehr derselben.

Verkühlung nicht constatirbar.

Status praesens vom 30. September 1889: Entsprechend grosses, mässig genährtes Kind, Musculatur schwächlich, Fontanellen noch offen, kleine Halsdrüsen fühlbar.

Kein Fieber.

Herzdämpfung und Töne normal.

Lungenbefund bis auf einige Ronchi normal.

Milz nicht tastbar.

Die Hände des Kindes sind besonders im Bereich der Handwurzelgelenke hoch geschwellt, greifen sich teigig an, die Haut glänzt darüber; dabei sehr geringe Schmerzhaftigkeit bei Druck.

Im Ellbogengelenk ist eine völlige Streckung nicht möglich, das Gelenk verdickt.

Beide Kniegelenke vergrössert, die Knochen verdickt.

Die Gegend um die Patella geschwollen, teigig anzufühlen, Stellung in halber Beugung, die Beugesehnen springen vor und verhindern die Streckung;

nur mit Anwendung grosser Gewalt gelingt es eine Streckung herbeizuführen. wobei das Kind arg schreit.

Auch beide Fussgelenke, besonders um die Malleolen so geschwellt, dass ihre normale Form verschwunden ist.

Therapie: Täglich ein Steinsalzbad, Massage mit Sapo virid., 0,5 Natr. jodatum.

3. October: Das Kind schreit nicht mehr so heftig bei der Massage, die Streckung im Knie etwas leichter.

7. October: Keine weitere Linderung.

8. October: Verdauungsstörungen, flüssige Stühle.

9. October: Stühle besser, weniger Schleim enthaltend.

Die Kniegelenke immer noch sehr schmerzhaft bei Berührung oder Beugungsversuchen, im linken Crepitation fühlbar.

11. October: Verdauungsstörung anhaltend.

13. October: Streckung der Kniee nicht möglich, deutliche Crepitation in denselben, Verdauung in Ordnung.

25. October: Wenig gebessert entlassen.

Fall XV. Krankengeschichte XV.

Johanna L., 9 Jahre. Spitalaufnahme: 3. December 1898.

Die Ueberbringerin kann über die Geburt, Ernährung und Entwickelung des Kindes nichts angeben.

Patientin soll vor Abgabe an die jetzige Pflegemutter durch 3 Wochen im Allgemeinen Krankenhause wegen Gelenkschmerzen gelegen haben. Die jetzige Krankheit soll vor einem ½ Jahre begonnen haben, mit Schmerzen in den beiden Beinen.

Patientin kam in ärztliche Behandlung, Streckung der contracturirten Kniee, Gipsverband durch einige Wochen. Darauf soll der Zustand noch schlechter geworden sein.

Seit einer Woche steht das Kind in ambulatorischer Spitalbehandlung; auf Natrium salicyl. etwas Besserung; seit gestern jedoch wieder starke Schmerzen im rechten Bein.

Geschwister sollen gesund sein. Vater gesund.

Die Mutter liegt im Anschluss an einen Partus seit 18 Monaten krank. Wohnung soll gut sein.

Status praesens vom 3. December 1898: Die Patientin fällt durch den Gang auf, indem sie beide Beine in den Kniegelenken flectirt hält, namentlich das linke; sonst kräftig gebautes Kind.

Die Beine können in den Kniegelenken activ nicht gestreckt werden, bei passiver Streckung sehr starker Widerstand und etwas Schmerzen. Die Haut nicht geröthet. Zur Seite des Lig. patellare und um die Patella etwas Fluctuation, die Patella ballotirt. Umfang beiderseits 26 cm.

Sonst ist der Bewegungsapparat in Ordnung.

Drüsen überall geschwellt.

Nervensystem normal. Patientin sieht und hört gut, die Zähne haben normale Configuration; Vegetationes adenoides; die Schleimhaut etwas geröthet, zeigt reichliche Granulationen.

Herzdämpfung etwas vergrössert, Herztöne rein.

5. Dezember: Kal. jodat. intern., Massage mit Ung. kal. jodat., Uebungstherapie.

7. December: Patientin klagt über Schmerzen in den Knieen, war gestern ausser Bett, ging viel herum.

10. December: Bei Bettruhe gehen die Schmerzen zurück, Therapie wird fortgesetzt.

11. December: Entlassen.

Fall XVI. Krankengeschichte XVI.

Edmund M., $6^{9}/_{12}$ Jahre. Aufnahme: 7. Juli 1900.

Legitimes Kind, zweite Geburt normal, Brustkind.

Gehen mit 17 Monaten, Entwickelung schwächlich.

Mit 18 Monaten soll Patient Typhus überstanden haben, der 8 Wochen dauerte. Unmittelbar darauf erkrankte das Kind an Gelbsucht, die 4 Wochen lang anhielt. Im Jahre 1897 Keuchhusten.

Die jetzige Erkrankung begann nach Angabe des Vaters vor ungefähr 1 Jahre mit Schmerzen im Nacken und Rücken, welche eine Zeit hindurch täglich, besonders gegen Abend, auftraten, oft aber auch während des Tages, wobei das Kind den Kopf nach vorne sinken liess. In ärztlicher Behandlung gingen auf Einreibungen die Schmerzen damals angeblich vollkommen zurück. Nach einer Pause von 3 Monaten traten die Schmerzen angeblich in der gleichen Weise wieder auf und es gesellte sich dazu eine Schwellung und Schmerzhaftigkeit des linken Knies. Das Kind wurde mit Bädern und Einreibungen behandelt, bekam Hypophosphitsyrup, Phosphorleberthran etc. Während der Behandlung stellte sich ungefähr im April 1900 (vor 3—4 Monaten) eine Schwellung beider Füsse ein, die bis heute angeblich nie mehr ganz zurückgegangen ist. Auch in den Handgelenken sollen seit 2 Monaten zeitweise Schwellungen vorgekommen sein. Vormittags geht der Patient noch gut, Nachmittags und Abends fällt ihm das Gehen schon schwer, er hat dabei grosse Schmerzen in den Beinen.

Seit dieser Erkrankung ist Patient in seiner Entwickelung zurückgeblieben und schwächer geworden, als er z. B. vor 1 Jahre war. Da das Kind sich längere Zeit in einer Malariagegend aufgehalten, wurde der Verdacht auf Malaria ärztlicherseits ausgesprochen. Doch haben die Eltern die ihnen bekannten Symptome derselben niemals beobachtet, über Kopfschmerzen, Schüttelfrost, Schmerzen in der Milz-, Leber- und Nierengegend hat Patient nie geklagt.

Erstes Kind starb an Diphtherie.

Zweites Kind vorliegend.

Drittes Kind gesund.

Eltern gesund.

Wohnung trocken, aber sehr kalt.

Status praesens vom 8. Juli: Entsprechend grosses, schwächlich gebautes Kind.

Haut und Temperatur normal; Füsse geschwollen; Patellarsehnenreflexe schwer auslösbar. Skelet, Drüsen, Nasen-, Mund- und Rachenhöhle normal.

Herzdämpfung klein, Spitzenstoss nicht fühlbar, Herztöne dumpf, Schlagfolge arhythmisch. Respirationsapparat normal.

Milz nicht tastbar. Harn und Stuhl normal.

Beide Sprunggelenke zeigen unter normaler Haut eine gleichmässige weiche Schwellung; die Bewegungen derselben sind frei und schmerzlos, links fühlt die aufgelegte Hand ein leises Knarren. Beide Füsse stehen in leichter Varusstellung. Patient kann gehen und laufen ohne Schmerzen, nur merklich schwerfälliger. Therapie: Natr. salicyl. 2 : 150.

Der Zustand bessert sich während des Spitalaufenthaltes nur wenig unter heissen Fussbädern mit Jodsalz.

21. Juli: Entlassen.

Fall XVII. Krankengeschichte XVII.

Franziska F., 12½ Jahre. Aufnahme: 4. April 1897.

Zweites legitimes Kind, Geburts- und ältere Krankheitsgeschichte nicht erfragbar.

Vor 2 Wochen begannen Schmerzen auf beiden Knieen, welche Patientin am Gehen hinderten; etwas später begannen auch die Fussgelenke schmerzhaft zu werden. Andere Gelenke wurden nicht befallen. Fieber oder sonstige Störungen des Allgemeinbefindens nicht vorhanden.

Patientin lag 14 Tage lang zu Bette, bekam kalte Umschläge und Grünöleinreibungen um die Gelenke. Der Zustand veränderte sich nicht.

Eine Schwester gesund. Wohnung Waisenhaus, trocken.

Status praesens vom 6. April: Patientin gross, kräftig, Mammae theilweise entwickelt. Hautdecken bieten nichts Besonderes.

An den entsprechenden Stellen sind kleine Drüsen fühlbar.

Beide Kniegelenke werden flectirt gehalten; active wie passive Streckung wegen grosser Schmerzen wesentlich behindert. Die Gelenkconfiguration normal, keine Schwellung nachweisbar. Hüftgelenke frei.

Die Gegend der Sprunggelenke beiderseits wenig geschwellt. Auf Berührung ist besonders das Gebiet unterhalb der Knöchel schmerzhaft (innen wie aussen), Bewegungen möglich, doch sehr schmerzhaft. Bei Ruhelage der Patientin nehmen die Gelenke ihre Mittellage (Spitzfussstellung) ein.

Pupillen und Sehnenreflexe prompt.

Schleimhaut der Mund- und Rachenhöhle blass.

Kein Fieber. Puls rhythmisch, Herzdämpfung normal. Erster Ton gespalten.

Lungenbefund normal.

Verdauungsorgane und Harnorgane normal.

Therapie: Natr. salicyl. 2 g pro die, local Burowumschläge.

8. April: Die Beweglichkeit der Gelenke vermehrt, Schmerzen geringer, die Spaltung des 1. Herztones geschwunden.

10. April: Die Percussion der absoluten Herzdämpfung ergibt heute eine geringe Vergrösserung derselben. Der erste Herzton an der Spitze und an der Pulmonalis gespalten. Die befallenen Gelenke schmerzfrei.

11. April: Die Herzdämpfung heute kleiner, zweiter Pulmonalton verlängert und ein vielleicht pericardiales Reiben fühlbar.

14. April: Gestern war die Patientin aus dem Bett. Herzbefund gleich.

15. April: Das Gehen ist noch wesentlich behindert, da die Beugung in den Kniegelenken durch Schmerz gehemmt ist. Massagekur mit Jodsalbe.

17. April: Massage fortgesetzt.

20. April: Herzbefund gleich, Gehfähigkeit etwas gebessert.

23. April: Wegen nur langsam fortschreitender Besserung werden Thermalbäder (2mal täglich) und 2mal 0,5 Aspirin verordnet.

25. April: Herzbefund gleich.

27. April: An Stelle der Thermalbäder täglich zwei laue Soolbäder.

29. April: Wiederaufnahme der Massagekur.

3. Mai: Wenig Besserung.

6. Mai: Faradisation mit Pinsel, innerlich Propylamin 2:70.

9. Mai: Ungeheilt auf Verlangen entlassen.

Literatur.

1. Přibram, Der acute Gelenkrheumatismus. Nothnagel's Handbuch der speciellen Pathologie und Therapie Bd. 5, I. Theil.
2. Derselbe, Chronischer Gelenkrheumatismus und Osteoarthritis deform. Nothnagel's Handbuch der speciellen Pathologie und Therapie Bd. 7, V. Theil.
3. Senator, Die Krankheiten des Bewegungsapparates. v. Ziemssen's Handbuch der speciellen Pathologie und Therapie Bd. 13.
4. Hoffmann, Chronischer Rheumatismus. Lehrbuch der Constitutionskrankheiten 1893.
5. Bäumler, Der chronische Gelenkrheumatismus und seine Behandlung. Verhandlungen des Congresses f. int. Med. Berlin 1897.
6. Volkmann, Krankheiten der Gelenke. Pitha Billroth'sche Chirurgie Bd. 2, Abth. 2.
7. Waldmann, Arthritis deformans und chron. Gelenkrheumatismus. Volkmann's Sammlung klin. Vorträge 1884, 238.
8. Kaufmann, Lehrbuch der spec. patholog. Anatomie 1896.
9. Schüller, Untersuchungen über die Aetiologie der sogen. chron.-rheumat. Gelenkentzündungen. Berl. klin. Wochenschr. 1893, 36.
10. Derselbe, Polyarthritis chron. villosa und Arthritis deform. Berl. klin. Wochenschr. 1900, 5—7.
11. Derselbe, Chirurgische Mittheilungen über d. chron.-rheumatische Gelenkentzündung. Langenbeck's Arch. 1887, Bd. 45.
12. Charcot, Etude pour servir à l'histoire de l'affection décrite sous le noms de goutte asthénique primitive, nodosités des jointures, rhumatisme articulaire chron., forme primitive. Thèse de Paris 1853.
13. Derselbe, Charactères anatom. de l'arthrite rhum. chron. Gaz. des hôp. 1867.
14. Derselbe, De déformations produites par le rhumatisme articulaire chron. Le mouvement méd. 1873, 45.

15. Fox, The varieties of rhumat. arthritis. Lancet 1895, July.
16. Teissier et Roque, Rhumatisme articul. chron. Traité von Brouardel, Gilbert et Girode.
17. Bouchard, Rhumatisme chron. Congrés pour l'avancement de sciences 1869, Marseille (citirt nach Přibram).
18. Bannatyne, Points in the classification and diagnosis of some joint affections. Lancet 1901, February.
19. Rubinstein, Ueber die verschiedenen Formen chronischer Gelenkentzündungen und ihre Unterscheidung. Verein f. innere Med. Berlin 1900, 26. Februar.
20. Derselbe, Ueber gonnorrhoische Gelenkentzündungen. Berl. klin. Wochenschrift 1900, 37.
21. Johannessen, Chronischer Gelenkrheumatismus und Arthritis deformans im Kindesalter. Zeitschr. f. klin. Med. Bd. 39, S. 310.
22. Diamantberger, Rhumatisme noueux chez les enfants. Thèse de Paris 1890.
23. Cornil, Mémoires sur les coincidences pathol. du rhumatisme articul. chron. Mém. de la société de Biolog. 1863, IV.
24. Beau, Gazette des hôpitaux 1864, juillet.
25. Moncorvo, Du rhumat. chron. noueux des enfants et son traitement. Paris 1890.
26. Derselbe, Polyarthrite déformante de l'enfance. Le progrès méd. 1900, 2.
27. Derselbe, Eine deformirende Gelenkentzündung etc. Berl. klin. Wochenschrift 1900, 20.
28. P. Wagner, Ueber chronischen Rheumatismus und Arthritis deformans im Kindesalter. Münch. med. Wochenschr. 1888, 12, 13.
29. Koplik, Arthritis deformans in child seven years old. New York Archives of pediatrics. March 1896.
30. Amelin, Maladie de Landré. Beauvais chez l'enfant. Thèse de Paris 1896.
31. Jacobi, Rheumatisme in infancy and childhood. New York Record 1889.
32. Delcourt, Rhumatisme articul. noueux chez les enfants. Revue des malad. de l'enfance 1898, juillet.
33. Spitzy, Ueber das Vorkommen multipler chron. deform. Gelenkentzündungen im Kindesalter. Jahrbuch f. Kinderheilk. N. F. 1899, Bd. 49.
34. Lachmanski, Beitrag zum acuten und chronischen Gelenkrheumatismus des Kindesalters. Arch. f. Kinderheilk. Bd. 18.
35. Still, Rheumatisme in childhood. Practioner 1901, January.
36. Taylor, Some clinical features of rheumat. Arthritis. Archives of pediatrics November 1899.
37. Picot und d'Espine, Grundriss der Kinderkrankheiten 1870.
38. Henoch, Lehrbuch der Kinderkrankheiten 1895.
39. Gerhard-Rehn, Handbuch der Kinderkrankheiten Bd. 3.
40. Baginsky, Lehrbuch der Kinderkrankheiten 1896.
41. Trousseau, Clinique médicale (nach Přibram).
42. Brown, Ueber Tonsillitis, ihre Verschiedenheit und Beziehungen zum Rheumatismus. British med. Journal 1889, Sept.
43. Garrod, Treatise in Rheumatisme and rheumat. Arthritis 1890.

44. Singer, Wiener klin. Rundschau 1901, 21.
45. Derselbe, Aetiologie und Klinik des acuten Gelenkrheumatismus. Wien 1897.
46. Menzer, Serumtherapie bei acut. Gelenkrheumat. Berl. med. Gesellschaft 1902, ref. Münch. med. Wochenschr. 1902, 20.
47. Derselbe, Die Aetiologie des acut. Gelenkrheumat. Deutsche med. Wochenschrift 1901.
48. Derselbe, Serumbehandlung bei acut. u. chron. Gelenkrheumat. Zeitschr. f. diätet. u. physikal. Therapie Bd. 6 Heft 4.
49. Meyer, Die Agglutination der Streptokokken. Deutsche med. Wochenschr. 1902, 42.
50. Derselbe, Zur Bacteriologie des acut. Gelenkrheumat. Zeitschr. f. klin. Med. 1902, Bd. 46.
51. Biedert, Lehrbuch der Kinderkrankheiten 1894.
52. Thiroloix, Der Bacillus bei acutem Gelenkrheumat. Société de biologie 1897, ref. Deutsche med. Wochenschr. 1897.
53. Triboulet, De la bacteriologie du rhumatisme articul. aigu. Congrès méd. internat. Paris 1900, ref. Deutsche med. Wochenschr. 1900.
54. Achalme, Recherches bactériologiques sur le rhumat. articul. aigu. Annales de l'institut Pasteur, Novemb. 1897.
55. Sahli, Zur Aetiologie des acut. Gelenkrheumat. Deutsches Arch. f. klin. Med. Bd. 51.
56. Mircoli, Ueber den pyogenen Ursprung der Chorea rheumatica und der rheumat. Processe. Berl. klin. Wochenschr. 1900, 14.
57. Maragliano, Infezione da piogeni. Septicopiemia Poliastrite vagate. Riforma med. 1895, 67.
58. Buday, Beiträge zur Entwickelung der metastatischen Gelenkentzündungen und zur Aetiologie der Polyarthritis rheumatica. Orvosi Hetilap 1890, ref. Centralbl. f. Bacteriolog. 1891, Bd. 10.
59. Chvostek, Zur Aetiologie des acut. Gelenkrheum. Wiener klin. Rundschau 1895, 26.
60. Marmorek, Das Streptokokkengift. Annal. de l'institut Pasteur 1902, mars.
61. Comby, L'Arthritisme chez les enfants. Archives de médicine des enfants 1902.
62. Comby, L'Arthritisme. Traité de malad. de l'enf. 1897, Tom. II.
63. Bazin, Leçons théoriques et cliniques sur les affections cutan de nat. arthrit. et dextreux 1860.
64. Lancereaux, Le rhumatisme chron. Union med. 1889, 154.
65. Marfan, Traité de malad. de l'enf. 1897, X.
66. Richardière, Arthrit. rhum. dans érysipèle. Rhum. scarlat. forme osseuse. Soc. méd. des hôp. 1893.
67. Dauban, Contrib. à l'étiologie du rhum. chron. progr. (Polyarthrite chron. progr. consecutive au rhum. scarlat.). Thèse de Paris 1895.
68. Barjon, La radiographie appl. à l'étude d'arthrop. deform. Paris 1897.
69. Olinto, Beitrag zur Kenntniss der deformirenden Polyarthritis beim Kinde. Rev. mens. de malad. de l'enf. 1893, janvier.

70. Bezançon et Griffon, Etude expériment. des arthrites à pneumococques. Archiv de méd. experiment. et d'Anat. pathol. 1899, XI.
71. Dungern und Schneider, Zur Casuistik der chron. deformirenden Gelenkentzündung. Münch. med. Wochenschr. 1898, 43.
72. Widmark, Jahrbuch f. Kinderheilk. 1885, Bd. 7.
73. Escherich, Jahrbuch f. Kinderheilk. 1893.
74. Koplik, New York med. Journ. Bd. 18.
75. König, Die Gelenkerkrankungen bei Blutern. Sammlung klin. Vorträge 1891, 36.
76. Gocht, Ueber Blutergelenke und ihre Behandlung. Arch. f. klin. Chirurgie Bd. 59.
77. Hofbauer, Ueber den Bau der Synovia. Ref. Münch. med. Wochenschr. 1898, 3.
78. Labord, Gaz. des hôp. 1864.
79. Wolff, Ueber trophische Störungen bei primären Gelenkleiden. Berl. klin. Wochenschr. 1883.
80. Hoffa, Zur Pathogenese der arthritischen Muskelatrophie. Volkmann's Sammlung klin. Vorträge. N. F. 1892, 50.
81. Heberden, Commentarii de morb. hist. et cinat. Frankfurt a. M. 1804, Cap. XXVIII digit. nodi.
82. Hirschsprung, Multipel kronisk infectiös Ledsygdom i Barnealderen. Hospitalstid. 1901.
83. Berard et Destot, La Polyarthrite déformante tuberculeuse ou pseudochronique tuberculeuse. Bulletin médical 1897, Nov.
84. Poncet, Du rhumatisme tuberculeux. Gaz. des hôp. 1901.
85. Maillard, De rhumatisme tuberculeux. Presse méd. 1901.
86. Borchard, Ueber luetische Gelenkentzündungen. Deutsche Zeitschr. f. Chirurgie Bd. 51 S. 110.
87. Bosse, Ueber die interstitielle Keratitis hereditär-luetischer Natur und ihren Zusammenhang mit Gelenkaffectionen. Arch. f. Kinderheilk. 1896, Bd. 20.
88. Grawitz, Ueber syphilitische Gelenkdeformationen. Münch. med. Wochenschrift 1898.
89. Bier, Die Behandlung des chron. Gelenkrheumat. mit heisser Luft (active Hyperämie) und mit Stauungshyperämie. Münch. med. Wochenschr. 1898.
90. Blecher, Ueber den Einfluss der künstlichen Blutstauung auf Gelenksteifigkeiten nach Traumen und längerer Immobilisirung. Deutsche Zeitschrift f. Chirurgie Bd. 60.
91. Köhler, Ueber die Behandlung acut und subacut entzündeter Gelenke mit Stauungshyperämie. Inaug.-Dissert. Greifswald 1901.
92. Bier, Ueber verschiedene Methoden, künstliche Hyperämie zu Heilzwecken hervorzurufen. Münch. med. Wochenschr. 1901, 48.
93. Stern, The differential diagnosis of acute polyarticul. rheumatisme from a surgical standpoint. New York med. Journ. 1902, July.
94. Lucas, Gonorrhoeal rheumatism in an infant the result of purulent ophthalm. (Opht. Rew. Nr. 42 p. 114).

Erklärung der Abbildungen auf Tafel I—III.

Tafel I Fig. 1. Zu Fall III (vergl. Krankengeschichte III). Ausstrich aus einer 24stündigen Blutserumreincultur der Mikroben aus dem Kniegelenk des Falles III. Färbung mit Löffler's Methylenblau. Vorwiegend Diplokokken von theils kreisrunder, theils ovalärer und lanzettlicher Gestalt. An einzelnen Individuen ist ein länglicher über den Coccus hinaus ragender, blasser, protoplasmatischer Saum erkennbar. Vergrösserung 1:1000. Zeiss, Apochromat. Immers. Proj. Ocul. 2; Pikrinsäurefilter.

Tafel I Fig. 2. Zu Fall III (vergl. Krankengeschichte III). Ausstrich genau wie in Fig. 1. Weigert'sche Fibrinfärbung. Gerade oder leicht gekrümmte Stäbchen mit abgerundeten Ecken und angedeuteter Bisquitform. Obiger Saum intensiv gefärbt, von den Kokken nicht mehr differenzirbar. Vergrösserung und Aufnahme wie in Fig. 1.

Tafel II Fig. 1. Zu Fall III (vergl. Krankengeschichte III). Schnitt durch das Synovialzottengewebe aus dem Kniegelenk des Falles III. Fixirt mit Alcohol. absol., geschnitten in Celloidin, gefärbt mit Lithioncarmin; Bacterienfärbung nach Weigert. Am Rande des Gewebes, in dieses eingebettet Stäbchen von dem Aussehen wie an der Reincultur Tafel I Fig. 2. Vergrösserung und Aufnahme wie Tafel I Fig. 1 und 2.

Tafel II Fig. 2. Zu Fall XIII (vergl. Krankengeschichte XIII). Ausstrich eines Stückchens Zottengewebe, das in der Punctionsflüssigkeit aus dem Kniegelenke des Falles XIII gefunden worden war. Methylenblaufärbung; Diplokokken mit vorwiegender Längslagerung am Rande des Gewebes und in demselben liegend. Vergrösserung und Aufnahme wie Tafel I Fig. 1, 2, Tafel II Fig. 1.

Tafel III Fig. 1. Zu Fall III. Schnitt durch das Synovialzottengewebe aus dem Kniegelenke des Falles III (vergl. Tafel II Fig. 1). Fixirt mit Alcohol. absol., geschnitten in Celloidin, gefärbt mit polychromem Methylenblau und Eosin. Am deutlichsten treten die charakteristischen Rundzellennester hervor, die durch das ganze Gewebe zerstreut liegen (am Bilde durch den dunkleren Farbenton kenntlich). Lin. Vergrösserung 1:25. Hartnack, System 2.

Tafel III Fig. 2, 3. Zu Fall VIII. Knochenpräparat des Beckens von Fall VIII. Der linke Oberschenkelkopf hochgradig deformirt. Er zeigt warzige, unregelmässig zerstreute Erhebungen, stellenweise grubige Vertiefungen, Schlifflächen wie grössere und kleinere Knorpelerosionen. Auch die Pfanne nimmt an diesen Deformationserscheinungen theil. Das rechte Hüftgelenk ist weniger betroffen, die Veränderungen sind bedeutend geringgradiger.

LVI.

(Aus dem Hamburger Medico-mechanischen Zander-Institut.)

Zur Ehrenrettung des Hessingcorsets.

Von

Dr. **Karl Hasebroek.**

Mit 1 in den Text gedruckten Abbildung.

Im Archiv für Orthopädie, Mechanotherapie und Unfallchirurgie (Bd. 1 Heft 1 [1]) wird von Herrn Dr. Becker Kritik am Hessingcorset geübt, welche ich nicht unwidersprochen lassen kann auf Grund einer mehr als 8jährigen Erfahrung, während welcher Zeit ich viele hundert Corsets jeglicher Art angefertigt, hiervon die Hessingcorsets stets selbst andressirt habe.

Nach dem Artikel Becker's stellt das Hessingcorset nichts anderes dar, als ein Corset, welches „sein Heil in den stützenden Armkrücken sucht", dem „ausser in den Armkrücken jedes stützende Princip fehlt", an welchem zum Ueberfluss ein Paar hintere Längsschienen angebracht sind, von denen „Niemand im Ernst wird behaupten wollen", dass sie stützen können, welches nur „einen gewissen Halt" gewähren kann, wenn es „ausserordentlich fest" zugeschnürt wird, was aber „abgesehen von dem Schaden, den es dadurch anrichtet, illusorisch wird, da die Mehrzahl der Patienten diese Schnürung nicht so fest anzieht, als es vorgesehen ist". Dem Hessingcorset werden als einzig brauchbar die starren Corsets, besonders diejenigen aus Leder, gegenübergestellt.

Vorbedingung für die Wirkung eines Corsets ist, dass es auf dem Becken unverrückbar sitzt. Diese Bedingung wird von dem Hessingcorset wie von keinem zweiten erfüllt. Die Hüftbügel umklammern Kreuzbeine und Darmbeinkämme mit Hilfe des in der Unterbauchgegend die Bügelenden verbindenden Bauchriemens und der

[1]) Die anatomische und klinische Grundlage des orthopädischen Corsets.

Schnürung. In dieser Gegend, bisweilen nur wenig oberhalb der Symphyse, ist die Schnürung unschädlich. Ich habe es stets als einen Vortheil betrachtet, dass beim Hessingcorset die Schnürung weiter hinauf keineswegs mehr so fest zu sein braucht, dass man im oberen Drittel sogar mit einer Gummicordel als Schnürlitze auskommt. Müssen die starren Corsets denn etwa nicht festgeschnürt werden? Wie sollte man sonst mit ihnen wohl in die Taille hineinkommen, wodurch überhaupt einzig und allein fester Sitz auf dem Becken garantiert werden kann! Es gehört sogar eine viel festere Schnürung dazu als beim Bügelcorset, um z. B. bei einer weniger mobilen Sc. lumbalis mit Drehung und verstrichener Taillencontour, vollends bei den schwereren Skoliosen, in die Taille zu kommen. Ja, ich behaupte, es gelingt oft nur mittelst eines Hessingbügels, diesen Halt in der Taille zu gewinnen, durch Andressiren am lebenden Körper. Bei den starren Corsets, welche über Modell gearbeitet werden, gibt man sich gar zu leicht einer Täuschung hin in dieser Beziehung.

Von der festen Beckenbasis aus arbeiten wir beim Hessingcorset die 1,1—1,6—2 mm dicken Seiten- und Rückenstangen keineswegs einfach senkrecht hinauf, sondern der in leichter Extension befindlichen Thoraxwand folgend. Wir fügen häufig noch eine dritte Seitenstange für den Rippenbuckel hinzu. Wir verbinden die Rückenstangen mit ihren oberen Enden oft durch einen Lederriemen mit der einen oder anderen Seitenstütze, wodurch die obere Apertur des Corsets zu einem geschlossenen widerstandsfähigen Ring wird. Ein Blick von oben in ein auf den Boden gestelltes Hessingcorset lässt erkennen, dass es sich hier um ein Negativ des Thorax handelt, bei welchem die Wandungen aus einem Gerüst von Stäben bestehen, welche durch den Corsetdrell mit einander verbunden sind. Der Charakter der Hohlform kommt besonders in den Fällen zum Ausdruck, bei denen ausser den vier Seiten- und zwei Rückenstangen noch Nebenstangen vorhanden sind, die obendrein mit den nach hinten weit herumgreifenden Armstützenschenkeln in fester Verbindung stehen. Auf diese Weise ist es möglich, durch die von den Taillenein schnitten aufsteigenden, genau anliegenden Strebestangen, auch ohne die Armstützen, eine ebenso gute Stützung des Thorax gegen das Zusammensinken der Wirbelsäule im Hessingcorset zu erzielen, als in den umschliessenden Corsets. Der einfache Beweis hierfür liegt schon in der Thatsache, dass man im Hessingcorset eine Verlängerung des Körpers um 1—2—3 und mehr Centimeter findet.

Eine andere Frage ist die: ob man mittelst des Hessingcorsets auf die Deviation der Wirbelsäule resp. auf den Rippenbuckel direct redressirend einwirken kann. Das Corset an sich thut das, abgesehen von einer corrigirenden Beeinflussung der seitlichen Verschiebung des Oberkörpers, nur in geringem Maasse, da die Berührungsflächen der Stangen am Thorax nur klein sind. Aber dafür haben wir die durch das Corset hindurchziehenden elastischen Züge. Hiermit komme ich auf die Bedeutung der Armstützen. Gerade der manchem überflüssig erscheinende Vorderschenkel der Armstütze ist nöthig, um mit seiner Hilfe an der Vorderseite des Schulterringes die Position der Seitenstangen noch mehr zu sichern, damit diese die Befestigungspunkte für die Redressionszügel liefern können. Ich gehöre keineswegs zu den Leuten, welche sich von den elastischen Zügen bei der Skoliose allzuviel versprechen; wenn man aber nach Abnahme des Corsets tiefe Querdruckmarken an dem Thorax sieht, so kann man sich nicht der Annahme einer nicht ganz unbedeutenden redressirenden Wirkung verschliessen (vergl. übrigens den später in der Zeichnung mitgetheilten Fall!). Mindestens aber wird durch die elastischen Züge einer Stützwirkung des Corsets am Rücken Rechnung getragen.

Ein weiterer Zweck der Armstützen ist, den Schulterring zurück zu halten. Hierauf möchte ich in der Skoliosentherapie denn doch nicht verzichten, da man sich damit eines cosmetischen Hilfsmittels begeben würde, welches durch Rücklagerung und Angezogensein der Scapula den Rippenbuckel am wenigsten hervortreten lässt. Je mehr ein Skoliotischer seinen Schulterring nach vorn sinken lässt, desto mehr kantet die Scapula und desto mehr zeichnet sich der Rippenbuckel an den Kleidern ab.

Wenn ich nun noch hinzufüge, dass wir durch bogenförmige Verlängerung des hinteren Schenkels der Armstütze sowohl der Scapula Halt zu geben, als auch einen möglichst hohen Angriffspunkt für die elastischen Querzügel zu gewinnen suchen, dass wir ferner am Vorderschenkel ein besonders hoch und vortheilhaft gelegenes Punctum fixum für möglichst ausgiebige elastische Zugwirkung für den Druck eines eventuellen Kopfhalters nach oben gewinnen, so ersieht man hinlänglich, dass die Armkrücken noch ganz andere Dinge zu thun haben, als nur zu stützen.

Nun die Hessing'sche Armkrücke selbst! Man sehe sich dieselbe genauer an: das ist keine einfache Bandagistenkrücke, sondern eine gut adaptirte Vorrichtung, welche dem Plexus brachialis sorg-

fältig aus dem Wege geht und sich dem Latissimus dorsi und dem Pectoralis major genau anschmiegt, somit die Seitenpartien des Thorax sehr wohl etwas fassen kann, ohne den beweglichen Theil des Schulterringes nennenswerth in die Höhe heben zu müssen. Soll sie ihn heben, so construiren wir die Krücken etwas anders, wie bei den schwersten Skoliosen auf der eingesunkenen Seite auch die starren Corsets diesen Punkt berücksichtigen müssen.

Jetzt zu einigen praktischen Beweisen für die Ebenbürtigkeit, ja die Ueberlegenheit des Hessingcorsets gegenüber den Panzercorsets. Zunächst hinsichtlich des stützenden Princips. Ich verfüge über eine grosse Anzahl Fälle von Spondylitis bei Erwachsenen beiderlei Geschlechts, zum Theil dem arbeitenden Stande angehörig, welche mit Corsets aus Celluloid, Leder, Hornhaut, Filz und Stahl zu mir kamen, weil sie keine Stütze fanden, und welche durch ein Hessingcorset sofort eine tadellose Stützung, ja Entlastung erlangten. Eine Patientin, welche es vorgezogen hatte, lieber ganz im Bett liegen zu bleiben, als mit ihrem Panzercorset umherzugehen, war von Stunde an im Stande, ihren Haushalt zu besorgen. Ein anderer Patient, welcher erwerbsunfähig war, sitzt mit Hilfe seines Hessingcorsets den ganzen Tag wieder auf dem Bock seines Taxameters. Ein Dritter schreibt mir einen überaus dankbaren Brief, weil ich ihm sein schweres Filz-Stahlcorset durch ein leichteres und luftigeres Hessingcorset ersetzt habe und ihm obendrein die Stützung verschafft habe, welche ihm bis dahin fehlte. Ich könnte noch mehr Beispiele anführen! Es wird doch jeder zugeben müssen, dass die obigen Patienten wohl etwas mehr als einen „gewissen Halt" bekommen, ja, dass sie in ganz hervorragender Weise entlastet worden sind. Ferner wird doch Niemand glauben, dass die Stützung und Entlastung hier durch die Armkrücken angestrebt und erreicht ist!

Dass das Hessingcorset auch ohne Armstützen zu stützen vermag, beweist eine 72jährige Patientin, welche seit Jahren an Wirbel- und Sacralschmerzen litt, völlig zusammengesunken war, meistens im Bett lag, und welche durch ein Hessingcorset ohne Stützen — da bei der Magerkeit und vorhandener Brachialneuralgie Stützen nicht angebracht waren — ausserordentliche Erleichterung und Besserung bekommen hat. Ein starres Corset wäre in diesem Fall unmöglich gewesen, sowohl wegen der Schwierigkeit, ja Gefährlichkeit der Modellabnahme in Suspension als in Hinsicht auf die Magerkeit und die grosse Empfindlichkeit der Taillenpartien.

Ich komme nun zur Spondylitis der Kinder. Hier behaupte ich, ist das geniale Hessingcorset wegen seiner stützenden und entlastenden Wirkung, an sich sowohl als in Verbindung mit dem Kopfhalter, das Beste, was wir haben, insofern überhaupt die abnehmbaren Apparate in Frage kommen. Ich habe in Dutzenden von Fällen erlebt, dass Kinder im starren Corset, mit und ohne Kopfhalter, geradezu herumkrochen, und erst im Hessingcorset auf die Beine gebracht wurden. Man muss blind sein, scheint mir, wenn man hier nicht sieht, wie bei kleineren Kindern mit walzenförmigem Körper, wo gradlinig Thorax und Gesäss in einander übergehen, die Hüftbügel ganz anderen Halt in der Taille gewähren für den Corsetaufbau, und in höherem Grade eine feste Basis abgeben für den nach oben wirkenden Gegenzug des Kopfhalters, als die starren Corsets. Meine Erfahrungen haben mich seit langem dazu geführt, bei Spondylitis, nur dann, wenn es die pecuniären Verhältnisse nicht erlauben, ein anderes Corset als das Hessing'sche zu geben. Sogar bei einem noch nicht ganz 3jährigen Kinde habe ich ein Hessingcorset bereits gegeben.

Auch den Hessing'schen Kopfhalter, welcher am Hinterhaupt und am Unterkiefer angreift, halte ich für gut; mag man ihm auch theoretisch entgegenhalten, dass der Angriffspunkt am beweglichen Unterkiefer keine sichere Extension garantiren kann, so ist doch in Praxis durch die Gleichmässigkeit seiner elastischen Druckwirkung nach oben, welche ihm sowohl den Kiefer- als Kopfbewegungen zu folgen erlaubt, zweifellos eine Extensionswirkung vorhanden. Der Hessing'sche Kopfhalter ist viel zu praktisch, lässt sich zudem so überaus gut cachiren, dass er so leicht nicht verdrängt werden wird. Man muss doch auch nicht vergessen, dass die Extension der Wirbelsäule in den abnehmbaren Vorrichtungen, welche nicht vom Oberschenkel bis an den Kopf zusammenhängend reichen, überhaupt immer nur eine begrenzte sein kann.

Ein weiterer praktischer Beweis für das Vorhandensein des stützenden und entlastenden Momentes im Hessingcorset liegt für mich bei den schwereren und schwersten Skoliosen. Ich kann jeden Tag Fälle demonstriren, an denen eine solche Wirkung durch das Hessingcorset bisher und für die Patienten bequemer erreicht worden ist, als durch ein anderes. Eben weil die Hauptbedingung für ein Stützcorset sicherer erfüllt wird: die feste Basis am Becken. Man sehe sich eine schwerste Skoliose im Hessingcorset an: in die Taillen

hineingearbeitet, der Hüftbügel auf der Buckelseite sich zwischen Rippenwand und Beckenkamm hineinschiebend, fest auf dem unzugänglichen Beckenkamm flach gelagert, wird von hier aus der Rippenbuckel unterfangen mit 2—3 anliegenden Stützen mit stramm dazwischen ausgespanntem Stoff. Die buckelseitige Armstütze hält mit ihrem vorderen Schenkel Schulterring und Scapula zurück, die entgegengesetzte umfasst den Thorax am Pectoralis und Latissimus oder verhindert wenigstens das Herabsinken des Schulterringes am hohlen Rippenkorb. Man vergleiche hiermit das starre Corset: hier hat das ganze Corset nur zu oft seinen Halt am Buckel und sitzt seitwärts verzogen auf Hüften und Becken, anstatt das umgekehrte Princip zu beobachten, vollends irgend welche Redressionswirkung auf den Buckel auszuüben.

Aus diesen Gründen ist auch das cosmetische Resultat im Hessingcorset oft ein besseres.

Für die Möglichkeit, mit dem Hessingcorset eine gründliche redressirende Wirkung zu entfalten, habe ich gerade ein Beispiel zur Hand, welches jeden Zweifel ausschliesst. Die beifolgenden Messbilder betreffen eine 16jährige Patientin, deren Skoliose vom 15. Juni 1901 bis 15. August 1901 durch Gymnastik etc. mobilisirt wurde, und welche dann mit Hessingcorset entlassen wurde. Während des darauf folgenden Jahres wurde das Tragen des Corsets mit ausserordentlicher Energie durchgeführt, ja über ein Vierteljahr — ohne meine Verordnung — Tag und Nacht, so dass an den Angriffspunkten der elastischen Züge Decubitus entstanden war. Der Erfolg spiegelt sich in dem letzten Messbild vom 16. August 1902 wieder.

Wenn auch gleichzeitiges Wachsthum die Kur unterstützt hat, so ist das Resultat der Redression, desgleichen des Hinüberschiebens des Oberkörpers nach links doch lediglich auf die redressirende Wirkung des Corsets zurückzuführen. Während der gymnastischen Periode der Behandlung war kaum eine Veränderung zu constatiren. Das Corset hatte — was hier zu betonen ist — trotz unausgesetzter Inanspruchnahme in seiner festen Basis nicht nachgegeben.

Trotz dieses positiven Beweises will ich gerne zugestehen, dass zur Bekämpfung der Torsion und Rotation der Wirbelsäule auch mir die starren Corsets ebenso zweckentsprechend erscheinen, da sie der Correction mit grösseren Flächen gerecht werden: aber nur in den Fällen, wo die Taillen zugängig sind. Sonst regiren sie nicht die Wirbelsäule, sondern sie werden von der Drehung des Thorax beherrscht.

Zieht man zu allem Dargelegten nun noch die bekannten sonstigen Vortheile heran, welche in der Durchlässigkeit des Drellgewebes, in der überlegenen Lebensdauer des Materiales — ich habe ältere Patienten mit schweren Skoliosen, auf deren Besserung ich verzichtet habe, 5 Jahre mit einem einzigen Hessingcorset auskommen sehen —, in

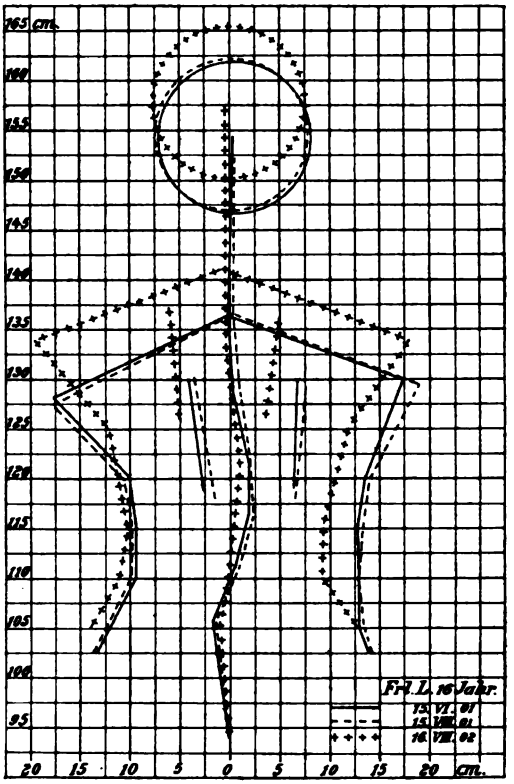

der Möglichkeit endlich, während des Wachsthumes und den eventuellen Fortschritten der gleichzeitigen gymnastischen Behandlung entsprechend alle 2—3 Monate nachpassen und nachdressiren zu können, so müssen meine Ausführungen um so mehr berücksichtigt werden. Es wäre in der That sehr bedauerlich, wenn die Corsettherapie eines ihrer besten Hilfsmittel wieder bei Seite legte. Ich kann nur wünschen, dass man sich nicht durch eine vereinzelte Kritik beirren lasse, von der ich bezweifle, dass sie auf ebenso ausreichende eigene praktische Erfahrung sich berufen kann, als ich sie meiner Vertheidigung des Hessingcorsets zu Grunde gelegt habe.

LVII.

(Aus der Prof. Vulpius'schen chirurgisch-orthopädischen Heilanstalt in Heidelberg.)

Ein Beitrag zur Thierskoliose.

Von

Dr. **Ottendorff,**

I. Assistenzarzt.

Mit 19 in den Text gedruckten Abbildungen.

Wenn auch die Skoliose beim Thier wenigstens die auf experimentellem Wege erzeugte mehrfache Bearbeitung gefunden hat, so haben doch sowohl die angeborenen wie die erworbenen Rückgratverkrümmungen bisher kaum die Beachtung gefunden, die sie als Analogon der Erkrankung beim Menschen eigentlich verdienen. Die gesammte Literatur sowohl aus orthopädisch-chirurgischen Veröffentlichungen wie aus thierärztlichen Publicationen hat in dieser Zeitschrift vor kurzem E. Schmidt zusammengestellt, der selbst aus unserer Klinik eine skoliotische Missbildung bei einer Gans beschreibt. Neuerdings erwähnt noch Zuppinger das häufige Vorkommen der Skoliose beim Haushuhn. Dieser geringe Umfang der Literatur über thierische Skoliose hat zum Theil seinen Grund darin, dass für den Thierarzt speciell die Skoliose kein praktisches Interesse hat, und dass andererseits dem Orthopäden selten derartige Präparate zugänglich sind, die ohnedies nach eingezogenen Erkundigungen zu den Seltenheiten gehören. Durch die Liebenswürdigkeit des Herrn Prof. Dr. Rievel an der Kgl. Thierarzneischule in Hannover war uns die Gelegenheit geboten, eine Anzahl derartiger Präparate zu untersuchen, die wohl auf Interesse von Seiten der Orthopäden Anspruch machen können. Ich erlaube mir an dieser Stelle Herrn Prof. Dr. Rievel für die gütige Ueberlassung der Präparate und Herrn Bezirksthierarzt Väth, Heidelberg, für die freundliche Bestimmung der Thierspecies und andere Auskünfte meinen besten Dank zu sagen.

Es sei gleich vorausgeschickt, dass es sich dabei um eine Beschreibung der Präparate im ganzen handeln kann, da eine Zer-

legung derselben in ihre einzelnen Bestandtheile nicht ausgeführt werden durfte, damit sie nicht ihren Werth zum Zwecke des thierärztlichen Unterrichts einbüssten. Details habe ich deshalb nur in so weit aufführen können, als sie sich ohne Zerstörung der Präparate

Fig. 1.

Ansicht von der Rückenseite. Präparat I.

Fig. 2.

Ansicht von der Bauchseite. Präparat I.

feststellen liessen. Es erschien zweckmässig, die Beschreibung so abzufassen, dass man sich die Skelette in verticaler Stellung wie beim Menschen zu denken hat, da dies einerseits einen bequemeren Vergleich mit den Verhältnissen beim Menschen erlaubt, andererseits sich manche Detailbeschreibungen nur schlecht und nicht ganz eindeutig auf andere Weise geben lassen.

I. Das erste der vorliegenden Präparate ist die Halswirbelsäule eines, nach der Knochenbeschaffenheit und Grösse zu urtheilen, völlig

ausgewachsenen Pferdes. Bei der Betrachtung sowohl von der Vorderseite wie von der Rückseite fällt eine scharfe Biegung der Wirbelsäule mit der Convexität nach links zu auf, die ihren Scheitel im dritten Halswirbel hat. Die Abbiegung ist eine so scharfe, dass der Winkel, den die oberen Wirbel mit ihrer normalen Richtung bilden, mehr wie $^1/_2$ Rechten beträgt (s. Fig. 1). Von der Bauchseite her lässt sich eine leichte rechtsconvexe Gegenkrümmung der drei letzten Halswirbel feststellen (s. Fig. 2), die auf der Rückenseite nur andeutungsweise zum Ausdruck kommt. Ebenso zeigt der erste Halswirbel eine leise Andeutung einer Gegenkrümmung. Auch die Drehung der einzelnen Wirbel sowohl um eine verticale wie horizontale Achse tritt auf der Bauchseite markant hervor durch den Verlauf der Querfortsätze, die nicht in einer Linie verlaufen, sondern etwas schräg zum Gesammtverlauf der Wirbelsäule, so dass sie sich gewissermassen, wenigstens in ihrer Verlängerung, dachziegelartig decken. Es erscheinen dadurch die einzelnen Wirbel in sich und gegen einander gedreht. Das Hauptinteresse gewährt jedoch die seitliche Ansicht der Wirbelsäule. Während der Anblick von der rechten, der Concavseite, uns die Anzahl von sechs Querfortsätzen zeigt, entsprechend der anscheinend vorhandenen Anzahl der Wirbel, finden wir auf der linken, der Convexseite, die Anzahl von sieben Querfortsätzen. Es ist diese Vermehrung bedingt dadurch, dass der dritte Halswirbel auf der Convexseite zwei Querfortsätze trägt, die zwar im ganzen zarter gebaut sind wie die anderen, aber doch durch oberen und unteren Ast und das ihre Basis durchbohrende Querfortsatzloch genügend charakterisirt sind (s. Fig. 3). Auf der Concavseite trägt der Wirbel nur einen Querfortsatz von derselben Grösse wie bei den übrigen Wirbeln. Es gewinnt demnach den Anschein, als ob der dritte Halswirbel aus zweien zusammengewachsen sei. Eine Trennungsfurche liess sich auch bei genauer Inspicirung nicht feststellen. Jedenfalls handelt es sich dabei um eine congenitale Anlage, da eine andere Entstehung dieser Bildung nicht gut denkbar ist. Ob in diesem Falle eine Defectbildung durch rudimentäre Entwickelung eines Wirbels vorliegt oder eine Einschiebung eines überzähligen Wirbels, geht nicht mit Sicherheit aus dem Präparat hervor, da der Brusttheil der Wirbelsäule fehlt und deshalb nicht bestimmt entschieden werden kann, ob der letzte der vorhandenen Wirbel der sechste oder der siebente Halswirbel ist. Die Form des letzten Wirbels selbst lässt darüber im unklaren, da derselbe auf der linken Seite

(der Seite des überzähligen Querfortsatzes) alle Kennzeichen des siebenten Halswirbels wie das Fehlen eines Querfortsatzloches bei einästigem Querfortsatz zeigt, während auf der anderen Seite der Querfortsatz eine dem sechsten Halswirbel entsprechende Bildung und auch ein Querfortsatzloch aufweist. Der Dornfortsatz ist mässig kräftig entwickelt und auch nicht wie sonst beim siebenten Halswirbel kopfwärts geneigt. Das einzige, was den Wirbel mit einiger Sicherheit als den sechsten Halswirbel ansehen liesse, wäre das beiderseitige Fehlen der Gelenkgruben für das oberste Rippenpaar, doch wäre bei der asymmetrischen Entwickelung der Wirbelsäule ebenso wohl denkbar, dass die obersten Rippen erst am Körper des ersten Brustwirbels ihre Gelenkflächen hätten. Auch ist anzunehmen, dass bei der Abtrennung des Präparates die Theilung der Wirbelsäule zwischen Hals und Brusttheil erfolgt ist. Ob man sich nun auf Grund der vorliegenden Verhältnisse zu der Annahme einer überzähligen Wirbelbildung oder eines Defectes entschliessen will, jedenfalls bleibt die congenitale Entstehung der Deformität zweifellos.

Fig. 3.

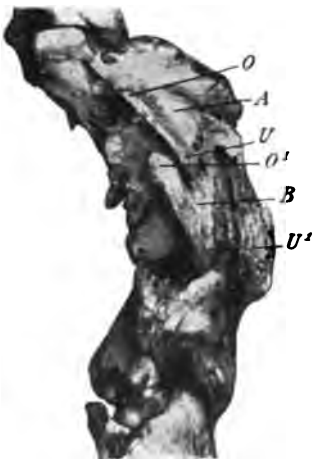

Ansicht von links (Convexseite). Präparat I.
A Oberer Querfortsatz. *B* Unterer Querfortsatz. *OO*¹ Oberer Ast. *UU*¹ Unterer Ast.

II. Das zweite Präparat, welches am meisten dem anatomischen Bilde der menschlichen Skoliose entspricht, besteht aus 13 Brustwirbeln eines Rindes. Von der Bauchseite her betrachtet (s. Fig. 4) fällt zunächst eine scharfe rechtsconvexe Krümmung im unteren Theile der Brustwirbelsäule auf, woran sich sowohl nach oben wie nach unten zu eine linksconvexe Gegenkrümmung anschliesst, wovon die obere wieder in eine leichte rechtsconvexe Krümmung übergeht. Der Hauptkrümmung gehören eigentlich nur drei Wirbel an (Fig. 8, 9 und 10), während die darüber und darunter gelegenen schon den Gegenkrümmungen angehören, die erheblich flacher verlaufen. Von der Seite gesehen ist keine Abbiegung der Wirbelsäule nach der dorsalen oder ventralen Seite wahrzunehmen. Vom Rücken her betrachtet (s. Fig. 5), zeigt das Ligament, welches die Dornfortsätze mit einander verbindet, nur eine ganz

leichte nach rechts convexe Ausbiegung. Allerdings ist die Linie der Dornfortsätze an der Basis stärker gebogen wie an ihren Endpunkten, aber doch immer noch in geringem Maasse im Verhältniss zu der starken Abweichung der Wirbelbogen und erst recht der Wirbelkörper. Jedenfalls ist bei Lebzeiten des Thieres am Ver-

Fig. 4.

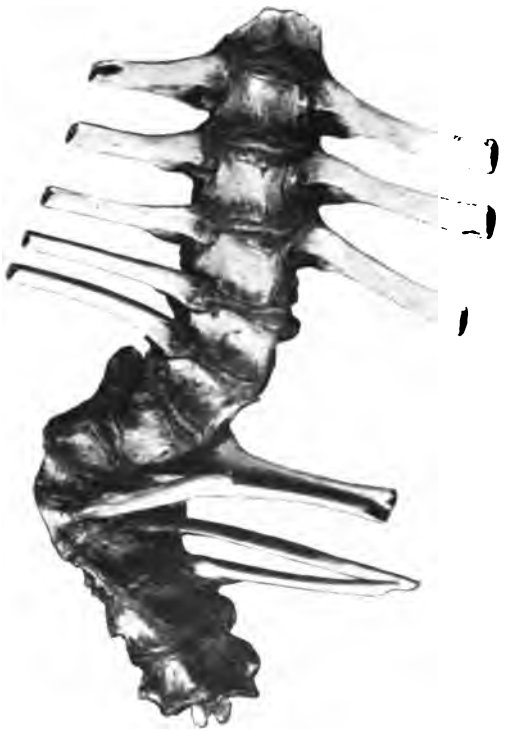

Ansicht von der Bauchseite. Präparat II.

lauf der Dornfortsatzlinie nicht die so erhebliche skoliotische Verbiegung der Wirbelsäule zu erkennen gewesen, zumal auch der Rippenbuckel anscheinend nicht so sehr erheblich gewesen ist, soweit sich aus der Form der wenigen erhaltenen Rippen etwas schliessen lässt, nur dürfte die Länge des Thieres eine geringere gewesen sein. Zu bemerken ist an dem Präparat noch, dass die Dornfortsätze des achten und neunten Wirbels sowie des elften und zwölften mit einander knöchern verwachsen sind. Die Drehung der einzelnen Wirbel gegen einander und die Torsion ihres Gefüges ist sehr deutlich ausgesprochen. Der

Drehungswinkel zwischen dem Scheitelwirbel der rechtsconvexen und dem der darüber liegenden linksconvexen Krümmung beträgt fast 135°. Die Torsion des Gefüges der Schrägwirbel findet ihren Ausdruck in der schrägen Faserung der Corticalis der Wirbelkörper wie auch die dazwischen liegenden Bandscheiben eine sehr schräge Faserung zeigen. Auch lässt sich die Drehung der oberen Fläche des Wirbelkörpers gegen die untere deutlich erkennen.

Fig. 5.

Ansicht von der Rückenseite. Präparat II.

Die zwischen den Keilwirbeln liegenden Zwischenwirbelscheiben sind dagegen mehr keilförmig gestaltet. Auch die Epiphysen der Keilwirbelkörper zeigen leichte Keilform und sind gegen die Diaphyse deutlich abgesetzt. Die Verwachsung der Bogenkörperepiphyse im Scheitelpunkt der Krümmung, wie sie Schulthess bei der skoliotischen Wirbelsäule eines Schweines beschreibt, liess sich nicht so regelmässig constatiren, doch ist an mehreren Wirbeln ein Erhaltensein der Bogenkörperepiphysenlinie auf der Concavseite festzustellen, während im grossen und ganzen zum Theil auch auf der Concavseite eine Verwachsung dieser Epiphysenlinie eingetreten ist. Das Ligamentum longitudinale anterius ist nur in Spuren erhalten, doch scheint es nach der stärkeren Rauhigkeit der Ansatzflächen zu urtheilen, auf der Convexseite besser entwickelt gewesen zu sein, im Gegensatz zur menschlichen Skoliose, wo das Band sich am stärksten auf der Concavseite findet, eine Differenz, welche auch Schulthess in der obigen Arbeit erwähnt. Eine stärkere Knochenproduction resp. Osteophytenbildung auf der Concavseite ist nicht nachzuweisen. Der Schlusswirbel bietet, da seine Endfläche sich wieder in annähernd normaler Stellung befindet, keine charakteristischen erheblichen Abweichungen.

der Anfangswirbel ist nur theilweise erhalten. — Die Rippen, soweit sie erhalten sind, zeigen auf der Concavseite einen gestreckteren Verlauf, und sind im ganzen von vornen nach hinten gemessen dicker, fast quadratisch im Querschnitt, während sie auf der Convexseite bei schärferer Knickung breiter und flacher sind. Auch das Aneinanderrücken der Rippen auf der Concavseite und das Auseinandertreten auf der Convexseite ist deutlich zu erkennen. Die Beschaffenheit der einzelnen Wirbel lässt sich bei dem Präparat nicht genauer feststellen, doch lässt sich soviel sagen, dass auf der Concavseite eine Verbreiterung und mehr horizontale Stellung der Gelenkflächen der Gelenkfortsätze und der Gelenkflächen der Rippen mit den Wirbeln sich findet und auf der Convexseite eine Verkleinerung und mehr verticale Stellung. Die Grössendifferenz der Foramina intervertebralia in Bezug auf Convex- und Concavseite ist vorhanden, aber nicht sehr erheblich.

Ich lasse noch kurz die seitlichen Höhenmaasse der einzelnen Wirbel folgen, um die theilweise sehr starke Keilform zu kennzeichnen. Wirbel I ist nicht ganz intact, II Höhe r. 3,8 cm, l. 3,7; III r. 3,8, l. 3,6; IV r. 3,5, l. 3,9; V r. 3,2, l. 4,0; VI r. 2,8, l. 4,6; VII r. 3,0, l. 3,7; VIII r. 3,5, l. 2,1; IX r. 4,0, l. 1,6; X r. 4,1, l. 1,8; XI r. 3,4, l. 3,4; XII r. 3,6, l. 3,8; XIII r. 3,1, l. 4,2 cm.

Aetiologisch lässt sich bei diesem Präparat nichts Bestimmtes feststellen. Eine Erkrankung des Knochens ist zur Zeit nicht nachzuweisen, es bestehen lediglich die Formveränderungen, die anscheinend durch eine abnorme Weichheit der Wirbel bedingt sind.

III. Das dritte der vorhandenen Präparate, ebenfalls von einem Rinde stammend, besteht aus sechs Brust- und sechs Lendenwirbeln. Zunächst fällt dem Beschauer die linksconvexe Hauptkrümmung auf, deren Scheitelpunkt der letzte Brustwirbel bildet, der ebenso wie der darüber und darunter liegende Wirbel deutliche Keilform zeigt. (s. Fig. 6). Ob eine Keilform der Zwischenwirbelscheiben besteht, lässt sich wegen der überragenden Osteophyten nicht mit Sicherheit wahrnehmen. Im unteren Theil der Lendenwirbelsäule besteht eine leichte rechtsconvexe Gegenkrümmung und auch in den obersten der vorhandenen Brustwirbel macht sich der Beginn einer rechtsconvexen Gegenkrümmung bemerkbar. An der linksconvexen Hauptkrümmung sind betheiligt die zwei obersten Lenden- und die drei untersten Brustwirbel, während die vier unteren Lendenwirbel

und die oberen drei Brustwirbel den rechtsconvexen Gegenkrümmungen angehören. Auch die Dornfortsätze (s. Fig. 7) zeigen die entsprechenden Abweichungen von der Mittellinie, doch ist im Gegensatz zu der scharf gebogenen Wirbelkörperlinie die Dornfortsatzlinie nur eine sanft geschwungene Curve. In der Seitenansicht

Fig. 6.

Ansicht von der Bauchseite. Präparat III.

zeigt die Wirbelsäule einen annähernd geraden Verlauf und ist nur an der Grenze der Lenden- und Brustwirbelsäule ganz leicht kyphotisch. Auch die Drehung der Wirbel gegen einander ist deutlich ausgesprochen, wenn auch nicht so erheblich wie bei dem vorigen Präparat. Der Winkel zwischen den sagittalen Achsen der beiden Scheitelwirbel, der deutlich ausgesprochenen Krümmungen des untersten Brust- und des vierten Lendenwirbels, beträgt 40 °. Auch die schräge Faserung der Schrägwirbel als Ausdruck der Torsion ihres Gefüges ist deutlich ausgeprägt. An vielen Wirbelkörpern sind Epiphyse und

Diaphyse genau differenzirt, die Körperbogenepiphysen dagegen verwachsen. Das Ligamentum longitudinale anterius ist nicht erhalten und lässt sich auch aus der Beschaffenheit der Ansatzstellen nichts Bestimmtes über seinen Verlauf sagen.

Auffallend ist an den letzten Brust- und obersten Lendenwirbeln eine stärkere Bildung von Osteophyten (s. Fig. 8), die vom unteren Rande der Wirbelkörper ausgehen und noch erheblich auf den benachbarten Wirbelkörper herüberreichen, aber nie zu einer knöchernen Verwachsung geführt haben. Die Bildung dieser Osteophyten geht, wie gesagt, immer nur vom unteren Rande eines Wirbels aus nach dem oberen Rande des folgenden Wirbels, nie umgekehrt. Am stärksten findet sich die Osteophytenbildung auf der concaven Seite, während sie auf der convexen Seite nur andeutungsweise vorhanden ist.

Fig. 7.

Ansicht von der Rückenseite. Präparat III.

Die Zwischenwirbelscheiben sind dabei gut erhalten. Anscheinend handelt es sich um eine productive Entzündung des Knochens, die als eine Art Hemmung zur Verhütung weiterer Knickung gedeutet werden könnte.

Die Form resp. Stellung der Rippen und der Querfortsätze der Lendenwirbel entspricht dem Verhalten der Wirbelkörper. Auf der convexen Seite findet ein Auseinanderrücken der Rippen und Querfortsätze statt, auf der concaven Seite eine Annäherung resp. ein Uebereinanderliegen. Auf der Convexseite sind die Rippen stärker gebogen, auf der concaven Seite verlaufen sie erheblich flacher. Auch die Querfortsätze der Lendenwirbel zeigen analoge Verände-

rungen, besonders an den beiden oberen Lendenwirbeln die scharfwinkelige Knickung auf der Convexseite, während sie einen flacheren Verlauf auf der Concavseite aufweisen.

Ueber die genaue Beschaffenheit der einzelnen Wirbel lassen sich keine näheren Einzelheiten feststellen. Nur die Oberseite des obersten vorhandenen Brustwirbels, welcher der rechtsconvexen oberen Gegenkrümmung angehört, ist der Betrachtung zugängig (s. Fig. 9).

Fig. 8.

Detailansicht der Osteophyten. Präparat III.

Der Wirbelkörper zeigt geringe Asymmetrie, der Bogen- und Querfortsatz der Concavseite ist breiter und niedriger, der Wirbelkanal weist deutliche Ovoidbildung auf mit dem breiten Pol nach der Convexseite. Sowohl die Gelenkfläche des Rippenköpfchens am Wirbelkörper wie die des Rippenhöckers am Querfortsatz des Wirbels zeigen auf der Concavseite eine erhebliche Verbreiterung und mehr horizontale Stellung, während auf der Convexseite die Stellung eine mehr verticale und die Gelenkfläche selbst kleiner wird. Die Incisura vertebralis superior ist auf der Concavseite flacher, auf der Convexseite tiefer, so dass in Verbindung mit dem darüber liegenden Wirbel ein weites langgezogenes Foramen intervertebrale auf der Convexseite entsteht, während es auf der Concavseite rundlich und erheblich kleiner ist, wie sich auch an den übrigen Foramina intervertebralia nachweisen lässt. Auch das je nach der Convex- oder Concavseite verschiedene Verhalten der Gelenkflächen in Bezug auf Stellung und Ausweitung sowohl bei den Gelenkverbindungen der Wirbel unter einander wie mit den Rippen lässt sich an verschiedenen Stellen des Präparates trotz der mangelhaften Skeletirung deutlich erkennen. Der Dornfortsatz zeigt eine geringe Abweichung seiner Achse nach rechts gegen die Achse des Wirbelkörpers. Die Ansicht des untersten

Lendenwirbels, dessen unterer Theil fast völlig wieder in der normalen Ebene steht, zeigt keine erheblichen Abweichungen.

Anbei noch kurz die seitlichen Höhenmaasse der einzelnen Wirbel. I Höhe r. 4,7, l. 4,2 cm, II r. 4,8, l. 4,4, III r. 4,9, l. 5,0, IV r. 4,1, l. 5,2, V r. 4,0, l. 5,9, VI r. 4,2, l. 5,9, VII r. 4,6, l. 6,5, VIII r. 4,9, l. 5,2, IX r. 5,7, l. 4,6, X r. 5,6, l. 4,4, XI r. 5,6, l. 5,2, XII r. 4,9, l. 4,6 cm.

Fig. 9.

Oberster Brustwirbel von oben gesehen. Präparat III.

Es deuten die Befunde an den einzelnen Wirbeln, speciell die starke Osteophytenbildung auf eine plastische Entzündung der Knochensubstanz hin, die ätiologisch leicht die Entstehung der Deformität erklärt.

IV. Das vierte Präparat umfasst sieben Lenden- und vier Brustwirbel (s. Fig. 10), die anscheinend nach Form und Grösse einem Rinde angehören. Von der Bauchseite her bemerkt man eine leichte linksconvexe Krümmung, die, mit dem letzten Lendenwirbel beginnend, sich fast über die ganze Lendenwirbelsäule erstreckt, und dann plötzlich in eine ganz scharfwinkelige Knickung der unteren Brustwirbel übergeht, womit das Präparat leider plötzlich abbricht. Von der Seite betrachtet, zeigt die Lendenwirbelsäule eine leichte Lordose, während sich mit Beginn der Brustwirbelsäule eine geringe Kyphose bemerkbar macht. Vom Rücken her (s. Fig. 11)

präsentirt sich die Dornfortsatzlinie im Lendentheil als fast gerade, während im Brusttheil eine leichte (im Verhältniss zur Knickung der Wirbelkörper) rechtsconvexe Biegung eintritt. Die Torsion der Wirbel in sich und gegen einander ist deutlich ausgesprochen.

Fig. 10.

Ansicht von der Bauchseite. Präparat IV.

Der Winkel zwischen den Achsen der beiden Scheitelwirbel beträgt 90°. Die Querfortsätze der Lendenwirbel zeigen auf der Concavseite eine Annäherung, auf der Convexseite ein Auseinanderweichen. Der rechte Querfortsatz des obersten Lendenwirbels ist, als bereits der Convexität der oberen Biegung angehörend, leicht nach der Bauchseite zu abgeknickt. Die beiden noch erhaltenen Rippen auf der Concavseite verlaufen völlig gestreckt.

Was bei dem Präparat auffällt, ist die weitgehende Verknöcherung aller Bestandtheile. Während die Zwischenwirbelscheiben im allgemeinen von normaler Beschaffenheit sind, sind die Gelenkfortsätze der Wirbel, sowie die Processus spinosi, zum Theil auch die Querfortsätze der Lendenwirbel knöchern mit einander verwachsen. Auch die beiden vorhandenen Rippen sind mit den Wirbelkörpern knöchern vereinigt, und es kann auch an den Ansatzpunkten der nicht mehr vorhandenen Rippen eine frühere knöcherne Vereinigung festgestellt werden. Auch der Bandapparat an der Vorderfläche der Wirbelkörper ist zum Theil verknöchert, so dass einzelne Wirbel durch Knochenspangen gegen einander fixirt sind. Es sind dies vor allem die Schrägwirbel. Auch die Gelenkfortsätze auf der Rückseite sind knöchern mit einander verwachsen, doch erstreckt sich die Veränderung nicht nur auf die Gelenkfläche, sondern es scheint auch die

bindegewebige Gelenkkapsel knöchern verändert zu sein. Es handelt sich bei diesem Präparat nicht wie bei dem vorigen um eine productive Entzündung des Knochens resp. des Periosts, sondern um eine Umwandlung der bindegewebigen Theile in knöcherne Massen. In Bezug auf die Stellung und Ausweitung der verschiedenen Gelenke lässt sich deshalb nichts Näheres angeben. Der oberste Wirbel ist nicht so wohl erhalten (anscheinend infolge gewaltsamer Trennung wegen der knöchernen Verwachsung), dass man an ihm feinere Formveränderungen wahrnehmen könnte.

Fig. 11.

Ansicht von der Rückenseite. Präparat IV.

Ich lasse noch kurz die seitlichen Höhenmaasse der einzelnen Wirbel folgen. I r. 5,6, l. 3,0 cm, II r. 6,3, l. 2,3, III r. 6,0, l. 2,0, IV r. 5,6, l. 4,3, V r. 5,6, l. 5,6, VI r. 4,5, l. 5,7, VII r. 5,3, l. 5,8, VIII r. 5,0, l. 5,4, IX r. 5,5, l. 5,5, X r. 4,8, l. 5,1 cm.

Wenn auch die Verknöcherung des Bandapparates nicht allein für die Entstehung der Verbiegung verantwortlich gemacht werden kann, sondern wohl in erster Linie mechanische Ursachen zu dieser Formveränderung geführt haben müssen, so hat doch der krankhafte Process jedenfalls eine Prädisposition geschaffen, vielleicht auch durch Schrumpfungsvorgänge zu der Ausbildung der Deformität beigetragen und nach Ablauf des Processes die pathologische Form fixirt.

V. Es stammt dieses Präparat von einem Zweihufer (wahrscheinlich Ziege). Allem Anschein nach ist der Partus „conduplicato corpore“ erfolgt, doch spricht die Anpassung der einzelnen Skelettheile dafür, dass diese Stellung bereits in utero bestanden haben muss und nicht erst bei der Geburt zu Stande gekommen ist. Der

Scheitel der scharfen Knickung wird durch den letzten Brust- und ersten Lendenwirbel gebildet, welche typische Keilwirbelform haben. Die sämmtlichen Rippen an der Convexität zeigen eine ganz scharfwinkelige Knickung am Angelus costae, ebenso sind die Querfortsätze der Lendenwirbel hakenförmig abgebogen. Auf der Concavseite ist der Verlauf der Rippen ein gestreckter, so dass dieselben, da die Wirbel-

Fig. 12.

Präparat V.

Fig. 13.

Ansicht von der Seite. Präparat VI.

säule um ca. 90° gedreht ist, grade nach vorne (der Bauchseite) verlaufen. Auch die Lendenwirbelquerfortsätze der Concavseite verlaufen gerade ohne Abknickung. Ebenso lässt sich auf der Convexseite das Auseinanderrücken der Rippen und Querfortsätze, auf der Concavseite das Aneinander- resp. Uebereinanderliegen feststellen.

Der Brustkorb ist völlig seitlich zusammengepresst. Das Brustbein steht im oberen Theile mit seiner Fläche nach vorne zu, dreht sich aber im weiteren Verlauf so um seine Längsachse, dass die Ebene des Processus xyphoideus fast senkrecht zum Manubrium sterni

steht. Die linke Seitenkante, an der die Rippenansätze scharf abgeknickt sind, steht dabei nach vorne. Im unteren Abschnitt des Brusttheils und oberen Abschnitt des Lendentheils ist eine, wenn auch nicht sehr starke Torsion der Wirbel festzustellen. Im grossen und ganzen handelt es sich bei diesem Präparat mehr um eine einfache seitliche Knickung der Wirbelsäule. Die Bildung des Beckens sowie der Ansatz der Extremitäten ist ein völlig symmetrischer.

Es liegt in diesem Falle eine angeborene Deformität vor, die allem Anschein nach durch Zwangslage im Uterus, eventuell infolge Raummangels entstanden ist.

VI. Bei dem nebenbei abgebildeten Präparat (Fig. 13) liess sich nicht mit Sicherheit die Thiergattung feststellen, von der es stammt. Was zunächst an dem Präparat in die Augen fällt, ist die abnorme Länge der Dornfortsätze (s. Fig. 13) und vor allem ihre völlig knöcherne Vereinigung unter einander. Leider sind die Rippen an dem Präparat bis auf eine verloren gegangen, doch sind überall deren Ansätze vorhanden und lässt sich feststellen, dass durchweg eine knöcherne Vereinigung der Rippen mit den Wirbeln bestanden hat. Das ganze Präparat besteht aus sechs Hals-, 14 Brust- und fünf Lendenwirbeln. Das Kreuzbein besteht aus fünf wohl differenzirten Wirbeln, die mit einander durch Knorpelscheiben verbunden sind. Auch die Bogen der Kreuzbeinwirbel sind durch Bindegewebe mit einander verbunden, während an den Bogen der Lenden-, Brust- und Halswirbel eine völlig knöcherne Vereinigung eingetreten ist. Es macht geradezu den Eindruck, als ob das Primäre des pathologischen Vorgangs die knöcherne Verwachsung der Dornfortsätze

Fig. 14.

Ansicht von der Bauchseite. Präparat VI.

gewesen und die Wirbelkörper erst in der weiteren Entwickelung wegen Mangels an Raum von der Mittellinie abgewichen wären. Man kann geradezu von einer Fältelung der Wirbelkörperreihe reden (s. Fig. 14). Auch ist die Wirbelsäule im ganzen lordotisch verbogen, am stärksten im Hals- und oberen Brusttheil, was sich ebenso durch die primäre Verwachsung der Dornfortsätze und spätere Ausdehnung der Wirbelkörperreihe erklären liesse. Es findet sich im mittleren Brusttheil eine scharfe rechtsconvexe Abweichung, welche vier Wirbel umfasst, worauf eine Gegenkrümmung nach links folgt, bei welcher aber eigentlich nur ein einziger Wirbel aus der Reihe gedrängt ist, da die anliegenden Wirbel bereits Uebergänge zu den Gegenkrümmungen darstellen. Es folgt darauf eine rechtsconvexe Krümmung, die aber von Natur noch erheblich stärker ist wie auf dem Bilde. (Das Präparat ist an der Stelle durch ein Stäbchen gestützt, wodurch die Wirbelsäule etwas mehr gestreckt ist. Jedoch liess sich das Stäbchen nicht ohne Gefahr für das Präparat entfernen.) Es begreift diese rechtsconvexe Krümmung den unteren Theil der Brustwirbelsäule, die Lendenwirbelsäule und einen Theil der Kreuzbeinwirbel in sich, während die letzten Kreuzbeinwirbel und die Schwanzwirbel wieder eine leichte linksconvexe Krümmung zeigen. Das Becken ist im Gegensatz zu der erheblichen Deformität der Wirbelsäule völlig symmetrisch.

Auch hier handelt es sich um einen angeborenen Formfehler, vielleicht bedingt durch abnorme Verwachsung der Dornfortsätze resp. Wirbelbögen, wodurch dann, wie oben erwähnt, ein Ausweichen der Wirbelkörper nach der Seite veranlasst wurde.

VII. Das vorliegende Präparat, von einem Zweihufer (anscheinend Ziege oder Reh) stammend, ist völlig zur Mumie eingetrocknet und dürfte auch so geboren worden sein. Der Kopf zeigt eine leichte Neigung nach rechts infolge einer leicht linksconvexen Biegung der Halswirbelsäule, die mit den obersten Brustwirbeln wieder in einer rechtsconvexen Skoliose der Brustwirbelsäule ihre Fortsetzung findet. Die unteren Brust- sowie die Lendenwirbel bilden wieder eine linksconvexe Krümmung, die wieder in eine rechtsconvexe Biegung der Kreuz- und ersten Schwanzwirbel übergeht. Eine genauere Beschreibung des Präparates lässt sich ohne Zerstörung desselben nicht geben. Nur der charakteristische Verlauf der Rippen, scharfe Knickung auf der Convexseite, gestreckter Verlauf auf der Concavseite, lässt sich hierbei erkennen. Ebenso zeigt das Becken ähnliche Erschei-

nungen: auf der linken, der Concavseite, ein mehr gestreckter Verlauf, auf der Convexseite Verlauf in scharfer Knickung nach vorne. Es handelt sich bei diesem Präparat anscheinend um einen Mumificationsvorgang, der bereits in utero stattgefunden hat, doch ist die Verkrümmung der Wirbelsäule wohl nicht nur als Eintrocknungsvorgang, sondern wohl vorwiegend als angeboren, infolge von Ent-

Fig. 15. Fig. 16.

Ansicht von der Rückseite. Präparat VII. Ansicht von der Rückseite. Präparat VIII.

wickelungsstörungen resp. durch Raumbeengung im Uterus verursacht, zu betrachten. Es sprechen dafür die an den Rippen nachweisbaren Veränderungen und vor allem die Verbildung des Beckens, die nicht durch Schrumpfung beim Eintrocknen entstanden sein können.

VIII. Es ist dieses Präparat sehr ähnlich dem vorhergehenden und entstammt anscheinend derselben Thiergattung. Der Verlauf der Wirbelsäule ist in den oberen Partien ein fast völlig gerader, nur im obersten Theil ist eine leichte Convexität nach links wahrzunehmen, die im mittleren Theil einer rechtsconvexen Biegung Platz macht. Es schliesst sich daran eine stark linksconvexe Biegung, die den

untersten Theil der Brustwirbelsäule, die Lendenwirbel und das Kreuzbein umfasst. Auch das Becken ist in geringem Maasse in die Veränderungen einbezogen. Während die convexe Seite mehr nach vorne zu verläuft, ist die Concavseite mehr parallel der frontalen Ebene. Auch setzt auf der Convexseite die Beckenschaufel höher an wie auf der Concavseite.

Ebenso wie bei dem vorher beschriebenen Fötus ist die Entstehungsweise der Verkrümmung bei diesem Präparat als Entwickelungsstörung aufzufassen, da auch hierbei sich Veränderungen des Knochensystems feststellen lassen.

Fig. 17.

Ansicht von der Rückenseite. Präparat IX.

IX. Auch dieses Präparat entspricht den beiden vorhergehenden hinsichtlich äusserer Beschaffenheit und Herkunft. Wir sehen eine totale linksconvexe Verbiegung des ganzen Körpers. Auch eine ziemlich erhebliche Drehung der Wirbelsäule im ganzen ist wahrzunehmen, wobei die scharfe Knickung der convexseitigen Rippen und der mehr flache Verlauf der concavseitigen deutlich in Erscheinung tritt. Ebenso ist das Becken etwas in Mitleidenschaft gezogen. Die auf der Convexseite liegende Beckenhälfte reicht weiter nach oben wie die concavseitige. Es lässt sich auch dasselbe Verhalten wie bei den Rippen feststellen, dass nämlich der convexseitige Theil schärfer nach vorne zu umbiegt, während der concavseitige mehr gestreckt verläuft.

Aetiologisch dürften auch in diesem Falle dieselben Ursachen wie bei den vorhergehenden Präparaten in Frage kommen.

X. Bei diesem Präparat, welches von einem jungen Kalbe stammt, sind infolge der Haarbedeckung die Einzelheiten noch schlechter zu erkennen. Doch lässt sich immerhin so viel sagen, dass eine sehr erhebliche lordotische Krümmung der Halswirbelsäule besteht, die

dann im weiteren Verlauf in eine ebenso scharfe kyphotische Verbiegung der Brustwirbelsäule übergeht, während die Lendenwirbelsäule völlig gestreckt verläuft. Es liegt diese Kyphose nun auch nicht ganz in der Mittellinie, sondern combinirt sich mit einer leicht convexen Skoliose. Es tritt jedoch die Kyphose mit ihrem steilen Verlauf der beiderseitigen Rippen so in den Vordergrund der Erschei-

Fig. 18.

Ansicht von der Seite. Präparat X.

Fig. 19.

Ansicht von der Bauchseite. Präparat XI.

nungen, dass skoliotische Veränderungen des Thorax nicht festzustellen sind.

Es ist sowohl die Lordose resp. Kyphose wie die seitliche Verbiegung angeboren und als Folge einer Raumbeengung im Uterus eventuell als Folge einer Entwickelungsstörung anzusehen.

XI. Wir finden bei diesem Präparat nicht nur eine sehr erhebliche Verbiegung der Wirbelsäule, sondern auch eine ganz erhebliche Deformität resp. einen Bildungsdefect des Beckens. Als Ursache der

Verbiegung ist, da dieses Präparat einem Schweine entstammt, wahrscheinlich die bei dieser Thiergattung nicht seltene Rhachitis anzunehmen. Es sind ausser dem Becken noch sieben Lendenwirbel vorhanden. Die ganze linksseitige Beckenhälfte steht erheblich ventralwärts vor, das Becken erscheint seitlich zusammengepresst, wodurch in der Gegend der Symphyse eine scharfe Knickung entsteht, die aber nicht in der Symphyse, sondern linksseitig davon im Os ischii liegt, von wo die Knickung, die Symphyse schräg durchschneidend, noch auf das Os ischii der anderen Seite übergeht. Die linke Beckenhälfte ist unvollständig entwickelt, das Foramen obturatorium fehlt und wird die Hüftgelenkspfanne nur von zwei Knochen, dem Os ilei und Os ischii, gebildet. Es fehlt das Os pubis, und man kann nur an der Vorderseite der linken Hüftpfanne und an der Symphyse je einen Knochenkern sehen, die Rudimente des Os pubis darstellen. Die Hüftgelenkspfanne ist dabei so gedreht, dass sie bei der normalen Stellung des Thieres gerade nach oben sehen müsste und auch höher stehen würde, während die Pfanne rechterseits sich in normaler Stellung befindet. Das linke Darmbein tritt mit seinem oberen Rande dorsalwärts zurück und wird von vorne gesehen von den Querfortsätzen der Lendenwirbel zum Theil verdeckt. Die Wirbelsäule zeigt eine mehrfache Biegung. Am meisten tritt eine starke linksconvexe Biegung der Lendenwirbelsäule in den Vordergrund, der auch noch die obersten Kreuzbeinwirbel, die hier deutlich gegen einander abgesetzt sind, angehören, während die unteren Kreuzbein- und die Schwanzwirbel wieder eine rechtsconvexe Gegenkrümmung bilden. Es handelt sich bei den Lendenwirbeln nicht nur um eine seitliche Verbiegung, sondern es ist auch eine sehr bedeutende Drehung der Wirbelsäule vorhanden, so dass die Keilwirbel theilweise nicht seitlich resp. seitlich und rückwärts, sondern direct von vorne nach hinten abgeschrägt sind. Bei dem obersten vorhandenen Wirbel ist die Drehung so erheblich, dass dessen Mittelachse nicht wie normal senkrecht zur Körperachse, sondern derselben parallel verläuft. Leider bricht das Präparat an der Stelle ab. Ferner ist auch bei dieser Wirbelsäule das schon von Schulthess festgestellte Verhalten der Wirbelkörperbogenepiphyse nachzuweisen. Es ist auf der Convexseite zu einer Verknöcherung derselben gekommen, während sie auf der Concavseite erhalten geblieben sind. Ueber das Verhalten des vorderen Längsbandes liessen sich keinerlei Anhaltspunkte finden. Die Oberseite des Schlusswirbels zeigt bei

den kleinen Verhältnissen keine erheblichen Abweichungen von der Norm.

Ueber die Ursache aller beschriebenen Missbildungen liess sich nichts in Erfahrung bringen. Wir sind deshalb bei der Feststellung ihrer Aetiologie allein auf die Beschaffenheit der Präparate angewiesen. Sehen wir von den Präparaten ab, bei denen hochgradige Rhachitis die Ursache der Verkrümmung ist, wobei ja schon sehr geringe mechanische Einwirkungen eine Krümmung verursachen können, und von den Präparaten, wo eine congenitale Verbildung wahrscheinlich (Nr. V—X) resp. sicher ist, wie bei Nr. I, so bleiben vorzugsweise die Präparate II, III und IV, die ausgewachsenen Thieren angehören, zu erklären. Es ist dabei zu bemerken, dass diese drei Präparate von Rindern stammen. Statische Belastungsmomente sind in dem Sinne wie bei der menschlichen Skoliose ausgeschlossen. Eine einseitige Beanspruchung der Wirbelsäule durch Zug der Muskeln oder Schrumpfung der Bandapparate ist nicht sehr wahrscheinlich, auch bei Präparat Nr. IV hat die Verknöcherung der Bandapparate vorwiegend die Fixation der Deformität veranlasst, ist aber keinesfalls als alleinige Ursache der Verbildung aufzufassen. Wir müssen deshalb nach anderen Gründen suchen. Da allgemein bekannt ist, dass sich Rinder immer in einer Stellung niederzulegen pflegen, die eine starke seitliche Krümmung der Wirbelsäule bedingt, so kann wohl, wenn diese Haltung infolge einer Erkrankung, die das Thier nöthigt, dauernd dieselbe Stellung einzuhalten, etwa Verletzung oder die nicht selten vorkommenden Darmsteine, eine derartige Biegung bei einer zu der Zeit vorhandenen Disposition des Knochengerüstes zu einer völlig fixirten werden. Ist dann einmal eine Krümmung der Wirbelsäule vorhanden, so wird erstens das Thier immer wieder diese Lage einnehmen und zweitens auch der elastische Zug der Musculatur eine Vermehrung der Verbiegung bewirken.

Es lässt sich auch nicht leugnen, dass die von Zuppinger aufgestellte Theorie über die Entstehung der Skoliose durch Druck auf die vordere Brustwand, der dann eine Drehung des Brustbein-Rippenwirbelringes und durch Uebertragung auf den Wirbel eine seitliche Verschiebung des Wirbels zu Stande bringt, wenigstens für die Entstehung der Thierskoliose eine grosse Wahrscheinlichkeit bietet, da ja die oben beschriebene Lagerung zu allernächst einen Druck auf die Brustwand ausüben muss.

Im grossen und ganzen entsprechen die anatomischen Verände-

rungen denen der menschlichen Skoliose. Wir finden eine reichliche Krümmung nebst Gegenkrümmungen, ausserdem Rotation und Torsion. Auch das Verhalten der Rippen und Querfortsätze ist dementsprechend. Ebenso zeigt die Dornfortsatzreihe eine erheblich geringere seitliche Abweichung wie die Wirbelkörperreihe, es ist sogar die Abweichung der Dornfortsatzreihe eher noch geringer wie beim Menschen. Als abweichend ist vorzugsweise bei einigen Präparaten der Verlauf des vorderen Längsbandes auf der Convex- statt Concavseite und die geringe Neigung zur kyphotischen oder lordotischen Biegung der Wirbelsäule zu erwähnen, wodurch von der Seite gesehen, ein fast völlig flacher Verlauf der Wirbelsäule, und auch kein nennenswerther Rippenbuckel entsteht. Es ist anzunehmen, dass das bei Thieren erheblich stärkere Band, welches die Processus spinosi mit einander verbindet, ebenso einer kyphotischen Verbiegung entgegenarbeitet wie es auch die seitliche Abweichung der Dornfortsatzlinie im Gegensatz zu der starken Biegung der Wirbelkörperreihe zu einer recht geringen macht. Es wird dabei durch die starke Befestigung der Processus spinosi unter einander, die zum Theil auch noch durch knöcherne Verwachsung unterstützt wird, zusammen mit der innigen Verbindung der Wirbelbogen ein ziemlich erheblicher Widerstand geschaffen. Es kann dann, seitlichen Druck resp. Zug der Rippen vorausgesetzt, am leichtesten eine seitliche Verschiebung der Wirbelkörper, an denen die Kraft ja auch am ersten angreift, zu Stande kommen, ohne dass eine erhebliche Ausbiegung der Dornfortsatzlinie eintreten muss.

Was die Häufigkeit der verschiedenen Arten der Skoliose anbetrifft, so finden wir bei unseren Präparaten weitaus am häufigsten die angeborene Skoliose, welche wohl in der bei Thieren häufigen Mehrfrüchtigkeit ihren Grund haben dürfte, da diese durch Druck der Föten gegen einander oder gegen die Uteruswand besonders bei vorhandener Raumbeengung die Form des am wenigsten widerstandsfähigen beeinflussen wird. Ob Bildung eines überzähligen Wirbels oder Fehlen eines solchen häufiger vorkommt, lässt sich bei dem geringen bis jetzt vorliegenden Material nicht entscheiden.

Rhachitische Veränderungen des Knochensystems scheinen bisher nur beim Schwein beobachtet worden zu sein. Die Deformirung des Skelets ist in unserem Falle eine sehr erhebliche.

Die noch übrig bleibenden Präparate II, III und IV dürften wohl als erworbene Skoliosen aufzufassen und am ersten mit der

menschlichen habituellen Skoliose in Parallele zu bringen sein. Während sich bei Nr. II keine bestimmte Erweichung oder Erkrankung des Knochens nachweisen, sondern nur vermuthen lässt, scheint bei Nr. III, nach der excessiven Osteophytenbildung zu urtheilen, mehr ein chronisch entzündlicher Process vorgelegen zu haben, der zeitweise wenigstens eine erhöhte Plasticität des Knochens bewirkt haben mag. Es entspricht das Bild am ersten der Spondylitis deformans, bei welcher productive und resorptive Vorgänge neben einander hergehen. Wie auf diese Weise eine Osteophytenbildung neben Erweichungsvorgängen in einzelnen Wirbeln und damit eine Verbiegung der Wirbelsäule zu Stande kommen kann, ist klar.

Auch für das unter Nr. IV beschriebene Präparat finden wir in der menschlichen Pathologie ein Analogon in der von Marie genauer beschriebenen und abgebildeten ankylosirenden Wirbelentzündung. Es sind beim Menschen derartige Verknöcherungen des Bandapparates an den Wirbelkörpern und an den Wirbelgelenken beobachtet worden, die zu einer Verbiegung der Wirbelsäule geführt haben. Das unter Nr. VI beschriebene Präparat zeigt eine gewisse Aehnlichkeit damit, wenn dabei auch zunächst die knöcherne Verwachsung der Dornfortsätze in den Vordergrund tritt, und eine Verknöcherung des Bandapparates nur bei der Verwachsung der Wirbelbogen unter einander oder der Rippen mit den Wirbelkörpern in Frage kommt.

Es sind bei diesen Präparaten, trotzdem sie sich nur zufällig so zusammenfanden, fast alle wichtigeren Formen der beim Menschen vorkommenden Arten von Skoliose vertreten. Wir haben 1. angeborene und zwar a) durch Bildung eines überzähligen Wirbels resp. rudimentäre Entwickelung eines solchen hervorgerufene Verbiegung (Präparat Nr. I); b) solche, die intrauterin durch Raumbeengung entstanden sind (Präparat V—X). 2. Erworbene und darunter a) rhachitische (Präparat Nr. XI); b) habituelle (Präparat Nr. II); c) durch Spondylitis deformans entstandene (Präparat Nr. III); d) durch ankylosirende Wirbelsäulenentzündung entstandene (Präparat Nr. IV).

Was vor allem aus dieser Untersuchung hervorgeht, ist die grosse Aehnlichkeit der Thierskoliose mit der menschlichen. Es erscheint deshalb auch zulässig bei der Aehnlichkeit in der Form auf Uebereinstimmung oder Aehnlichkeiten in der Entstehung Rückschlüsse zu machen. Da wir, wie oben erwähnt, beim Thier keine Belastungsmomente wie beim Menschen zur Erklärung der Ent-

stehung der Wirbelsäulenverbiegung heranziehen können, sondern andere Ursachen, welche zu einer Verkrümmung der Wirbelsäule führen, annehmen müssen, so erscheint es auch keineswegs ausgeschlossen, dass bei der menschlichen Skoliose derartige Ursachen, seitlicher Zug und Druck des Brustbein-Rippenwirbelringes, wenigstens mitspielen und vielleicht die Skoliose einleiten können, während statische Momente die weitere Ausbildung der Deformität bewirken, da sie an einem bereits aus der Reihe gewichenen Wirbelkörper einen leichteren Angriffspunkt finden.

Zum Schluss ist es mir noch eine angenehme Pflicht, meinem Chef, Herrn Professor Vulpius, für die Anregung und Förderung dieser Arbeit an dieser Stelle meinen besten Dank zu sagen.

Literatur.

Schmidt, E., Zur Kenntniss der Skoliose bei Thieren. Zeitschr. f. orthopäd. Chirurgie Bd. 11 S. 352.

Schulthess, W., Beschreibung der skoliotischen Wirbelsäule eines jungen Schweins. Zeitschr. f. orthopäd. Chirurgie Bd. 11 S. 6.

Zuppinger, H., Noch einmal die Zuppinger'sche Skoliosentheorie. Zeitschr. f. orthopäd. Chirurgie Bd. 11 S. 295.

LVIII.

(Mittheilungen aus dem orthopädischen Institut von Dr. A. Lüning und Dr. W. Schulthess, Privatdocenten in Zürich.)

XXVI.

The Mechanics of Lateral Curvature as Applied to the Treatement of Severe Cases.

Von

Robert W. Lovett [1]).

Mit einer Nachschrift

von

Dr. **W. Schulthess** [2]).

Mit 19 in den Text gedruckten Abbildungen.

Die Frage, welche Behandlung [1] für schwere Skoliosenfälle die beste sei, ist noch lange nicht gelöst; sie ist in unserer Gesellschaft öfters besprochen worden. In der neuesten Literatur nimmt sie einen sehr wichtigen Platz ein [2]. Man nimmt allgemein an, dass leichtere Fälle von Verkrümmungen, bei welchen die Wirbelsäule noch beweglich ist, im ganzen Gymnastik und Behandlung mit Apparaten erfordern. Es herrschen in solchen Fällen Meinungsverschiedenheiten, ob Uebungen symmetrisch oder für die Muskeln der einen oder anderen Seite verordnet werden müssen, und ob mechanische Hilfsmittel zwischen den Uebungen in Anwendung gebracht werden müssen oder nicht.

Diese nebensächlichen Dinge ändern nichts an der Thatsache, dass rationelle Behandlung bei dieser Klasse von Fällen von gutem Erfolge gekrönt sein kann [3].

---

[1]) Boston Medical and Surgical Journal Vol. exlv. Nr. 18 p. 79—484, October 31, 1901. Damrell & Upham Publishers.

[2]) Die vorstehende Arbeit wurde von einer Gehilfin des Instituts ins Deutsche übertragen und die Uebersetzung von Dr. W. Schulthess revidirt.

Andererseits ist es uns bekannt, dass die Behandlung von Skoliosen mit knöcherner Rotation und deutlicher Steifigkeit oder mangelhafter Beweglichkeit in dem betreffenden Abschnitt der Wirbelsäule im ganzen unbefriedigend ist; dass auch mit allen uns zur Verfügung stehenden Mitteln keine Heilung erlangt werden kann; dass jedoch ein Vorwärtsschreiten verhindert werden und die allgemeine Aufrechthaltung verbessert werden kann [3].

Es herrschen verschiedene Meinungen in Bezug auf die wirksamste Behandlung, die gegenwärtig in solchen Fällen angewendet wird, doch ist die neueste Meinung für die Anwendung des forcirten Redressements zur Heilung der Deformität oder für fixirende Apparate (namentlich Stützcorsets), die man eine Zeit lang trägt, um die corrigirte Stellung festzuhalten. Diese Methode nennt man, vielleicht nicht ganz richtig, „forcirtes Redressement", weil man nur Besserung, nicht Heilung erzielen kann. Die Behandlung von schweren Fällen durch Gymnastik allein, ist unbefriedigend und die Behandlung mit Geradehaltern ist in Misscredit gekommen.

Dieses forcirte Redressement gibt uns Anlass zu der Hoffnung, dass die Behandlung von schweren Fällen von Skoliose bei Kindern auf eine andere Basis gestellt werden wird, was wir aus den Experimenten von Wullstein, welche er dem Internationalen medicinischen Congress in Paris, 1900, vorlegte, schliessen können. Er zeigte an jungen Hunden, die man einige Monate lang in krummer Lage bandagirt hielt, wie eine bleibende Deformität der Knochen entstanden war. Umgekehrt kann man also hoffen, dass wenn man ein Kind im Wachsthumsalter mit schwerer Skoliose in corrigirter Stellung redressirt, eine Verbesserung eintreten könne und vielleicht nach einer gewissen Zeit eine Heilung der Deformität, wenn eine wirksame Behandlung früh begonnen und beharrlich durchgeführt wird. Es ist somit von grosser Wichtigkeit, nachzuforschen, wie in solchen Fällen von Skoliose möglichst die beste corrigirte Stellung gefunden werden kann und wie man Stützcorsets am besten anpasst.

Zweck dieser Schrift ist es, gewisse Beobachtungen über das forcirte Redressement bei schwerer Skoliose zu erörtern. Diese können folgendermassen eingetheilt werden:

a) Die theoretischen Erfordernisse müssen mit dem forcirten Redressement Hand in Hand gehen.

b) Die Beschreibung einer Methode, die einige dieser Erfordernisse erfüllen wird.

c) Die Darstellung einiger Fälle, die nach dieser Methode behandelt wurden.

d) Das Experiment von forcirtem Redressement an der Wirbelsäule einer Leiche.

e) Experimente an einem lebenden, skoliotischen Modell.

f) Schlussfolgerungen aus solchen Experimenten.

a) Theoretische Erfordernisse.

Die vorliegende Schrift ist die Fortsetzung derjenigen, welche ich letztes Jahr der Gesellschaft amerikanischer Orthopäden vorlegte und beschäftigt sich mit der Mechanik und der Behandlung der pathologischen, skoliotischen Wirbelsäule, während der erste Theil sich mit der Mechanik der normalen Wirbelsäule, auf Skoliose angewendet, befasst. Die Schlüsse dieser letzten Schrift lauteten wie folgt [4]:

Torsion und Seitwärtsbiegung der Wirbelsäule sind Theile einer zusammengesetzten Bewegung, und keine kann ohne die andere existiren. Laterale Deviation in irgend einem Theil der Wirbelsäule muss demnach nothwendig von Torsion (Rotation) am Sitz der Deviation begleitet sein.

Bei vorwärtsgebeugter Stellung der Wirbelsäule ist Seitwärtsbeugung von Torsion der Wirbel in derselben Richtung begleitet; bei rückwärtsgebeugter Stellung dagegen von Torsion in entgegengesetzter Richtung [5]. Sie folgt darin einfach dem mechanischen Gesetz für biegsame Stäbe, welche im allgemeinen in entsprechenden Stellungen auf gleiche Weise rotiren. Aus dieser bei Skoliose beobachteten Art von Torsion ist es ersichtlich, dass die Deformität in der flectirten Stellung der Wirbelsäule ihren Ursprung hat. Die Correction der Rotation wurde demnach am besten durch das Ueberführen der Wirbelsäule in rückwärts gebeugte Stellungen erzielt und durch Seitwärtsbiegen in denselben. Wenn eine solche Theorie einen Werth hat, so muss sie in der Skoliosenbehandlung angewendet werden können und auf diesen Punkt speciell hat sich meine Aufmerksamkeit im vergangenen Jahre gerichtet.

Wenn eine Skoliose bei Vorwärtsbeugung der Wirbelsäule erworben und wenn der Rotationstypus, wie wir ihn bei Skoliose kennen, der charakteristische Typus für Flexionsstellung ist, so würde es uns wichtig erscheinen, den betroffenen Abschnitt der

Wirbelsäule in möglichst starker Rückwärtsbeugung zu fixiren; denn die Experimente an der normalen Wirbelsäule zeigen uns, dass wenn eine Person, deren Wirbelsäule hyperextendirt ist, sich nach rechts abbiegt, die Wirbel sich in ihrer Rotation in entgegengesetzter Richtung drehen, als bei Flexion der Wirbelsäule. Somit besteht dieses Problem der Behandlung darin, den betroffenen Abschnitt der Wirbelsäule in einer hyperextendirten Stellung zu fixiren.

Fig. 1.

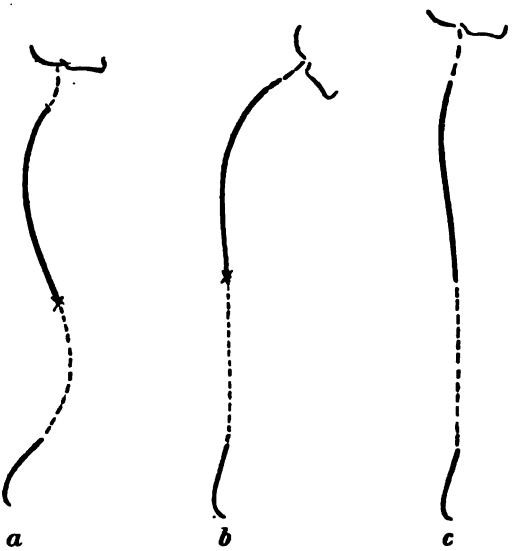

Gleichgewichtslage der Wirbelsäule, von der Seite gesehen.
a Normales Gleichgewicht. *b* Abflachung der Lumbalwirbelsäule bei Steifigkeit der Dorsalregion *c* Abgeflachte Lumbalkrümmung bei beweglicher Dorsalwirbelsäule, die ebenfalls abgeflacht ist.

Die natürliche Gleichgewichtslage der Wirbelsäule zeigt uns den Weg, dieses Problem bei Dorsalskoliose zu lösen. Die normale Wirbelsäule weist, von der Seite gesehen, drei physiologische Krümmungen auf — eine lange Dorsalcurve mit Convexität nach hinten und zwei kurze Cervical- und Lumbalkrümmungen, mit Convexität nach vorn. Um die aufrechte Stellung zu erhalten, muss der Schwerpunkt über dem Unterstützungspunkt liegen. Wird eine Krümmung verändert, so müssen die anderen ebenfalls entsprechend verändert werden; in aufrechter Stellung compensiren sie sich im allgemeinen. Wird die Lumbalkrümmung abgeflacht, so muss die Dorsalkrümmung auf den entsprechenden Grad abgeflacht werden (Fig. 1). Die in

den folgenden Zeilen beschriebene Behandlung basirt theilweise auf dieser Grundlage.

Wenn z. B. bei einem Fall von Dorsalskoliose die Lumbalkrümmung abgeflacht wird, so muss die Dorsalkrümmung, wenn sie biegsam ist, sich ebenfalls abflachen. Wenn sie nicht biegsam und die Lumbalkrümmung abgeflacht ist, so muss der obere Theil der Wirbelsäule vornüber geworfen und das Gleichgewicht der ganzen Wirbelsäule gestört sein. Um somit eine Abflachung der Dorsalkrümmung herbeizuführen — d. h. eine stärker extendirte Stellung der Dorsalwirbelsäule —, müsste man versuchen, eine Lumbalabflachung zu erzeugen. Wenn ein Patient mit abgeflachter Lumbalwirbelsäule aufrecht steht, so wird der Einfluss des Gleichgewichtes eine rückwärts gebeugte Stellung der Dorsalwirbelsäule herbeiführen. Um nun diese Abflachung der Lumbalwirbelsäule beibehalten zu können, schien uns das Gipscorset zweckmässig. Ein Beweggrund für die Annahme dieser Art von Behandlung, welche wir soeben beschreiben werden, war der, die corrigirte Wirbelsäule mit Abflachung der Lendenregion zu fixiren.

b) Methode für die Anpassung von Gipscorsets.

Um beim Anpassen von Gipscorsets eine Abflachung der Lumbalcurve zu erlangen, schien es am besten, den Patienten auf eine rechtwinklige Gasröhrenrahme zu legen, die mit Tuch bespannt und mit Löchern für die Beine versehen ist, welche senkrecht hindurchhängen sollen. Auf diese Art wurde eine Aufhebung der nach vorn gerichteten Lumbalkrümmung in ziemlich hohem Grade gewonnen (Fig. 2).

Fig. 2.

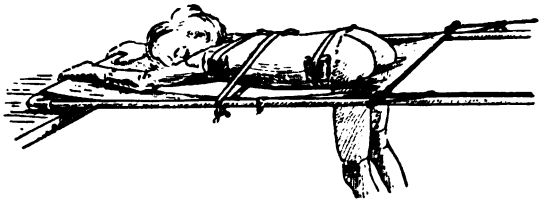

Patient liegt wagrecht auf einer Röhrenrahme. Die Polster sind so angelegt, dass sie eine rechtsconvexe Dorsalkrümmung corrigiren.

In dieser Stellung wurde dem Patienten ein Gipscorset angelegt, bis zu der gewöhnlichen Höhe und so tief als möglich; das

Becken wurde gut fixirt. Durch Bandagen, die man um den Körper legte und zwar so, dass dieselben auf der Seite der Convexität der lateralen Krümmung angelegt und an der gegenüber liegenden Seite des Rahmens befestigt wurden, trat als ein weiteres Moment dieser Behandlung ein seitlicher Druck ein.

Die Gipscorsets wurden je nach Bedürfniss unter mehr oder weniger bedeutender Gewaltanwendung angelegt, wie aus den Resultaten der beifolgenden Photographien ersichtlich ist. Man hatte bei früheren Corsets gefunden, dass es sehr leicht war, eine grosse Correctur zu erzielen, ohne dass dieselbe beibehalten werden konnte; trotz Auspolsterung und allen möglichen Vorsichtsmassregeln war die in einigen Fällen gewonnene Stellung zu viel corrigirt, um sie erhalten zu können. Aether wurde in keinem dieser Fälle angewendet.

Die Gipscorsets wurden in Intervallen von 5—7 Tagen in allen den Fällen, wo dies möglich war, angelegt, weil nach der Länge der Behandlung und nach den Feststellungen an den besser beobachteten Fällen es schien, als ob der höchst erzielte Effect eines jeden Gipscorsets sich in den ersten 5 Tagen nach dem Anlegen zeigen würde. Nach einer Woche zeigte es weniger Druck und war lockerer. Ein Grund für die Application von Gipscorsets in dieser modificirten, vorgeneigten Stellung wurde bereits genannt; man hoffte nämlich, eine Rückwärtsbeugung der Dorsalwirbelsäule zu erzeugen bei gleichzeitiger Abflachung der Lumbalwirbelsäule.

Es ist möglich, dass ein anderes Element dazu kommt, welches forcirtes Redressement in horizontaler Lage wirksamer macht als in suspendirter Stellung. Man hatte bei verschiedenen Patienten gefunden, dass eine grössere Correction der lateralen Krümmung durch correctiven seitlichen Druck in horizontaler Lage erzielt werden konnte als bei Suspension. Den Grund dafür findet man wahrscheinlich in der Thatsache, dass bei Suspension die Intervertebralligamente und einige der die Wirbel verbindenden Muskeln gespannt und ausgestreckt sind, während in horizontaler Lage des Körpers die nämlichen Gewebe schlaff sind. Es möchte uns natürlich erscheinen, dass diese Gewebe in schlaffem Zustande zwischen den Wirbeln mehr Bewegung nach der Seite gestatten würden als in gestrecktem Zustande, denn im letzteren Falle würde ein Theil ihrer Elasticität bereits erschöpft sein. Ein biegsamer, elastischer Stab erlaubt mehr laterale Verschiebung bei seitlichem Druck, wenn er schlaff und locker ist, als wenn er in seiner Länge ausgestreckt

ist. Das einfachste Beispiel an einem Stück Gummi oder an einem Gummiröhrchen beweist dies deutlich. Mein Hauptzweck bei der Anwendung von Gipscorsets in dieser Art war eine Extension der Dorsalwirbelsäule in Verbindung mit etwas seitlichem, correctivem Druck, den man während des Anlegens des Gipscorsets erhielt, zu erzeugen, und der Patient musste in horizontale Lage gebracht werden, um die grösstmögliche seitliche Correction zu sichern. Durch diese Art Behandlung hoffte ich, contracturirte Ligamente und Muskeln strecken zu können und den Patienten durch seinen Gleichgewichtsinstinct zu veranlassen, beständig nach einer besseren Lage zu suchen und den gekrümmten Abschnitt der Wirbelsäule näher der Medianlinie zu rücken. Ich hielt es nicht für vortheilhaft, vorhandene knöcherne Krümmungen bei Adolescenten und Erwachsenen zu verändern, vielmehr dieselben in eine bessere Stellung zum übrigen Theil der Wirbelsäule zu bringen und die Krümmungen selbst vielleicht ganz wenig zu verbessern. Bei jungen Kindern hoffte ich auf Grund von Wullstein's Experimenten durch Erhaltung der corrigirten Stellung, sei es durch Corsets oder durch andere Mittel, in kurzer Zeit eine Verbesserung der knöchernen Krümmung zu erzielen.

Gipscorsets, die die Schultern mit einschliessen, wurden nicht angewandt, obgleich dieselben in vielen Fällen gewiss empfehlenswerth wären.

Die vorliegende Methode ist noch unreif und unvollständig; doch werden uns die Wege zu einer besseren Entwickelung gezeigt. Nichtabnehmbare Gipscorsets werden nur als ein zeitweiliges Hilfsmittel angewendet, um für die weitere Behandlung eine gute Basis zu sichern.

c) Vorstellung von Fällen.

Die in den angegebenen Fällen befolgte Methode war folgende: Zwei Fälle, wovon ein schwerer paralytischer Fall bei einem 11jährigen Mädchen, der andere eine sehr starke knöcherne Krümmung bei einem 14jährigen Mädchen, haben ununterbrochen Gipscorsets getragen, die in verschiedenen Intervallen angelegt worden waren.

Bei den anderen wurde, nachdem in kurzen Intervallen zwei, drei oder mehr Gipscorsets angelegt worden waren, ein abnehmbares Leder- oder Celluloidcorset verordnet, ferner Freiübungen und zwischen den Uebungen musste das Corset getragen werden. So-

weit man bis jetzt gesehen, hat sich die Besserung in den Monaten seit der Application der Corsets gehalten. In einem Falle, wo eine grosse Besserung durch Anwendung von zwei oder drei Corsets erzielt worden war, wurde die Behandlung plötzlich abgebrochen und nach 3 Monaten war der Patient wieder in seinem früheren Zustande.

Wir beabsichtigen, mit dem Gebrauch von Stützapparaten nach mindestens einigen Monaten aufzuhören, mit Ausnahme der paralytischen Fälle, während wir natürlich mit der Gymnastik noch längere Zeit fortfahren.

Die hier beschriebenen Fälle sind durchaus nicht ausgewählt, sondern sie sind aus einer Gruppe von 12 oder mehr diejenigen Fälle, von denen ich die befriedigendsten Photographien besitze.

Die Patienten wurden manchmal von mir, manchmal von anderen Personen photographirt. Es war unser Bestreben, schöne Bilder zu gewinnen, ohne jedoch den Patienten zu einer absichtlich verbesserten Stellung zu veranlassen. Die Bilder sind im allgemeinen nicht so gut ausgefallen, wie sie sollten; doch sind sie immerhin besser als unexacte Angaben über die erzielten Resultate.

Fall 1. K. C., 8 Jahre alt. Schwerer, paralytischer Fall von 5—6jährigem Bestehen; steife Krümmung; Paralysis auch im rechten Bein mit einer Verkürzung desselben von $1\frac{1}{2}$ Zoll (engl. Zoll); stark markirte Rotation; keine vorangegangene Behandlung mit Ausnahme eines gelegentlichen Gipscorsets. Eine Reihe von Gipscorsets in Zwischenräumen von 1 und 2 oder 3 Wochen von October 1900 bis Juni 1901. Kein Versuch mit Gymnastikbehandlung bisher gemacht wegen Paralysis der Rückenmuskeln. Knöcherne Rotation ist, soviel wir aus den Photographien ersehen, nicht vermindert (Fig. 3 und 4).

2. Fall. S. A., 15 Jahre alt, bisher nicht behandelt. Straffe knöcherne Krümmung mit markirter knöcherner Rotation von mehrjähriger Dauer. Drei Corsets wurden in Intervallen von je einer Woche angelegt; nachher folgte ein abnehmbares Ledercorset und die Patientin konnte in ihre etwas entfernte Heimath zurückkehren. Es wurden ihr Uebungen verordnet, die die Patientin ohne Beihilfe ausführen konnte. Zwischen dem dritten und vierten Bild liegt ein Zeitraum von 3 Monaten (Fig. 5, 6, 7 und 8).

3. Fall. Mary M., 14 Jahre alt. Steife Krümmung in der linken Lumbal- und Dorsalregion, sehr markirte knöcherne Rotation. Einige Jahre früher kurze Behandlung mit Suspensionscorset. Be-

Fig. 3.

1. Fall. K. C., October 1900.
Vor dem Anlegen des Gipscorsets.

Fig. 4.

1. Fall. K. C., Juni 1901.

handlung während einem Jahr mit Gipscorsets in vorgeneigter Stellung, die meistentheils in kurzen Intervallen angelegt wurden (Fig. 9 und 10).

4. Fall. E. B., 11 Jahre alt. Steife Krümmung mit knöcherner Rotation. Vorangegangene kurze Behandlung mit Gymnastik. Die Stellung kann freiwillig nicht corrigirt werden. Zwischen dem ersten und dem letzten Bild waren in einem Zeitraum von 5 Wochen vier Gipscorsets applicirt worden. Seit dem letzten Bild Behandlung mit einem abnehmbaren Corset und Uebungen (Fig. 11 und 12).

Bekanntlich geben die meisten Haltungsfälle und Fälle von Skoliosen ohne fixirte Krümmungen in der Regel bei richtiger Behandlung leicht nach; Fälle von diesem gleichen Typus, die durch

Fig. 5.

2. Fall. S. A., 2. Februar 1901. Vor dem Anlegen des Gipscorsets.

irgend eine andere Behandlung gebessert oder geheilt wurden, würden uns gewiss wenig Bestimmtes sagen.

Um einer etwaigen Kritik, die bei Behandlung von milden Fällen durch die eine oder andere Methode auftauchen könnte, vorzubeugen, wurden nur schwere Fälle von fixirten Krümmungen zur Beobachtung gezogen und einzig die Anwendung von Gipscorsets besprochen. Folglich wurden hier also nur schwere Fälle mit fixirten Krümmungen und knöcherner Rotation vorgeführt.

d) Beobachtungen an der Leiche.

Bevor wir aus den besprochenen Fällen irgend einen Schluss ziehen, gestatten wir uns, gewisse Beobachtungen, die wir an der

Fig. 6.

2. Fall. S. A., 16. Februar 1901. Nach zwei Gipscorsets.

skoliotischen Wirbelsäule einer Leiche machten, sowie einige weniger wichtige Beobachtungen am lebenden Modell zu erklären, da beide einen gewissen Zusammenhang haben mit unserer Frage in Bezug auf die besten Mittel zur Erreichung von forcirtem Redressement der Wirbelsäule.

Durch die Güte des Herrn Prof. Thomas Dwight waren wir im Stande, folgende Beobachtungen an der skoliotischen Wirbelsäule einer Leiche (aus dem Sectionssaal der Harvard Medical School) machen zu können. Die betreffende Wirbelsäule rührte von einem

40 Jahre alten Manne her. Die Leiche war auf die gewöhnliche Sectionsart präparirt worden; das Sternum, sowie die vorderen Enden der Rippen wurden entfernt, um eine Injection zu erleichtern; im übrigen blieb die Wirbelsäule intact und gut erhalten. Die äusseren Muskeln und die Viscera waren während der Section zum grössten

Fig. 7.

2. Fall. S. A., 23. Februar 1901. Nach drei Gipscorsets.

Theil entfernt worden. Nachher entfernte man auch noch die übrig gebliebenen Muskelmassen, jedoch wurde keine gründliche Section ausgeführt, um die Ligamente nicht zu beschädigen.

Die Skoliose war augenscheinlich statischer Natur und von jahrelanger Dauer. An den Seiten der Wirbelkörper, längs der concaven Seite der lateralen Krümmung der Wirbelsäule, befanden sich kleine, vorstehende knöcherne Erhöhungen, die von den Ecken der Wirbelkörper ausgingen. Eine Krankheit der Wirbelsäule schien

nicht zu bestehen und die Wirbelsäule war mit Ausnahme des ergriffenen Theils so beweglich als irgend eine gewöhnliche Wirbelsäule aus dem Sectionssaal. Die Skoliose war eine rechtsconvexe Dorsalskoliose mit leichten compensatorischen Gegenkrümmungen nach links in der Cervical- und Lumbalregion. Die grösste Deviation

Fig. 8.

2. Fall. S. A., Mai 1901. Nach 3monatlicher Gymnastik zu Hause.

lag, von hinten gesehen, am sechsten oder siebenten Dorsalwirbel. Deutliche knöcherne Rotation, da die rechte Seite des Thorax stark nach rückwärts gedreht war.

Man stellte Beobachtungen an unter Manipulationen an der Wirbelsäule ähnlich denjenigen, die man in der Skoliosenbehandlung anwendet, und der Effect jeder Manipulation wurde so genau als möglich notirt.

Wir geben hier nur die Resultate der Experimente wieder.

Suspension. — Zuerst wurden Experimente in Bezug auf den correctiven Effect bei starkem Zug in der Längsrichtung der Wirbelsäule gemacht. Die Wirbelsäule wurde am Atlas an einer Rolle aufgehängt und das Becken in einem Schraubstock, der an einem etwa 25 Pfund (engl. Gewicht) schweren Tisch befestigt war, fixirt. Es

Fig. 9.

8. Fall. Mary M., Juli 1900. Natürliche aufrechte Haltung vor der Application des Gipscorsets.

bedurfte einer gehörigen Anstrengung, um ein Ende des Tisches vom Boden heben zu können. Dieses Maass von Zug war genügend, um die Wirbelsäule um einen ganzen Zoll (engl. Maass) zu verlängern; doch wird diese Verlängerung allem Anschein nach eher der Anspannung der cervicalen und lumbalen physiologischen Krümmungen zuzuschreiben sein als einer Veränderung in der fixirten Dorsalkrümmung selbst. Nach Weglassen der Suspension dauerte es mehrere

Minuten, bis die Wirbelsäule wieder auf die gewöhnliche Länge zurücksank.

Diese Verlängerung um einen Zoll ist keine so bedeutende Veränderung, als es uns scheinen möchte, auch führt sie nicht absolut zu einer Distraction der Wirbel, obgleich eine solche vielleicht ent-

Fig. 10.

3. Fall. Mary M., Juli 1901. Natürliche aufrechte Haltung vor der Application des Gipscorsets.

standen ist. Die gleiche Wirbelsäule zeigte einen Unterschied von 4 ½ Zoll in der Länge bei vorwärts gebeugter gegenüber der hyperextendirten Stellung, bei Messung längs der Processus spinosi. Kleine Veränderungen in den physiologischen Krümmungen genügten schon, um eine deutliche Verschiedenheit in den Messungen der Länge der Wirbelsäule ohne Benützung von Zug herbeizuführen.

Ferner wurden Experimente zur Untersuchung des Betrags der seitlichen Correction im gekrümmten Abschnitt der Wirbelsäule ge-

macht, welche durch den oben beschriebenen Grad von Suspensionskraft erreicht wurden. Zu diesem Zwecke steckte man Hutnadeln in die Processus spinosi am oberen und unteren Ende der Krümmungsregion. Diese Nadeln wurden mittels eines Fadens mit einander verbunden und so die seitliche Deviation einer Nadel im Processus spinosus

Fig. 11.

4. Fall. E. B., 28. Juli 1901. Natürliche aufrechte Haltung vor der Application des Gipscorsets.

des sechsten Dorsalwirbels von diesem Faden aus studirt. Die grösste seitliche Verschiebung dieser Nadel betrug, wenn Zug in der Länge der Wirbelsäule stattfand, $^1/_8$ Zoll, d. h. der sechste Dorsalwirbel ist der Medianfläche in der suspendirten Stellung um $^1/_8$ Zoll näher als in der nicht unterstützten Wirbelsäule. Der corrective Effect von Zug in Bezug auf die laterale Krümmung war somit bei dieser Wirbelsäule sehr gering.

Vorwärts gebeugte und rückwärts gebeugte Stellungen. — Es war nicht möglich, zu bestimmen, ob die vorwärts gebeugte oder die rückwärts gebeugte Stellung der Wirbelsäule die laterale Krümmung wesentlich beeinflusst hatte, da zu viele Fehlerquellen den Werth dieser Beobachtung herabsetzten.

Fig. 12.

4. Fall. E. B., 27. August 1901. Natürliche aufrechte Haltung nach der Application von vier Gipscorsets.

Seitlicher Druck. — Mit der Hand wurde auf der convexen Seite der Rippen correctiver Seitendruck applicirt. Man erzielte eine grössere Wirkung, d. h. der gleiche Druck schien mehr laterale Correction in der vornüber gebeugten, als in der suspendirten Stellung hervorzubringen.

Die grösste seitliche Correction, die in der Curve gewonnen werden konnte, betrug $^1/_8$ Zoll, wenn man die Beziehung des sechsten

Dorsalwirbels zu einer Linie, die die oberen und unteren Dorsalwirbel verband, annahm, d. h. also, dass eine Veränderung um $^1/_8$ Zoll in der Dorsalwirbelsäule selbst herbeigeführt werden konnte. Wenn man aber die Seitwärtsbewegung desselben Wirbels unter dem gleichen manuellen Druck in ihrer Beziehung zu einer den Atlas mit dem Sacrum verbindenden Linie betrachtete, gewann man $^1/_2$ Zoll seitlicher Correction, d. h., es war leichter, die ganze gekrümmte Region nach der anderen Seite zu verschieben, als dieselbe gerade zu machen.

Fig. 13.

Skoliotische Leiche, Rückenansicht.

Das heisst, in der Wirbelsäule gab es eine fixirte Region, die oben und unten durch die beweglichen Theile der Wirbelsäule, die untere Cervical- und die untere Dorsalregion, begrenzt war. Manipulationen, die entweder die Rotation oder die laterale Krümmung corrigiren sollten, scheinen deshalb eher oberhalb und unterhalb der Krümmung Wirkung zu haben. Seitlicher Druck trieb die ganze Dorsalregion nach links, machte aber sehr wenig Eindruck auf die Krümmung selber (Fig. 15).

Dieser Contrast zwischen den fixirten und den beweglichen Theilen war sehr deutlich zu sehen bei den Versuchen, die die Rotation corrigiren sollten. Wurde ein Druck schräg vorwärts auf die vorstehenden Rippenwinkel der rechten Seite des Rückens applicirt, so würde der Brustkorb sich horizontal gedreht um die beiden beweglichen Theile oberhalb und unterhalb und die laterale Krümmung würde, vom Rücken aus gesehen, noch zugenommen haben. Das kam daher, dass die rechtsconvexe Krümmung der Wirbelsäule gedreht und zudem nach rechts getrieben war; die Convexität der

lateralen Krümmung war scheinbar vermehrt, indem sie in eine andere Ebene übergeführt wurde. Ueberdies war die gekrümmte Dorsalregion durch diese passive Rotation des Thorax, wobei die rechte Seite nach vorwärts gedreht und die linke rückwärts gedreht war, in eine weniger günstige Beziehung zu den cervicalen und lumbalen Gegenkrümmungen gekommen, da sie die ganze laterale Krümmung noch deutlicher erscheinen liess, wie man vom Rücken aus sieht.

Fig. 14.

Skoliotische Leiche, Vorderansicht.

Das Umgekehrte dieser Manipulation (d. h. seitlicher Druck nach rückwärts auf die rechte Seite des Brustkorbes) vermehrte die Rotation, verminderte hingegen die laterale Deviation der Processus spinosi und liess die Wirbelsäule, von hinten gesehen, gerader erscheinen, da der Thorax wiederum sich als ein Ganzes bewegte, die Curvenlinie der Processus spinosi wurde in eine günstigere Ebene gebracht und in eine bessere Stellung zur cervicalen und zur lumbalen Region.

So weit die laterale Krümmung in Betracht kommt, fand man die beste Stellung, wenn beide pathologischen Rotationen, die dorsale sowohl als die cervicale, durch manuelle Drehung gewaltsam vermehrt wurden, d. h., wenn die rechte Seite des Brustkorbes nach rückwärts gedreht und die linke Seite der Cervicalregion ebenfalls nach rückwärts gedreht wurde, so wäre die bestmöglichste Stellung der Wirbelsäule, was die laterale Krümmung der Processus spinosi anbetrifft, gewonnen.

Augenscheinlich gilt dasselbe von den Wirbelkörpern.

Um dem Einwand zu begegnen, dass bei der betreffenden

Leiche, an welcher diese Experimente ausgeführt wurden, das Sternum entfernt worden sei, mag hier gesagt sein, dass das Vorhandensein des Sternum nur noch mehr zur Steifigkeit des Thorax beitragen, die

Fig. 15.

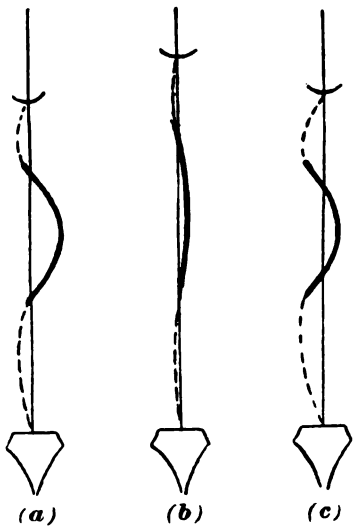

(a) Wirbelsäule von hinten gesehen, mit rechts Dorsal-, links Lumbalkrümmung.
(b) Die gleiche Wirbelsäule mit theilweise corrigirter Krümmung.
(c) Die gleiche Wirbelsäule, die unveränderte Krümmung nach links verschoben.

Fig. 16.

Modell dreht sich nach links und zeigt uns die daraus entstehende laterale Deviation der Wirbelsäule.

Application der Drehkraft in der bezeichneten Richtung noch wirksamer machen würde.

Wenn man demnach bei fixirten Krümmungen die Rotation durch manuelle Behandlung verminderte, so vermehrte man dadurch die laterale Deviation und umgekehrt, bei Vermehrung der Rotation verminderte man die laterale Deviation. Die Wichtigkeit dieser Thatsache kann in ihrer Beziehung zu den therapeutischen Verordnungen leicht begriffen werden. Aus diesem Grunde bedeutete demnach der Druck von vorne oder schräg vorwärts auf die rechte

Seite des Rückens (in diesem Falle rechts dorsale und links lumbale Krümmung) eine starke Verschlimmerung für die laterale Abweichung.

Neben dem Festgestellten scheint noch ein anderer Grund, der mit dem inneren Mechanismus im Zusammenhang steht, vorhanden

Fig. 17.

Patient sitzt in natürlicher Stellung.

zu sein, der gleichzeitig durch die Manipulation diese Vermehrung der lateralen Krümmung bewirkte.

Jede Rotation der Wirbelsäule, welche nicht organisch krank ist, geht Hand in Hand mit einer lateralen Deviation der Wirbelsäule (von hinten gesehen). Der Rückgrat eines Fisches oder einer Katze zeigt dies ebenso deutlich als der Rückgrat am menschlichen Modell, da es einfach ein mechanisches Attribut an einem biegsamen Stab vorstellt. Lassen wir das menschliche Modell die rechte Schulter nach vorwärts und die linke nach rückwärts drehen, so bemerken

wir eine deutliche laterale Deviation nach rechts in der Dorsalregion und nach links in der Lumbalregion.

Diese Vorwärtsdrehung der rechten Seite des Thorax an der Leiche bewirkte deshalb eine rechtsdorsale-linkslumbale Krümmung, wie das bei jedem biegsamen Stab oder bei jeder Wirbelsäule, die nach der gleichen Richtung gedreht ist, vorkommt. Bei der bezeichneten Leiche führte dies zur Uebertreibung der vorhandenen Krümmungen. So arbeiteten diese beiden Factoren, d. h. die Steifigkeit des Thorax und die natürlichen mechanischen Gesetze der Wirbelsäule zusammen, um eine Vermehrung der rechtsdorsalen-linkslumbalen Krümmung zu bewirken, wenn die rechte Seite des Thorax activ oder passiv nach vorn rotirt wurde. Kurz und gut, die Verminderung der Rotation vermehrte die laterale Deviation.

e) Experimente am lebenden Modell.

Ein ähnliches Experiment wurde an einer erwachsenen Patientin gemacht, welche eine schwere fixirte Krümmung, ähnlich derjenigen bei der Leiche, hatte. Wir werden sehen, dass, wenn die knöcherne Rotation durch Druck nach vorne auf die Rippenwinkel der rechten Seite vermindert wurde, dadurch die laterale Deviation vermehrt wurde, wenn kein seitlicher Druck dazu kam. Wurde die Rotation durch Rückwärtsdrehen der rechten Seite vermehrt, so wurde andererseits die laterale Deviation vermindert.

f) Folgerungen aus Experimenten.

Aus diesen Experimenten an der Leiche und am lebenden Modell kann man ersehen, dass forcirte Versuche, die knöcherne Rotation zu verbessern, sehr sorgfältig ausgeführt werden müssen, und dass man daran denken soll, dass es leichter ist, den ganzen unveränderten Thorax zu drehen, als irgend eine kleine Veränderung in der Curve selbst herbeizuführen.

In der Construction einiger Instrumente für forcirtes Redressement der Wirbelsäule ist dies deutlich zu Tage getreten [6]. Viele Apparate zielen nur durch Druck schräg vorwärts auf die knöcherne Rotation; z. B. der „Detorsionsapparat" von Schulthess [7]. Diese Art von Druck wird aber, während sie die Rotation vermindern mag, die laterale Krümmung vermehren, wenn sie wenigstens eine Wirkung

hat. Diese Kritik passt nicht nur zum Gebrauch von correctiven Apparaten, sondern auch zu gymnastischen Uebungen, bei denen man versucht, die Rotation in fixirten Krümmungen durch manuellen Druck auf die vorstehenden Rippen zu corrigiren. Fig. 18 und 19 geben ein genügendes Bild zu dieser Art manueller Nachhilfe.

Fig. 18.

Die Rotation wird vermindert durch Druck nach vorne auf die rechte Seite des Thorax. Es kommt kein lateraler Druck hinzu.

Insofern als die benutzte corrective Kraft nach vorwärts auf die rotirten Rippen drückt, so muss dieselbe auf Gegendruck im Thorax stossen, welche eine Rotation des Thorax als Ganzes verhindert; andernfalls würde diese Kraft durch die Wirbelsäule verbraucht und der Thorax unverändert gedreht werden. Begegnet sie aber dem genannten Gegendruck, so wird dieser dem ganzen Thorax mitgetheilt und wird eine corrective Wirkung haben. Forcirtes Redresse-

ment durch einfachen seitlichen Druck mag die Rotation vermehren, doch wird sie, insofern sie wirksam ist, die laterale Deviation vermindern. Dass diese Thatsache nicht neu ist, beweist uns ein Ausspruch von Schreger [8] aus dem Jahre 1810: „Der seitliche Druck

Fig. 19.

Die Rotation wird vermehrt durch Druck nach vorn auf die linke Seite des Brustkorbes. Kein lateraler Druck.

auf die Rippen biege diese an den ohnehin schon mehr spitzen Winkeln noch mehr spitzig zu."

Dass Gipscorsets eine Vergrösserung der Rippenwinkel verursachen können, hat uns Hüssy [9] dargethan. Der gleiche Punkt, betreffend Vermehrung der knöchernen Rotation durch Gipscorsets, ist von Schulthess und Vulpius [10] erwähnt worden.

Man kann also constatiren, dass Versuche an fixirten Krümmungen, die Rotation gewaltsam durch einen gewissen Grad von vor-

wärts wirkender Kraft zu vermindern, welche am Thorax nicht sorgfältig ausgeglichen werden, zu einer Vermehrung der lateralen Krümmung führen. Umgekehrt werden Versuche, die laterale Krümmung durch einfachen lateralen Druck zu vermindern, in fixirten Krümmungen eine Vermehrung der Rotation herbeiführen, wenn sie nicht sorgfältig ausgeglichen werden, da es für den ganzen Thorax leichter ist, nach rückwärts zu rotiren, als nach der Seite nachzugeben.

Wenn forcirtes Redressement richtig angewendet werden soll, so müssen sowohl der Druck von vorne als von der Seite auf dem Thorax selber einem Gegendruck begegnen; der Druck muss auf die Krümmung vertheilt und auf den Thorax beschränkt bleiben. Der einzige Weg, dies ausführen zu können, besteht also darin, den Thorax am Rotiren auf den beweglichen Punkten der Wirbelsäule zu verhindern und den Druck dort anzubringen, anstatt ihn auf die ganze Wirbelsäule zu vertheilen.

Andererseits scheint bei beweglichen Fällen das Umgekehrte der Fall zu sein, nämlich, dass Rotation und laterale Deviation von einer und derselben Bewegung ausgehen und mit einander verbunden sind. Diese Classe von Fällen haben wir indessen in der vorliegenden Schrift nicht zur Besprechung gezogen. Nehmen wir aber den fixirten Zustand einer verdrehten Wirbelsäule an, so ändern sich die Verhältnisse.

Eine active oder passive Rotation der Wirbelsäule verursacht in der einen Richtung eine rechts dorsale, links lumbale, und in der entgegengesetzten Richtung eine links dorsale, rechts lumbale Curve. Daraus ersehen wir, dass die eine oder die andere dieser Rotationen in einem gegebenen Falle mit Nutzen angewendet werden könnte in Verbindung mit directem lateralem oder schrägem Druck bei der Application von Gipscorsets, um die verbesserte Stellung der lateralen Krümmung festzuhalten. Dasselbe gilt auch von dem den gymnastischen Uebungen wahrscheinlich zukommenden Nutzen. Das Hauptwerk über den Nutzen der Rotationen in ihren correctiven Wirkungen bei Skoliosis hat uns Wullstein geliefert.

Es ist nicht unwahrscheinlich, dass die Kenntniss und die Anwendung der Rotation der Wirbelsäule als ein correctives Mittel bei Skoliose wieder einen Fortschritt bedeutet.

Schlussfolgerungen.

Bei Fällen von Skoliose mit fixirten knöchernen Krümmungen kann nicht die gleiche Behandlungstheorie angewendet werden wie bei Fällen von Skoliose mit biegsamen Krümmungen. Die Thatsache, dass zwischen zwei beweglichen Theilen in der Wirbelsäule sich ein fixirter Theil befindet, macht es leichter, den ganzen Thorax zu drehen oder zu verschieben, als in der Krümmung selber die kleinste Veränderung zu verursachen. Eine Folge davon ist, dass gewaltsame Versuche, die knöcherne Rotation in fixirten Krümmungen zu corrigiren, eine Vermehrung der lateralen Krümmung herbeiführen werden, wenn der Thorax nicht an der Rotation verhindert wird; ebenso werden gewaltsame Versuche, die laterale Krümmung zu corrigiren, wahrscheinlich die Rotation vermehren.

Um von den Beobachtungen an der Leiche zu urtheilen, hat die Suspension als corrigirendes Hilfsmittel in hartnäckigen Fällen nur wenig corrigirenden Effect, da sie mehr auf die compensatorischen Krümmungen zu wirken scheint, als dass sie in der steifen Krümmung selbst die geringste deutliche Verbesserung erzielen könnte.

Für die Application von Gipscorsets halten wir aus zwei Gründen die wagrechte Stellung, wobei die Beine senkrecht hinunterhängen, für die beste: erstens, weil die wagrechte Stellung bei Manipulationen grössere seitliche Verschiebung zwischen den Wirbeln gestattet, als in der suspendirten Stellung, da bei der ersteren die Wirbelsäule nicht straff gestreckt und dadurch eines Theils ihrer Elasticität beraubt ist; und zweitens, weil in der wagrechten Lage mit senkrecht hinunterhängenden Beinen es möglich ist, ein Gipscorset anzulegen, welches in gewissem Grade die Lumbalkrümmung der Wirbelsäule abflachen soll, wogegen bei der aufrechten Stellung die Abflachung der Lumbalwirbelsäule einen gewissen Grad von Hyperextension in der Dorsalregion benöthigt wegen dem Gleichgewicht der Wirbelsäule.

Sobald man den Effect der Rotationen der Wirbelsäule in ihrer Wirkung bei der lateralen Deviation besser versteht, wird es wohl möglich sein, die Rotation dem bei Skoliosenbehandlung angewandten correctiven Druck anzureihen.

Was forcirtes Redressement anbelangt, müssen folgende beide Rathschläge beobachtet werden: 1. sorgfältig ausgeglichener [1]) Druck

[1]) Durch Gegendruck an den beweglichen normalen Stellen ausgeglichen.

kann auf die Krümmung selbst angewendet werden in der Voraussicht auf eine Besserung der gekrümmten Region der Wirbelsäule; 2. der gekrümmte Abschnitt kann als Ganzes gedreht oder in seiner Lage zur übrigen Wirbelsäule seitlich verschoben werden, was dann eintrifft, wenn ein Druck auf die Krümmung applicirt wird, der keinen Gegendruck hat. Das erstere wäre natürlich das Wünschenswerthere, doch kann auch das letztere von grossem Nutzen sein, indem es die Contour des Körpers verbessert. Die Trennung der beiden ist wichtig für die Anwendung der richtigen therapeutischen Mittel. Es ist relativ leicht, den Thorax in seiner Beziehung zum übrigen Theil der Wirbelsäule zu verschieben, aber relativ schwierig, die Krümmung selber zu verändern.

Forcirtes Redressement scheint uns also nur eine Einleitung für Gymnastikbehandlung zu sein, und der Autor möchte nicht, dass er so verstanden würde, als ob er den Gebrauch von Gipscorsets befürworte anders, als ein zeitweiliges Mittel zur Sicherung einer besseren Grundlage für wirksame Gymnastik oder wenn nöthig maschinelle Behandlung.

Literatur.

1. Gelesen in der amerikanisch-orthopädischen Gesellschaft am Niagarafall, 12. Juni 1901.
2. Schanz, Das Redressement. Schwere Skoliose. Langenb. Arch. Bd. 61, 4. Vulpius, Ueber den Werth des orthopädischen Stützcorsets. Sammlung klinischer Vorträge, 276. Hüssy, Ueber die Wirkung des orthopädischen Corsets bei Skoliose. Zeitschr. f. orthopäd. Chir. Bd. 8 Heft 2 S. 202. Hoffa, Probl. der Skoliosenbehandlung. Berl. klin. Wochenschr. 1897, S. 4. Hoffa, Neue Fortschritte in der Skoliosenbehandlung. Zeitschrift f. orth. Chir. Bd. 7 Heft 4. Radicke, Beitrag zur Behandlung der Skoliose. Zeitschr. f. orthop. Chir. Bd. 7 S. 243. Noble Smith, Forced Reduction etc. British Medical Journal, 8. Januar 1898. Delore, De la Redression des Scolioses graves. Journ. de méd. de Paris 1895, p. 26. Phelps, Transactions American Orthopedic Association XIII, 287. Bradford & Brackett, Correction in L.C. Transactions American Orthopedic Association XII, 28.
3. A. M. Phelps, Orthopedic Transactions XIII, 297. K. Whitman, Orthopedic Surgery 1901, p. 143.
4. Boston Medical and Surgical Journal, 14. Juni 1901. Transactions American Orthopedic Association XIII, 25.
5. Cf. Lüning und Schulthess, Orthopäd. Chir. München 1901, S. 129.

6. Bradford & Brackett, Childrens Hospital Report. Boston 1895, p. 234. Hoffa, Orthopäd. Chir. second edition p. 421 und 422.
7. Lüning und Schulthess, Orthopäd. Chir. München 1901, p. 286, Fig. 159.
8. Fischer, angeführt von Hüssy.
9. Hüssy, Zeitschr. f. orth. Chir. Bd. 8 Heft 2 S. 235.
10. Vulpius, Volkmann's Sammlung klin. Vorträge, 276.

Nachschrift.

Von

Dr. Wilhelm Schulthess.

In der vorstehenden Arbeit hat Lovett in Anlehnung an seine früheren Untersuchungen über die Wirbelsäulentorsion versucht, ein neues Element in die Skoliosenbehandlung einzuführen. Weil die Torsion, welche man gewöhnlich an der fertigen Skoliose speciell der Dorsalskoliose beobachtet, eine sogenannte convexseitige ist und somit gleichsinnig mit derjenigen, welche er bei Vorbeugehaltung des Rumpfes und Seitwärtsabbiegung beobachtet hat, so will er durch Rückwärtsbeugung und Seitenzug eine Redression erzielen. Er erreicht die Rückwärtsbeugung der Brustwirbelsäule durch ein Vorneigen des Oberkörpers, bezw. Flexion im Hüftgelenk bei horizontaler Bauchlage. Die Richtigkeit seiner Behauptung, dass die Ausgleichung der Lendenlordose die Brustkyphose im aufrechten Stehen ebenfalls streckt, wenn sie beweglich ist, lässt sich wohl nicht bestreiten, dagegen ist kein Grund vorhanden für eine derartige Umwandlung der Dorsalkrümmung, wenn der gleiche Process in horizontaler Lage des Rumpfes vorgenommen wird. Es scheint uns deshalb, als ob die Bedingungen, unter welchen Lovett das Eingipsen der Skoliosen vornimmt, nicht dieselben seien, wie sie sich aus seinen vorgenannten Untersuchungen ergeben haben. Zu der Rückwärtsbeugung müsste überdies die im Sinne der skoliotischen Abbiegungen ausgeführte Seitwärtsbeugung gefügt werden, denn die Anwendung des Seitenzugs entspricht nicht dieser Tendenz. Das Lovett'sche Verfahren unterscheidet sich demnach nur durch die Anwendung der Bauchlage und der Beugung im Hüftgelenke von anderen Methoden des Eingipsens. Da aber die Bauchlage schon von einer Reihe von anderen Autoren — von Nebel und weiter von Calot — und allen

denjenigen, die seine Methode nachgeahmt oder modificirt haben, angewendet wurde, so verbleibt die rechtswinkelige Beugung der Beine im Hüftgelenk als wesentliche Neuerung an dieser Methode. Von anderer Seite wurde vor nicht allzu langer Zeit die scharfe Ausprägung, bezw. Vermehrung der Lendenlordose als wesentlich für das Redressement aufgestellt! Die vorgezeigten Resultate deuten auf eine Verbesserung der Seitendeviation, über die Beeinflussung der Torsion erlauben sie kein sicheres Urtheil. Wir möchten im Hinblick auf den Gedankengang Lovett's darauf hinweisen, dass man keinesfalls berechtigt ist, die Deductionen, welche aus dem normalen Verhalten der Wirbelsäule abgeleitet sind, auf die skoliotische zu übertragen. Wenn die normale Wirbelsäule bei der Seitenbiegung sich in vorwärts und rückwärts gebeugter Stellung in Beziehung auf Rotation ungleich und entgegengesetzt verhält, so wird die skoliotische dieses Verhalten nicht unbedingt zeigen müssen. Die skoliotische Rotation kann so bedeutend sein, dass sie durch Bewegungen in der sagittalen Ebene ihren Typus nicht ändert, und man darf nicht vergessen, dass, wie ich bei der Besprechung der ersten Arbeit Lovett's auseinandergesetzt habe, die bei den Experimenten Lovett's gefundenen Drehungen auf dem Verhalten der Lendenwirbelsäule beruhen.

In den Ausführungen des Verfassers haben uns weiter zwei Thatsachen besonders interessirt. Erstens: das skoliotische Segment geht bei Redressementsversuchen steif nach der Seite mit und die Abbiegungen finden in den normalen Theilen statt. Zweitens: Rotation und Lateralflexion alterniren bei ausgebildeten Skoliosen. Der erste Punkt ist wohl bekannt und beispielsweise in den Experimenten Wullstein's durchaus gewürdigt; er verdient aber immer wieder hervorgehoben zu werden, weil er in jedem nicht ganz rationell oder nicht sehr forcirt durchgeführten Redressementsversuch wieder zur Geltung kommt. In Bezug auf den zweiten Punkt möchte ich darauf aufmerksam machen, dass die Veränderungen der Skoliosen häufig in der Art stattfinden, dass die Lateralflexion sich bessert, die Rotation sich verschlechtert oder umgekehrt. Besonders auffällig ist auch die starke Lateralabweichung sämmtlicher nicht behandelten Skoliosen bei relativ mässiger Torsion.

Für diese Erscheinungen hat Lovett oben zum Theil die Erklärungen gegeben, sie verdienen eine besondere Würdigung in der Torsionsfrage.

Referate.

Wieting, Prothesen zur Ausgleichung von Verkürzungen der Unterextremität. Bruns' Beiträge zur klin. Chirurgie, Band 32 Heft 3.

Um die plumpen und unschönen hohen Sohlen bei stärkerer Verkürzung einer Extremität zu vermeiden, gibt Verfasser eine neue Prothese an, die, sich anlehnend an die von O'Connor angegebene, ein wesentlich besseres kosmetisches Resultat zeitigt. Der betreffende Fuss wird in möglichst starke Equinus-Stellung gebracht und unter Geradhaltung des Beckens der etwaige Abstand der Metatarsalköpfchen vom Boden gemessen. Gipsabguss bis über die Wadenmusculatur und Walken einer festen Lederhülse über ihm. Dann wird aus Kork oder leichtem Holz nach dem Leisten des gesunden Fusses die Prothese geschnitzt, deren Oberfläche genau nach der schräggestellten Fusssohle der Lederhülse modellirt wird. Letztere wird mittelst Schrauben auf der Prothese befestigt und erhält zur Stütze hinten bis zur Fersenhöhe reichend eine Aluminiumkappe. Um ein gutes Abwickeln der Prothese am Boden zu ermöglichen, werden an Stelle des normalen Zehenansatzes Spiralfedern eingefügt. Ueber das Ganze kommt eine weiche Lederhülse zum Schnüren und hierüber ein gewöhnlicher niedriger Strassenschuh. Becher-Berlin.

Schürmeyer, Die Röntgenstrahlen in der Therapie. München 1902. Verlag von Seitz und Schauer.

Schürmeyer gibt in dem ersten, jetzt vorliegenden Theile seiner Arbeit eine Darstellung von der Wirkungsweise der Röntgenstrahlen auf den Körper. Wie bekannt, werden von den X-Strahlen die Hautdecken mit den in ihnen liegenden Endästen der verschiedenen Organsysteme besonders beeinflusst. Bei intensiver Bestrahlung treten entzündliche Veränderungen der Hautdecken auf, das Hautpigment geräth in Wanderung, die Haare fallen aus, Schweiss- und Talgsecretion vermindert sich. Diese Form der Reaction der Haut spielt bereits in das Gebiet der Pathologie hinüber, sie bildet den Uebergang zu den „Röntgenverbrennungen", die zu den durch äussere Einwirkungen (Licht, Wärme etc.) erzeugten Dermatitiden gehören. Die hochgradige Schmerzhaftigkeit, die bei tiefer gehenden Hauterkrankungen infolge von Röntgenbestrahlung auftritt, führt Schürmeyer auf eine begleitende Neuritis der kleinsten Hautnerven zurück. Mehrfach werden Neuralgien an der Peripherie des bestrahlten Gebietes beobachtet, des weiteren nervöse Allgemeinsymptome, wie Kopfschmerzen, Herzklopfen u. dgl. Als chronische Folgen kommen Hautentzündungen mit Verdickung oder Abschuppung, Verlust der Sensibilität oder Elasticität

vor. Eine Wiederkehr der durch Röntgenwirkung depilirten Haare erfolgt nach genügend energischer Bestrahlung nach Schürmeyer's Erfahrungen (im Gegensatz zu Kaposi) nicht.

Nach einer Schilderung des histologischen Verhaltens der Röntgen-Ulcera geht Verfasser auf die näheren Umstände ein, unter denen sich Röntgenverbrennungen einstellten. Er erwähnt 30 Fälle, in denen bei diagnostischer oder therapeutischer Anwendung der Röntgenstrahlen Schädigungen auftraten, darunter 5 eigene Fälle. Bei der diagnostischen Verwendung sind Schädigungen äusserst selten; Verfasser hat bei über 3000 Durchleuchtungen resp. Photographien keine einzige Schädigung erlebt. Bei der therapeutischen Anwendung der X-Strahlen wächst naturgemäss die Verbrennungsmöglichkeit; dennoch erhielt Schürmeyer, wenn er ihrer Berechnung die Stundenzahl der therapeutischen Anwendung zu Grunde legte, nur ein Verhältniss von Schädigungen von ca. 1 : 1000. Manche Personen haben eine besondere angeborene, ihrem Wesen nach allerdings unbekannte „Disposition" für diese Verbrennungen. Eine vorübergehende „zeitliche Disposition" glaubt Schürmeyer mit Beck in gewissen Witterungsverhältnissen annehmen zu dürfen. Er polemisirt gegen die Anschauung, welche eintretende Schädigungen einfach als eine Folge technischer Fehler und unvorsichtiger Dosirung im Gebrauch der Röntgenstrahlen hinstellt, und vertritt den Standpunkt, dass es sich in diesen Fällen vielmehr um aussergewöhnliche Vorkommnisse handle, deren Eintritt auch ein gewissenhafter Röntgentherapeut nicht immer verhindern könne. Die Grenze, welche die therapeutischen Wirkungen der X-Strahlen von den als „Schädigungen" anzusehenden trennt, ist ja in der That eine sehr schmale.

Verfasser bespricht alsdann die Massnahmen, die zur Einschränkung der Schädigungen in Betracht kommen. Durch richtige Wahl der Einzelfactoren (Einwirkungsdauer, Spannung, primäre Stromstärke, Härtegrad der Röhre, Funkenlänge etc.) hat man es in gewissen Grenzen in seiner Macht, ein „Zuviel" auszuschalten. Man verwendet für die Therapie zweckmässig Röhren von gewissem Luftgehalte, „weiche" oder „mittelweiche" Röhren, welche die „kritischen" Strahlen entwerfen. Von Vortheil sind Röhren mit Regulirvorrichtung (wie z. B. die Röhren von Schilling-Gehlberg und die Voltohmröhren). Eine gewisse Abstimmung der Röntgenröhre ist für therapeutische Zwecke nothwendig; indessen gibt es für das richtige Maass keine Zahlen, sondern die richtige Bemessung ist Sache des Instinctes des Therapeuten. Die Reduction der Expositionszeit allein beseitigt die Gefahr der Röntgen-Dermatitis nicht; sind doch auch bei kurzer Expositionszeit (zu diagnostischen Zwecken) Verbrennungen vorgekommen. Im Hinblick auf die von manchen Seiten geäusserte Auffassung, dass für die Entstehung von Verbrennungen zu hohe Unterbrechungszahlen verantwortlich zu machen seien, betont Schürmeyer, dass bei Steigerung der Unterbrechungszahl und Gleichbleiben der primären Stromstärke die Wirkung des Inductors sogar geringer werden kann. Bei der heutigen Vervollkommnung der Röntgenarmatur genügen nach Schürmeyer für therapeutische Bestrahlung bei Anwendung von 25 cm Funkenlänge meist 1—2 Ampère bei ca. 20 Volt. Verfasser hebt jedoch hervor, dass die Zahlen keineswegs als „Maximaldosen" aufzufassen seien. Als Schutzvorrichtungen nennt er Bleimasken und Pappe-Staniolmasken, aus denen eine der kranken Partie entsprechende Oeffnung

herausgeschnitten wird. Ein erhöhter Werth wird der Maske durch ausreichende Ableitung nach dem Boden zu verliehen.

Ganz besonderes Interesse bieten die von Schürmeyer angestellten Versuche und die theoretischen Auseinandersetzungen über die Wirkungsweise der X-Strahlen, über die auftretenden elektrostatischen Erscheinungen und über die „Secundärstrahlen". Von der Oberfläche der leuchtenden Röntgenröhre gehen statische Ladungen (wie von dem Conductor einer Elektrisirmaschine) aus, wodurch es zur Ladung eines jeden in der Nähe stehenden (auch des menschlichen) Körpers kommt. Einen wesentlichen Antheil an den auf der Körperfläche sich bildenden Ansammlungen von statischer Elektricität nehmen die „Secundärstrahlen", die nach den Versuchen von Walter und Schürmeyer bei ihrem Entstehen elektrische Ladungen abgeben. Bei längerer Einwirkung der Röntgenbestrahlung treten Influenzerscheinungen seitens der Röhre auf, hervorgerufen von den statischen Ladungen der Röhre. Es bildet sich dabei Ozon, welches dicht auf der getroffenen Oberfläche des Objectes in statu nascendi zur Wirkung kommt.

Auf die Arbeiten namentlich französischer Autoren sich stützend, erinnert Verfasser daran, dass bei Hautaffectionen sich dieselben therapeutischen Erfolge, die man heutzutage der Wirkung der Röntgenstrahlen allein zuschreibe, auch durch Anwendung von statischer Elektricität mittelst „Franklinisation" erzielen lassen. Er sieht in der Röntgenwirkung nichts „Specifisches", sondern erblickt die Ursache der therapeutischen Erfolge und der auf der Hautoberfläche sich abspielenden Vorgänge in den statischen Ladungen, in elektrischen Schwingungen. Ihnen gegenüber sind die Schutzmasken wirksam, während sie nicht im Stande sind, die X-Strahlen selbst, diejenigen Strahlen, welche das Fluorescenzbild erzeugen, zurückzuhalten.

Der Fortsetzung der Arbeit muss mit Interesse entgegengesehen werden.

Kiewe-Berlin.

Ludloff, Ueber Wachsthum und Architektur der unteren Femurepiphyse und oberen Tibiaepiphyse. Beitr. zur klin. Chir. Bd. 38, Heft 1.

Ludloff hat zum Zweck des Studiums der Architektur und des Wachsthums der unteren Femur- und oberen Tibiaepiphyse eine Reihe von Röntgenphotogrammen der Kniee weiblicher Individuen vom 1. Jahre bis ins Greisenalter angefertigt. Es lag ihm besonders daran, einzelne Befunde, die bisher als pathologische Zeichen gedeutet wurden, als normal nachzuweisen. So konnte er die Protuberanzen an den Condylen im 2.—4. Lebensjahre an normalen Kniegelenken constatiren, und den dunklen Fleck in der unteren Femurepiphyse, der bei seitlicher Durchstrahlung besonders auffällt, „als Ausdruck des noch bestehenden Knochenaufbaues oder schon eingetretenen Knochenabbaues" feststellen. Ferner zeigte er, dass die Epiphysenfuge am unteren Femur- und am oberen Tibiaende bis zum 15. Jahre persistirt, dass dort von $2^3/_4$—8 Jahren eine besonders lebhafte Knochenproduction eintritt, während vom 7.—15. Jahre sich die Tuberositas tibiae sehr schnell entwickelt. Von 2—$3^1/_4$ Jahren wächst der Condylus medialis, im 4. Jahre der Condylus lateralis besonders rapide: später vergrössern sich die knöchernen Condylen gleichmässig. Indessen erscheint der Condylus medialis auf dem Röntgenbilde immer grösser, aber lockerer aufgebaut als der Condylus lateralis, in dem eine stärkere und dichtere Entwicke-

lung von Längsknochenbälkchen stattfindet. In der vorderen Hälfte der Condylen sind keine Verticalbälkchen sichtbar. Querbälkchenzüge entwickeln sich besonders deutlich vom 2. Lebensjahre an in beiden Diaphysen. Quer- und Schrägbalkenzüge treten in der Incisura intercondyloidea auf, sobald die beiden Condylen sich knöchern von einander differenziren. Die ersten „Merkmale über Knochenatrophie" erscheinen in der Femurepiphyse schon vom 25. Lebensjahre an. Ludloff beabsichtigt mit Hilfe dieser Befunde und Untersuchungen das Thema der primären Localisation der Knochen- und Gelenktuberculose speciell des Knies zu bearbeiten und ferner dieser Reihe von weiblichen Knieen eine eben solche von männlichen folgen zu lassen, um feinere Unterschiede in der Knochenarchitektur beider Geschlechter aufzudecken. Seine Betrachtungen scheinen ihm nicht ohne Rückwirkung auf die Auffassung von Genu valgum und anderen Knochendeformitäten zu sein. Pfeiffer-Berlin.

Walkhoff, Architekturveränderungen des Knochensystems bei pathologischen Bedingungen. Diss. Bibliotheca medica, Abth. C, Heft 16.

Walkhoff bringt in seiner Arbeit eine Reihe casuistischer Beiträge zur Lehre von der functionellen Knochenstructur. Er hat sich bei der Untersuchung des Röntgenverfahrens bedient, das einfach und bequem ist und auch die Möglichkeit gewährt, einerseits viel feinere Structuren zur Anschauung zu bringen, andererseits das durch das Röntgenbild fixirte Präparat einer nachfolgenden genauen mikroskopischen Untersuchung zu unterziehen. Er hat verschiedene Deformitäten der Röhrenknochen untersucht, Fracturen, Ankylosen, Ostitis chronica, ferner auch verschiedene Deformitäten der Wirbelsäule, die er eingehend beschreibt. Auf 4 Tafeln sind auch die Abbildungen beigegeben.

Er bringt sodann die Ansichten der einzelnen Forscher, die auf diesem Gebiet gearbeitet haben, kritisirt dieselben an der Hand seiner Präparate und fasst seine gewonnenen Resultate in den Worten zusammen, dass sich die Wolff'sche Lehre, dass bei der Heilung von Fracturen es sich um zwei vollständig von einander zu trennende Vorgänge handelt, den Verkittungs- und den Transformationsprocess, bestätigt und dass ferner das Transformationsgesetz zu Recht besteht. Walkhoff weicht aber bezüglich der Frage nach der massgebenden Kräfteform von der Wolff'schen Auffassung insofern ab, als er an Stelle des von jenem betonten chronischen Druckes intermittirenden, d. h. also die häufig wiederholte Erschütterung als das Wesentliche der functionellen Beanspruchung anzusehen geneigt ist. Nur in der Reizschwankung, nicht in der Höhe und Dauer des Reizes an sich ist die Ursache zur Anbildung der neuen Substanz zu suchen.

Verfasser schliesst sich der Beneke'schen Hypothese an, dass der Angriffspunkt dieser Erregung durch Erschütterung für das Knochengewebe in den Knochenkörperchen selbst liegt, während die Veränderungen der Blut- und Lymphcirculation als secundäre Begleiterscheinungen aufgefasst werden müssen.

Schliesslich hebt noch Walkhoff hervor, dass das chondroide Gewebe der Zwischenwirbelscheiben eine Aufquellung und Verbreiterung eingehen kann, um dem durch irgend welche pathologische Veränderung veranlassten Erforderniss der Elasticitätsbeanspruchung Genüge zu leisten. Blencke-Magdeburg.

Spitzy, Ueber Bau und Entwickelung des kindlichen Fusses. Jahrb. f. Kinderh. 1903, Heft 6.

Spitzy weicht von der bisher allgemein angenommenen Ansicht, dass der Fuss des Neugeborenen ein Pes planus sei, ab. Der Fuss des Neugeborenen besitzt ein ebenso hochgespanntes inneres und äusseres Fussgewölbe, wie der des Erwachsenen. Im Beginn der Gehzeit können vorübergehende Senkungen des Fussgewölbes eintreten, die jedoch desto geringer sind, je kräftiger der Band- und Muskelapparat ist, der das Fussgewölbe in seiner Lage hält. Grosses Gewicht legt Verfasser auf die Uebergangsperiode, wo das Kind sich auf allen Vieren fortbewegt und durch allmähliche Uebung des Fusses den Muskel- und Bandapparat so kräftigt, dass er im Stande ist, das Fussgewölbe vollständig zu halten, wenn das Kind frei geht.

Bei eingetretener Pronationsstellung des Fusses wendet Verfasser die Lange'schen Gurt-Stahldraht-Celluloid-Einlagen mit gutem Erfolg an.

Zander-Berlin.

Hasselwander, Untersuchungen über die Ossification des menschlichen Fusskelets. Diss. München 1903.

Dem Verfasser kam es in vorliegender Arbeit vor allen Dingen darauf an, auf Grund eines ausreichenden Materials bestimmte und gut begründete Daten, einmal über die Zeiten, dann aber auch über den gesammten Vorgang der Ossification für die Fussknochen zu gewinnen. Er hat neben der anatomischen Präparation sich auch der Röntgenmethode bedient, indem er das gesammte benutzte Leichenmaterial erst röntgographisch und dann auch präparatorisch untersuchte, um so ein Urtheil zu gewinnen, wie weit die nur von Lebenden entnommenen röntgographischen Bilder zuverlässig sind. Das gesammelte Material beläuft sich auf 301 Füsse von 284 Individuen der Lebensperioden vor und nach der Geburt, wovon 208 auf Leichen entfallen.

In dem speciellen Theil behandelt Hasselwander die einzelnen Knochen in der ausführlichsten Weise, bringt an der Spitze eines jeden Abschnittes zuerst Auszüge aus der vorhandenen Literatur, um dann diesen seine eigene Beobachtungen entgegenzustellen und diese in ganz ausführlicher Weise wiederzugeben unter Hinzufügung von ausgedehnten und umfangreichen Tabellen und unter Beigabe von einer Tafel und 29 Textfiguren.

Es würde den Rahmen eines kurzen Referats überschreiten und es würde mich zu weit führen, wollte ich auch nur kurz den Inhalt dieser sehr interessanten Capitel wiedergeben, und ich will es deshalb mir genug sein lassen, wenn ich an dieser Stelle alle diejenigen, die sich für dieses Thema interessiren, auf diese überaus fleissige Arbeit hinweise, die ausserdem auch noch in der Zeitschrift für Morphologie und Anthropologie Band 5, Heft 3 veröffentlicht ist. Der Arbeit ist noch am Schluss eine Uebersichtstabelle angefügt, auf der die Resultate, sowohl die ungefähren Durchschnittszeiten des Auftretens der Ossificationscentren, als auch die extremen Fälle frühen Erscheinens oder späten Fehlens derselben zusammen- und diesen gegenüber die jeweilig extremsten Angaben der Literatur gegenübergestellt sind, und ausserdem noch ein Literaturverzeichniss, das 65 Arbeiten umfasst.

Blencke-Magdeburg.

Silbermark, Zur Technik bei der Plombirung von Knochenhöhlen mittelst Jodoformknochenplombe. Deutsche Zeitschr. f. Chir., März 1903.

Die technischen Behelfe zur Knochenplombirung, wie sie seit längerer Zeit an der II. chirurgischen Abtheilung, Prof. A. v. Mosetig-Moorhof, im allgemeinen Krankenhause in Wien in Verwendung stehen, sind folgende.

Der Plombenbehälter, zur sterilen Aufbewahrung und Ingebrauchnahme der Füllmasse (Jodoform 60,0, Spermacet und Sesamöl ana 40,0), ist ein doppelwandiger Glascylinder, welcher eine Stunde vor dem Gebrauche sammt Inhalt in ein eigens für den Zweck construirtes Wasserbad kommt. Beim Gebrauch wird durch Abheben der Glaskappe des äusseren Cylinders zugleich der Stopfen des inneren Gefässes entfernt und der Inhalt kann nun aus dem inneren Gefäss, dessen Ränder etwas höher stehen als jene der äusseren und beim Oeffnen nicht mit den Fingern berührt werden, ausgegossen werden.

Die Knochenhöhle wird nicht mehr ausgemeisselt, sondern mittelst elektrisch betriebener Kreissäge, Fräse, Trephine etc. hergestellt. Zur sicheren Führung dieser Instrumente hat Silbermark eine Doppelhandhabe construirt, deren einer Arm hülsenförmig gestaltet ist und die rotirende Welle in aseptischer Montirung enthält.

Behufs vollkommener Trockenlegung der Knochenhöhle, einer Hauptbedingung für das Gelingen der Plombirung, modificirte Verfasser den Holländer'schen Heisslufttrockner der geänderten Bestimmung entsprechend.

Der Plombenbehälter ist bei Paul Haack, Glasbläserei in Wien, die elektro-chirurgischen Instrumente sind bei Reiniger, Gebbert und Schall in Wien erhältlich. Gottstein-Berlin.

Guitard, De la méthode ambulatoire dans les traumatismes osseux du membre inférieur. Paris, C. Naud, 1903, 124 S.

Lange bevor Hessing seine Apparate dem 61. Congress der deutschen Naturforscher und Aerzte (1878) vorlegte, hatte Seutin die ambulante Behandlung von Knochenverletzungen der unteren Extremitäten praktisch geübt (1834), und Lucas Championnière hat 1879 zum erstenmal die Frage der Mobilisationsbehandlung bei Gelenkerkrankungen in Discussion gezogen.

Die Nachtheile der Immobilisation sind die Atrophie der Muskeln, die Schrumpfung der Bänder und Kapseln, die regressiven Metamorphosen an den Knochen und besonders an den Gelenkenden (fibröse Degeneration der Knorpel).

L. Championnière hat hervorgehoben, dass sehr häufig sogen. schlecht geheilte Fracturen mit starker Verschiebung der Bruchenden ein gutes functionelles Resultat liefern und umgekehrt trotz anatomisch sehr vollkommener Heilung schlechte functionelle Resultate vorkommen. Er zieht ersteres vor: „Es ist lächerlich, der überflüssigen Geradheit eines Gliedes die viel wesentlicheren Bedingungen für die gute Brauchbarkeit opfern zu wollen;" „die Bewegungen sind schon im Beginne der Behandlung von Nutzen;" „die Massage ist das Hauptmittel zur Behandlung der Knochenbrüche."

In einem gewissen Gegensatze zur Mobilisations- und Massagebehandlung steht die operative Behandlung der Knochenbrüche durch die Naht (Malgaigne 1837, Patella; Baudens 1840, Unterkiefer). Das hierbei angestrebte und auch erreichte Ziel ist die restitutio ad integrum. Es gibt lineare Knochennarben

nach Fracturen, bei welchen man von einem Callus eigentlich nicht sprechen kann. Thierry nennt den Callus ein echtes Narbenkeloid des Knochens.

Guitard will die operative Behandlung auf jene Fälle beschränkt wissen, in welchen sich die Fragmente entweder nicht coaptiren lassen oder in der coaptirten Lage absolut nicht zu erhalten sind, und auf Fälle, wo eine Interposition von Weichtheilen vorliegt.

Die grossen Vortheile der ambulatorischen Behandlung für das Allgemeinbefinden des Kranken, ihre Bequemlichkeit für ihn und seine Umgebung sind ja greifbar. Wenn diese Vortheile auch nur auf Kosten des localen Heilungsverlaufes zu erreichen wären, müsste man ihr doch noch den Vorzug vor der Bettruhbehandlung einräumen. Aber sie bietet auch Vortheile für den örtlichen Heilungsvorgang, nämlich eine Abkürzung der Consolidationszeit und ein besseres unmittelbares functionelles Resultat.

Verfasser widerlegt dann die Einwände gegen die ambulatorische Behandlung, wie: mangelhafte Fixation der Bruchstücke, Schwierigkeiten der Herstellung der Apparate, die Schmerzen, Erschwerung der Ueberwachung der Fracturverhältnisse u. s. w.

Darauf folgt eine Beschreibung der Apparate von Bruns, Liermann, Bardeleben, Dollinger, Reclus, Vitrac, Sorel. Den letztgenannten (von Sorel) gibt Verfasser den Vorzug vor allen übrigen, weil sie die Bewegung des verletzten Gliedes nicht im mindesten behindern und dabei doch Zug und Gegenzug ausüben.

Die Gehbehandlung ist nicht nur bei Fracturen infolge von Verletzungen, sondern auch nach operativen Eingriffen indicirt. Contraindicationen sind dagegen: inficirte Wunden, acute Dermatitiden, schwere Weichtheilverletzungen, Unmöglichkeit der Coaptation (s. o.) und hochgradige Verschiebung der Bruchstücke.

Gottstein-Berlin.

Gillette, Fractures in or near the joints. (Vorgetragen vor der Minnesota Valley Med. Assoc. Dec. 1902.) The St. Paul Med. Journal, March 1903

Im Gegensatze zu den Anschauungen, auf welche sich die Mobilisationsbehandlung der Fracturen stützt, geht Gillette bei der Behandlung der Gelenkfracturen von dem alten Grundsatze aus, dass eine gute Heilung im anatomischen Sinne auch ein gutes functionelles Resultat ergeben müsse. Als eine wichtige Vorbedingung zur Erzielung einer guten Vereinigung der Bruchstücke betrachtet er die Entspannung der Musculatur durch Narkose während der Einrichtung.

Gelingt die Coaptation auf diesem Wege nicht, so vereinigt Gillette die Bruchstücke auf operativem Wege durch Knochenstifte.

Passive Bewegungen hält Verfasser vor eingetretener Consolidirung für sehr gefahrbringend, nicht bloss wegen der Möglichkeit einer Verschiebung der Bruchstücke, sondern weil durch die der Reizung folgende Entzündung der Callus hypertrophiren kann. — Weiterhin bespricht Verfasser im speciellen die Behandlung der Brüche der einzelnen Gelenke. Zur Behandlung der Schenkelhalsbrüche empfiehlt er eine Modification der Taylor'schen Schiene, mit einer Trochanterpelotte, welche durch eine Stellschraube mehr oder weniger fest angedrückt werden kann. Bei der operativen Behandlung der Schenkelhals-

brüche geht Gillette von einem hufeisenförmigen Schnitte aus, sägt die Trochanterspitze ab, eröffnet durch einen Längsschnitt die Kapsel, um die Fragmente sehen und unter den Augen coaptiren zu können und treibt dann einen Knochenstift in den Schenkelhals. Die Kapsel wird mit Catgut genäht, die abgesägte Trochanterspitze festgenagelt. Gottstein-Berlin.

Neck, Beitrag zur Kenntniss der isolirten Fracturen des Trochanter major. Monatsschr. f. Unfallheilk. u. Invalidenw. 10. Jahrg. Nr. 3, 15. März 1903.

Isolirte Trochanterbrüche sind Seltenheiten, in der Literatur finden sich nur 6 Fälle. Der beschriebene Fall stellt eine zweifellose Rissfractur dar und steht daher einzig in seiner Art da. Denn der Wächter'sche Fall ist keine Rissfractur, sondern ein directer Bruch. Die Symptome sind deutlich, der Functionsausfall jedoch gering. Eine Consolidation trat in dem beschriebenen Falle nicht ein und es fragt sich, ob man in ähnlichen Fällen nicht gleich von vornherein die Knochennaht machen sollte. Gottstein-Berlin.

Schleusner, Ueber die Behandlung von Schaftbrüchen des Oberarms ohne Verband. Diss. Greifswald 1903.

Verfasser zieht ausgehend von dem Umstande, dass die Behandlung der Fracturen mit immobilisirenden Verbänden eine rasche functionelle Wiederherstellung des betreffenden Gliedes vernachlässigte, die mobilisirende Behandlung jener vor. Er ist der Ansicht, dass die Anschauung: ein gebrochener Knochen bedürfe einer absoluten Ruhe, hinfällig ist. Die Consolidation geht seiner Meinung nach im Gegentheil schneller von statten, wenn durch frühzeitige Massage und vorsichtige Bewegungsübungen die Ernährung des verletzten Gliedes gefördert wird. Ausserdem ist bei diesem Verfahren eine ungestörte Ueberwachung der Bruchstelle und aller sich an dieser vollziehenden Veränderungen möglich. Irgendwelche Gefahr zur Pseudarthrosenbildung oder zur Heilung in anatomisch unrichtiger Stellung sei nicht vorhanden. Bevor Verfasser auf die Heusner'sche Methode bei Brüchen des Oberarmschaftes ohne Verband eingeht, bespricht er zunächst die pathologische Anatomie dieser Fracturen, um sich dann eingehend mit der Heusner'schen Behandlung zu beschäftigen, der ja bekannterweise die Eigenschwere des verletzten Gliedes benutzt, um eine Extensionswirkung auf die Fragmente auszuüben. In der Greifswalder Klinik wurde dies Verfahren in etwas modificirter Form geübt. Der Arm wurde in gebeugter Stellung gehalten und durch eine lockere Mitella unterstützt. Während der Nacht wurde in den ersten 2 Wochen eine Armschiene getragen. In den ersten Tagen wurde mit Massage begonnen und nach 7—8 Tagen wurden vorsichtige Bewegungen in den benachbarten Gelenken ausgeführt. Verfasser zeigt an 8 Krankengeschichten, dass die nach dieser Methode behandelten Fracturen sämmtlich mit guter Stellung der Fragmente und mit tadelloser Function des Arms ausheilten. Die Heilung nahm durchschnittlich 28 Tage in Anspruch.

Der Verfasser will diese Behandlungsmethode ohne Verband nur bei durchaus zuverlässigen Patienten und bei täglicher Controlle durch den Arzt angewendet wissen. Blencke-Magdeburg.

Gillet and Brimhall, Treatment of fractures and injuries to the elbow joint. St. Paul Med. Journ. 1902, August.

Die Verfasser wurden durch eine T-Fractur des distalen Humerusendes auf eine Behandlungsmethode geführt, bei welcher der Arm durch 5—6, ja 8 Wochen in vollkommen gestreckter und supinirter Stellung eingegipst bleibt. Nur in dieser Stellung und bei Zug am Unterarm standen die Fragmente gut und zwar genau richtig. Der Verband wurde in Narkose angelegt, bei Abnahme desselben nach 5 Wochen erschien die Form des Gelenkes normal, nach einer Woche activer Bewegungen (passive werden vermieden) volle Functionsfähigkeit. 30 weitere Fälle wurden auf die gleiche Art behandelt; es waren Fracturen in und um das Ellbogengelenk. Nur in 2 Fällen war das Resultat insofern weniger gut, als der abgebrochene Epicondylus sich nach vorn und gegen die Mittellinie der Gliedmassen zu verschoben hatte und die Beugung dadurch etwas eingeschränkt war.

Vorzüge des Verfahrens: Bequemlichkeit, Schmerzlosigkeit, Nichtbehinderung der Circulation.

Es wurde in jedem Falle die Narkose eingeleitet und dieselbe bis zum völligen Erstarren des Gipsverbandes unterhalten. Gottstein-Berlin.

Schrammen, Statistik der Amputationen an der Bonner Klinik aus den Jahren 1891—1901 mit besonderer Berücksichtigung der Todesfälle. Diss. Bonn 1903.

Verfasser konnte aus den Jahren 1891—1901 153 Amputationen zusammenstellen mit 22 Todesfällen, von denen 9 chirurgische Kranke waren und 13 Verletzte. 21 konnten nur berücksichtigt werden, da in einem Falle eine Todesursache nicht festgestellt werden konnte. Von den chirurgischen Kranken starben 3 an Sepsis, 2 an Fettembolie, 2 an Pneumonie, 1 an Shoc; von den Verletzten 5 an Sepsis, 1 an Entkräftung, 1 an Anämie, 1 an Herz- und Nierenkrankheit, 3 an Tuberculose und 2 an Pneumonie. An der Hand aller dieser Fälle, die er einzeln durchgeht, bespricht er dann hauptsächlich die Schädigungen, welche die Widerstandskraft der Patienten herabsetzen können und theilt ferner mit, wie sich diese vermeiden bezw. wesentlich herabsetzen lassen. Die Narkose und die Pneumonie werden am ausführlichsten behandelt. Im zweiten Theil seiner Arbeit bringt er dann eine ausführliche Statistik der Amputationen und führt eine Reihe von umfangreichen Tabellen an, auf die ich hier nicht näher eingehen kann. Blencke-Magdeburg.

Tinz, Ueber Castration bei Osteomalacie. Diss. Breslau 1903.

Verfasser berichtet über sieben von Küstner ausgeführte Castrationen bei Osteomalacie. Bei einer Patientin wurde zugleich der conservative Kaiserschnitt gemacht; dieselbe starb 5 Stunden post operationem an Herzcollaps. Drei davon gaben schriftlich Nachricht über ihr Befinden oder stellten sich selbst vor; sie sind seit der Operation, die vor 1, 2 resp. 8 Jahren vorgenommen wurde, völlig geheilt und können ohne Beschwerden laufen. Eine Nullipara, die vor 3 Jahren operirt wurde, ist frei von Schmerzen, hat aber ihre Gehfähigkeit nicht wieder erlangt, da die Skeletverkrümmungen schon zu hochgradig waren.

Nach des Verfassers Ansicht vermögen alle die zahlreichen Ovarienuntersuchungen, die Untersuchungen des Blutes etc. das Wesen der Osteomalacie nicht zu erklären; die Therapie des Leidens besteht also nur in empirisch gefundenen Heilmitteln. Die Castration gibt nach Tinz die besten Resultate, sie muss aber vorgenommen werden, bevor bedeutende Skeletverkrümmungen entstehen. Im Beginn der Erkrankung hält Tinz einen Versuch mit medicamentöser Therapie und Badekuren für gerechtfertigt.

Ein kurzes Literaturverzeichniss (47 Nummern) ist der Arbeit beigegeben.

Blencke-Magdeburg.

Kulischer und Epstein, Zur Casuistik der congenitalen Syndactylie. Wiener klin. Rundschau Nr. 5, 1903.

Die Verfasser beschreiben nach einer summarischen Uebersicht über die an der Hand zur Beobachtung kommenden Missbildungen einen selbst beobachteten Fall von Syndactylie beider Hände und Füsse. Dieser Fall war deshalb besonders interessant, weil er die sonst seltene Betheiligung der grossen Zehe an der Syndactylie aufwies, wenigstens kann man dies auf dem beigegebenen Röntgenbilde erkennen. Aus der Photographie geht dies nicht hervor; die Beschreibung der Fussdeformität, auf die in der Arbeit verwiesen wird, fehlt.

Pfeiffer-Berlin.

Weinberg, Ueber einen Fall von Hydrocephalus congenitus internus mit Phocomelie. Diss. Bonn 1903.

Der Kopf zeigt „Riesendimensionen" und scheint dem Körper direct aufzusitzen. Das Gesicht ist vom Thorax durch eine tiefe Furche abgesetzt. Wie ein abnorm rückwärts gebogener Appendix sitzt der Körper, der 11½ cm lang ist, dem riesigen Kopf an. Die oberen Extremitäten sind beiderseits nur 5½ cm lang, auch die unteren sind in ihrer Entwickelung zurückgeblieben und 7½ cm lang. Die langen Röhrenknochen der Extremitäten sind verknöchert, jedoch mangelhaft entwickelt. Die Patellae fehlen.

Die Combination von Hydrocephalie mit Phocomelie ist sehr selten. Weinberg konnte in der Literatur nur 2 Fälle finden. Weinberg ist der Ansicht, dass die stets zunehmende Kopfwassersucht mit der Zeit auf die übrigen Körpertheile einen solchen Druck ausübte, dass eine ungehemmte, freie Entwickelung der Extremitäten unmöglich war; auch die mangelhafte Ernährung vom Rückenmark aus will er zum Theil wenigstens mit für die Entstehung der Phocomelie verantwortlich machen.

Blencke-Magdeburg.

Hirsch, Ein Beitrag zur spastischen Form der Syringomyelie. Diss. München 1903.

Nach einer kurzen Besprechung der Syringomyelie im allgemeinen kommt Verfasser auf das von Georges Guillain beschriebene neue klinische Bild dieser Erkrankung zu sprechen, das jener auf den Vorschlag seines Lehrers, Pierre Marie, die spastische Form der Syringomyelie nennt, und beschreibt sodann, nachdem er eine kurze Zusammenfassung der fünf Beobachtungen Guillain's gegeben hat, einen Fall aus der med. Poliklinik zu München sehr ausführlich. Auf die interessante Krankengeschichte kann ich hier des Näheren nicht eingehen, sie muss schon im Original nachgelesen werden.

Es handelte sich hier um einen seltenen Fall von Syringomyelie mit humeroscapularem Typus, also mit einem circumscripten Muskelschwund am Schultergürtel. Die folgenden Capitel behandeln dann die Aetiologie, pathologische Anatomie, Symptomatologie und Diagnose der Syringomyelie; auch die differentialdiagnostisch in Frage kommenden Erkrankungen werden besprochen, desgleichen auch der Verlauf, die Prognose und die Therapie, die nach des Verfassers Ansicht vollkommen machtlos ist. Verfasser kommt zu dem Schlusssatz, dass die spastische Form der Syringomyelie eine Syringomyelie ist, bei der die spastischen Phänomene derart prävalieren, dass sie der Krankheit ihr eigenthümliches Gepräge verleihen. Die von Hirsch benutzte Literatur umfasst 51 Arbeiten; er konnte 241 diesbezügliche Abhandlungen zusammenstellen, die er leider nicht in dem beigegebenen Literaturverzeichniss alle aufgeführt hat. Blencke-Magdeburg.

Villemin, Trois observations d'exostoses ostéogéniques multiples. Revue d'orthopédie, 1. Januar 1903.

Solitäre osteogene Exostosen sind keine Seltenheiten, wohl aber ein so multiples Auftreten wie in den drei von Villemin beschriebenen Fällen. In einem seiner Fälle, bei einem 14jährigen Mädchen, konnte Verfasser deren 70 zählen. Villemin beschränkt sich auf die Angabe des Sitzes der einzelnen Exostosen. Gottstein-Berlin.

Agricola, Bernhard, Ueber traumatische Myositis ossificans. Diss. Freiburg 1903.

Am Anfang seiner Arbeit bringt Verfasser die Krankengeschichte eines 68jährigen Landwirthes, der in der Mitte des rechten Oberschenkels eine etwa 15 cm lange, 5 cm breite, harte, dem Knochen fest aufsitzende Geschwulst von rauher Oberfläche hatte, die operativ entfernt wurde. Bei der Untersuchung stellte es sich heraus, dass es sich um eine durch Trauma entstandene Myositis ossificans handelte. Auf Grund seiner bei der Untersuchung gemachten Erfahrungen, die er des genaueren beschreibt und auf Grund der aus der Literatur gesammelten Ergebnisse stellt er am Schlusse seiner Arbeit folgende Sätze auf:

Die Myositis ossificans ist als ein metaplastischer Process anzusehen.

Das eine Gewebsmetaplasie auslösende Moment ist der für jede Modification specifische Reiz.

Für die Knorpelbildung ist der specifische Reiz das Zusammenwirken von Druck und Bewegung, für die Knochenbildung Zug und Druck.

Es ist anzunehmen, dass letztere Reize auch die Veranlassung zu den Ossificationen im Muskelbindegewebe bilden.

Die Annahme einer solchen Aetiologie schliesst die Auffassung der Myositis ossificans als einer Geschwulstbildung aus.

Ein kurzes Literaturverzeichniss von 17 Nummern ist der Arbeit beigegeben. Blencke-Magdeburg.

Breede, Ein Fall von Pseudohypertrophie der Musculatur mit ungewöhnlicher Localisation der Pseudohypertrophie. Diss. Jena 1903.

Nach einigen einleitenden Bemerkungen bespricht Verfasser zunächst den gewöhnlichen Verlauf der Pseudohypertrophie der Muskeln, um dann einen Fall

aus der med. Klinik zu Jena zu beschreiben, bei dem neben allen anderen gewöhnlichen Erscheinungen eine aussergewöhnliche Localisation vorkam. Die vorderen Muskeln der Unterschenkel beiderseits zeigten ziemlich bedeutende Vorwölbungen und fühlten sich derb an. Drei Abbildungen sind der Arbeit beigegeben. Blencke-Magdeburg.

Scheffler, Ein Fall von traumatischer Radialislähmung durch Sehnenüberpflanzung geheilt. Monatsschrift für Unfallheilkunde und Invalidenwesen 1903, Nr. 1.

Scheffler empfiehlt im Anschluss an eine mitgetheilte Krankengeschichte (Verletzung des Nervus radialis profundus durch ein Eisenplättchen 1½ cm über dem Epicondylus ext.) den Musculus flexor carpi radialis als Ersatz für die gelähmten Strecker. Die Hand konnte nun vollständig gestreckt, unter Beugung der Finger zur Faust sogar überstreckt werden, Händedruck leidlich kräftig. Im Gegensatz hierzu steht das Verfahren, welches Franke empfiehlt, bestehend in Verkürzung des Musculus extensor carpi rad. long. und Ueberpflanzung des Musculus flexor carpi ulnaris auf den Musculus extensor digitor. communis. Das erste Verfahren ist einfacher, Ausfall anderer noch vorhandener Bewegungsmöglichkeiten tritt nicht ein.

Rauenbusch-Berlin.

Becker, Beitrag zur traumatischen, nicht complicirten Luxation der Extensorensehnen der Finger. Münch. med. Wochenschrift 1903, Nr. 12.

Die betreffende Luxation ist ein äusserst seltenes Vorkommniss; es sind nur 4 Fälle in der Literatur beschrieben. Verfasser bringt einen neuen Fall, der durch Operation geheilt wurde. Der die Strecksehnen des Zeige- und Mittelfingers verbindende Sehnenstreifen war an der radialen Seite der Strecksehne des Mittelfingers quer abgerissen. Eine Naht erschien untauglich. Da andererseits die Sehnenverbindung mit dem 4. Finger einer Reposition der luxirten Mittelfingerstrecksehne und Fixation an normaler Seite entgegenarbeitete, so wurde auch diese an der ulnaren Seite quer durchschnitten und ganz entfernt. Nach Reposition der Sehne wurde das zu beiden Seiten der Sehne gelegene Bindegewebe durch einige Catgutnähte über ihr vereinigt. Das Resultat war dauernd sehr gut. Ausser diesem Fall hatte Verfasser noch zwei weitere Fälle in Rostock zu sehen Gelegenheit, über die er auch noch kurz berichtet und die seiner Meinung nach auch für jene Operation geeignet waren. Die Verletzung scheint nach Becker des öftern vorzukommen als gewöhnlich angenommen wird. Blencke-Magdeburg.

Judson, The cause and prevention of deformity and disability in tuberculosis. Vorgetragen in der Americ. Orthop. Assoc. zu Philadelphia im Juni 1902. (Ungedruckt.)

Bei der Betrachtung der anatomischen und functionellen Veränderungen, welche die Tuberculose in den Gelenken herbeiführt, kommt Judson zu der Ueberzeugung, dass z. B. das Hinken, welches nach Abheilung einer Coxitis zurückbleibt, nicht auf die Verkürzung sondern auf die Angewöhnung zurückzuführen sei, welche zur Zeit des Bestehens der entzündlichen Erscheinungen eingetreten war. Es sei durch zahlreiche Beobachtungen, über welche ein-

gehende Berichte vorliegen, erwiesen, dass man durch Beseitigung dieses Hinkens durch pädagogische Massnahmen sogar eine Verminderung der Flexion und Adduction erzielen kann.

Diese Massnahmen bestehen in Uebungen im rhythmischen Gehen, allenfalls nach dem Tacte eines Musikstückes, wobei auf die Ebenmässigkeit der Schritte in Raum und Zeit zu achten sei. Gottstein-Berlin.

Whitman, A report of final results in two cases of polyarthritis in children etc. Medical Record, New York, 1903, April 18, Vol. 63, Nr. 16 (1693).

Whitman bringt die Krankengeschichten von 2 Fällen von chronischer, fortschreitender Polyarthritis bei Kindern, welche gleichzeitig Schwellung der Leber, Milz und Drüsen aufwiesen, also einer Form der Kinderpolyarthritis, wie sie im Jahre 1897 von G. F. Still in London in 18 Fällen beschrieben wurde. Während von diesen 18 Fällen keiner geheilt wurde, gelang es Whitman, den einen von seinen 2 Fällen durch Behandlung mittelst elektrischer Lichtbäder zur Ausheilung zu bringen. Whitman betont jedoch die Möglichkeit, dass die intercurrente Scarlatina, sei es auf dem Wege des bacteriellen Antagonismus, sei es auf dem einer örtlichen oder allgemeinen Aenderung der Ernährung, die Heilung begünstigt haben könnte.

Whitman bespricht im weiteren die Stellung dieser Formen in der Eintheilung der chronischen Gelenkentzündungen und will dieselben zu der rheumatoiden Arthritis Goldthwait's gerechnet und von der hypertrophischen Form der Arthritis deformans getrennt wissen. Die Frage nach der Aetiologie bleibt nach wie vor dunkel. Gottstein-Berlin.

Milo, De Schedelasymmetrie by Torticollis met bylage (Casuistik). Academisch proefschrift, arts te 's Gravenhage. 1902.

In Veranlassung eines ausgedehnten Sectionsberichts und craniometrischer Untersuchung von einem an Torticollis dexter erkrankten Manne im mittleren Alter macht Milo den Schluss, dass die verschiedenen Meinungen der Aetiologie der Schädelasymmetrie bei Torticollis von Bouvier, Little und Busch, Strohmeyer, Golding-Bird u. A. falsch sind.

Nach allen diesen Autoren erklärt sich die Asymmetrie des Schädels aus einer Atrophie der kranken Seite, entweder entstanden infolge von einer Störung in der Ernährung der kranken Seite durch Druck auf die Carotis (Bouvier und Nélaton), durch Inactivität (Little und Busch), durch mangelhafte Respirationsthätigkeit (Strohmeyer) oder durch trophoneurotische Einflüsse (Encephalitis, Golding-Bird).

Nach Milo ist die erkrankte Seite nicht atrophisch und weist er darum die Erklärungen der genannten Autoren von sich. Auch lehnt er die Meinung ab, dass die ungleiche Function der höheren Sinnesorgane eine ungleichmässige Entwickelung des Schädels zur Folge haben sollte (Bolk u. A.).

Ebensowenig befriedigt ihn die Meinung von Witzel, Falkenberg, Mikulicz, Dieffenbach und Nicoladoni.

Am meisten nimmt Kaden Bedacht auf alle Momente, welche eine Rolle spielen in dem Entstehen der Schädelasymmetrie. Die Momente werden von ihm aber nicht gut interpretirt. Nach Milo soll man einen Unterschied

machen zwischen primärer und secundärer Asymmetrie. Die secundäre Asymmetrie, welche nach der Geburt entsteht, ist der Hauptsache nach eine Folge der geänderten statischen Verhältnisse des Schädels und der abgeänderten Druckrichtung seines Inhalts, sich äussernd in dem abgeänderten Bau der Condylen und der Differenz der Ausdehnung des Schädelbaues infolge von Gehirndruck, Schwerkraft und Muskelspannung.

Die primäre Asymmetrie des Schädels, die intrauterine Form, ist nach ihm eine Folge von intrauteriner Belastung oder von vitiöser Kopfhaltung in utero entstanden. Ist die Torticollis gut behandelt und der Kopf wieder in die gute Stellung gebracht, so wird die Asymmetrie des Angesichtes sich mehr bessern als die des Schädels. Das Alter spielt dabei eine grosse Rolle. Nach dem 7. Lebensjahre wächst der Schädel ganz und gar nicht mehr. Nach diesem Alter kann von Verbesserung der Schädelasymmetrie also nicht mehr die Rede sein. Die primären Abweichungen des Skelets sind in gewissem Grade unabhängig von dem Einfluss, welchen die neue Stellung vom Kopfe nach der Operation auf die Form des Schädels ausübt. Das Schädeldach wird nämlich wenig beeinträchtigt von dem abgeänderten Gehirndruck.

Nach ihm wird man vielleicht a posteriori aus der Heilung der Asymmetrie nach der Operation in der Nachbehandlung sich entschliessen können, ob eine congenitale oder eine postfötal erworbene Torticollis vorlag, vorausgesetzt, dass die Operation geschah in der Zeit, da die Transformation des Skelets noch leicht von statten ging.

Eine Casuistik von 11 Fällen, von Herrn Prof. Katareg behandelt oder erkannt, und ebensoviele von ihm selber operirte, erkannte, ein Theil observirte Fälle, 15 photographische Aufnahmen und 29 Thesen schliessen den interessanten Beitrag. van der Minne-Utrecht (Holland).

Schanz, Die Behandlung des angeborenen Schiefhalses mit offener Durchschneidung des Kopfnickers und Watte-Redressionsverband. Münch. med. Wochenschr. 1901, Nr. 42.

Um ein Rediciv nach der Operation des Schiefhalses zu vermeiden, müssen wir verhindern, dass sich zu kurze Narbenstränge zwischen den Muskelstümpfen des Sternocleidomastoideus entwickeln. Am zweckmässigsten erwies sich dem Autor zur Erreichung obigen Zweckes ein Watteverband, dessen Anlegung folgendermassen geschieht. Ueber einen kleinen die Wunde deckenden aseptischen Verband wird der Hals mit 3—4 Schichten nicht entfetteter Watte umwickelt und mit einer Mullbinde unter mässigem Zuge fixirt. Es folgen nun weiter einzelne Lagen von Watte, die mit sich steigerndem Druck mittelst Mullbinde festgelegt werden. Dadurch wird der Hals entsprechend gedehnt, und es kann unmöglich zur Bildung von zu kurzen Narbensträngen kommen. Der Verband bleibt bis zu 6 Wochen liegen. Nachbehandlung ist keine nöthig. Zum Schlusse erwähnt Autor eine unwillkommene Wirkung seines Verbandes, die er in einem Falle erhalten: eine Plexuslähmung. Engelman-Wien.

Lorenz, Zur Casuistik der erworbenen Ellbogengelenksdeformitäten. Wien. klin. Wochenschr. 1903, Nr. 18.

Lorenz beobachtete einen Fall von Cubitus valgus als Folge einer Störung des epiphysären Wachsthums des unteren Humerusendes und einer

pathologischen Luxation des Radius nach vorne. Das untere Humerusende hat die Form einer Gabel, zwischen deren beiden Zinken sich das verkümmerte Olecranon stützt. Patient hat im 2. Lebensjahre eine Tuberculose durchgemacht. Bei dem damals vorgenommenen chirurgischen Eingriff ist wahrscheinlich der mittlere Theil des Processus cubitalis, der den Gelenkknorpel trägt, verloren gegangen, während die Seitentheile der Condylen erhalten blieben. Dadurch konnten diese normal weiter wachsen, während die Mitte zu der oben erwähnten Deformität sich ausbildete, in die sich die Ulna hineinlegte. Der Radius luxirte dadurch nach vorne und oben.

Zander-Berlin.

Picqué, Considérations anatomo-pathologiques, pathogéniques et opératoires sur la syndactylie. Revue d'orthopédie, 1. Januar 1903.

Pathologisch-anatomisch unterscheidet Picqué einfache und complicirte Formen der Syndactylie; bei den letzteren finden sich schwerere Veränderungen wie Deformitäten der Phalangen, Hautnarben, Fehlen der Nägel.

Genetisch handelt es sich bei den einfachen Formen entweder um blosse Entwickelungsanomalien oder um geringgradigere Verletzungen ohne Narbenbildung; bei den complicirten Formen kann es sich um schwerere Verletzungen handeln oder um Störungen trophischer oder circulatorischer Natur. Es ergibt sich daher vom Standpunkte der Pathogenese folgende Eintheilung:

Einfache Syndactylie	häutige und fibröse Synd.	Entwickelungsanomalie.
	knöcherne Synd.	Entwickelungsanomalie u. Trauma (Compression).
Mit Narben complicirte Syndactylie	häutige und knöcherne Syndactylie	traumatische Synd. (mit Strängen).
		Synd. infolge circulatorischer und trophischer Störungen.

Nach Beschreibung und kritischer Beleuchtung der Operationsmethoden von Félizet und Didot (Liège) empfiehlt Picqué eine Modification des Didot'schen Verfahrens, bei welcher die Querschnitte an der Basis der Längsschnitte entfallen. — Bei uncomplicirter knöcherner Syndactylie empfiehlt Verfasser die Bildung eines Dorsallappens nach Didot, womit der eine Finger bedeckt wird, während der andere mit Thierschläppchen bedeckt werden soll.

Gottstein-Berlin.

Sternberg, Zur Kenntniss der Brachydactylie. Wien. klin. Wochenschr. 1902, Nr. 41.

Sternberg beobachtete 2 Fälle von Verkürzung der Metacarpalknochen. Bei dem einen handelte es sich um eine symmetrische Verkürzung des 3. Mittelhandknochens auf beiden Seiten, bei dem anderen um Verkürzung des 5. Metacarpus. Zander-Berlin.

Hödlmoser, Sprengel'sche Difformität mit Cucullarisdefect und rechtsseitiger Wanderniere bei einem 12jährigen Knaben. Wien. klin. Wochenschr. 1902, Nr. 52.

Bei dem 12jährigen Patienten findet sich angeblich seit der Geburt ein Hochstand der linken Scapula, seit einem Jahre bestehen nervöse Symptome,

welche dem Bilde der spastischen Spinalparalyse entsprechen. Die oberen Cucullarispartien sind stark verkürzt, die unteren sind sehr gering entwickelt. Autor meint, dass es sich in seinem Falle um eine angeborene Schwäche der Musculatur oder des dazugehörigen nervösen Apparates handle. Auch das gleichzeitige Bestehen einer Wanderniere bringt er in Einklang mit einer verminderten fötalen Wachsthumsenergie. Engelman-Wien.

Lovett, Round shoulders and faulty attitude. A method of observation and record, with conclusions as to treatment. Boston Med. Journ. Vol. 147, Nr. 19, pp. 510—520, Nov. 6, 1902.

Die „fehlerhafte Haltung" war bisher ungenügend studirt, da man sich auf die Betrachtung der Wirbelsäule beschränkte und die Beziehungen von Becken und Beinen zur Wirbelsäule sowie die Beziehungen des ganzen Körpers zur Lothlinie vernachlässigte. Verfasser beschreibt ein einfaches Verfahren zur Messung und Aufzeichnung dieser Verhältnisse. Er misst die horizontalen Abstände gewisser Punkte des Körpers von einer Verticalen, welche in der Höhe der Malleolen vom hinteren Rand derselben um 6 Zoll nach rückwärts gelegen ist. Der zu Untersuchende stellt sich an einer senkrechten Stange so auf, dass die hinteren Ränder der Knöchel mit der hinteren Fläche der Stange in einer Ebene liegen. Die Stange trägt einen verschiebbaren Arm, der nach rückwärts gerichtet ist; mit diesem horizontalen Arm ist ein zweiter, gleichfalls horizontaler Stab unter einem rechten Winkel fest verbunden, steht also parallel zur Frontalebene des zu Untersuchenden.

Die Messpunkte sind: 1. der Processus mastoideus; 2. der Dornfortsatz des 7. Brustwirbels (entsprechend der Höhe der unteren Schulterblattspitze); 3. der Dornfortsatz des 4. Lendenwirbels (Höhe der Crista ossis ilei); 5. die Spitze des Trochanter major; 6. das Capitulum fibulae.

Die Entfernungen werden auf Pausepapier eingetragen unter Berücksichtigung der Entfernung der Punkte von der Sohlenebene.

Aus den in grosser Anzahl an Gesunden und Kranken vorgenommenen Messungen hat sich bisher noch keine klare Scheidung der verschiedenen Formen der „fehlerhaften Haltung" ergeben, es bedarf noch weiterer Untersuchungen.

Die Behandlung besteht in allgemeiner Gymnastik und besonders Gewichtheben. Gottstein-Berlin.

Gourdon, Anomalies des courbures antéro-postérieures de la colonne vertébrale. Revue mens. de Gynéc., Obstétr. et Paed. 1903, Nr. 1.

Gourdon beobachtete einen Fall, bei dem die Krümmungen der Wirbelsäule im antero-posterioren Durchmesser den physiologischen genau entgegengesetzt waren. Zander-Berlin.

Lovett, Rotation in lateral curvature of the spine. New York med. Journ. 1902, October.

Lovett beweist nochmals die schon einmal aufgestellte Behauptung, dass bei jeder Seitwärtsflexion der Wirbelsäule zugleich eine Rotation derselben eintritt. Zander-Berlin.

Busch, Ueber die Skoliosenbehandlung in der chirurgischen Universitätspoliklinik zu Bonn. Diss. Bonn 1903.

Vom 1. April 1898 bis 1. April 1902 kamen auf ca. 25000 poliklinisch behandelte Kranke 112, die sich wegen Skoliose vorstellten. Von diesen kamen aber nur 70 in Behandlung, und während von diesen wieder 20 früher oder später aus verschiedenen Gründen die Behandlung unterbrachen, haben nur 50 eine regelrechte Behandlung erfahren. Diese 50 dienen dem Verfasser als Grundlage für seine Arbeit, in der er zunächst einige statistische Angaben bringt, die wohl wegen der geringen Zahl nicht von Interesse sein dürften. Bezüglich der Aetiologie möchte ich den einen Fall hier nicht unerwähnt lassen: Es hatte eine Fractur eines Dorsalwirbels bestanden, und zwar war dieselbe durch einen Fall aus dem Bette verursacht worden, war aber symptomlos verlaufen. Als das Kind sich nun nach ca. 6 Jahren wegen Skoliose in der Poliklinik vorstellte, fiel der eigenthümliche hohe Sitz derselben, sowie die Verschiebung der Schulterblätter auf. Auf der Röntgenplatte war die Fractur deutlich nachweisbar. — Wenn auch Hoffa eine ambulatorische Behandlung verwirft, so muss diese nach des Verfassers Ansicht doch in praxi in vielen Fällen mit Rücksicht auf die socialen Verhältnisse der Patienten herangezogen werden. Verfasser hält es mit Schede für durchaus wichtig, eine corrigirte Stellung des Körpers durch ein abnehmbares, aber unnachgiebiges Corset festzuhalten, und diese Forderung wird für ambulatorische Behandlung erst recht ihre Geltung finden müssen. Vor der Anlegung eines Corsets muss eine möglichst vollständige Mobilisation der Wirbelsäule erstrebt werden durch Turnen, Uebungen etc., die einzeln aufgeführt werden. Verfasser hält die Aluminiumbroncecorsets für die besten, die alle Vortheile, die an ein solches Corset zu stellen sind, in sich vereinigen. Der Preis ist allerdings 70—100 M. Busch will es angewendet wissen bei ganz schweren Kyphoskoliosen, bei Fällen schwerer, aber redressirbarer Skoliosen und bei leichten überhängenden Skoliosen. Von den 50 Patienten wurden 8 nur mit Turnen behandelt, 9 bekamen ein leichtes Corset mit eingenähten Stahlspangen, 38 bekamen ein festes Corset, 28 ein Gips- und 10 ein Aluminiumbroncecorset. Die Krankengeschichten der letzteren bringt er mit Photographien. Hinsichtlich des Erfolges drückt er sich insofern etwas vorsichtig aus, als er sagt, dass in keinem Fall die Anwendung des Corsets von einem directen Misserfolg begleitet war. In 4 Fällen war das Resultat ein gutes. Den Bemerkungen über die Corsets mit Celluloid und Leder betreffs der Haltbarkeit etc. kann Referent nicht zustimmen; nach des Referenten Erfahrungen stehen namentlich erstere den Aluminiumcorsets in keiner Weise nach, ja sie haben noch den grossen Vortheil voraus, dass sie nicht 70—100 M. kosten.

Blencke-Magdeburg.

Wilbouchewitch, Atlas de gymnastique orthopédique; traitement des déviations de la taille. Paris 1903.

Die Verfasserin beschäftigt sich in einem ausführlichen, überreich mit Abbildungen versehenen Werke mit der Entstehung, der Symptomatologie, Anatomie und Therapie der Skoliose, Lordose und Kyphose. Sie zeigt an guten Photographien, wie die Skoliose durch fehlerhafte Körperhaltung beim Sitzen in der Schule, beim Arbeiten zu Hause und beim Tragen von Lasten entsteht,

wie sie bei jungen Kindern zu Stande kommt durch die Art des Getragenwerdens, durch das Sitzen auf dem schräg abfallenden Oberschenkel und durch anhaltende Seitenlage bei Erkrankungen. Aus der sonstigen Aetiologie erwähnt sie pleuritischen Narbenzug, Verkürzung eines Beines, Rhachitis und Hemiplegie. Eine sorgfältige Untersuchung und Messung hält sie für äusserst wichtig; merkwürdigerweise hält sie die Photographie allen Messmethoden für überlegen. Nach einer kurzen Beschreibung der einzelnen Formen der Rückgratsverkrümmungen wendet sich die Verfasserin der Therapie zu. Zunächst bespricht sie hier die Prophylaxe, die sich aus den einzelnen Ursachen der Erkrankung von selbst ergiebt; besonders wichtig erscheint es ihr, eine bestimmte Stellung, und sei sie noch so gut, von den Kindern nicht zu lange innehalten zu lassen. Die angegebenen und durch Photographien erläuterten gymnastischen Uebungen sind die jetzt allgemein angewendeten. Auch die Corsetbehandlung wird nur flüchtig gestreift. Auf den allgemein anerkannten günstigen Einfluss der Massage scheint die Verfasserin zu verzichten. Sie fordert zum Schlusse regelmässige gymnastische Uebungen auch für gesunde Kinder. Pfeiffer-Berlin.

Scheffler, Ein Skoliosenredressionsapparat. Archiv für klin. Chirurgie Bd. 69, Heft 3.

Scheffler beschreibt den in der Schanz'schen Anstalt gebrauchten Skoliosenredressionsapparat, der eine wesentliche Vereinfachung des Spiraldetorsionsapparates von Lorenz darstellt. Er besteht aus einem Beely'schen Stehrahmen, dessen verticale Balken zwei C-förmige, 150 cm lange Eisenschienen tragen; die eine dieser Schienen springt nach vorn, die andere nach hinten vor. An ihrem senkrechten Schenkel sind ringetragende, leicht verstellbare Eisenklötzchen angebracht. An diesen Ringen wird das Spiralband befestigt und auf diese Weise der Spiralzug in der gewünschten Richtung ausgeübt. Das Becken des Patienten wird natürlich vorher an einem in zweckentsprechender Höhe eingestellten Querholz mittelst eines festen Gurtes fixirt. Um auch die obersten Theile der Wirbelsäule beeinflussen zu können, trägt das oberste Querholz eine Reihe von Haken, die es gestattet, den Kopf nach der einen oder anderen Seite der Mittellinie schräg einzustellen. Pfeiffer-Berlin.

Lovett, A frame for the application of plaster-of-Paris jackets in Pott's disease. (Vorgetragen vor der Amer. Orthop. Association zu Philadelphia am 5. Juni 1902). American Medicine, Vol. IV, Nr. 10, p. 373 f. 6. Sept. 1902.

Lovett legt bei Anlegung eines Gipscorsets wegen Spondylitis besonderes Gewicht darauf, dass die Schultern und die oberen Theile des Brustkorbes gut nach rückwärts gehalten werden, weil man nur dadurch die angestrebte Entlastung der Wirbelsäule erreichen könne. Lovett hat einen Liegerahmen gebaut, vermöge dessen sich die redressirende Kraft genau und ausschliesslich auf den erkrankten Theil der Wirbelsäule zur Einwirkung bringen lässt.

An einem rechteckigen Rahmen aus Gasrohr ist entsprechend der einen (oberen) Hälfte ein Halbrahmen von etwas schwächerem Rohr mittelst Scharnieren befestigt. Auf diesem Halbrahmen verschieblich ist ein eckiger Bügel aus dünnem Gasrohr angebracht. Zwei Quergurte zur Unterstützung von Kopf und

Becken und zwei schmälere doppelte Längsgurte vervollständigen den einfachen Apparat. Die Längsgurte verlaufen über den Quergurten, und zwar die zu unterst gelegenen zum Querrohr des Halbrahmens, die zu oberst liegenden zum Quertheil des verschiebbaren Bügels.

Zunächst liegt der Kranke so auf den Gurten, dass der Halbrahmen dem Hauptrahmen aufliegt. So wird der Kranke von der Höhe der Trochanteren bis zum Gibbus eingegipst. Nun wird ein fester Bandstreifen von einem Längsrohr des Hauptrahmens zum anderen quer über den Gibbus gespannt und hierauf der Halbrahmen gehoben. Hierdurch wird bei dem ganz circumscripten Gegendruck des Querbandes das gewünschte Ziel, Streckung des Gibbustheils der Wirbelsäule, erreicht und nun der Verband zu Ende gemacht.

Gottstein-Berlin.

Lovett, The diagnosis of hip disease; an analysis of ninety-five cases.

Lovett hat unter 95 Fällen von Erkrankung der Hüfte ausser einigen Fällen, die für eine genaue Registrirung nicht passen und infolge dessen ausscheiden, folgende Krankheiten beobachtet: Vorübergehende Erkrankung der Hüfte — ohne besondere andere Anzeichen als Lahmen und Schwäche im Bein —, infantile Paralyse, acute Osteomyelitis, Coxa vara, Arthritis deformans und tuberculöse Hüftgelenksentzündung. Letztere 45mal unter den angeführten 95 Fällen.

Zander-Berlin.

Blum, Die Coxa vara als Belastungsdeformität. Archiv für klin. Chir. Bd. 69, Heft 4.

Blum stellt nach Aufzählung der von anderen Autoren gegebenen Eintheilungen der Coxa vara folgende Gruppen auf:

I. Angeborene Coxa vara.

II. Traumatische Coxa vara.

III. Statische Coxa vara.

Die letzte Gruppe theilt er je nach den begünstigenden Momenten in folgendes Schema ein: 1. Coxa vara adolescentium, 2. Coxa vara infolge von Rhachitis, 3. infolge von seniler Osteoporose, 4. von Ostitis fibrosa, 5. von Osteomalacie, 6. von Tuberculose, 7. von Arthritis deformans, 8. von Osteomyelitis, 9. von Traumen, 10. von einseitiger Ueberlastung des einen Schenkelhalses. Einen Fall der letzten Art hat Blum genau beobachtet. Es handelte sich um ein Kind, bei dem sich unter Einwirkung der Rumpflast während der Heilung einer tuberculösen Entzündung des Hüftgelenks der anderen Seite eine ausgesprochene Coxa vara entwickelte. Ausserdem fand er „an vielen Skeleten, bei denen aus verschiedenen Gründen Atrophien einer unteren Extremität bestanden, eine mehr oder minder hochgradige Coxa vara". Die Entstehung dieser Verkrümmungen führt er auf die Einwirkung der Ueberlastung zurück, da sich an den deformirten Oberschenkelknochen keinerlei Zeichen von überstandenen Knochenerkrankungen fanden. Derartige Erkrankungen spielen nach seiner Meinung überhaupt nur eine untergeordnete, begünstigende Rolle; die Hauptsache dabei ist der schädigende Einfluss der Körperlast. Danach ist die Coxa vara immer eine statische Knochenverkrümmung, ausgenommen sind nur diejenigen wenigen Fälle von echter traumatischer Coxa vara, bei denen durch

eine extracapsuläre Fractur des Schenkelhalses durch Dislocatio ad axin ohne Einwirkung der Rumpflast eine Verkleinerung des Schenkelhalswinkels auftritt.

Pfeiffer-Berlin.

Yvernault, La coxa vara. Thèse. Lyon 1903.

Yvernault charakterisirt die Coxa vara als eine Hüftdeformität, die anatomisch in einer Abwärtsbiegung des Schenkelhalses besteht; ihre klinischen Symptome sind Adduction und Auswärtsrotation des Beines mit Verkürzung und Beschränkung der Abduction und Innenrotation. Indessen kann dieses klinische Bild vorhanden sein, ohne dass eine verminderte Neigung des Schenkelhalses besteht und auf der anderen Seite kann durch traumatische Läsionen oder Entzündungen der Hüfte eine Abknickung des Schenkelhalses entstehen, die nicht den Namen Coxa vara verdient, den man ihr oft gegeben hat. Yvernault will also unter Coxa vara nur eine Deformität derselben Art verstanden wissen, wie das Genu valgum und den Plattfuss, die sich während der Wachsthumsperiode durch trophische Störungen bildet (Rhachitis). Diese Erkrankung soll selten und ihre Diagnose besonders im Jünglingsalter schwer zu stellen sein; sie müsste immer mittelst einer Durchleuchtung controllirt werden.

Pfeiffer-Berlin.

Schlick, Die operative Behandlung der tub. Coxitis und ihre Enderfolge. Diss. Bonn 1903.

Verfasser bespricht zunächst die conservative Behandlungsmethode, wobei er den Gipsverband allen abnehmbaren Apparaten vorzieht, will dieselbe in ausgedehnter Weise angewendet wissen, verschweigt aber auch ihre Misserfolge nicht, so dass die früher allgemein angewandte Behandlung zwar eingeschränkt, aber nicht ganz verdrängt werden darf. Er bringt sodann geschichtliche Daten über die Resectio coxae und führt die Indicationen an, die uns nach den jetzigen Ansichten zu operativem Vorgehen veranlassen. Lange anhaltende Eiterungen, sehr rasches Fortschreiten des ostalen Processes mit hohem Fieber, alte Fisteln, Kräfteabnahme der Patienten infolge Eiterung und Fieber, Abscessbildung innerhalb des Beckens bei Perforation der Pfanne, schwere Gelenkdeformitäten, alles dies führt Verfasser als Grund zum operativen Eingreifen an. Nachdem er dann noch unter Anführung von zwei Krankengeschichten über die Behandlung der Abscesse gesprochen, erläutert er an der Hand von Statistiken von Bähr, Haas, Rincheval, Kocher und König die Mortalität, Heilung, Recidive und functionelle Resultate nach Resectionen. Sodann kommt Verfasser auf die wichtigsten und bekanntesten Methoden zur Ausführung der Res. coxae zu sprechen, beschreibt dieselben eingehend, erörtert die Vor- und Nachtheile der einzelnen und führt zum Schluss sechs Krankengeschichten an von Patienten, die im städtischen Krankenhause zu Worms von Professor Heidenhain nach dem Kocher'schen Verfahren operirt sind. Ein Fall endete tödtlich.

Blencke-Magdeburg.

Enjalbert, Traitement des attitudes vicieuses de la coxalgie chez les enfants. Thèse. Lyon 1903.

Enjalbert gibt in seiner Dissertation eine Studie über die fehlerhaften Stellungen bei der Coxitis und beschreibt die therapeutischen Methoden zu ihrer Bekämpfung. Nach seinen Ausführungen sind die Indicationen für die

Art des Vorgehens folgende: Permanente Extension und einfaches Redressement passen für Contracturen im Beginn der Coxitis. In älteren und in noch nicht ausgeheilten Fällen, die ohne Eiterung verlaufen, kann das forcirte Redressement angewendet werden, wenn es leicht ausführbar ist, und zwar nach der Methode Dollinger-Hoffa in Etappen. Es ist indessen nöthig, die Mobilisationsmanöver dabei auf das geringste Maass zu beschränken. Ist das forcirte Redressement durch Eiterungen contraindicirt oder unmöglich, so muss man die fehlerhaften Stellungen so viel als möglich durch permanente Extension zu verbessern suchen und die Heilung der Entzündung abwarten, um die Stellungscorrection zu vollenden. Da bei Kindern meist eine fibröse Ankylose resultirt, sollte man in geheilten Fällen stets das forcirte Redressement versuchen. Tenotomien sind nicht rathsam. In allen anderen Fällen ist die schräge, subtrochantere Osteotomie vorzuziehen. Pfeiffer-Berlin.

Joachimsthal, Beiträge zur Lehre von dem Wesen und der Behandlung der angeborenen Verrenkungen des Hüftgelenks. Berliner klin. Wochenschrift 1902, Heft 36 u. 37.

Autor demonstrirt an fünf patholog. anatom. Präparaten, die von angeborenen Hüftverrenkungen herrühren, die recht ansehnliche Tiefe der Pfanne; Veränderungen an der entsprechenden Beckenhälfte, wie Atrophie, steilere Richtung der Darmbeinschaufel, weiters die Veränderungen am Oberschenkel, das allgemeine Zurückbleiben im Wachsthum, die Sagittalstellung des Collum femoris und geht dann zur Beschreibung der Verhältnisse der Weichtheile über. An der Hand von Röntgenbildern erörtert Joachimsthal das Bestehen eines weiten Gelenkspaltes zwischen Kopf und Pfanne und flache Ausbildung des Pfannendaches auf der nach klinischer Untersuchung anscheinend ganz normalen Seite, Befunde, wie sie bereits vor 2 Jahren von Bade berichtet wurden. Schliesslich erwähnt Autor die Wichtigkeit des Trendelenburg'schen Phänomens sowohl in diagnostischer Hinsicht, als auch zur Beurtheilung der Heilungsresultate und beschreibt die Anlegung des Gipsverbandes bei der angeborenen Hüftverrenkung und empfiehlt auf Grund seiner Erfahrungen, die Fixation nicht über 3 Monate auszudehnen. Engelman-Wien.

Müller, Ueber die obere Altersgrenze für die Behandlung der angeborenen Hüftverrenkung. Therapie der Gegenwart 1903, Nr. 2.

Müller veröffentlicht 4 Fälle von angeborener Hüftverrenkung, die er seiner mechanischen Behandlung unterzogen hat. Bei einer 15¼jährigen Patientin mit einseitiger Verrenkung völlige Heilung in 13 Monaten, Besserung bei doppelseitigen Verrenkungen bei 3 Patientinnen im Alter von 14, 28 und 49 Jahren. Im Anschluss an diese Mittheilung wird die Berechtigung der mechanischen Behandlung nach seiner Methode neben den anderweitigen Behandlungsarten hervorgehoben.

Polliott, Luxation congénitale de la hanche. Thèse. Lyon 1903.

Nach den Untersuchungen Polliot's ist das knorpelige Polster der Hüftgelenkspfanne nicht immer, wie Lorenz es beschreibt, auf das Centrum der Pfanne beschränkt. Es erstreckt sich im Gegentheil häufig auf das Os ilei

und bildet das knorpelige Bett, auf dem der Schenkelkopf ruht. Polliot erläutert im weiteren Verlaufe der Arbeit die Radiographien der angeborenen Hüftgelenksluxation, setzt die Methode der unblutigen Reposition aus einander und die eventuellen Hindernisse derselben und beschreibt den definitiven Zustand des Hüftgelenkes im Fall der Reposition und der Transposition. Im ersteren Falle, in welchem wahrscheinlich zuweilen ein Redressement des Schenkelhalses stattfindet, articulirt der Kopf speciell mit der oberen oder unteren Partie der Pfanne; bei der Transposition findet die Fixation, wie eine Autopsie zeigte, hauptsächlich durch die Spannung des Y-Bandes statt, unter das sich der Kopf stellt. Bei besonders starker Aussenrotationsstellung kann sich auch der Trochanter in der Pfanne stellen und dadurch das Femur fixirt werden. Unvollständige Repositionen nennt Polliot die Stellungen zwischen Reposition und Transposition, bei denen der Kopf fast in seinem normalen Niveau steht, aber sich unter einem offenbar ungenügend festen Dache befindet. Die Prognose, die man aus den Röntgenbildern über das Resultat der Behandlung stellen kann, ist naturgemäss nicht immer sicher. Pfeiffer-Berlin.

Garnier, Traitement des luxations congénitales de la hanche. Thèse. Lyon 1903.

Garnier beschreibt in seiner Arbeit über die angeborene Hüftgelenksverrenkung die verschiedenen Behandlungsweisen, die er in zwei Classen eintheilt: die orthopädischen und die blutigen Methoden. Die ersteren will er bis zum 6. Lebensjahre unterschiedslos anwenden, und zwar bevorzugt er die Lorenzsche Methode, aber ohne vorhergegangene Extension. Die blutigen Methoden kommen erst nach dem 6. Lebensjahre in Betracht; Garnier unterscheidet hier drei Arten des operativen Vorgehens: 1. die Resection des Schenkelkopfes, 2. die blutige Reposition des Schenkelkopfes in die vergrösserte Pfanne, und 3. die Begrenzung des Excursionsfeldes des Schenkelkopfes (Gussenbauer, Witzel, Siraud). Für ältere Patienten mit einseitiger Hüftgelenksverrenkung, die noch keiner Behandlung unterworfen waren oder bei denen eine anderweitige Behandlung erfolglos war, schlägt er das Vorgehen von Siraud vor, das darin besteht, dass der abgemeisselte grosse Trochanter mit Silberdrahtnähten oberhalb des Schenkelkopfes an das Os ilei und den Schenkelkopf befestigt wird. Vom Schenkelkopf muss natürlich an der entsprechenden Stelle der Knorpel abgelöst werden, um eine Ankylose der drei Knochen zu erzielen. Der Erfolg dieser bei einem 15jährigen Patienten ausgeführten Operation lässt die Berechtigung einer so gefährlichen und technisch schwierigen Operation recht zweifelhaft erscheinen. Pfeiffer-Berlin.

Trénel, Du traitement non-sanglant de la luxation congénitale de la hanche. Thèse. Lyon 1903.

Trénel hat 50 Krankengeschichten aus der Klinik von Nové-Josserand veröffentlicht, die Patienten betreffen mit angeborener Hüftgelenksluxation. In mehr als der Hälfte dieser Fälle wurde durch die unblutige Reposition eine völlig normale Herstellung der Form und Function erzielt, d. h. bei Kindern bis zu 5 Jahren. Nach dem 5. Lebensjahre war die dauernde Reduction seltener und auch das functionelle Resultat durch langdauernde Steifigkeit beeinträchtigt.

In den Fällen in denen sich die Reposition nicht aufrecht erhalten liess, war doch stets eine Besserung der Function zu erreichen: Verminderung des Hinkens und grössere Ausdauer beim Gehen. Diese Resultate hatten sich bei einer nach 3 Jahren vorgenommenen Nachprüfung nicht nur als dauernd erwiesen, sondern sogar die Tendenz gezeigt, sich noch zu verbessern. Für die Fixationsstellung war stets die Innenrotation gewählt worden, und zwar war bei jüngeren Kindern die Immobilisation über die enorme Zeit von 9—10 Monaten ausgedehnt worden. Für Kinder über 5 Jahre schlägt Frénel vor, die Immobilisationsdauer möglichst abzukürzen, um die sonst sicher nachfolgende Gelenksteifigkeit thunlichst zu vermeiden. Pfeiffer-Berlin.

Heusner, Ueber einen neuen Apparat für die Nachbehandlung der angeborenen Hüftluxation. Deutsche med. Wochenschr. Nr. 8, 1903.

Heusner hat einen neuen Apparat für die Nachbehandlung der angeborenen Hüftgelenksverrenkung angegeben, der die Anforderungen erfüllt, die man an einen solchen Apparat stellen muss. Er verhindert nämlich stärkere Adduction, Flexion und Auswärtsrotation und hält das Bein in ständiger Einwärtsrotation. Der Apparat besteht aus einem Ledercorset, das mittelst zweier nach auswärts abgebogener Serpentinfedern mit zwei Oberschenkelhülsen in Verbindung steht. Vom oberen Rande dieser Hülsen laufen Spiralfedern um die Beine bis zu den Schuhen. Die Spiralfeder wirkt bei passender Anordnung kräftig einwärtsdrehend auf den Fuss resp. die Hüfte, der Apparat lässt das Knie ganz frei und kann leicht an- und abgelegt werden. Erweist er sich für die Nacht als zu lästig, so kann man ihn für diese Zeit durch die Heusnerschen Schuhe mit Serpentinfedern zur Einwärtsrotation ersetzen.

Pfeiffer-Berlin.

Scheffczyk, Die Erfolge der Osteotomie bei Genu valgum. Diss. Breslau 1903.

Verfasser bringt zu Beginn seiner Arbeit einige geschichtliche Daten mit der Behandlung dieser Deformität, kommt sodann auf die verschiedenen Entstehungstheorien zu sprechen, wobei er die Verdienste Mikulicz's in gebührender Weise hervorhebt, und beschäftigt sich dann eingehend noch mit den Symptomen, mit den secundären Veränderungen, Beschwerden und Behandlungsmethoden bei dieser Erkrankung. Allen Anforderungen genügt seiner Meinung nach nur die Osteotomie nach Mac Ewen. An der Hand von 47 Fällen mit insgesammt 85 Operationen bereichert er dann noch die Statistik dieser Deformität. Er glaubt, dass man in den allermeisten Fällen Rhachitis wird annehmen können, auch wenn die Annahme augenblicklich durch keinen objectiven Befund im Status gestützt werden kann. Die Mehrzahl der Osteotomien erfolgte nach der Methode von Mac Ewen, jedoch in 27 Fällen mit der Modification von Gussenbauer, Durchtrennung des Knochens von der Aussenseite, und nur 5 mal nach der Originalmethode. Im Durchschnitt erfolgte die Entlassung nach 8 Wochen. 35 Fälle von 47 konnte Verfasser nachuntersuchen. Die meisten waren spätestens 3 Monate nach der Entlassung wieder in Arbeit. Zur Verrichtung ihrer alten Beschäftigung waren 4 unfähig. Dagegen konnten sämmtliche andere nunmehr ohne Beschwerden ihre Arbeit verrichten; 12 hoben grössere Leistungsfähigkeit hervor. Es handelte sich um 63 Genua valga: bei 32 bestand keine Krümmung mehr, bei

16 sehr geringe und bei 15 eine merkliche. 10 Patienten waren zum Militär genommen. In 6 Fällen bestand eine Beschränkung der Kniebewegung, Nach des Verfassers Auslassungen handelte es sich um glänzende Erfolge, die nur getrübt wurden durch einen Fall mit Peroneuslähmung, durch ein Recidiv und durch die nach Uebercorrection entstandenen Genua vara. Als günstigsten Zeitpunkt für die Operation hält Scheffczyk die Zeit nach dem 18. Jahr, da anzunehmen ist, dass bis dahin die Rhachitis abgelaufen ist. Wenn früher die Operation gemacht werden müsste, dann müsste für längere Zeit ein Gehverband getragen werden. 47 Krankengeschichten bilden den zweiten Theil der Arbeit. Blencke-Magdeburg.

Bilhaut, Redressement non sanglant extemporané ou progressif du Genu-varum. Annales de chir. et d'orthop. 1903, Nr. 1.

Bilhaut veröffentlicht einen neuen Apparat zur Redression des genu varum sowie den Verband, den er dabei sowohl nach dem forcirten Redressement als beim Etappenverfahren anwendet. Zander-Berlin.

Derocque, A propos d'un cas de genu recurvatum congénital. Revue d'orthopèdie. 1. Jan. 1903.

Ein Fall von doppelseitigem angeborenem Genu recurvatum wurde in der Weise geheilt, dass die Gelenke in Narkose gebeugt und in dieser Stellung eingegipst wurden. Mit einem hörbaren Ruck erfolgte beim Beugen eine Veränderung im Gelenk, welche Verfasser als Reposition anzusehen geneigt ist. Er kommt schliesslich zu dem Resultate, dass das angeborene Genu recurvatum nichts anderes ist als eine Subluxation des Unterschenkels nach rückwärts und dass zwischen dem angeborenen Genu recurvatum und der angeborenen Luxation des Kniegelenkes nur ein gradueller Unterschied besteht. Gottstein-Berlin.

Rohde, Ein Fall von Hydrops genu intermittens. Diss. Greifswald 1903.

Es handelt sich um einen Patienten im kräftigsten Mannesalter, der zahlreiche Unfälle ohne nachweisbare Schädigungen erlitten hat, bis sich nach längerem Aufenthalt im Eiswasser (Schiffbruch) chronisch rheumatische Schmerzen einstellen. Im Anschluss an einen neuen Unfall Anschwellung des linken Kniegelenks, die sich in ihrem weiteren Verlaufe als ein typischer Hydrops intermittens erweist und ungefähr in regelmässigen Intervallen von 14 Tagen sich einstellt. Patient fühlte bei diesen Anfällen niemals wesentliche Schmerzen; jenen voraus ging ein eigenartiges Gefühl von Spannung im Kniegelenk, so dass der Verletzte im Stande war, den Schwellungsbeginn vorher zu erkennen. Die Therapie bestand in Heissluftbehandlung und Stauungshyperämie mit Massage. Trotz zweimaliger kurzer Unterbrechung der Behandlung tritt eine so wesentliche Besserung ein, dass man eine vollständige Heilung erhoffen konnte. Patient muss aber die Kur unterbrechen. Recidiv. Nochmalige Behandlung in der Klinik. Besserung. Abermaliges Aussetzen der Behandlung. Trotzdem hält die erzielte ganz bedeutende Besserung an, da der Patient eine weniger anstrengende Beschäftigung gefunden hat, die auch so lange zu constatiren ist, bis er mit der ruhigen sitzenden Lebensweise in seinen alten anstrengenden Beruf als Steuermann zurückkehrt. Sofort treten die alten Beschwerden, theil-

weise sogar verstärkt, auf und richten sich in ihrer Heftigkeit ganz nach dem Grade der Anstrengung.

Die ätiologischen Möglichkeiten sind im vorliegenden Falle: Rheuma. Trauma, Gonorrhoe, Malaria. Blencke-Magdeburg.

Marcus, Fall von theilweisem Abriss des Kniegelenkstreckapparates. Monatsschrift f. Unfallh. u. Invalidenw. 10. Jahrg., Nr. 3., 15. März 1903.

Diese Verletzungen sind deswegen von Interesse, weil die Verletzten sich meist nicht zu einem operativen Eingriff entschliessen können, besonders wenn der Unfall Monate zurückliegt. In dem beschriebenen Falle handelte es sich um eine Zerreissung des Musculus vastus internus und des grössten Theiles des Medius und es trat nach 9 Wochen langer Behandlung mit Massage, Elektricität und Apparatübungen trotzdem ein sehr befriedigendes Resultat ein. Marcus hält es für ausgeschlossen, dass bei Erhaltensein nur des Vastus externus eine gute Gehfähigkeit zu erreichen sei. Gottstein-Berlin.

Bisping, Zur Casuistik der Luxatio genu congenita.

Bisping veröffentlicht nach einer Einleitung über die Arten, das Vorkommen und die Behandlung der angeborenen Kniegelenksverrenkung zwei einschlägige Fälle aus der chirurgischen Poliklinik in Kiel. Fall 1 betrifft eine 21jährige Patientin, die nach Jahre langem Gebrauch der verschiedensten Apparate mit 9 Jahren laufen lernte. Der Befund entspricht einer Luxation nach vorn auf beiden Seiten. Flexion bis 75°, Streckung bis zur Geraden, ausgiebigste seitliche Beweglichkeit. Röntgenbild nicht gestattet. Fall 2 linksseitige Luxation nach vorn bei einem 4 Wochen alten Mädchen. Einrenkung und spitzwinklige Fixation im Gipsverband. Völlige Heilung. Rauenbusch-Berlin.

Mann, Zur Casuistik der irreponiblen Kniegelenksluxationen. Diss. Giessen 1903.

Nach einigen kurzen Bemerkungen über die Luxationen im allgemeinen und über die Hindernisse, die sich uns bei Repositionsverfahren in den Weg stellen, beschreibt Verfasser einen Fall von irreponibler Kniegelenksluxation aus der Giessener Klinik, der operativ behandelt werden musste, um vor allem die der Gefahr der Gangrän infolge der Einklemmung ausgesetzte Haut zu lösen. Die Gelenkkapsel war weit zerrissen und zwar derart, dass an ihrer Ansatzstelle am Femur nur noch ein kleiner Stumpf übrig war, während der Rest als ungefähr 2 Querfinger breiter Lappen an der Tibia festsitzend sich lateralwärts geschlagen und zwischen die Condylen von Femur und Tibia eingeklemmt hatte. Durch Zug am Unterschenkel und leichte Abduction wird die Kapsel mit ihrer Einklemmung befreit und genäht. Heilung normal. Gebrauchsfähigkeit sehr gut.

Im Anschluss an diesen Fall gibt dann Mann die aus der Literatur gesammelten Fälle von Braun, Schlange und Pagenstecher zugleich mit deren Ansichten über die Entstehung des Leidens wieder und gibt dann zum Schluss seiner Arbeit folgende seinen Fall betreffende Erklärung für die Interposition der Kapsel ab: Der Condylus internus hat die Kapsel an der Innenseite derart zerrissen, dass ein kleinerer Lappen am Femur stehen blieb, ein breiterer an der Tibia festhing. Indem nun bei Abductionsstellung des Unterschenkels der Gelenkspalt

klaffte, wurde der untere Kapsellappen durch den über ihn weggleitenden Condylus hier eingeschoben und lag fest eingeklemmt zwischen Femur und Tibia, jeden Repositionsversuch vereitelnd. Blencke-Magdeburg.

Reichard, Zur Behandlung des angeborenen Klumpfusses. Wien. klin. Rundschau 1903, Nr. 19.

Reichard beschreibt 2 Fälle von congenitalem Klumpfuss, die er nach dem Wolff'schen Etappenverfahren behandelt hat, worauf er noch einen Theil der Sehne des Tibialis anticus an die Sehne des Extensor dig. comm. annähte. Der Erfolg war gut. Zander-Berlin.

Kirmisson et Bize, Contribution à l'anatomie pathologique du pied plat valgus douloureux. Revue d'orthopédie, 1. Jan. 1903.

Von zwei 15jährigen Knaben mit doppelseitigem, schwerem Pes planovalgus wurden durch die Ogston'sche Operation Theile der Talusköpfe gewonnen und einer eingehenden makro- und mikroskopischen Prüfung unterzogen. Es fand sich nur der Theil der Gelenkfläche verändert, welcher noch mit der entsprechenden Gelenkfläche des Kahnbeins articulirte; er erschien makroskopisch röthlich verfärbt durch Injection des darunter liegenden Knochens und war von dem gesunden Abschnitte durch zarte Furchen und Leisten getrennt; auch liess sich an ihm eine Andeutung von Facettirung nachweisen, jedoch nicht in allen Fällen.

Mikroskopisch fanden sich die Plattenzellen der oberflächlichsten Knorpelschicht vermehrt, stärker abgeplattet und schichtweise angeordnet; die Zwischensubstanz gleichfalls geschichtet und von abnormer fibrillärer Beschaffenheit. Die Knorpeloberfläche scheint von einer feingestreiften, fibrillären Membran überzogen zu sein. In der Schicht der runden Zellen scheinen die Zellen vermehrt, die Intercellularsubstanz vermindert. Die Dicke des Knorpels ist im allgemeinen vermindert und scheint in der Tiefe der Furchen auf jenes feine fibrilläre Häutchen reducirt zu sein. An den schwersterkrankten Stellen ist der Knochen stark rareficirt, das Mark injicirt.

Die Erscheinungen stimmen mit denen einer jeden anderen chronischen Gelenkentzündung überein und andererseits ergibt sich daraus, dass Gosselin mit seiner „Metatarsalgie" nicht so unrecht hatte, wenn auch der Process nicht primärer, sondern secundärer Natur ist. Gottstein-Berlin.

Lange, Neue Plattfusseinlagen aus Celluloid-Stahldraht. Münchener medicinische Wochenschrift 1903, No. 7.

Lange bezeichnet nach einer kurzen Besprechung der Diagnose und Mechanik des Plattfusses als Ziel der Therapie „Entlastung der schmerzhaften Knochendruckstellen und gezerrten Bänder durch Hebung und Stützen des eingesunkenen Fussgewölbes." Dies erreicht er durch seine auf dem Gipsabguss gearbeitete Celluloid-Stahldrahteinlage. Bei 80% sofortige Heilung, bei 20% sind noch kleinere Aenderungen am Gewölbetheile nöthig. Die Grundlage ist ein Stück Filz, darauf kommen einige Längsgurte, 2 quer-, ein längsverlaufender Stahldraht, eine Lage Quergurte; als Bindemittel dient Celluloid-Acetonlösung;

das Ganze wird dicht mit stärkstem Garn umwickelt und mit Glacéleder überzogen. Misserfolge sind sehr selten (bei den letzten 400 Fällen nur 2%). Genaueres über die Herstellung in der Originalmittheilung.

Rauenbusch-Berlin.

v. Gulat-Wellenburg, Calcaneusexostose. Diss. Kiel, 1903.

Nachdem Verfasser in kurzen Zügen alles das, was bedeutende Autoren über die anatomischen Verhältnisse und über die Genese der Exostosen niedergelegt haben, zusammengestellt hat, kommt er auf einen von ihm in der Universitätsklinik beobachteten Fall zu sprechen, bei dem am ganzen Skelet keine Abnormität nachweisbar war mit Ausnahme einer gänseeigrossen, knochenharten Geschwulst am Calcaneus, die letzterem breit aufsass und durch Operation entfernt wurde. Am ungezwungensten erklärt sich ihre Entstehung nach des Verfassers Ansicht als eine durch traumatische Reizung der Epiphysenlinie hervorgerufene Wucherung der Knorpelzellen.

Das Röntgenbild und die in normaler Grösse wiedergegebene Photographie der aufgeschnittenen exstirpirten Geschwulst sind der Arbeit beigegeben.

Blencke-Magdeburg.

Pierre, Note sur un appareil à extension continue. Revue d'orthopédie, 1. Januar 1903.

Pierre hat einen Apparat zur Dauerextension der unteren Extremität hergestellt, der aus starken Rindslederriemen mit Schnallen besteht. Ein breiter Riemen umgreift den Oberschenkel oberhalb des Kniegelenkes, ein zweiter, rückwärts besonders breiter, laschenartig geformter umfasst die Knöchel; beide sind durch seitliche Längsriemen mit einander verbunden, welche wiederum durch Schnallen verstellbar sind. Ein mit einem Metallring versehener Riemen zieht unter der Ferse herum von einem Knöchel zum anderen. Vorzüge: rasche Anlegung, sicherer Sitz, Schmerzlosigkeit und Billigkeit.

Gottstein-Berlin.

Köhler, Lederhülse für das Kniegelenk. Monatsschrift für Unfallheilkunde und Invalidenwesen 1903, 10. Jahrgang, Nr. 2.

Köhler empfiehlt zur Nachbehandlung von Kniegelenkverletzungen eine Lederhülse mit Charnieren und seitlicher Schnürung, elliptischen Ausschnitten an der Vorder- und Rückseite des Gelenkes, in welche vorn gewirkter Gummistoff, hinten Sämischleder eingesetzt ist. Die Hülse reicht 15—20 cm ober- und unterhalb des Kniegelenkes und muss in der Gegend der Epiphysenlinien dem Gipsmodell genau angearbeitet werden. Gottstein-Berlin.

Herzog, Ueber Papiermachéverbände zu chirurgisch-orthopädischen Zwecken. Riedinger's Archiv für Orthopädie, Mechanotherapie und Unfallchirurgie 1. Band, 1. Heft.

Die Verbände sind aus grobem Papier und Kleister hergestellt und haben vor den Gipsverbänden den Vorzug der Leichtigkeit, vor den Hessing'schen Apparaten den der ausserordentlichen Billigkeit; sie sind dabei elastisch und sehr haltbar und eignen sich besonders zu Corsets und Gehverbänden.

Der Verband wird über einem Gipsmodell angefertigt. Als Klebemittel

bereitet man sich Kleister, „indem man Roggenmehl mit kochendem Wasser übergiesst und so lange rührt, bis ein dickflüssiger Brei entsteht, dem man noch eine dünne Lösung von Kölner Leim zusetzt". Die erste Lage der Streifen von grobem Packpapier oder Zeitungspapier ist nur auf der Aussenseite, die letzte (3. bis 6.) überhaupt nicht bestrichen. Das Papier muss vor dem Anlegen gut mit Kleister durchfeuchtet sein, damit es sich gut glätten lässt. Zwischen den Schichten dürfen keine Luftblasen vorhanden sein. Verstärkungsschienen und dergleichen werden nach Bedarf eingelegt. Der fertige, feuchte Verband muss 2—3 Tage bei gelinder Wärme trocknen. Gottstein-Berlin.

Preller, Die Massage, 2., völlig neu bearbeitete Auflage von Ralf Wichmann. (Weber's illustrirte Katechismen, Leipzig 1903.)

Das Buch ist in erster Linie für Laien bestimmt; doch „auch der Arzt, welcher in der Massage noch keine eigene grössere Erfahrung besitzt, dürfte das Buch mit Nutzen zu Rathe ziehen". In Anbetracht des ersteren Zweckes wird in anerkennenswerther Weise auf die Gefahren einer selbständigen kritiklosen Laienmassage hingewiesen.

Der verhältnissmässig umfangreiche anatomische und physiologische Theil vermag gewiss dem Laien eine Ahnung davon zu verschaffen, wieso er durch die Massage nützen und schaden kann; dem so vielseitig in Anspruch genommenen Allgemeinpraktiker hinwiederum wird in knapper Form alles geboten, was er benöthigt, um im gegebenen Falle entscheiden zu können, ob und in welcher speciellen Weise Massage in Anwendung gebracht werden soll oder nicht.

Allein an der Hand irgendeines Buches gut modern-wissenschaftlich massiren zu lernen wird auch ein von Hause aus besonders geschickt veranlagter Mensch nicht im Stande sein; es wäre darum verfehlt, jemand, der ein Massagebuch gelesen hat, deshalb für fähig zur praktischen Ausübung der Massage zu halten.

Indes ist das Buch aus oben bezeichneten Gründen Laien — und auch Aerzten, welche sich das Nothwendigste in wenigen Viertelstunden aneignen können — recht zu empfehlen. Der Schlussabschnitt über die „Gegenanzeigen der Massage" verdiente wohl seiner Wichtigkeit wegen in entsprechender Umkleidung an die Spitze des ganzen Werkchens gestellt zu werden.

Die Neuerungen der vorliegenden 2. Auflage treten allenthalben günstig hervor. Gottstein-Berlin.

Kouindjy, Du massage chez les tabétiques. Progrès médical 1902, Nr. 48, 52 und 1903, Nr. 6.

Nach den Erfahrungen Kouindjy's ist die Massage bei Tabes dorsalis das wirksamste von allen Mitteln der physikalischen Therapie. In Verbindung mit Extension sollte sie stets bei Tabikern ohne Ataxie angewendet werden; ist Ataxie vorhanden, so tritt noch die Uebungstherapie hinzu. Selbstverständlich ist diese Massage nur dem geübten Arzte zu überlassen. Vorherige Einfettung der Haut ist schädlich, da sie bei der Hautempfindlichkeit der Tabiker leicht Ekzeme hervorruft. Desgleichen ist Uebermüdung zu vermeiden. Bei nicht

ataktischen Tabikern ist die Massage vor der Extension anzuwenden, bei ataktischen soll die Massage der Uebungstherapie folgen. Eine innerliche Behandlung der Tabes während der Massagekur ist erlaubt, sie ist aber zu Gunsten der letzteren zu unterlassen, wenn die innerliche Behandlung den Patienten zu sehr angreift. Der Ernährung des Kranken ist während der Kur die grösste Aufmerksamkeit zuzuwenden. Betreffs der Art und Ausführung der Massage muss auf das Original verwiesen werden.

Pfeiffer-Berlin.

Autorenregister.

Die Originalarbeiten sind mit einem * versehen.

A.

Agricola 866.
Archambaud 644.
Ardonin 665.

B.

Back 648.
Bade 451*. 489*. 625*.
Banzaf 655.
Barharin 678.
Becher 867.
Bender 663.
Bentz 667. 679.
van den Bergh 447.
Bier 636.
Bilhaut 639. 677. 686. 879.
Bisping 881.
Bize 881.
Blum 874.
Bourneville 675.
Bradford 449. 690.
Breede 866.
Brieger 636.
Brimhall 864.
Broca 678.
Brölemann 657.
Bülow-Hansen 660.
Busch 872.

C.

Cayre 450.
Chrysospathes 526.
Codivilla 129.
Canevaci 273*.
Cathala 682.

D.

Daniel 640.
Delanglade 678.
Deléarde 674.
Derocque 879.
Deutschländer 382*.
Doberauer 666.
Dörfer 651.
Drehmann 204*. 213*. 220.
Drenkhahn 589*.

E.

Ehmke 639.
Ehrlich 688.
Ekgren 442.
Ely 668.
Engelmann 697.
Enjalbert 875.
Epstein 865.

F.

Fabre 680.
Le Fagnuys 683.
Fick 444.
De Forest Willard 696.
Freiberg 637. 668. 692.
Friedland 638.
Friedländer 679.
Fröhlich 73*.

G.

Galois 656.
Gangolphe 676.
Garnier 877.
Garré 49*.
Gevaert 665. 677.
Ghillini 273*.
Giertzen 636.
Gillette 862. 864.
Gourdon 636. 663. 672. 673. 681.
Guitard 861.
v. Gulat-Wellenburg 882.

H.

Haedke 677.
Haglund 638. 672.
Hagmeister 641.
Hamann 654.
Han 676.
Henbitz 647.
Hasebroek 362*. 635. 796*.
Hasselwander 860.
Helbing 641. 676.
Helwig 647.
Henle 147*.
Henneberg 654.
Herhold 693.
Herz 445. 685.
Herz, Max 168*. 450.
Herzog 882.
Heusner 185*. 878.
Hirsch 865.
Hödlmoser 870.
Hoeftman 1*. 54. 141.
Hoffa 4*. 528*.
Hoffmann 642. 662. 665. 690.
Hofmeister 443.
Holsti 668.
Hövelmann 668.
v. Hovorka 634.

J.

Joachimsthal 199*. 876.
Joseph 524.
Judson 867.

K.

Kaminer 447.
Keller 699.
Kirmisson 881.
Knapp 443.
Köhler 882.
Konindig 883.

Kopfstein 640.
Krukenberg 284*.
Kulischer 865.

L.

Lange 659. 681.
Lazarus 688.
Leschziner 684.
Lorenz 97*. 869.
Lovett 670. 871. 873. 874.
Lucas-Championnière 686. 698.
Ludloff 447.
Lüning 827*.
Ling Taylor 514*. 641. 652.

M.

Maass 122*. 411*. 416*.
Magnus 424*.
Mann 880.
Marburg 652.
Marcus 880.
Mayer 433. 676.
Medicus 656.
Mermingas 643.
Métaxas 686.
v. Mikulicz 445.
Milo 868.
v. Modlinski 581*.
Mohr 331*.
Möller 277*.
Marton 685.
Müller, Guido 447. 634.
Müller 342*. 876.
Muskat 450.

N.

Natvig 672.
Neck 863.
Nicoladoni 692.
Nierling 656.

O.

v. Oettingen 696.
Ogston 697.
Ohly 653.
Ottendorf 803*.

P.

Payr 449.
Peiser 695.
Perdu 674.
Petersen 693.
Petit 682.
Phocas 667. 679.
Picqué 870.
Pirre 882.
Polliat 876.
Port 643. 651.
Prahl 650.
Prella 883.
Přibram 493.
Pupovac 646.
Przegendza 639.

Q.

Quénu 646.

R.

Raymond 667.
Reichard 441. 881.
Reiner 191*. 241*. 651.
Reinhold 655.
Riedinger 156*. 446. 675.
Riss 447.
Rohde 879.
Roth 608*.
Ruge 442.

S.

Sadolin 663.
Sampson 692.
Schanz 77*. 398*. 441. 671. 691.
Schede 149*.
Scheffczyk 878.
Scheffler 867. 873.
Scheitz 683.
Schleusner 863.
Schlick 875.
Schmidt 352*. 635.
Schoemaker 683.
Schödel 640.
Schrammer 864.
Schwörer 684.
Schulthess 62*. 669.
Seggel 658.
Shaffer 680.
Sick 664.
Silbermark 861.
Sinz 649.
Sommer 649.
Spitzy 860.
Springer 656.
Stembo 685.
Sternberg 870.
Stieda 439.
Sutter 298*.

T.

Tanaka 653.
Taylor 679. 687.
Teuber 661.
Thévenot 687.
Thomas Lynn 661.
Tilanus 660. 688.
Tinz 864.
Tomascewski 445.
Trénet 877.

U.

Ulmer 666.

V.

Vean 682.
Vilandt 682.
Ville main 648. 865.
Vogel 508*.
Vollheim 667.
Vulpius 115*. 164*. 175*. 440. 698.

W.

Wagner 438.
Walkhoff 859.
Walther 680.
Weinberg 865.
Whitman 868.
Wiert 662.
Wieting 494*. 697.
Wilbouchewitch 872.
Wilde 643.
Winterberg 437.
Wittek 180*. 600*.
Wolff, J. 659.
Wortmann 648.

Y.

Young 674.
Yvernault 875.

Z.

Zabludowski 635.
Zade 447.
Zuppinger 280*.

Sachregister.

Die Originalarbeiten sind mit einem * versehen.

A.

Amputation (Marburg) 652.
— Statistik (Schrammen) 864.
Amputationsstümpfe (Ohly) 663.
Ankylosen (Archambaud) 644.
— Knie (Thévenot) 687, (Tilanus) 688.
Anodynie (Sadolin) 663.
Anstaltsbericht (Schanz) 398*.
Apparat, Bewegungs- (Vulpius) 698.
— zur Dauerextension (Pierre) 882.
— Luxation des Hüftgelenks (Schede) 149*.
— orthopädische (Heusner) 185*.
Arthritis deformans (Holsti) 668.

B.

Belastungsdeformitäten (Schanz) 77*.
Bildungsfehler (Schoedel) 640.
Brachydactylie (Sternberg) 870.
Bursitis tuberculosa (Leschziner) 684.

C.

Caput obstipum (Wiest) 662.
Coxalgie (Bilhaut) 677, (Cayre) 450.
Contractur, Dupuytren'sche (Doberauer) 666.
— ischämische (Henle) 147*.
— mit Muskeldefect (Magnus) 424*.
Coxa vara (Haedke) 677, (Gevaert) 677.
Coxitis, Luxationen (Fabre) 680.
— rheumatica (Friedländer) 679.
Cubitus valgus (Hoffmann) 665.

D.

Deformitäten, experimentelle (Maass) 123*.
Deformitäten des Ellbogengelenks (Lorenz) 869.
— des Fusses, Redression derselben (Vogel) 508*.
— der Knochen (Port) 651.
— Sprengel'sche (Hödlmoser) 870.
Defect der Tibia (Helbing) 641.
— der Brustmuskeln (Kopfstein) 640.
— des Femur (Drehmann) 220*.
Diplegia spastica (Reinhold) 655.
Doppelbildungen (Friedland) 638.
Doppelmissbildungen (Przegendza) 639.

E.

Enchondrom der Tibia (Wortmann) 648.
Exarticulatio femoris (Schietz) 683.
Extensorensehnen, Luxation der Finger (Becker) 867.
Exostose des Calcaneus (v. Gerlat-Wellenburg) 882.
— (Bark) 648.
— (Villemin) 648.
— multiple, osteogene (Villemin) 866.

F.

Fibulamangel (Hagmeister) 641.
Finger, schnellender (Ulmer) 666.
Fracturen des Ellbogengelenks (Gilbet und Brimhall) 864.
— — Schenkelhalses (Mayer) 676.
— — Metacarpal- und Metatarsalknochen (Hamann) 654.
— Trochanter major, isolirte (Weck) 863.
Fuss, kindlicher Bau und Entwickelung (Spitzy) 860.
Fussplastik (Wieting) 494*.
Fussskelet (Lazarus) 688.
— Ossification desselben (Hasselwander) 860.

G.

Gelenkfracturen, Massagebehandlung (Drehmann) 213*.
Genu valgum (Codivilla) 129*.
— — (Hoeftman) 141*.
— — Epiphyseolyse (Reiner) 241*.
— — Operation (Krukenberg) 234*.
Gesellschaft für orthopädische Chirurgie (Hoeftman) 1*.
Gymnastik (S. Mikulicz u. Tomasczewski) 445.
— orthopädische (Wilbouchewitch) 872.

H.

Haemarthros genu (Ehrlich) 688.
Halsrippen, Skoliose bei (Garrè) 49.
Heilgymnastik (Herz) 445.
Hessingcorset (Hasebroek) 796*.
Hinken, intermittirendes (Nierling) 656.
Hüftluxation, Behandlung (Müller) 342*.
Hüftgelenke, Functionsverbesserung (Lorenz) 97*.
Hüftluxation, pathologische (Schoemaker) 683.
— Reposition (Vilandt) 682.
Hyperämie (Bier) 636.
Hydrocephalus congenitus mit Phocomelie (Weinberg) 685.
Hydrops intermittens (Bohde) 879.
Hydrotherapie (Tick) 444.

K.

Kniegelenksluxation, irreponible (Mann) 880.
— Streckapparat. Abriss desselben (Marcus) 880.
— Verrenkung (Bisping) 880.
Knochensystem, Architekturveränderungen (Valkhoff) 859.
Knochenhöhlen, Plombirung derselben (Gilbermark) 861.
Knochenverletzungen der unteren Extremität (Guitard) 861.
Körper (Schmidt) 635.
Klumpfuss (v. Oettingen) 696.
— angeborener (Vulpius) 164*.
— — (Richard) 881.
Kyphose, hysterotraumatische (Deléarde) 674.

L.

Lähmungen (Möller) 277*.
— (Banzaf) 655.
— hysterische (Medicus) 656.
— Radialis (Scheffler) 867.
Little'sche Krankheit (Gallois und Springer) 656.

M.

Massage (Ekgren) 442.
— bei Tabikern (Konindjy) 883.
— der Muskeln (Ruge) 442.
— von Blinden (Zabludowski) 63[illegible].
Mechanik in der Orthopädie (v. Hovorka) 634.
Medicomechanik bei Herzkrankheiten (Giertzen) 636.
Missbildungen (Daniel) 640.
— der Vorderarme (Drenkhahn) 598*.
Muskelriss (Stieda) 439.
Myositis ossificans, traumatische (Agricola) 866.

N.

Nachbehandlung der Hüftluxationen (Heusner) 878.
Nearthrosenbildung (Pupovac) 646.
Nervendehnung (Brölemann) 657.
Nicoladoni, Nachruf (Wittek) 600*.

O.

Oberarm, Schaftbrüche desselben (Schleusner) 863.
Oberschenkel, Statik (Ghillini und Canevazzi) 273*.
Orthopädie oder Orthopedie (Chrysospathes) 526*.
Osteogenesis imperfecta (Helwig) 647.
— — (Harbitz) 647.
Osteomalacie (Sommer) 649.
— Castration bei derselben (Tinz) 864.
Osteomyelitis albuminosa (Sinz) 649.
— der Gelenke (Hoffmann) 642.
Osteotomie (Reiner) 191*.

P.

Patella, Luxation derselben (Bade) 451*.

Patella, Luxation derselben (Stembo) 685.
Pes calcaneus traumaticus (Wittek) 180*.
Plattfuss (Herhold) 693.
— Beitrag zur Anatomie desselben (Kirmisson et Bize) 881.
— -Einlagen (Lange) 881.
Polyarthritis bei Kindern (Whitman) 868.
Pott'scher Buckel (Lovett) 873.
— — (Ling Taylor) 514*.
Pseudohypertrophie der Musculatur (Brude) 866.

Q.

Quadriceps, Ersatz (Schanz) 441.

R.

Radiusluxation, angeborene (Riss) 447.
Rhachitis (Dörfer) 651.
Röntgenbilder (Bilhaut) 639.
Rückgratverbiegung (Gourdon) 673.
Rückgratsverkrümmungen (v. Modlinski) 581.
— Schule und (Schulthess) 669.

S.

Scapula-Hochstand (Bender) 663.
— — (Froehlich) 73*.
— — (Guido Müller) 447.
— — (Mohr) 331*.
— — (Sick) 664*.
Schede, Nachruf (Bade) 489*.
Schenkelhalsbrüche (Hoffa) 528*.
Schenkelhalsfissur (Helbing) 676.
Schiefhals, angeborener (Maass) 416*.
Schuhdeformitäten (Bradford) 690.
Schuhwerk (Hoffmann) 690.
Schulter, runde (Lovett) 871.
Sehnennaht (Teuber) 661.
Sehnen, seidene (Lange) 659.
Sehnenplastik (Bülow-Hansen) 660.
— (Tilanus) 660.
— (J. Wolff) 659.
Sehnenüberpflanzung (Vulpius) 440.
Sehnenverpflanzung (Reichard) 441.
Sehnenwunden u. Sehnendefecte (Seggel) 658.
Sehnenzerreissung (Schwörer) 684.
— (Thomas, Lynn) 661.
Skoliose (Sutter) 298*.
— angeborene (Maass) 411*.
— Behandlung (Bade) 625*.
— — (Hoeftman) 54*.
— bei Halsrippen (Garrè) 49*.
— — Myxödem (Bourneville) 675.
— — Thieren (Schmidt) 352*.
— -Formverschiedenheiten (Schulthess) 62*.
— kindliche (Deutschländer) 382*.
— -Messen (Joung) 674.
— neurogene (Hoffa) 4*.
— Principielles (Bade) 36.
— — (Roth) 608*.
— Redressement (Schanz) 671.
— Redressionsapparat (Scheffler) 878.
— statische (Natvig) 673.
— Theorie (Zuppinger) 280*.
Spitzfuss, hysterischer (Vulpius) 175*.
Spondylitis (Joseph) 524*.
— (Raymond) 667.
— (Vulpius) 115*.
— gummosa (Joachimsthal) 199*.
— -Lähmungen (Phocas und Bentz) 667.
— typhosa (Ely) 668.
— — (Freiberg) 668.
Stellungsanomalien bei Coxitis (Enjalbert) 875.
Subluxation des Handgelenks (Ardonin) 665.
— Madelung's (Gevaert) 665.
Syndactylie (Ehmke) 639.
— (Picqué) 870.
— Casuistik der congenitalen (Kulischer und Epstein) 865.
Syringomyelie, spastische Form derselben (Hirsch) 865.
Torticollis (Hoffmann) 662.
— congenitale Behandlung desselben (Schanz) 869.
— Schädelasymmetrie bei demselben (Milo) 868.

T.

Transformationsgesetz (Freiberg) 637.
— (Haglund) 638.
Traumen als Locus minoris resistentiae (Prahl) 650.
Thierskoliose (Ottendorf) 803*.

Tuberculose (Kaminer und Zade) 447.
— der Gelenke (Port) 643.
— — — Ursache und Veränderung (Judson) 867.
— Kniegelenk (Lucas-Championnière) 686.

V.

Verbände, Papiermaché (Herzog) 882.
Verkrümmungen, Unterschenkel (Reiner) 651.

W.

Wasserbehandlung (Brieger) 636.
Wirbelfractur (Hövelmann) 668.
Wirbelsäule (Lovett) 670.
Wirbelsteifigkeit, Bechterew'sche (Vollheim) 667.

1



2



SPITZY, Zur chronischen Arthritis des Kindes.

1

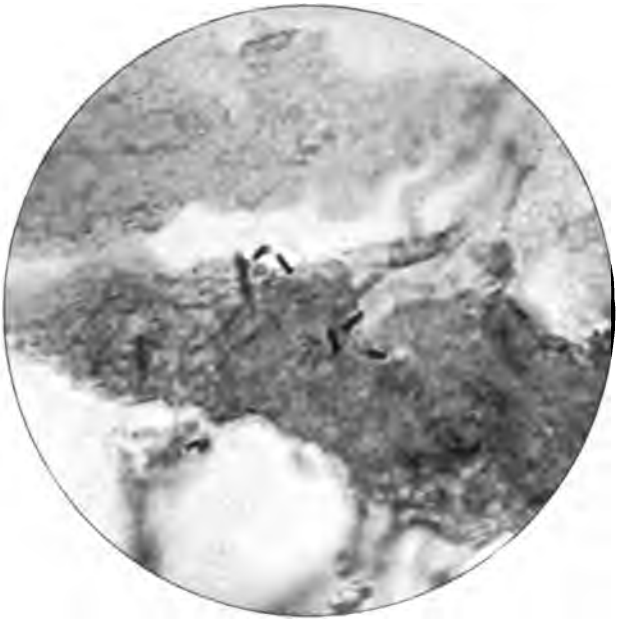

2



SPITZY, Zur chronischen Arthritis des Kindes.

1

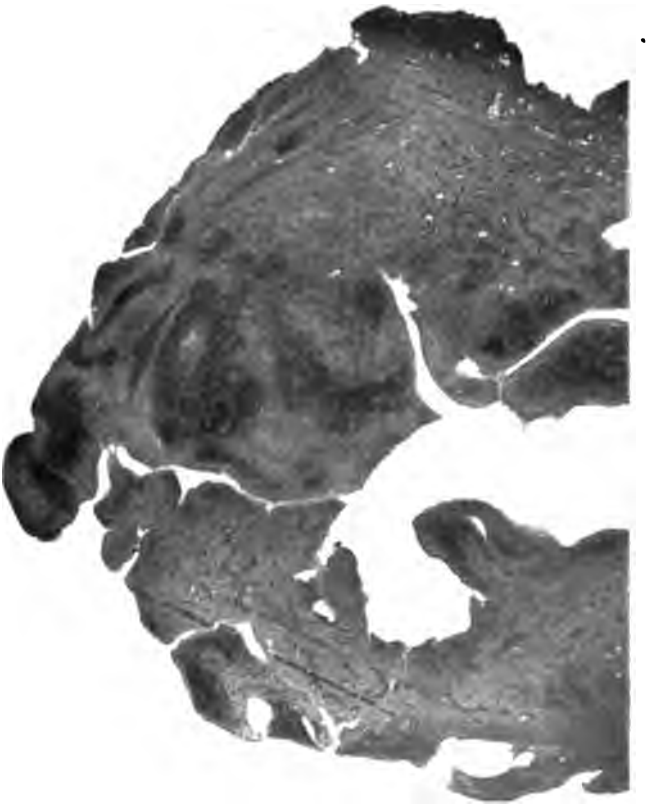

2

3

SPITZY, Zur chronischen Arthritis des Kindes.

104958
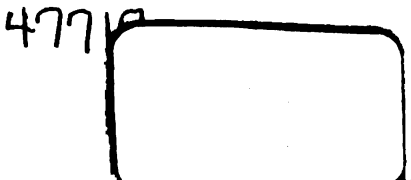
ST